

Google



CENTRALBLATT

FÜR PRAKTISCHE

AUGENHEILKUNDE.

HERAUSGEGEBEN

VON


DR. J. HIRSCHBERG,
O. HON.-PROFESSOR AN DER UNIVERSITÄT BERLIN,
GEH. MED.-RATH.


DREIUNDZWANZIGSTER JAHRGANG.

MIT ZAHLREICHEN ABBILDUNGEN IM TEXT.



LEIPZIG,
VERLAG VON VEIT & COMP.
1899.





Druck von Metzger & Wittig in Leipzig.

Inhalt.

I. Originalaufsätze.

Seite

II. Klinische Beobachtungen.

Sachregister.

* Originalartikel.





Autorenregister.

* Originalartikel.



Centralblatt für praktische AUGENHEILKUNDE.

Herausgegeben von

Prof. Dr. J. Hirschberg, Geh. Med.-Rath, in Berlin.

Monatlich ein Heft. Preis des Jahrganges 12 Mark. Zu beziehen durch alle Buchhandlungen des In- und Auslandes und die Postanstalten des Deutschen Reiches.

Januar. Dreiundzwanzigster Jahrgang. 1899.

I. Haab's oder Hirschberg's Electromagnet?

Von Dr. **Max Linde**, Augenarzt in Lübeck.

Die in der Wiener klinischen Wochenschrift aus der Klinik des Prof. FUCHS in Wien durch M. SACHS veröffentlichten 32 Fälle von Magnetausziehungen lassen es, wie sich dies auch aus einem rein theoretischen Raisonnement ergiebt, wünschenswerth erscheinen, künftig eine genaue Indication für die Anwendung des HAAB'schen und des HIRSCHBERG'schen Electromagneten zu sichern. Was der eine leistet, leistet der andere nicht.

Die grosse Stärke des einen gereicht oft zum Schaden, die geringe Kraft des anderen genügt oft nicht. Wann wollen wir nach HAAB, wann nach HIRSCHBERG operiren?

Prof. HIRSCHBERG wendet sich sehr richtig gegen die gedankenlose Anwendung zu starker Magnete[1] und schreibt diesen gerade Unglücksfälle bei der Operation und Schädigungen dauernder Art zu.

Und in der That sind die von M. SACHS publicirten, zum grössten Teile mit dem HAAB'schen Riesenmagneten operirten Fälle weit davon entfernt, uns das Operationsverfahren nach HAAB unter allen Umständen als ein verlockendes erscheinen zu lassen. In vielen dieser Fälle müssen wir zugeben, dass nach der HIRSCHBERG'schen Methode weit glatter und gefahrloser operirt wäre.

Hören wir z. B. folgende Fälle, so wird uns dies klar:

„Fall 13. Vasic. V. 20 Jahre, aufgenommen 9. Oct. 96.

Verletzung am selben Morgen am linken Auge.

Starke Reizerscheinungen. Aussen in der Sclera beginnend, und zwar über dem horizontalen Meridian eine in die Hornhaut reichende, circa 5 mm lange, scharfrandige Wunde. Iris vorgefallen. Hyphaema. Pupille schwarz, Fundus schlecht sichtbar.

Das Sideroscop zeigt grössten Ausschlag bei Näherung des äusseren, unteren Bulbusquadranten.

Operation: Bei Verwendung des HAAB'schen Magneten verspürt Patient grosse Schmerzen. Die Iris wird vorgewölbt. Patient wird in den Operationssaal gebracht; die Iris wird ausgeschnitten. Der fast linsengrosse, kantige Eisenspahn mit dem HIRSCHBERG'schen Magneten extrahirt.

Am 22. Dec. 96 wird das Auge wegen andauernder Schmerzhaftigkeit enucleïrt."

Ueber Visus des enucleirten Auges ist nichts gesagt. Auch die anatomische Ursache der Schmerzhaftigkeit am enucleïrten Auge festzustellen, wäre von Interesse gewesen. Zu vermuthen ist, dass der kantige Eisensplitter beim Annähern des HAAB'schen Riesenmagneten Zerreissungen und Quetschungen des Ciliarkörpers verursacht hat, da doch sonst gewöhnlich mit der Befreiung vom Fremdkörper das gereizte und schmerzhafte Auge reizlos wird.

Hören wir weiter:

„Fall 3. Adam, H. 19 Jahre, aufgenommen 8. Nov. 95. Verletzung am 4. Nov. beim Oeffnen einer Kiste am linken Auge.

In der Mitte der Hornhaut eine 2 mm lange, lineare Trübung. In der Mitte der Linsenkapsel eine ebenso grosse Einbruchspforte. Wundstar.

[1] Ueber die Entfernung von Eisensplittern aus der Netzhaut. Deutsche med. Wochenschr. 1894. Nr. 23 u. 25.



Im Glaskörper flottirende Trübungen. Auge gereizt. Die sideroscopische Untersuchung negativ. Grosser Gf.-defect innen.

Am 2. Dec. gelingt es mit dem Spiegel aussen oben nahe der äussersten Peripherie einen in der Netzhaut festsitzenden Fremdkörper wahrzunehmen.

Am 4. Dec. wird der äussere Theil der Cornea dem Haab'schen Magneten genähert; die Spitze ist $1/2$ cm von der Cornea entfernt. Bei stärkster Stromstärke wird die Iris vorgebaucht. Patient verspürt heftigen Schmerz. Die vordere Kammer füllt sich mit Blut. Am Nachmittage ist der Fremdkörper nicht mehr an der Stelle, wo er am 2. Dec. gesehen worden war, wahrzunehmen. Die Kataract hat zugenommen. Aussen unten im Glaskörper ganz peripher sieht man gelegentlich einen hellen Reflex, der wohl vom Fremdkörper herrührt.

Am 5. Dec.: Da der des Tages vorher mit dem Haab'schen Magneten angestellte Extractionsversuch keinen Erfolg hatte, so wurde zunächst von der Anwendung abgesehen und die Entfernung des Fremdkörpers nach Hirschberg angestrebt. Es wird ein 5 mm langer Schnitt in der Sclera angelegt. Mehrmaliges Eingehen mit dem Hirschberg'schen Magneten bleibt ohne Erfolg. Nach Anlegung der Spitze des Haab'schen Magneten an die Sclerawunde gelingt die Extraction des länglichen, circa $1^1/_2$ mm breiten Eisenspahns. S. bei der Entlassung Finger in 2 m."

Auch hier war die erste Annäherung des Auges an den Haab'schen Riesenmagneten von übelster Wirkung. Der vorher sichtbare, in der Netzhaut steckende Fremdkörper, der sicher bei sofortigem Einschnitt in die Sclera mit dem Hirschberg'schen Magneten bei seiner Grösse und dem bekannten Sitze glatt entfernt wäre, wird durch den Haab'schen Magnet mit Gewalt gegen den Ciliarkörper oder Linse gerissen, dergestalt, dass die Iris unter Schmerzen nach vorwärts gebuckelt wird und die Vorderkammer sich mit Blut füllt. Der Fall wurde durch diese Manipulation wesentlich verschlechtert, die ärztliche Hülfe geschah nicht cito und jucunde.

Dasselbe lässt sich sagen von Fall 4:

„Theodor N. 33 Jahre, aufgenommen 16. Jan. 96. Verletzung am Vormittage desselben Tages.

In der inneren Hälfte des l. Bulbus eine bogenförmig verlaufende, Sclera und Cornea durchsetzende Wunde; dieselbe ist circa 3 mm lang. In der Iris hirsekorngrosse, nicht durchleuchtbare Stücke. Glaskörper besonders innen und unten getrübt.

Sideroskop: Grosser Ausschlag bei Annäherung des inneren unteren Bulbusabschnittes. Es wird innen unten die Vorderkammer punktirt, der Haab'sche Magnet angelegt, der den Fremdkörper und mit diesem die Iris anzieht. Abtrennung der Iris mit der Scheere. Die Iris ist in einer $1/2$ cm langen Strecke innen dialysirt."

Da bei diesem Fall bemerkt ist: „von der Application dieser Art des Haab'schen Magneten werde in der Folgezeit abgesehen", so hat schon der

Operateur die grosse Gefahr des Haab'schen Magneten bei eröffneter Vorderkammer erkannt. Die nach vorwärts gezogene Iris und Linse findet in dem Druck der geschlossenen Vorderkammer Widerstand. Ist aber die Vorderkammer eröffnet, so ist die Folge, dass die Iris oder Zonula abreisst. Sicher können bei dieser Anwendung des Haab'schen Magneten auch Linsenluxationen oder Subluxationen beobachtet werden.

Wie enorm die magnetische Kraft des Haab'schen Instrumentes wirkt, lässt sich aus einem Falle ermessen, wo wahrscheinlich der Eisensplitter durch die sämmtlichen Augenhäute gezogen wurde:

„Fall 23. Nicolaus A., 34 Jahre, aufgenommen 21. November 1897. Verletzte sich am 18. November das rechte Auge.“

Ciliarinjection. Vom oberen Hornhautrand zieht im verticalen Meridian der eine Schenkel, parallel dem inneren oberen Hornhautrand der andere Schenkel einer Lappenwunde, die bereits verklebt ist; dahinter die Iris vom Pupillarrand bis nahezu zum Ciliarrand eingerissen. In der Pupille und im Colobom zartes Exsudat. Zarte Cataract.

Das Sideroscop zeigt sehr grossen Ausschlag bei Annäherung des inneren Bulbusabschnittes.

Der Haab'sche Magnet wird mit dem inneren oberen Hornhautquadranten in Berührung gebracht. Man bemerkt eine Vorwölbung in der Gegend des rectus internus. Ausserdem verspürt der Kranke einen heftigen Schmerz.

Die Bindehaut wird über der Stelle, die vorgewölbt wurde, eingeschnitten; aus dem subconjunctivalen Gewebe konnte ein Eisenspahn von halber Linsengrösse entfernt werden. Keine Perforationsstelle der Sclera nachgewiesen. Visus: Fingerzählen.“

Wohl selten ist ein Instrument empfohlen, das in seiner Anwendung so ungewiss ist und den Arzt dem Glückszufall so preisgiebt, wie der Haab'sche Magnet. Eröffnet man, beim Sitze des Fremdkörpers im hinteren Bulbusabschnitt, den Glaskörperraum und führt die Magnetspitze ein, so unterscheidet sich die Magnetwirkung des Haab'schen von dem Hirschberg's nur durch die grössere Stärke der magnetischen Kraft. Da jedoch in den meisten Fällen die Diagnose des Sitzes des Fremdkörpers mit Hülfe des Sideroscops und Augenspiegels möglich ist, so ist es viel rathsamer nach Hirschberg zu operiren und dessen Vorschriften zu folgen, die er in seiner Schrift: Die Entfernung von Eisensplittern (l. c.) folgendermaassen giebt:

„Glaskörperzertrümmerung wird vermieden, wenn man nach der von mir gegebenen Regel den Glaskörper mit dem scharfen Messer bis in die Gegend des Splitters spaltet. Zertrümmerung des Glaskörpers bewirkt später Schrumpfung desselben und Netzhautablösung“.

Auch wenn der Sitz der Eisensplitter unbekannt ist, ist zunächst die Operation nach Hirschberg zu machen, da auf diese Weise — ich selbst

war öfters Augenzeuge — Eisensplitter von geringem Gewicht leicht ausgezogen werden können. Erst wenn nach vorsichtiger Einführung der kleine Magnet versagt, darf man sich zur Anwendung einer stärkeren magnetischen Kraft entschliessen.

Die Gefahr der Anwendung beim Riesenmagneten besteht hauptsächlich darin, dass wir nicht wissen, von welcher Beschaffenheit der Eisensplitter ist, ob er spitz oder kantig, rauh oder glatt ist, ob er sich quer oder in der Längsrichtung anzieht. Darin besteht der grosse Zufall bei einer Operation nach Haab. Sitzt z. B. ein nadelförmiger Eisensplitter im Auge und wird bei Annäherung des Haab'schen Magneten der Körper ausgezogen, indem er der magnetischen Kraft, in seiner Längsrichtung die Augenhäute durchbohrend, folgt, so kann die Ausziehung die glänzendste sein, die sich denken lässt. Wirkt aber bei demselben Fall die magnetische Kraft in der Mitte des Fremdkörpers am stärksten — und in der Mehrzahl der Fälle wird dies zutreffen. weil die Mehrzahl der Splitter von unregelmässiger Gestalt sind, so dass sich ein Nord- und Südpol an ihnen nicht differencirt —, so reisst der dem Magneten folgende Fremdkörper auf seinem schnellen Wege alles, was ihm in den Weg kommt, entzwei.

Ueber die Gefahren der Glaskörperzertrümmerung hat Geh. Rath Hirschberg sich ausgesprochen. Noch gefährlichere Wirkungen sehen wir in den von Sachs publicirten Fällen der Wiener Klinik. Zerreissungen der Iris, des Ciliarkörpers, der Linse, der Zonula sind ganz natürliche Folgen einer Annäherung eines einen Eisensplitter beherbergenden Auges an einen Haab'schen Riesenmagneten. Denn es ist klar, dass der Splitter auf dem rapiden Rückwärtswege zum Magneten dieselben schweren Zerstörungen hinterlässt, wie beim Eindringen in das Auge. Die oft mit kleinen Widerhäkchen versehenen, rauhen und spitzkantigen Eisenspähne, wie sie beim Behauen von Eisen oder beim Nieten abfliegen, setzen, dem Zuge des Haab'schen Magneten folgend, sicher grössere und schwerere Verletzungen an Ciliarkörper und Linse, als wie der glatte Schnitt, der bei der Operation nach Hirschberg gemacht wird. Unter besonders ungünstigen Umständen kann durch Annäherung des Haab'schen Magneten geradezu ein Auge innerlich zerrissen werden, so dass auch nach Entfernung des Fremdkörpers das Auge verloren ist (cf. oben Fall 13). Es ist doch nicht der Triumph der Wissenschaft à tout prix einen Eisensplitter aus dem Auge zu entfernen, sondern das Auge zu retten optima via.

Und doch kann man die starken Magneten nicht ganz entbehren, so gefährlich ihre unterschiedslose Anwendung sein mag. Besonders sind es solche Fälle, wie Hirschberg sie hervorhebt, die mit dem kleinen Hirschberg'schen Magneten nicht zu operiren sind: „sie zeigen eine kleine Wunde in der Hornhaut oder nahe ihrem Rande, nicht geeignet zur Einführung der magnetischen Sonde, einen kleinen Fremdkörper in der Tiefe,

gutes oder befriedigendes Aussehen des Auges und Sehkraft.“ Auch die Fälle, wo der Fremdkörper unsichtbar ist und in der Vorderkammer im Kammerwinkel eingeklemmt sitzt, eignen sich für den HAAB'schen oder SCHLÖSSER'schen Magneten. Letzterer leistet alles Gute, was der HAAB'sche, ist aber weniger gefährlich. In solchen Fällen, wie er auch von SACHS beschrieben wird, gelingt es oft, den Fremdkörper zu lockern und auszuziehen. Sehr vorsichtig muss schon verfahren werden, wenn der Fremdkörper hinter der Linse liegt. Die Fälle, in denen es möglich war, den Fremdkörper durch entsprechende Bewegungen des Magneten über den Pupillarrand zu leiten und ihn, nachdem er in die Vorderkammer gefallen ist, zu extrahiren, tragen schon den Charakter der unsicheren Methode an sich. Gewiss kann bei geeigneter Beschaffenheit des Fremkdörpers dieser Weg ein sicherer sein, obwohl doch der Splitter bei Lagerung auf dem Ciliarkörper sich einen Weg durch die Zonula, eventuell durch die Linse bahnen musste. Aber sobald der Splitter scharfe Ränder und Ecken hat, wäre das Herüberleiten in die Vorderkammer schon kein ideales Verfahren, sondern der Lederhautschnitt nach HIRSCHBERG und Ausziehung, sei es mit dem kleinen, sei es mit dem grossen Magneten. Geradezu verboten muss die versuchsweise Annäherung an den HAAB'schen Magneten zu diagnostischen Zwecken sein.

Welche idealen Erfolge man bei richtiger und sorgfältiger Anwendung des HIRSCHBERG'schen Magneten auch bei kleinsten Fremdkörpern im Auge erzielt, beweist folgender von mir beobachteter und operirter Fall, welcher zugleich ein Beweis für die Sicherheit der Diagnose mit Hülfe des ASMUS'schen Sideroskopes ist.

Frau M. M., 48 Jahre alt, kam am 18. Juni 1898 in meine Behandlung mit der Angabe, dass ihr vor drei Tagen beim Kartoffelhacken ein scharfer Flintstein in das linke Auge geflogen sei. Der Status war folgender: (Fig. 1.)

Das linke Auge ist stark pericorneal injicirt. Die Hornhaut ist rauchig getrübt. Auf derselben unten eine quer verlaufende $2^1/_2$ mm lange, feine strichförmige Linie, kaum sichtbar, offenbar von dem perforirenden Fremdkörper herrührend. Gegenüber in der Iris ein ca. 2 mm grosses, durchleuchtbares Loch. Breite hintere Synechie der Iris nach unten. Die Linse sternförmig getrübt, besonders am hinteren Pole. Das Auge durchleuchtbar. Glaskörper klar. In der Netzhaut unten ein grosser, weisser Herd, rings umgeben von grossen Blutflecken. In der Mitte des trichterförmig vertieften Herdes ein schwarzer, nicht glänzender Fleck von der Grösse der Papille. Visus: Finger ca. 2 m. Medication: zunächst Atropin und Verband.

Da mein Sideroskop von ASMUS noch nicht eingetroffen war, so beschloss ich, die Kranke versuchsweise mit dem ausserordentlich empfindlichen Magneten der hiesigen erdmagnetischen Station zu untersuchen. Durch die Güte und Mitwirkung des Directors SCHAPER wurde der Apparat wegen der Störungen der elektrischen Strassenbahn in einem ca. einen

Kilometer vor den Thoren liegenden einsamen Gasthause eingestellt. Bei der Annäherung des erkrankten Auges zeigte sich jedoch kein Ausschlag.[1]

Unter Atropin nahm die Reizung des Auges ab. Das Loch in der Iris verkleinerte sich zusehends, so dass die Oeffnung nicht mehr durchleuchtbar war.

Ophthalmoskopisch bildete sich am Fremdkörper eine kleine Glaskörperflocke aus, welche wie ein Schweif am Fremdkörper sass, parallactische Verschiebung zeigte und bei plötzlichen Bewegungen des Auges flottirte.

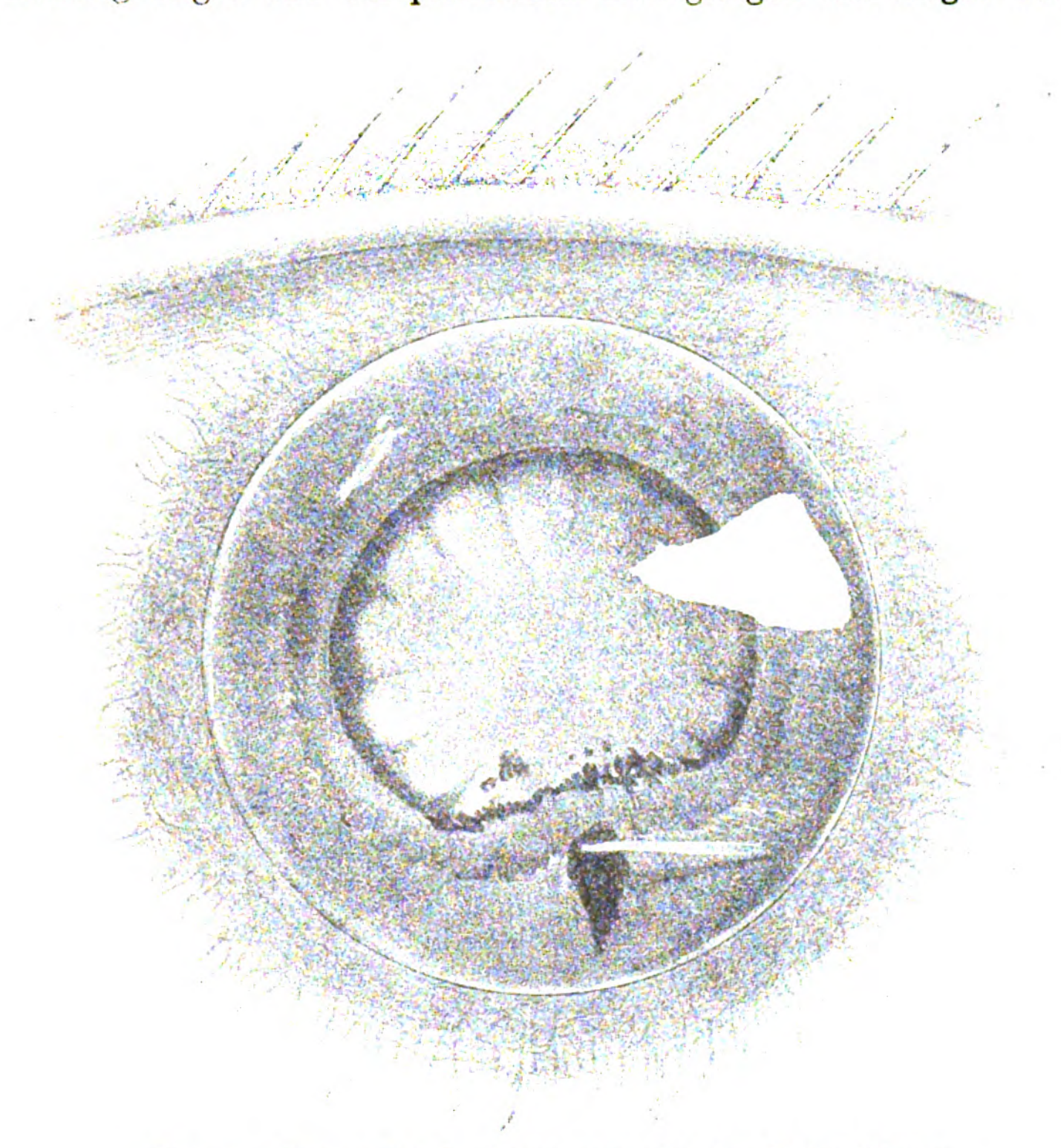


Fig. 1. Das verletzte Auge unter focaler Beleuchtung.

Nachdem inzwischen das Asmus'sche Sideroskop aufgestellt war, wurde zur Nachtzeit, um vor der elektrischen Strassenbahn sicher zu sein,[2] das Auge der Magnetnadel genähert. Hierbei ergab sich ein ganz minimaler Ausschlag am unteren Bulbustheil. Der Ausschlag war so fein, dass erst nach mehrfacher Annäherung und Entfernung das Resultat als ein positives registrirt werden konnte. An der Millimeterscala mit dem Fernrohr be-

[1] Die zur erdmagnetischen Untersuchung dienenden Magnete sind sehr kurz Nord- und Südpol liegen nahe bei einander. Daher ist es schwer, mit diesen Instrumenten einen Ausschlag und genaue Localisation zu erhalten, wenn ein solcher erfolgt.

[2] Vergl. Centralbl. f. Augenheilk. 1898. September.

obachtet, betrug der Ausschlag nur einige Theilstriche. Es wurde die gewöhnliche Nadel ohne Astasirung benutzt.

Es handelte sich also um Eisen. Trotzdem zögerte ich, sofort die Extraction vorzunehmen, weil die Reizerscheinungen des Auges fast ganz geschwunden waren, der Körper aseptisch war, und nach HIRSCHBERG Eisensplitter, die kleiner als die Papille sind, anstandslos ohne Schädigung des Auges einheilen. Ich selbst habe auf der Klinik des Geh. Rath HIRSCHBERG, meines verehrten Lehrers, Fälle von kleinen Eisensplittern gesehen, die Jahre lang von den Augen gut vertragen wurden.

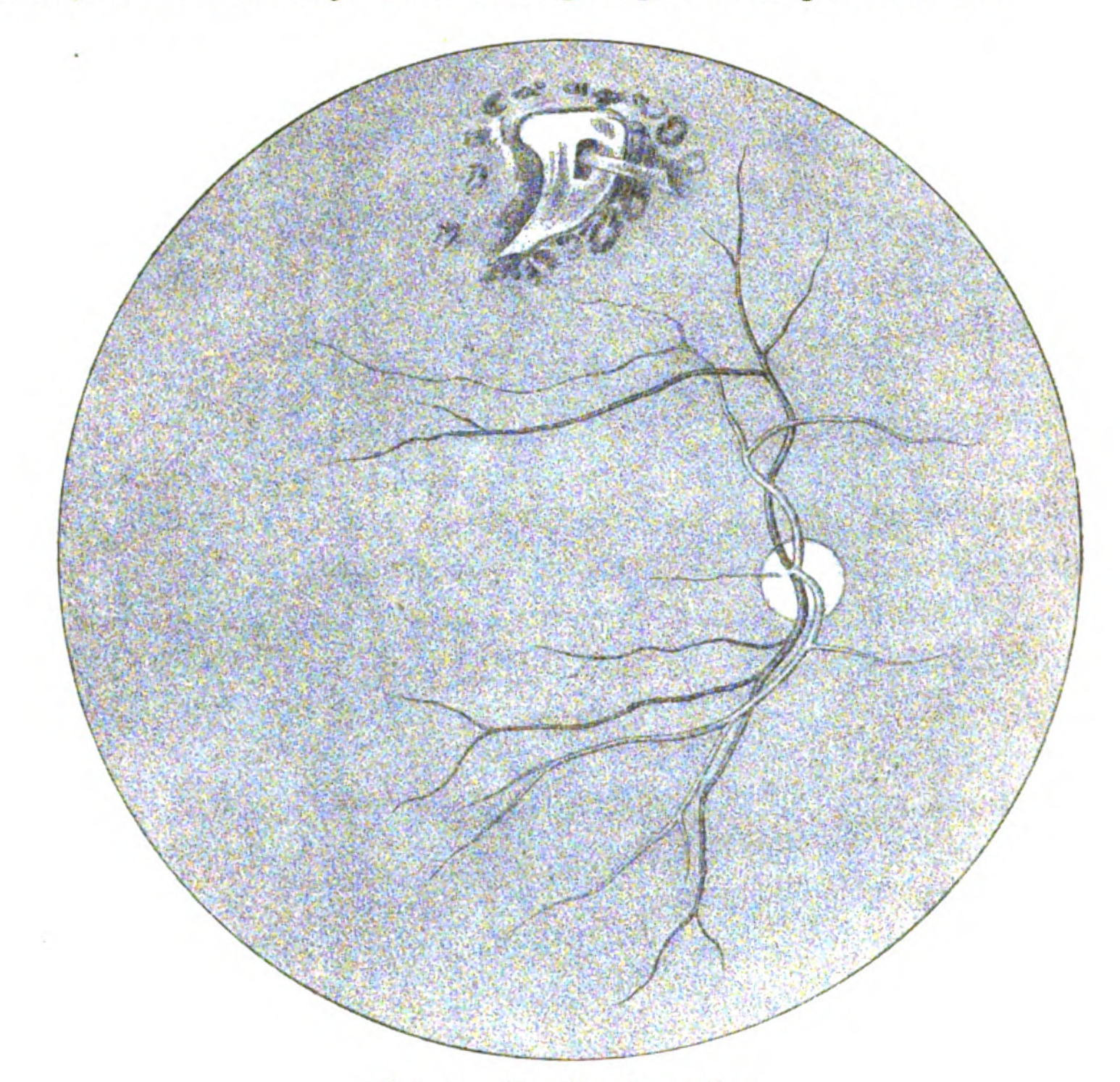


Fig. 2. Vor der Operation.

In solchem Falle, wie dem meinen, war kein Grund vorhanden, sofort einzugreifen; man konnte ruhig abwarten und zusehen, ob der Fremdkörper vertragen wurde. Das geschah. Das Auge wurde oft untersucht und war Anfang August völlig reizlos.

Mitte August, also genau zwei Monate nach dem Unfall, waren die ersten Anzeichen einer Verrostung des Auges zu bemerken. Zunächst nur in der Umgebung des Fremdkörpers. Kleine, pflasterförmige, braune Herdchen mit hellerem Centrum und Stippchen zeigten sich rings um den trichterförmig eingezogenen weissen Herd. Sie nahmen an Zahl und Grösse zuerst langsam, später schneller zu, so dass schliesslich der ganze weisse

Herd schwarz umrändert war. Die kleine Flocke flottirte nach wie vor im Glaskörper. Sonstige Veränderungen, Verrostung an der Iris u. s. w., waren nicht zu bemerken. (Fig. 2 siehe S. 8.)

Jetzt schien mir der Moment zum Eingreifen gekommen, da man nicht gut zuwarten konnte, bis die Rostflecke sich auf die centralen Partien der Retina ausdehnten.

Am 26. August wurde die Magnetoperation vorgenommen. Tiefe Chloroformnarkose. Schnitt im äusseren horizontalen Meridian unterhalb des Rectus externus. Eingehen mit dem gekrümmten Ansatz des Hirschberg'schen

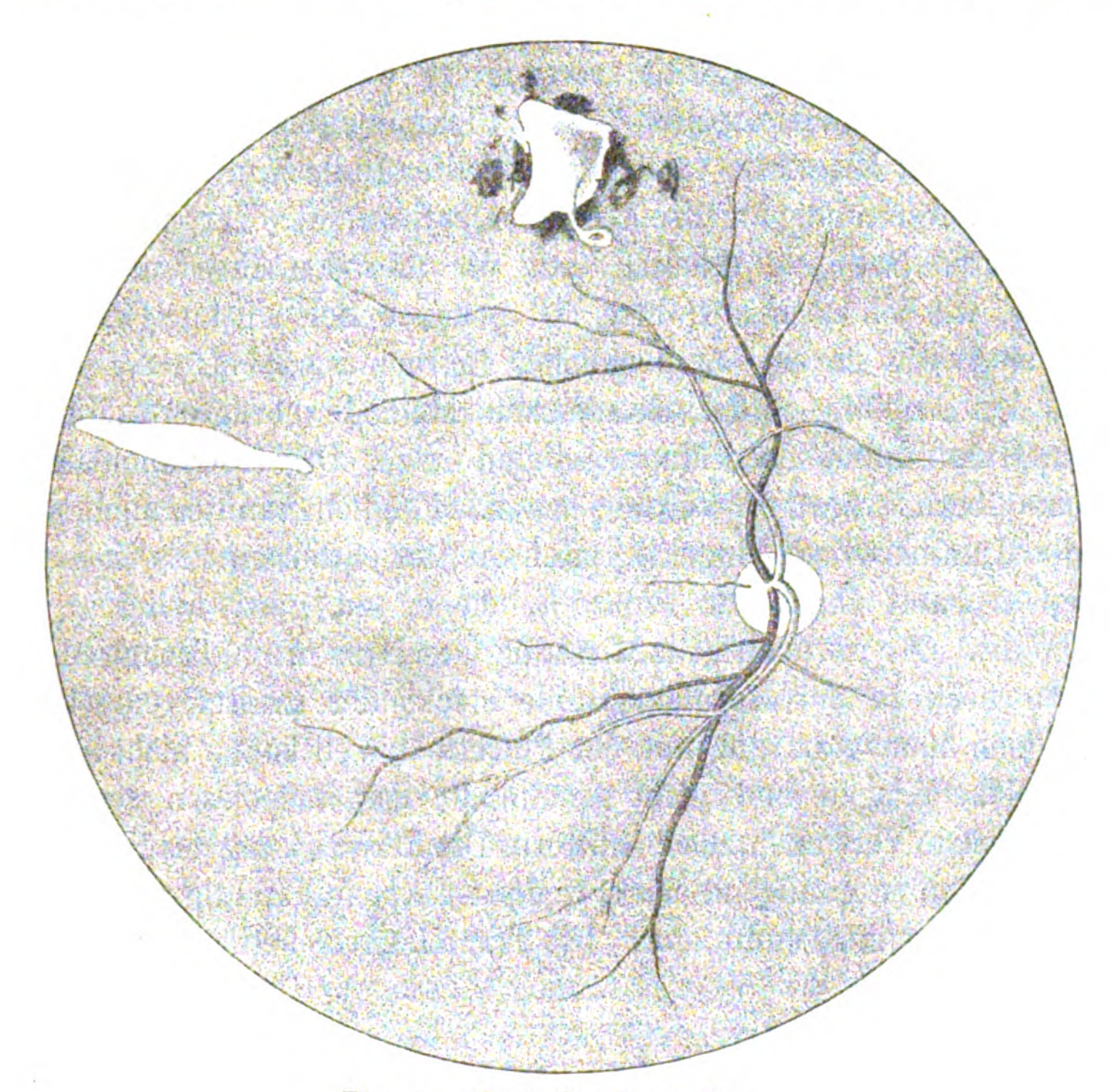


Fig. 3. Nach der Operation.

Magneten in der Richtung nach unten. Deutliches „Klick". Der ausgezogene Eisensplitter wiegt noch nicht voll ein Milligramm, ist von bräunlichen Oxydmassen umgeben, sehr scharf gerandet. Es ist wunderbar, dass ein so kleiner Eisensplitter die lebendige Kraft entwickeln konnte, Hornhaut, Iris, Linse, Glaskörper, Retina zu durchschlagen und sich noch trichterförmig in die Lederhaut einzubohren.

Bei der Operation trat kein Glaskörperverlust ein.

Ophthalmoskopisch zeigte sich schon acht Tage nach der Operation eine Verkleinerung des Trichters, in welchem der Fremdkörper gesessen. Die Rostflecken haben an Zahl und Grösse abgenommen. (Fig. 3.)

Heute, ein halbes Jahr nach der Verletzung, ist das Auge reizlos, Sehschärfe beträgt $^{5}/_{50}$. Gesichtsfeld zeigt oben entsprechend der Narbe winzigen Ausfall, keine Spur von Glaskörpertrübungen. Linsentrübung wie früher; wäre eine solche nicht vorhanden, würde Patientin volle Sehschärfe haben.

Der Fall lehrt, dass man bei aseptischen kleinen Splittern ruhig abwarten kann, bis Verrostung oder Reizung erfolgt. Er beweist aber auch die grosse Leistungsfähigkeit des HIRSCHBERG'schen Magneten, der doch gerade das Instrument für den practischen Arzt ist. Es mag sehr verdienstvoll für grosse Kliniken sein, auch den HAAB'schen oder SCHLÖSSER'schen Magneten zu besitzen, um im Falle der oben festgelegten Indicationen beim Versagen des HIRSCHBERG'schen Magneten versucht zu werden. Der practische Arzt wird sich mit dem HIRSCHBERG'schen Electromagneten behelfen müssen. Und bei genauer Diagnose, vorsichtig gestellter Indication für die Operation, geschicktem, verständigen, aseptischen Operiren wird er mindestens die gleichen guten Resultate erhalten, wie die mit den Riesenmagneten operirten, die, wie ich oben ausführte, bei genauer Beleuchtung nicht so verlockend sind, wie sie bei oberflächlicher Betrachtung scheinen. Und auch die von den Anhängern der HAAB'schen Methode gerügten „Misserfolge" mit dem HIRSCHBERG'schen Magneten sind irrige. Das Instrument kann und soll keine übermässige Fernwirkung haben. Folglich kann es auch keinen in Iris oder Kammerwinkel eingeklemmten Splitter entfernen. Es ist ganz sinnlos, den Apparat dafür zu benutzen, da er zu ganz anderem Zwecke ersonnen ist. Es ist auch kein Misserfolg des HIRSCHBERG'schen Magneten, wenn ein noch in der Hornhautwunde steckender grosser, eingeklemmter Splitter, den man ganz gut mit der Pincette fassen kann, nicht ausgezogen wird. Solche Klagen sind nicht im Stande, das auf diesen segensreichen Apparat gesetzte Vertrauen zu erschüttern. Die Fernwirkung des HIRSCHBERG'schen Magneten ist genügend stark, wenn der Apparat richtig montirt ist, am besten mit kleinem Accumulator. Die Tragfähigkeit beträgt dann 500 g.

[Aus der Augenabtheilung des Landeskrankenhauses zu Klagenfurt; Primarius Dr. O. Purtscher.]

II. Einige Erfahrungen über Protargol-Anwendung in der Augenheilkunde.

Von Dr. **Adolf Messner**, Secundararzt.

In Folge mehrerer Mittheilungen[1] über Protargol-Anwendung in der Augenheilkunde wurde dasselbe versuchsweise Mitte Juli v. J. auch an unserer Abtheilung als Heilmittel eingeführt, und veranlassen mich die bisher ge-

[1] Protargol bei Augenleiden, von Dr. PERGENS; Zehender's klin. Monatsbl. f. Augenheilk. 1898. April. S. 129 und Clinique Ophtalm. 1898. Nr. 1, 6, 11.

machten, im Allgemeinen recht günstigen Erfahrungen dazu, dieselben bereits jetzt zu veröffentlichen.

Das Protargol wurde in $2^0/_0$iger, $10^0/_0$iger, schliesslich fast nur mehr in $5^0/_0$iger, wässriger Lösung angewendet und zwar je nach Schwere des Leidens drei- bis fünfmal des Tages, zweimal — gelegentlich der Visite — durch Betropfen der umgestülpten Lider durch den Arzt, ein- bis dreimal durch einfaches Einträufeln in den Bindehautsack seitens der Pflegerin. Im Ganzen wurden 95 Kranke behandelt, darunter 61 ausschliesslich mit Protargol.

Die schönsten Erfolge wurden bei der Behandlung der acuten und chronischen Thränensack-Eiterungen erzielt, woran 11 Kranke litten; denselben wurde zweimal täglich ungefähr 1 ccm Protargollösung mittels der ANEL'schen Spritze durch das vorher gespaltene untere Thränenröhrchen in den Thränensack eingespritzt. In allen diesen Fällen, bis auf einen, war schon am zweiten bis vierten Tage auffallende Besserung bemerkbar; in 7—28 Tagen trat Heilung ein.

Besonders überraschend war der Erfolg bei einem Kranken mit seit vier Jahren bestehender Thränensack-Eiterung, bei welchem sich am Tage der Aufnahme durch Druck auf die Gegend des Thränensackes eine reichliche Menge stinkenden Eiters entleeren liess; nach dreimaliger Einspritzung von Protargol war nicht nur keine eitrige, sondern überhaupt keine Absonderung mehr bemerkbar und stellte sich eine solche erst nach Ablauf einer Woche, während welcher Zeit die Einspritzungen ausgesetzt worden waren, — jedoch nur mehr in Form glasigen Schleimes — wieder ein; aber auch diese milde Form von Absonderung verschwand nach mehrtägigen Einspritzungen so vollständig, dass eine Iris-Ausschneidung zu optischen Zwecken im raschen Anschlusse reizlos vertragen wurde.

Von Blennorrhöen der Neugeborenen gelangten im Ganzen zwölf zur Behandlung; erhebliche Besserung trat durchschnittlich nach einer Woche ein, mitunter aber auch schon nach zwei Tagen; Entlassung war in 8—32 Tagen möglich. 4 Kinder zeigten beim Eintritte Hornhautgeschwüre, welche in keinem Falle sich vergrösserten, sondern sich verhältnissmässig rasch und vollständig reinigten; selbstredend vermochte Protargol ebenso wenig als Argent. nitr. die schweren Folgezustände perforirender Geschwürsbildung in sehr vernachlässigten Fällen abzuwenden. (Es sei hier nebenbei bemerkt, dass unsere einschlägigen Erfahrungen bei Geschwürsbildung anderer Art, z. B. bei Hypopyon-Keratitis, noch unzureichend sind. Anscheinend hatte die Anwendung des Mittels, sowohl in Lösung, als in Salbenform, keinen Einfluss auf das Fortschreiten des Processes).

Zwei Blennorrhöen Erwachsener subacuter Form — die einzigen im oben genannten Zeitraume — stehen noch in Behandlung; wesentliche Verminderung der Secretion trat nach 4, bezw. 10 Tagen ein. Im ersten Falle war besonders das rechte Auge schwer betroffen; es bestand lange

Zeit Chemosis und es stellte sich im unteren Theile der Hornhaut schon leichte Geschwürsbildung ein. Eis, sowie Arg. nitr. (2- und 3%) und Kalium hypermangan. besserten den Zustand nur wenig; Protargol änderte das Bild rasch im günstigen Sinne.

Der zweite Fall betrifft einen jungen Mann, der auf Rath eines Kameraden eine bestehende Augenentzündung leichten Grades mit Urin-Umschlägen behandelte und dadurch eitrige Bindehautentzündung erwarb. Der Verlauf ist, unter ausschliesslicher Protargolbehandlung, ein günstiger.

Von acutem und chronischem Bindehautcatarrh standen 34 Fälle in Behandlung. Erkennbare Besserung trat durchschnittlich nach 6—8 Tagen ein; Entlassung war nach 2—5 Wochen möglich, im Allgemeinen in kürzerer Zeit, als bei Anwendung der alten Mittel; besonders gilt dies von Fällen acuten Bindehautcatarrhs mit reichlicher Secretion, während chronischere Formen mit mehr wässeriger Absonderung sich weniger empfänglich erwiesen; bei Catarrhus siccus endlich war der Erfolg geradezu negativ, da das Mittel hier durchaus schlecht vertragen wurde und die Kranken sich über Brennen und anhaltende Reizung beklagten.

Trachome wurden im Ganzen 16 behandelt. Davon konnten 3 frische Fälle mit reichlicher Absonderung, welche, abgesehen von 2maliger Behandlung mit der KNAPP'schen Rollpincette, nur mit Protargol behandelt worden waren, bereits entlassen werden, und zwar nach einer Behandlungsdauer von 1—3½ Monaten; in einem der Fälle war es schon zu Keratitis pannosa gekommen; erhebliche Besserung war nach 2—3 Wochen bemerkbar. Andere Patienten aber verlangten nach kurzer Protargolbehandlung selbst die Rückkehr zu den früher angewendeten, heroischeren Mitteln (Argent. nitr. 2—5 % oder Kupferstift), welche ihnen mehr Erfolg zu versprechen schienen. In einzelnen älteren Fällen mit Pannus und ohne erheblichere Schleimabsonderung wirkte das Mittel eher ungünstig.[1]

Geringeren Erfolg von Protargol in Lösung bemerkten wir bei Blepharoconjunctivitiden, von denen 19 in Behandlung standen, bezw. noch stehen; vielleicht ist der geringe Erfolg dadurch verursacht, dass wir das Protargol nur in wässeriger Lösung verwendeten, während in letzter Zeit angestellte Versuche mit Protargolsalbe (5,0 : 100,0 Vaselin) bessere Erfolge ergaben; doch ist die Zeit der Versuche noch zu kurz, als dass wir Bestimmtes darüber äussern könnten. Andere Autoren scheinen in ihren Erfahrungen glücklicher gewesen zu sein.

Schliesslich sei noch ein Fall von Conjunctivitis crouposa leichteren Grades erwähnt, der nach 16tägiger Behandlung geheilt entlassen werden konnte.

---

[1] Auch DARIER beobachtete (Clinique Ophtalm. 1898. Nr. 13. S. 152) in einzelnen Trachomfällen nach Protargol-Anwendung acute Reizzustände.



Nach den von uns bisher gewonnenen Erfahrungen können wir also in ziemlicher Uebereinstimmung mit Darier[1], Wicherkiewicz[2], Jänner[3] u. A. behaupten, dass das Protargol bei Thränensackeiterungen und bei Blennorrhoe der Neugeborenen in fast allen Fällen die bisher gebräuchlichen Mittel an Wirksamkeit übertrifft, zum Mindesten ihnen gleichkommt.

Ob Protargol bei virulenter acuter Blennorrhoe Erwachsener dasselbe oder mehr leistet als Argent. nitr., vermögen wir zur Zeit nicht mit Sicherheit zu beantworten, da unsere beiden Fälle nicht zu den acutesten gehörten. Die Erfahrungen bei den doch gleichfalls durch den Neisser'schen Gonococcus hervorgerufenen Blennorrhöen der Neugeborenen würden vorkommenden Falles zum Versuche gewiss ermuthigen. Schlimme Erfahrungen in vereinzelten Fällen, wie sie z. B. Dubarry[4] machte, können nicht gegen das Mittel sprechen, da wir leider öfters trotz Eis, Lapis und Kal. hypermangan. — letzteres auch in Form der Kalt'schen grossen Irrigation angewendet — den ganzen oder theilweisen Verlust von Hornhäuten zu beklagen haben; jedenfalls ist die Gefahr künstlicher Epitheldefecte bei Protargol-Einträufelung nicht vorhanden.

Von Trachomen dürften sich wohl nur frische, mit reichlicher Absonderung einhergehende Fälle für Protargolbehandlung eignen. Im Protargol jedoch ein Specificum[5] gegen Trachom im Allgemeinen zu erblicken, halten wir uns nach unseren Erfahrungen für nicht berechtigt.

Bei acuter Conjunctivitis anderer Art, jedoch mit reichlicher Schleimabsonderung, erwies sich uns Protargol den alten Mitteln gegenüber — wenn auch nicht überlegen — so doch ebenbürtig[6]; es wurde auch bei membranöser Ausschwitzung trefflich vertragen.

Weniger auffällig waren die Erfolge bei den mit Lidrandentzündung einhergehenden, wie auch bei den eczematösen Formen, wo die gelbe Präcipitatsalbe wohl kaum verdrängt werden dürfte.

Nicht gut vertragen wurde das Mittel bei allen Formen alter Bindehautleiden ohne oder mit rein wässeriger Absonderung. Keinen Erfolg sahen wir endlich von der directen Anwendung in Fällen schwerer eitriger Hornhautentzündung.

Wo aber Protargol überhaupt am Platze ist, kommt ihm, gegenüber den meisten anderen Heilmitteln, der bedeutende Vortheil zu, dass seine Anwendung gerade in diesen Fällen schmerzlos ist, dass es ferner nur ein-

[1] Clinique Ophtalmologique. 1898. Nr. 1 u. 6.

[2] Clinique Ophtalmologique. 1898. Nr. 19.

[3] Protargol in der Ophthalmologie; Heilkunde. III. Jahrg. 2. Heft.

[4] Clinique Ophthalm. 1898. Nr. 21.

[5] Wie Naoum Voïlas (Clinique Ophtalm. 1898. Nr. 21).

[6] Noch günstigere Erfolge berichten Valude, Abadie, Despagnet u. A.; Clinique Ophtalm. 1898. Nr. 13.

geträufelt zu werden braucht, — wenngleich Berieselung der umgestülpten Lider noch frühere Erfolge versprechen dürfte, — in Folge dessen seine Anwendung weit weniger Zeit erfordert, als das „Touchiren“ mit Argent. nitr. oder das Bestreichen mit dem Cuprumstifte, endlich, dass es wegen dieser einfacheren Handhabung und wegen Fehlens jeglicher caustischer Wirkung auch Laien, insbesondere dem Kranken, leichter in die Hand gegeben werden kann. Gerade hierin liegt ein grosser Vortheil des Protargols, der dem Argent. nitr. nicht zukommt und dessen Mangel einer Verallgemeinerung des an sich so trefflichen Credé'schen Verfahrens vor Allem hinderlich war. Dagegen theilt das Protargol mit dem salpetersauern Silber den Nachtheil, dass es kaum zu beseitigende Flecken in die Wäsche macht. Doch werden vom Protargol im Gegensatze zum Lapis die Finger des Arztes niemals beschmutzt; auch wurde nie Argyrose der Bindehaut beobachtet.

Klagenfurt, den 29. November 1898.

[Nach einer Demonstration in der Berliner ophthalmologischen Gesellschaft am 24. November 1898.]

III. Bemerkungen zu einem Falle von Retractionsbewegung des Auges.

Von Dr. **Türk** in Berlin.

Vor einigen Wochen trat ein 42 jähriger Patient wegen leichter asthenopischer Beschwerden in meine Behandlung. Bei der Untersuchung zeigte sich sofort an dem linken Auge eine eigenthümliche Bewegungsstörung, die nach ihrer Eigenart und nach den Angaben des Patienten als eine angeborene betrachtet werden darf.

Zunächst fällt die Kopfhaltung des Patienten dadurch auf, dass er bei geradeaus gerichtetem Blicke den Kopf gewöhnlich um etwa 10 bis 15 Grad nach rechts gedreht hält, so dass sich das rechte Auge in leichter Adductionsstellung, das linke in leichter Abductionsstellung befindet. Bei dieser also als Grundstellung anzusehenden Lage der Augen treffen sich die Blicklinien in dem Fixirpunkt.

Die Abductionsfähigkeit fehlt dem linken Auge fast vollkommen; denn von der Grundstellung aus kann es nur ganz wenig, etwa um 1 mm, abducirt werden und bei geradeaus gerichtetem Kopf etwa um 2 mm.

Bei der Adduction wird das linke Auge um ungefähr 2 mm nach hinten in die Orbita hineingezogen und nur soweit nasenwärts gedreht, dass die Hornhaut unter zuckenden Bewegungen manchmal die Thränenpunktslinie erreicht, während die Hornhaut des rechten Auges bei der Adduction diese Linie stets um einige Millimeter überschreitet. Meistens weicht das

linke Auge bei der Adduction ein wenig nach oben ab. Die Lidspalte, die in der Grundstellung des Auges 7—8 mm hoch, d. h. etwa 1 mm niedriger als die des rechten Auges ist, verengert sich um ungefähr 3—4 mm, wenn das Auge bei der Adduction tiefer in die Orbita hineintritt. Dabei wird der an den inneren Lidwinkel grenzende Theil des oberen Lides ebenfalls ein wenig nach hinten gezogen. Eine Retraction des Auges findet auch beim Blick nach innen oben und mehr noch nach innen unten statt. Beim Blick nach oben und nach unten weicht das Auge etwas nach aussen ab. Nach oben aussen ist die Excursionsfähigkeit des Auges deutlich beschränkt. Die Beweglichkeit der Lider ist normal.

Das rechte Auge ist frei von Anomalien.

Bei der Untersuchung auf accommodative Konvergenz findet eine Adduction des linken Auges von etwa 40 cm Entfernung an nicht mehr statt. Binocularer Sehact für weitere Distanz lässt sich durch Vorsetzen eines Prismas nachweisen. Wie der Patient spontan angiebt, sieht er beim Blick nach links (wobei das linke Auge natürlich die Mittellinie nur wenig überschreitet) doppelt, sonst nicht. Durch Vorsetzen eines rothen Glases lassen sich diese beim Blick nach links und links oben auftretenden Doppelbilder leicht als gleichnamige feststellen. Gekreuzte Doppelbilder lassen sich als Folge der mangelhaften Adduction des linken Auges beim Blick nach rechts nachweisen, aber nur mit Mühe und nicht regelmässig.

Das rechte Auge wird auch unter der deckenden Hand beim Blick nach links richtig eingestellt, trotz dem Mangel der Abduction des linken Auges.

Das Verhalten der Pupillen ist normal, ebenso der ophthalmoskopische Befund bis auf eine kleine atrophische Sichel an der Papille des linken Auges. Refraction rechts Emm., links + 2,5 D. Sehschärfe rechts: $^5/_5$; links: $^5/_{15}$. + 2,5 $^5/_7$—$^5/_5$.

Die Gesichtsbildung zeigt insofern eine geringe Unregelmässigkeit, als der Supraorbitalrand links etwas flacher gegen die Schläfe hin abfällt als rechts. —

Patient giebt an, dass er immer gesund gewesen sei, und weiss von seiner Mutter, dass er seit seiner frühesten Jugend die ihm noch jetzt eigenthümliche Kopfhaltung gezeigt habe. Er ist der älteste von vier Geschwistern. Die ihm im Alter folgende Schwester hat, wie er angiebt, dieselbe Besonderheit an den Augen wie er. Auch sie hält von jeher den Kopf nach rechts gedreht und hat bei bestimmter Blickrichtung Doppelbilder. Bei den jüngeren Geschwistern und in der Ascendenz ist dem Patienten nichts von einer ähnlichen Anomalie bekannt.

Der im Vorstehenden geschilderte Fall stellt in fast allen Beziehungen ein Analogon zu zwei Fällen dar, die ich als Assistent der Universitäts-Augenklinik in Zürich beobachten konnte und im März 1896 in der deutschen



medicinischen Wochenschrift[1] in einer Studie über Retractionsbewegungen der Augen veröffentlicht habe. Wie in jenen Fällen, so handelt es sich auch in diesem um das Zusammentreffen einer angeborenen Abduktionsbeschränkung und einer mit Verengerung der Lidspalte einhergehenden Retraction des Auges durch den Rectus internus. Die angeborene Natur der Abductionsbeschränkung wird auch im vorliegenden Falle durch das Ausbleiben einer Secundärcontractur des Antagonisten erwiesen.

In jener Arbeit konnte ich aus der Literatur nur zwei frühere Beobachtungen von Retraction des Auges anführen, die eine von Heuck,[2] die andere von Stilling.[3] Gestützt auf diese und meine eigenen beiden Fälle und im Hinblick auf die in der Arbeit des Näheren erörterte Möglichkeit eines inneren unmittelbaren Zusammenhanges dieser verschiedenen Erscheinungen habe ich damals die Vermuthung ausgesprochen, dass das seltene Phänomen der Retraction am ehesten noch in Fällen angeborener Augenmuskellähmungen zu erwarten sein werde. Der oben geschilderte Fall und zwei kurz nach meiner Arbeit im Jahre 1896 veröffentlichte Fälle von Maclehose[4] und Bahr[5] sprechen für die Richtigkeit dieser Vermuthung. Denn auch die Fälle von Maclehose und Bahr zeigen das Zusammentreffen der eben genannten Symptome: Mangel der Abductionsfähigkeit, Retraction durch den Rectus internus mit gleichzeitiger Verengerung der Lidspalte.

Mit Ausnahme des Heuck'schen Falles, in welchem ein fast völlig unbewegliches Auge bei jedem Bewegungsversuche in die Orbita zurückgezogen wurde, sind es demnach in allen diesen bisher veröffentlichten Fällen dieselben Muskeln, nämlich r. externus und internus, die an der in Rede stehenden Bewegungsstörung betheiligt sind.

In der erwähnten früheren Arbeit habe ich die Fragen zu lösen versucht, die sich auch angesichts des vorliegenden Falles aufdrängen:

1. Wie kommt die Retraction des Auges zu Stande?

2. Ist ein innerer Zusammenhang zwischen dem angeborenen Ausfall der Wirkung eines geraden Augenmuskels und der retrahirenden Wirkung seines Antagonisten denkbar?

Das Resultat, zu dem ich damals gelangte, war folgendes:

Retraction des Auges kann bedingt sein entweder durch abnorm weit nach hinten angeordnete Insertion eines geraden Muskels oder durch eine Fixation des Augapfels der Art, dass seine Drehungsfähigkeit nach der gegenüberliegenden Seite beeinträchtigt ist. Im ersten Fall kann sich der Muskel

---

[1] Nr. 13.

[2] Klin. Monatsbl. f. Augenheilk. 1879 S. 256.

[3] J. Stilling, Unters. über die Entstehung der Kurzsichtigkeit. 1887. S. 13.

[4] Ophth. Review. 1896. p. 156. — Brit. med. Journ. 1896. 16. Mai. — M. giebt an, ähnliche Fälle mehrfach gesehen zu haben.

[5] Bericht über die 25. Versamml. d. Heidelberger ophthalm. Gesellsch. S. 334.

nicht, wie es für das Zustandekommen einer reinen Drehung nothwendig ist, unter Abwickelung vom Auge contrahiren; im zweiten Falle kann das Auge dem Zuge des Antagonisten nicht durch Drehung allein folgen und wird so, der Richtung des Muskels entsprechend, im Ganzen nach hinten gezerrt. Die Berechtigung der letzteren Anschauung lässt sich experimentell leicht dadurch nachweisen, dass bei Fixation des Auges mittelst einer Pincette die Contraction des der Fixationsstelle gegenüberliegenden geraden Muskels retrahirend auf das Auge wirkt.

Jede der beiden Bedingungen, unter denen Retraction des Auges erfolgen kann, lässt sich auch für den vorliegenden Fall als Ursache der Erscheinung denken.

Zunächst könnte eine Fixation des Auges an der temporalen Seite seine Drehungsfähigkeit nach der Innenseite beeinträchtigen und dadurch dem r. internus retrahirende Wirkung verleihen. Es ist möglich, dass an Stelle des abducens nur ein unnachgiebiges bindegewebiges Band mit wenig muskulären Elementen vorhanden ist; denn ähnliche Befunde sind wiederholt als anatomische Grundlage angeborener Beweglichkeitsdefecte am Auge erhoben worden. Diese Annahme hat viel Bestechendes. Denn sie würde sowohl für die sehr geringe Abductionsfähigkeit des Auges wie auch für seine Fixation gegenüber der Innenwendung und die hierdurch bedingte retrahirende Wirkung des Internus eine ausreichende Erklärung bieten. Zu ihren Gunsten spricht auch der Umstand, dass das Auge, trotz der starken Abductionsbeschränkung, im Ruhezustande, wie oben beschrieben, etwas nach aussen gerichtet ist, so dass man daran denken könnte, es sei nach dieser Richtung dauernd einem gewissen Zuge unterworfen.

Gewiss lässt sich jedoch auch im vorliegenden Falle die andere Möglichkeit vertreten, dass die Retraction lediglich durch Verlagerung der Internus-Insertion bedingt ist. So fand z. B. Bahr[1] bei der Operation seines ähnlichen Falles, dass der r. internus in seiner Hauptmasse 12 mm vom Hornhautrand entfernt, in einem zweiten Bündel noch ein erhebliches weiter zurück inserirte und dass von einem r. externus keine Spur vorhanden war.

Die Verengerung der Lidspalte, welche jedes Rückwärtsziehen des Auges begleitet, ist, wie ich glauben möchte, im vorliegenden Falle wie in allen ähnlichen im wesentlichen als ein secundärer Vorgang anzusehen. Wie es bei kleinerem oder fehlendem Bulbus geschieht, so nähern sich auch bei dem Zurückziehen des Auges die Lidränder, weil sie an dem tieferliegenden Auge weniger Stütze finden. Dieselbe Verengerung der Lidspalte tritt, wie ich in der oben erwähnten Arbeit nachweisen konnte, auch ein, wenn bei normalen anatomischen Verhältnissen nur infolge künstlicher Fixation des Auges ein Muskel vorübergehend retrahirend wirkt. — Viel-

[1] l. c. S. 335.

leicht trägt im vorliegenden Falle zum Herabsinken des oberen Lides ein wenig auch der an seinem nasalen Ende wirksame, nach hinten gerichtete Zug bei, der als Begleiterscheinung der Retraction des Auges oben genannt wurde. Es darf wohl angenommen werden, dass dieser Zug am Lide ebenfalls durch den Rectus internus bewirkt wird und zwar durch Vermittelung seiner Muskelfascie, die sich hier mit dem medialen Abschnitt des Septum orbitale verbindet. — Eine active Contraction des Orbicularis dürfte, soweit ich beobachten konnte, bei dem Zustandekommen dieser Lidspaltenverengerung schwerlich mitwirken.

Zum Schluss dieser Ausführungen sei noch daran erinnert, dass, während beim Menschen Retraction des Auges eine verhältnissmässig seltene Anomalie darstellt, bei allen Säugethieren, mit Ausnahme der Affen, ein eigener Muskel, der Retractor oculi, der Rückwärtsbewegung des Auges dient. Natürlich liegt bei den Thieren, wo die nach der Schläfenseite offene Augenhöhle ein leichteres Ausweichen des Orbital-Inhaltes gestattet, die Möglichkeit einer solchen Retraction in viel höherem Maasse vor, als beim Menschen und Affen mit ihrer rings von Knochenwänden umgebenen Orbita. Nach LEUCKART,[1] dem diese Angaben entnommen sind, bildet der Retractor oculi eine trichterförmige, den Opticus umschliessende Muskelmasse, die in dem von den Rectis umgebenen Raume gelegen ist und aus der Tiefe der Augenhöhle sich gegen den Augengrund hin erstreckt.

Unser Büchertisch.

Neue Bücher.

1. Gesichtsstörungen und Uterinleiden, von Prof. Dr. A. Mooren in Düsseldorf. Wiesbaden, Bergmann. 1898. (Vgl. S. 28 dieses Heftes.)

*2. Ueber die Verwerthbarkeit der Bindehaut in der practischen und operativen Augenheilkunde, von Dr. H. Kuhnt, Geh. Med.-Rath, o. Prof. der Augenheilkunde und Dir. der kgl. Univ.-Augenklinik in Königsberg i. Pr. Wiesbaden, Bergmann, 1898.

3. Die mikroskopische Untersuchung des Auges, von Dr. Seligmann, Augenarzt in Hamburg. Berlin 1899, S. Karger. (240 S.)

4. Ricerche embriologiche sull' Occhio dei vertebrati, per Dr. S. Tornatula, Prof. p. Univ. d. Messina. Messina 1898.

5. Lavori della clinica oculistica della R. Università di Napoli V, IV, Dec. 1898. Napoli 1898. (Della cura chirurgica della blefaroptosi.)

*6. Zur Entwickelung des Wirbelthier-Auges. Ueber Entwickelung der Capsula perilenticularis, von G. Cirincione. Mit 9 Tafeln. Leipzig, Veit u. Comp., 1898. Folio.

7. Lehrbuch der analyt. Geometrie, von Dr. F. Schuhr, Prof. der Mathematik an der techn. Hochschule zu Karlsruhe. Leipzig, Veit u. Comp., 1898.

[1] GRAEFE-SAEMISCH. Bd. II. S. 259.

Der jüngeren Fachgenossen neu erwachtem Eifer für Geometrie ans Herz gelegt.

8. Die Neurologie des Auges. Eine Bearbeitung für Nerven- und Augenärzte, von Dr. H. Wilbrand, Augenarzt, und Dr. A. Sänger, Nervenarzt in Hamburg. I. Bd. 1. Abth. Wiesbaden, Bergmann 1899. 306 S.

9. Die Magnet-Operation von Hirschberg erscheint in neuer Auflage.

Referate, Uebersetzungen, Auszüge.

1) **Ueber Hornhauttrübungen, die nur vermittelst seitlicher Beleuchtung und Lupenvergrösserung zu erkennen sind,** von H. Gradle in Chicago. (Ophthalmic Record. Sept. 1898.)

Verf. beschreibt gewisse Formen von Hornhauttrübung, die nur dann erkannt werden, wenn man seitliche Beleuchtung mit Lupenvergrösserung verbindet. Bekanntermaassen zeigt seitliche Beleuchtung die normale Hornhaut als trübes Medium. Entwirft man ein scharfes Flammenbild auf der Hornhautoberfläche oder in ihrer Substanz, so erkennt man bei starker Vergrösserung eine undeutliche Körnung. Es bedarf dazu einer Lupe von etwa 2 cm Brennweite (etwa einem $^3/_4$ zölligen Objectiv entsprechend).[1] Das Korn wird wohl durch die Hornhautsaftlücken bedingt, da dieselbe Linse die Zellen einer vergoldeten Hornhautlamelle gerade als Punkte erkennen lässt.

Die Hornhauttrübung kann den normalen Grad bedeutend überschreiten, ohne bei Augenspiegelbetrachtung sich zu verrathen, so lange sie nur gleichmässig diffus und nicht fleckig begrenzt ist. Gleichfalls entzieht sich eine solche gleichförmige Trübung der directen Betrachtung, wenn sie nicht saturirt genug ist, um das Schwarz der Pupille zu beeinflussen, vorausgesetzt natürlich, dass der Oberflächenglanz normal ist. Nur bei seitlicher Beleuchtung erkennt man eine derartige diffuse Trübung, aber auch dann nur mit Sicherheit, wenn man das auf der Hornhaut entworfene Flammenbildchen mit einer Lupe betrachtet, die alles ausserhalb ihres Brennpunktes Gelegene verschwommen erscheinen lässt. Je stärker die Trübung, desto deutlicher ist auch das „Korn". — Es ist klar, dass eine jede Trübung — selbst die normale — die Schärfe der Netzhautbilder ihrer Dichte entsprechend beeinträchtigen muss. Für das Verwischen der Netzhautbilder ist aber das Auge selbst viel empfindlicher, als das beobachtende Auge des durch den Augenspiegel schauenden Untersuchers.

Trübungen, die dieser Schilderung entsprechen, werden unter folgenden Umständen beobachtet.

1. Nach Star-Operationen hat Verf. häufig gefunden, dass die Hornhaut beträchtlich von ihrer normalen Durchsichtigkeit eingebüsst hat. Die letzten acht Fälle von Greisen-Star wurden daraufhin genauer geprüft. Es zeigte sich. dass bei fünf (unter acht) Augen nach gelungener Operation die normale Hornhaut-Trübung bestimmt vermehrt war. In der That schien der Dichtigkeitsgrad der Trübung die Sehschärfe innerhalb gewisser Grenzen zu beeinflussen, natürlich unter Berücksichtigung der Durchsichtigkeitsverhältnisse der Pupille. Es waren dies alle periphere Wundschnitte mit Iridectomie. Bei keinem war Sublimatlösung gebraucht worden. Unter diesen Fällen war keine einzige wirkliche Keratitis und ohne die geschilderte Untersuchungsmethode hätte man die Hornhaut normal durchsichtig befunden.

---

[1] Das ist dieselbe Brennweite, die ich in meiner Ophthalmoscopie empfohlen. H.



2. Eine abnorm vermehrte Trübung der Hornhaut wurde ferner bei einer Classe von Patienten beobachtet, die über ausgesprochene asthenopische Beschwerden klagte. Bei Allen waren optische Fehler, insbesondere Astigmatismus mässigen Grades vorhanden, aber die Klagen bezogen sich doch mehr auf Brennen, Thränen und Fremdkörpergefühl, als es bei blossen Refractionsfehlern gewöhnlich der Fall ist. Angemessene Brillencorrection war meistens vortheilhaft, beseitigte aber die Beschwerden weder prompt noch vollkommen. In zwei einseitigen Fällen verrieth sich ein Reizzustand objectiv durch Verengerung der Lidspalte und sichtbare Füllung der Skleralvenen nächst der Uebergangsfalte. In diesen Fällen war die einseitige Vermehrung der normalen Hornhauttrübung unverkennbar bei seitlicher Beleuchtung und starker Vergrösserung, aber alle diese Veränderungen waren doch so geringfügig, dass nur der sorgfältige Vergleich der beiden Augen sie sicher erkennen liess. Bei drei anderen Patienten betraf derselbe Zustand beide Augen, war aber auf dem einen so viel stärker ausgeprägt, dass die Diagnose gesichert war. Sind aber beide Augen gleichmässig betroffen und fehlt dadurch der Vergleich, so kann die Erkennung der vermehrten Hornhauttrübung unsicher werden. Nichtsdestoweniger werden mehrere Fälle dieser Art beobachtet, in denen kein Zweifel über diesen Zustand bestehen konnte. Charakteristisch ist, dass die Sehschärfe durch kein Glas ganz zur Norm gebracht werden kann, und dass die Patienten unsicher in der Brillenwahl sind. Der Ausgangspunkt des Reizzustandes ist nicht klar. Die vermehrte Cornealtrübung ist wohl als Lymphstase aufzufassen. Keratitis ist es jedenfalls nicht. Die Fälle wurden eingehender von der American Medical Assoc. (Journal of the Amer. Med. Assoc. 24. Sept. 1898) beschrieben.

3. Ferner kann vermittelst seitlicher Beleuchtung mit Lupenvergrösserung gelegentlich eine punktförmige Trübung entzündlicher Natur entdeckt werden, die sonst leicht übersehen würde. Kommt doch hier und da ein winziges punktförmiges Infiltrat zur Beobachtung, das zwar reizt, aber keine Ciliarinjection verursacht. Derartige entzündliche Fleckchen sind zwar fast immer dem blossen Auge sichtbar, aber in seltenen Fällen sind sie doch so winzig, dass sie ohne Lupe übersehen werden können. Eigen dagegen ist folgende Beobachtung, bei der keinerlei entzündliche Röthe die Hornhauterkrankung anzeigte.

Es handelte sich um eine Dame, die seit 22 Jahren über sehr lästiges Thränen klagte, wobei aber der ungehinderte Durchgang der Thränen in die Nase, sowohl wie Sondirung bewiesen, dass der Thränengang normal sei. Verf. sah sie zuerst in 1881, konnte aber damals weder bei directer Betrachtung, noch bei Augenspiegeluntersuchung einen objectiven Befund constatiren. Auffallend war die nicht zu erklärende Herabsetzung der Sehschärfe auf $2\,^{20}/_{60}$. Später soll durch sonstige Behandlung eine bedeutende Besserung eingetreten sein, aber in den letzten Jahren kam das Thränen doch wieder in langwährenden Anfällen mit mehr oder weniger Unbehagen aber ohne Schmerz oder Röthe. Bei seitlicher Beleuchtung und Lupenbetrachtung erwies sich das Leiden jetzt als eine Art Keratitis punctata anterior. Die punktförmigen subepithelialen Infiltrate waren so zart, dass sie ohne die starke Lupe nicht erkannt wurden. Die normale Trübung der Hornhaut war dabei stark vermehrt. Während vorübergehender Besserung und Schwinden der winzigen Entzündungsherde hob sich die Sehschärfe auf die Norm. Eigen-Bericht.

2) **Ueber die Wirkungsweise der Mydriaca und Miotica,** von P. Schultz. (Arch. f. Anat. u. Physiol. 1898. Physiol. Abthlg.)

Die Ergebnisse dieser wichtigen und sehr sorgfältig angestellten Arbeit sind auf einer Versuchsreihe von mehr als 90 Thieren (Hunde, Katzen, Kaninchen) basirt. Die Wirkung der Medicamente wurde sowohl durch Einbringung ins Auge als durch Application auf die freipräparirten Nervenbahnen und Ganglien probirt. Die Concentrationen sind überall genau angegeben. Die Resultate sind:

Atropin wirkt pupillenerweitend durch Lähmung der Nervenendigungen des Oculomotorius im Schliessmuskel der Pupille. Dagegen wirkt Cocaïn pupillenerweiternd durch Reizung der Nervenendigungen des Dilatators (Hals-Sympathicus). Dementsprechen dbewirkt Cocaïn, in ein atropinisirtes Auge eingebracht, eine Verstärkung der Mydriasis — bei Katzen so enorm, dass die Iris nur eben noch sichtbar ist. Diese Wirkung lässt sich in geeigneter Concentration auch durch Cocaïn allein erzeugen, da es nicht nur die Dilatatorendigungen reizt, sondern auch die Oculomotoriusendigungen lähmt.

Eserin wirkt, als echter Antagonist des Atropins, wie dieses auf die Nervenendigungen des Oculomotorius, nur im entgegengesetzten Sinne, nicht aber, wie bisher acceptirt war, direct auf die Muskulatur des Sphinkters. Es folgt dies, abgesehen von den Versuchen des Verf.'s, mit aller Sicherheit daraus, dass ein frisch atropinisirtes Auge durch Eserin nicht zu beeinflussen ist: würde Eserin auf den Muskel wirken, so müsse, bei ausreichender Application, Miosis eintreten, da Atropin die Muskulatur völlig intact lässt. — In demselben Sinne wie Eserin, wirkt Muscarin. — Ist bei Oculomotorius-Lähmung Eserin noch wirksam, so muss das End-Neuron intact sein, die Erkrankung kann höchstens bis zum Ganglion ciliare reichen. C. Hamburger.

---

3) **Simulation de l'amaurose et de l'amblyopie. Des principaux moyens de la dévoiler,** par S. Baudry, Professeur à la Faculté de Médecine de Lille.

Am häufigsten betrifft die Simulation nur ein Auge, sei es, das Schwachsichtigkeit oder dass Erblindung vorgetäuscht wird. — Die einseitig geheuchelte Erblindung zu entlarven, giebt es objective und subjective Methoden.

Zu den objectiven gehört 1. die Pupillenvergleichung. Es sei das rechte Auge das „blinde"; das linke wird mit der Hand verdeckt, doch so, dass es jeden Moment beobachtet werden kann; jetzt wird das rechte intensiv beleuchtet; es muss die rechte und die linke Pupille starr bleiben; reagirt jedoch die linke, so ist es immer noch möglich, dass die rechte atropinisirt ist; dies lässt sich erweisen, indem man ein nahe gelegenes Object fixiren lässt; in diesem Falle reagirt die Pupille eines blinden Auges, die eines atropinisirten jedoch nicht. 2. Beobachtung der Sehachsen. Diejenige eines blinden Auges pflegt abzuweichen; wenn nicht, so ist dies leicht hervorzurufen: man setzt vor das „blinde" Auge ein Prisma (ca. 10°), Basis rechts oder links; ein sehfähiges Auge wird es durch entsprechende Wendung zu überwinden trachten, ein blindes bleibt unbewegt. — Subjective Methode. Am einfachsten ist es, vor das gesunde Auge ein stärkeres Convexglas zu setzen: sieht Patient trotzdem in die Ferne, so ist er entlarvt; ebenso, wenn er mit + 6 D vor dem gesunden Auge feinste Schrift weiter als bis zu 17 cm liest. Für ganz besonders wichtig erklärt Verf. die Prisma-Methode A. v. Graefe's; er räth, den Patient sofort aufzufordern, „die Bilder" zu zeigen, und nicht etwa durch die Frage, wieviel Bilder er sehe, aufmerksam zu machen. Sehr zweckmässig ist es, ihn durch

Erzeugung monokulärer Diplopie irrezuführen unter Anwendung von Prismen mit doppelbrechendem Kalkspat; eine besonders geeignete Combination ist vom Verf. angegeben. — Sehr brauchbar ist das Stereoskop: auf der einen Seite des Bildes sei ein wagerechter, auf der andern ein senkrechter Strich; sieht der Patient ein Kreuz, so ist er überführt. — Auch die Prüfung mit farbigen Gläsern führt zum Ziel: Patient steht vor einer schwarzen Tafel; vor dem gesunden Auge ein rothes Glas; auf der Tafel rothe und grüne Buchstaben: liest er auch die grünen, so ist er entlarvt, da die grünen, durch das rothe Glas betrachtet, schwarz erscheinen.

Die Simulation der Amblyopie ist nach Verf. erheblich schwieriger nachzuweisen; namentlich in Deutschland, wo in Folge der Unfall-Gesetzgebung die Kranken ein Interesse haben die Folgen zu übertreiben. Daher sind wiederholte Prüfungen nöthig. Besonders wichtig ist ein Missverhältniss zwischen den Resultaten der Nah- und der Fernprüfung. Falsch angegebene Gesichtsfelder werden am besten durch wiederholte Untersuchung und Vergleichung der Defecte nachgewiesen; selbst gut Informirte lassen sich überführen durch Aufnahme des Gesichtsfeldes in verschiedenen Entfernungen.

Bezüglich der sog. hystero-traumatischen Amblyopie und Amaurose vertritt Verf. mit Bestimmtheit den Standpunkt, dass es rein functionelle Störungen des Gesichtssinnes giebt, ohne anatomischen Befund; in diesem Sinne fasst er bei traumatischer Hysterie die concentrische Gesichtsfeld-Einengung auf, an die er glaubt. Er warnt davor, jeden derartigen Fall für Simulation zu erklären und räumt nur so viel ein, dass die Kranken unwillkürlich stärker auftragen (exagérer), weil dies in ihrem Interesse liegt; er nennt das „Simulation involontaire“. Zum exacten Nachweis falsch angebener Gesichtsfelder empfiehlt er den Schmidt-Rimpler'schen Prisma-Versuch (S. 69).

Die Simulation beiderseitiger Sehstörungen wird in wenigen Seiten abgefertigt, entsprechend ihrer sehr viel grösseren Seltenheit.

C. Hamburger.

Journal-Uebersicht.

v. Graefe's Archiv f. Ophthalmologie. XLVI. 1.

1) **Ueber das Vorkommen den Diphtheriebacillen ähnlicher Mikroorganismen (Xerosebacillen, septirter Bacillen, bacilles en massue[1] u. s. w.) im menschlichen Conjunctivalsack, speciell auf der normalen Conjunctiva, nebst einem Beitrage zur Frühdiagnose der Diphtherie,** von Dr. Hans Heinersdorff, z. Z. Assistent an der Augenklinik von Prof. Schoeler in Berlin. (Aus der Universitäts-Augenklinik in Breslau.)

Xerosebacillen, bezw. diphtheriebacillenähnliche Mikroorganismen finden sich als harmlose Schmarotzer fast auf jeder normalen menschlichen Conjunctiva. Bei Erkrankungen der Bindehaut werden die „Xerosebacillen“ nicht selten durch andere, pathogene Mikroorganismen überwuchert, erscheinen aber bei Nachlass des krankhaften Processes wieder (Axenfeld). Für den Nachweis erforderlich ist ein etwas energisches Bestreichen der Bindehautoberfläche mit der Platin-Oese und die Verwendung von Blutserum als Nährboden. Auf Glycerin-Agar u. A. bleiben die Culturen aus oder wachsen sehr langsam, und die Stäbchen sind so zart, dass man sie für Kokken halten könnte. Diese Culturen entwickeln sich

[1] = Keule.



nach Ueberimpfung auf Blutserum kräftig und verkümmern wieder nach Rückimpfung auf Agar.

Die Gelpke'sche „Plasma-Lücke" sah Verf. bei seinen Xerosebacillen constant. Der Bacillus septatus (Gelpke) ist identisch mit dem Xerosebacillus.

Die grosse Empfindlichkeit gegen Nährböden kommt nur den Xerosebacillen zu, während die viel seltener im Conjunctivalsack vorkommenden Hoffmann'schen Pseudodiphtheriebacillen auf verschiedenen Nährböden gedeihen.

Als wesentliches Unterscheidungsmerkmal zwischen Xerosebacillen und Diphtheriebacillen führt Verf. an, dass letztere auf Blutserum erheblich rascher und üppiger wachsen als erstere, und dass sie feuchte, glänzende Colonien bilden, welche häufig confluiren, während die Xerosebacillen-Colonien matt und trocken aussehen und keine Neigung zum Confluiren zeigen. Aeltere Culturen beider Arten sind nicht zu unterscheiden.

Die Doppelfärbung der Diphtheriebacillen nach Ernst-Neisser gelang bei frischen, 9—16 Stunden alten Culturen stets, bei älteren Culturen nicht regelmässig. Bei Xerosebacillen treten die Ernst'schen „Körner" selten früher als nach 24 Stunden und auch dann nur zuweilen auf. Aenderungen dieses Verhaltens kommen bei älteren Culturen beider Arten vor. Die Form der Bacillen und die Lagerung der Körner ist aber stets so verschieden, dass eine Verwechselung von Xerose- und Diphtheriebacillen vermieden werden kann.

Jeder Fall, bei welchem die Doppelfärbung positiv ausfällt, bedarf nach Verf. der Serumbehandlung.

In 2 Fällen von Keratomalacie und 1 Fall von Conjunct. crouposa, welche auf der Breslauer Klinik behandelt wurden, lag nach der bakteriologischen Untersuchung Verdacht auf Diphtherie vor. Die Doppelfärbung fiel aber negativ aus, und Thierversuche bestätigten die mangelnde Virulenz der verdächtigen Bacillen.

---

2) Beitrag zur Histologie der Heilungsvorgänge bei Wunden der Formhäute des Auges, von Dr. Stoewer in Witten.

Verf. konnte in vielen Punkten die Angaben von Franke und Krückmann (v. Graefe's Arch. 41, 3; 42, 4) bestätigen, betont aber, dass die Netzhaut keineswegs regelmässig in die Scleralwunde vorfällt, und dass die Leukocyten von dem Wundrande in die Sclera wandern, nicht in umgekehrter Richtung.

Wird ein Stückchen aus der Sclera, unter Schonung der innersten Schichten, ausgeschnitten, so zeigt sich neben den Folgen der Blutung in dem Defecte ein Fibrinniederschlag und überall starke Rundzellen-Infiltration. Die Umwandlung des fibrinösen Niederschlages in Narbengewebe erfolgt von der Episclera aus. Die Sclera selbst betheiligt sich nicht daran. Das Narbengewebe bildet eine dünne, lockere, bindegewebige Schicht und nimmt nicht, wie es bei Schnittnarben der Fall ist, den Charakter des Scleralgewebes an.

Erstreckt sich der angelegte Defect bis auf die Chorioidea, so betheiligt sich diese an der Bildung des Keimgewebes, und die Verhältnisse gleichen wieder mehr denen bei einfachen perforirenden Scleralwunden. Das Narbengewebe ähnelt dem Scleralgewebe, erreicht aber nicht annähernd die Dicke der Sclera. Bei grossen Defecten folgt Ectasie.

Aehnlich sind die Verhältnisse, wenn das ausgeschnittene Stück Sclera, Chorioides und Retina enthält, oder wenn ein Scleral-Lappen gebildet und nur die darunter liegende Chorioides und Retina entfernt wird. Im letzteren Falle besteht geringe

Neigung des neugebildeten Gewebes sich mit dem Scleral-Lappen zu verbinden. Die Netzhaut entartet in grösserer Ausdehnung.

Ectasie kommt zu Stande, wenn die Defecte gross sind, oder wenn durch Prolaps der Chorioides und Retina, bezw. durch Einstülpung von Conjunctival- und Muskelgewebe die Heilung erschwert wird.

Die Behandlung hat sich daher auf Schaffung reiner Wundverhältnisse zu richten; Abtragung alles Vorgefallenen oder Eingeklemmten und Conjunctivalnaht.

Eingezogene Narben sind stets Folge von Cyclitis.

---

3) **Knötchenförmige Hornhauttrübungen,** von Privatdocent Dr. A. Groenouw in Breslau. (Aus der Universitätsklinik für Augenkranke in Breslau.)

2 Fälle. In dem im übrigen klaren Hornhautgewebe liegen zahlreiche feinste und grössere — bis $^1/_4$ mm Durchmesser — Trübungen von unregelmässig rundlicher Gestalt, vielfach in Zacken auslaufend. Die Trübungen befinden sich in den vorderen und hinteren Schichten, beschränken sich aber wesentlich auf die centralen Partien, während die Peripherie relativ frei bleibt. Die Erkrankung entsteht ohne irgend welche entzündlichen Erscheinungen äusserst langsam und scheint, bis zu einer gewissen Entwickelung gelangt, lange Zeit stationär zu bleiben.

Verf. excidirte ein Stückchen Hornhaut und kommt auf Grund der mikroskopischen Untersuchung und der chemischen Reactionen zu dem Schlusse, dass es sich um Einlagerungen von Hyalin handelt. Essigsäure, Salzsäure, Schwefelsäure, Osmiumsäure und Kalilauge bewirken keine Veränderung.

---

4) **Ueber Concremente in der Bindehaut,** von Prof. Ernst Fuchs in Wien.

Verf. lenkt die Aufmerksamkeit auf eine besonders bei Erwachsenen häufiger vorkommende, aber anscheinend wenig beachtete Erkrankung der Bindehaut. Es handelt sich um feine, gelbliche und feinste, mehr graue Flecke in der Bindehaut, welche meistens in der unteren Uebergangsfalte ihren Sitz haben und in grosser Zahl auftreten können. Nur wenn sie eine gewisse Grösse erreicht haben, sind sie über die Oberfläche der Bindehaut erhaben. Die Umgebung ist meistens blass, höchstens leicht injicirt. Selten findet man die Flecke in der Conjunct. tarsi, doch kann in einzelnen Fällen diese Partie durch zahlreiche Flecke gelb gesprenkelt erscheinen. Bei Druck werden die Flecke leicht aus der Bindehaut herausgepresst.

In der Conjunct. bulbi werden die Flecke nur einmal und zwar unter Begleitung langwieriger, entzündlicher Erscheinungen beobachtet.

Als Verf. im Jahre 1896 in Heidelberg über diese Flecke vortrug, hielt er sie für Pilzrasen. Neuere Untersuchungen von etwa 80 Präparaten führten zu einer wesentlich anderen Auffassung. Es zeigte sich, dass in der Conjunctiva Drüsen gebildet werden, deren Umgebung zellig infiltrirt ist. Den Inhalt der Drüsen bilden bald eine schleimartige Flüssigkeit, bald mehr oder minder zerfallene Zellen, bald Concremente, welche aus den beiden ersteren hervorgehen.

Die Concremente sind brüchig und von homogenem, matt glänzendem Aussehen. Sie färben sich mit Eosin roth, nach van Gieson orange und werden in concentrirten Säuren und Alkalien nicht gelöst. Wahrscheinlich handelt es sich um Hyalin.

Pilze konnten nicht nachgewiesen werden.

---

5) **Ueber monoculäre Diplopie ohne physikalische Grundlage nebst Bemerkungen über das Sehen Schielender**, von Dr. A. Bielschowsky, Assistent an der Universitäts-Augenklinik zu Leipzig.

Einem 18jähr., intelligenten Monteur musste wegen schwerer Verletzung das sehtüchtige, rechte Auge enucleïrt werden. Das stets schwachsichtige linke Auge hatte in früherer Jugend stärker, in den letzten Jahren weniger geschielt; Sehschärfe = Finger in 6 m, Jäg. 14: 11 cm. Nach 3 Wochen betrug S. = $^6/_{60}$, Jäg. 8; nach 9 Wochen $^6/_{60-36}$, Jäg. 6; nach $1^3/_4$ Jahren $^6/_{18}$, Jäg. 3, so dass feine Arbeiten verrichtet werden konnten.

Bald nach der Enucleation klagte Patient, dass er mit dem linken Auge doppelt sehe. Wird ein Gegenstand fixirt, so erscheint nach links und etwas nach unten ein „Trugbild". Der Abstand der Doppelbilder von einander wächst proportional der Entfernung des Objects vom Auge. Bei der Aufforderung das Trugbild zu fixiren, macht das Auge eine kleine Bewegung nach links, und Pat. giebt an, dass er den Gegenstand deutlicher sehe.

Irgend welche Veränderungen, welche eine physikalische Erklärung des Doppeltsehens geben könnten, fehlten.

Der Abstand der Doppelbilder konnte gemessen werden. Wurde ein doppeltbrechendes Prisma vorgehalten, so erschienen 2 Bildpaare, deren Abstand von einander sich je nach der Entfernung des Gegenstandes vom Auge veränderte. Mit farbigen Objecten liess sich Wettstreit der Farben, ja Farbenmischung hervorrufen.

Die ausführliche Beschreibung der verschiedenen Versuche ist im Originale einzusehen. Jedenfalls lag Simulation nicht vor.

Eine eingehende Analyse des Falles führte den Verf. zu der Annahme, dass während der Schielperiode ein binocularer Sehact bestand, welcher dadurch ermöglicht wurde, dass eine ausserhalb der Macula lutea gelegene Netzhautstelle des abgelenkten linken Auges dem Raumwerthe nach mit der Macula des rechten Auges correspondirte. Diesem erworbenen Raumwerthe gegenüber trat der angeborene Raumwerth der linken Macula zurück, wurde indessen nicht ganz aufgehoben, und machte sich wieder geltend, als binoculares Sehen nicht mehr möglich war, und das linke Auge von dem früheren besser sehenden Partner befreit an der Unterdrückung der von der Macula gelieferten Bilder kein Interesse mehr hatte.

Fixirt das Auge, so wird zunächst das Pseudocentrum eingestellt, und das Object erscheint da, wo es früher bei binocularer Fixation gesehen worden wäre, zugleich tritt aber die Macula in Function und projicirt ein scharfes Bild entsprechend ihrem angeborenen Raumwerthe in die Hauptsehrichtung. Geschieht das, so gewinnt das „Pseudocentrum" seinen angeborenen Raumwerth im Verhältniss zur Macula wieder, und diesem entsprechend erscheint neben dem der Macula ein zweites Bild. Es handelt sich also um einen Kampf zwischen der erworbenen und angeborenen Macula.

Das maculare Bild erschien dem Pat. zunächst als Trugbild, doch bemühte er sich im Laufe der Zeit mehr und mehr, das Auge auf dieses wesentlich schärfere Bild einzustellen. Vermuthlich wird die erworbene Localisation nach und nach ganz verschwinden.

Monoculares Doppeltsehen ist mit der Projectionstheorie unvereinbar, man kann nicht gleichzeitig 2 Vorstellungen von der Richtung eines Auges haben. Nach der streng empiristischen Theorie würde nicht zu erklären sein, dass unmittelbar nach dem Aufhören des binocularen Sehens der angeborene Raumwerth der Macula sofort wieder in Function trat. Die nativistische Theorie

bedarf der Ergänzung, dass die Netzhaut unter Umständen neue Raumwerthe erwerben kann, neben denen die angeborenen zurücktreten, aber nie ganz verschwinden.

---

6) **Ueber Retrochorioideal-Blutungen nach Star-Extractionen,** von Selina Bloom, New York. (Aus der Universitäts-Augenklinik zu Leipzig, nebst einem Zusatz von H. Sattler.)

Anatomische Untersuchung von 3 einschlägigen Fällen. In dem 1. Falle handelt es sich um eine ca. 30jährige Frau, welche nach 8tägigem, günstigem Heilungsverlaufe plötzlich in Folge von Embolie der Art. pulmonalis verstarb. Es lag demnach eine rasch einsetzende, hochgradige Circulationsstörung vor. In der Chorioidea wurde Phlebitis und Periphlebitis nachgewiesen und als Ursache der Gefässruptur angesehen. Im 2. Falle — gewöhnlicher Alter-Star — bestanden variköse Erweiterungen der Chorioidealvenen. Vermuthlich beruhten diese Varicen auf krankhafter Erweichung der Venenwandungen, welche ebenfalls ein prädisponirendes Moment für copiöse Blutungen abgab. Auch im dritten Falle fand sich ungleichmässige Erweiterung der Venen und zellige Infiltration der Umgebung. In allen Fällen erfolgte die Blutung aus den Venen, die Arterien zeigten keine krankhaften Veränderungen.

Auch in einem Falle von retrochorioidealer Blutung nach Glaucom-Iridectomie fand Verf. in der Umgebung der Venen geronnenes Exsudat und zellige Infiltration. Hier mögen auch die Druckverhältnisse von Belang gewesen sein, die Blutung erfolgte sogleich nach der Operation.

Prof. Sattler berichtet über fernere eigene und einige fremde Beobachtungen dieser ominösen Blutungen. Er hatte 1896 in Heidelberg darauf aufmerksam gemacht, dass die Blutungen seit Einführung des Cocaïns anscheinend häufiger würden, und die Vermuthung geäussert, dass die der Cocaïn-Contractur folgende Dilatation der Gefässe vielleicht das Auftreten von Blutungen begünstige.

Scheer.

Vermischtes.

1) Ein kleines Blatt aus der Geschichte der Augenheilkunde.

In dem mit den 3 Lilien geschmückten Original-Exemplar von Furnari's voyage méd. dans l'Afrique septentr. (Paris, 1845), das ich vor Kurzem in Italien für meine Büchersammlung erwarb, fand ich den folgenden Brief:

A sa Majesté
Le Roi des Deux Siciles.
Naples.

Sire,

J'ai l'honneur de prier Votre Majesté, de daigner agréer l'hommage d'un exemplaire de mon ouvrage sur l'Afrique, comme un faible témoignage de ma reconnaissance pour les bontés dont Elle m'a honoré pendant mon séjour à Naples.

Ce livre, résultat de la mission scientifique que j'ai reçue de son Excellence M[r] le Ministre de l'instruction publique de France, résume les véritables causes, la nature et le traitement des maladies des yeux qui sévissent en Afrique; il a également pour but de propager les indications hygièniques et prophylactiques qui peuvent rendre le climat Africain moins insalubre pour les Européens.

Dans un chapitre sur l'appréciation de la médicine chez les Arabes, j'ai tâché de faire connaître aux médecins d'Europe les principales méthodes employées en Afrique et les pratiques rationnelles les plus utiles que nous pourrions emprunter aux médecins indigènes.

J'espère, Sire, que Votre Majesté accueillera ce travail avec indulgence et qu'elle daignera lui accorder la faveur de son illustre et bienveillant suffrage.

Sire, de Votre Majesté

très fidèle et très dévoué sujet

Paris 12 Juillet 1845. J. Furnari.

2) Notiz zu Koster's „Bemerkungen zur Manometrie des Auges", von Dr. C. Hamburger in Berlin.

Im Novemberheft dieses Centralblattes unterzieht Herr Prof. Koster aus Leiden meinen „Beitrag zur Manometrie des Auges" (Centralbl. f. pr. Augenh. 1898. September) einer scharfen Kritik. Er verwirft die Ergebnisse mit der Begründung, dass ich nachzuweisen unterlassen hätte, ob nach Einführung ins Auge die Oeffnungen der Canülen sich verstopfen, oder ob sie durchgängig bleiben.

Dem gegenüber darf ich mich darauf berufen, dass auf der letzten Seite meiner kaum 3 Seiten langen Publication die Worte stehen: „der Einwand, es könnten sich die Canülen verstopft haben, ist leicht zurückzuweisen; denn zieht man aus dem Glaskörper die Canüle heraus, so stürzt sofort aus der freigewordenen Oeffnung die Flüssigkeit hervor, und die Petroleumsäule wird vollständig herausgedrängt; aehnliches erfolgt, wenn man die Vorderkammercanüle herauszieht, nur dass in diesem Falle nicht so viel Flüssigkeit abfliesst, offenbar weil der Glaskörper ein nicht so leicht flüssiges, sondern vielfach septirtes Organ ist, dessen einzelne Kammern wie wasserdichte Schotten gegen einander abgeschlossen sind; dass diese Auffassung richtig ist, geht daraus hervor, dass man durch weiteres Hineindrängen der Canüle jederzeit ein neues Abfliessen herbeiführen kann."

Es erhellt hieraus, wie ich glaube, mit aller Deutlichkeit, dass die Canülen in situ durchgängig waren: denn wenn die Glaskörpercanüle herausgezogen wurde, befand sich die der vorderen Kammer unverrückt an Ort und Stelle, und wenn die Vorderkammercanüle entfernt wurde, so blieb die im Glaskörper unbewegt. Jedesmal, so oft der Versuch wiederholt wurde, floss aus der freigewordenen Canüle Flüssigkeit aus, was ich nach wie vor als beweisend dafür ansehen muss, dass die Canülen, ins Auge eingeführt, durchgängig bleiben; wozu wohl besonders der Umstand beiträgt, dass beide Canülen (namentlich auch die für den Glaskörper) die Oeffnung nicht an der Spitze, sondern weiter hinten haben. Wenn also Koster diese Beweisführung ablehnt mit den Worten: „Was wohl keiner ihm zustimmen wird, der oft mit derartigen Versuchen beschäftigt gewesen ist —", so befindet er sich in einem durch nichts begründeten Gegensatz zu den Sachverständigen, denen ich die Versuche — die letzteren sind im Zuntz'schen Laboratorium angestellt — habe demonstriren können.

Obwohl es somit eigentlich überflüssig war, habe ich zum Zwecke dieser Notiz noch den Control-Versuch angestellt, den Koster für unerlässlich hält (l. c. S. 331): nämlich nach Einführung des Instrumentes ins Auge Hahn *b* (s. Fig. S. 259) wieder geschlossen und Hahn *a* geöffnet; das Resultat war das selbstverständliche: bei leichtem Druck auf den Bulbus stieg die Flüssigkeit in die Höhe — somit war Canüle *f* durchgängig; jetzt wurde Hahn *a* geschlossen,



Hahn *b* wieder geöffnet, und die Canüle *f* vorsichtig herausgezogen, woraufhin Flüssigkeit aus ihr heraustropfte — somit war auch Canüle *e* durchgängig. Koster irrt, wenn er diesen Versuch, den er weder angestellt noch gesehen hat, als „sehr umständlich" bezeichnet — er ist in weniger als 5 Minuten beendet. Ob es demnach gerechtfertigt war, meine Versuchsanordnung als „nicht brauchbar" zu bezeichnen, mögen Unparteiische beurtheilen.

Dass es zweckmässiger ist, minimale Druckdifferenzen rein differentiell nachzuweisen, anstatt, woran Koster festhält, durch vergleichende Messung erst im einen, dann im anderen Raume, braucht nicht erst bewiesen zu werden. Und wenn Koster das in Rede stehende Differentialmanometer, ohne es benutzt zu haben, als „ungeeignet" verwirft, indem er von einem solchen Instrument verlangt, „dass die Flüssigkeitsbewegung ... keine Aenderung in den bestehenden Druckhöhen" mit sich bringen (l. c. S. 331), so ist das physikalisch schlechterdings unerfüllbar: denn gerade die Aenderung der bestehenden Druckhöhen, d. h. ihr Ausgleich bewirkt es, dass die Flüssigkeitsbewegung zu Stande kommt; es ist dabei völlig einerlei, ob man als Indicator Petroleum benutzt, oder, wie Koster beabsichtigt, ein „Oeltröpfchen" im horizontalen Rohr (l. c. S. 332).

Koster's Spott darüber, dass ich, auf diesem Gebiet ein Anfänger, Ehrlich's Anregung folgend, dessen Instrument benutzt habe, ist mir unverständlich; um so unverständlicher, als sich doch Herr Professor Koster bei seinen Versuchen, die dasselbe Thema betreffen, ebenfalls nicht eines eigenen, sondern des Leber'schen Instrumentes bedient hat.

3) 1898, S. 377, Z. 24 v. o. lies 2 % Lapis-Lösung.

Bibliographie.

1) Gesichtsstörungen und Uterinleiden, von Mooren. 2. Auflage. (Wiesbaden, J. F. Bergmann. 1898.) Das Buch stellt die umgearbeitete und theilweise erweiterte Auflage der im Jahre 1881 im Ergänzungsheft des Knapp'schen Archivs erschienenen Arbeit vor. Die mitgetheilten Krankheitsgeschichten sind eigene Beobachtungen und werden unter folgende Capitel rubricirt: 1. Die Einwirkung der Geschlechtsreife auf den Gesammtorganismus. 2. Der Einfluss der Uterinstörungen auf das Entstehen der Augenleiden. 3. Das Zurücktreten der Menstruation. 4. Der Einfluss der Parametritis. 5. Die Lage-Anomalien des Uterus. 6. Die Hysterie. 7. Die Basedow'sche Krankheit. 8. Die Einwirkung der Schwangerschaft und des Wochenbettes. 9. Das Klimacterium der Frauen. 10. Therapeutische Bemerkungen. Moll.

2) Recherches sur la structure de la rétine ciliaire et l'origine des fibres de la zonule de Zinn, par Terrieu. (Paris. 1898. Steinheil.) Der ciliare Theil der Netzhaut, von der Ora serrata bis zum Iriswinkel, besteht aus zwei Lagen von Zellen. Die äussere Schicht ist die Fortsetzung des Pigmentepithels, welches sich bis zum Pupillenrande verfolgen lässt. Die innere Schicht besteht aus cylindrischen und cubischen Zellen und Stützfasern und repräsentirt für sich allein die neun Schichten der übrigen Netzhaut. Diese Concentration ist am besten am Foetus und namentlich am Auge des Huhns zu studiren. Die Lamina vitrea setzt sich als Limitans externa der Pars ciliaris retinae fort und trennt diese von der Chorioidea. Als Limitans interna ist die Basalmembran aufzufassen, welche durch die Insertion der Stützfasern gebildet wird. Die Zonulafasern nehmen sämmtlich ihren Ursprung von der Pars ciliaris retinae. Und zwar inseriren sie sich nicht, wie allgemein angenommen, an der

Basalmembran, sondern durchlaufen die Pigmentschicht und heften sich an die innere Fläche der Lamina vitrea der Chorioidea an. Sie verhalten sich also ganz wie die Stützfasern, mit dem Unterschiede, dass sie nicht mit einer Basalmembran endigen, sondern sich weiter zur Linse begeben. Die Zonulafasern sind daher als Theile des Ectoderms und nicht des Mesoderms aufzufassen.

Moll.

3) Macewen, Die infectiös-eitrigen Erkrankungen des Gehirns und Rückenmarks. Meningitis, Hirnabscess, infectiöse Sinusthrombose. Deutsche Uebersetzung von Rudloff. (Wiesbaden. 1898. Bergmann.) Es kann nicht Sache des Ref. sein, aus dem ca. 350 Seiten starken Werke Einzelheiten herauszugreifen, die dem Leser doch keinen Ueberblick über das umfassende und kritisch verwerthete Material Macewen's geben würden. Es sei nur darauf hingewiesen, dass der Pathologie ein sehr werthvolles Capitel über chirurgische Anatomie des Schläfenbeins, der Stirnhöhlen und der Venengebiete des Kopfes vorangeht. Die Pathologie der drei oben genannten Krankheitsgruppen wird durch eine grosse Anzahl eigener Fälle auf das Beste illustrirt und hat auch für den Augenarzt genug des Interessanten durch den wiederholten Hinweis auf Erkrankung des Auges, namentlich des Sehnerven, welche ihrerseits bei Stellung der Diagnose berücksichtigt werden müssen. Moll.

4) Die Späterfolge der Glaucombehandlung bei 76 Privatpatienten, von Prof. Dr. Haab, Zürich. Zusammengestellt von Augenarzt Dr. Sidler-Huguenin, Zürich. (Beiträge z. Augenheilk. Heft XXXII.) Angeregt durch die von Hirschberg aufgeworfene[1] Frage, ob die gute Wirkung der Iridectomie auf den Glaucomprocess wirklich eine so definitive sei, unterwirft Verf. an der Hand von 76 Fällen von Glaucom aus der Privatpraxis von Prof. Haab, bei denen die Beobachtung mindestens über 2 Jahre fortgeführt werden konnte, die Dauererfolge unserer Glaucombehandlung einer Prüfung. Verf. ordnet die Fälle in Tabellen und kommt zu dem Resultat, dass das acut entzündliche Glaucom in mehr als der Hälfte der Fälle (65 %) gänzlich geheilt und beinahe immer in sehr günstiger Weise beeinflusst wird. Auch bei dem Glaucoma inflamm. chron. wurde in 60 % der Fälle Heilung erzielt. Ein maligner Verlauf trat beim entzündlichen Glaucom nur 1 Mal auf. Die Sclerotomie oder Miotica allein angewendet, stehen der Iridectomie an Wirkung weit nach. Von 36 Fällen von Glaucoma simplex, von denen 31 mit Iridectomie und 5 mit Sclerotomie behandelt wurden, endeten 2 nach der Iridectomie mit malignem Verlauf, 7 Fälle (davon 2 sclerotomirt) gaben ein schlechtes Sehen, 7 Fälle (davon 1 sclerotomirt) ein brauchbares und 20 Fälle (davon 2 sclerotomirt) ein ganz günstiges Resultat. Verf. empfiehlt in der Nachbehandlung neben der Sclerotomie noch Miotica anzuwenden. Für das Glaucoma haemorrhagicum ist die Prognose viel schlechter. Die schonendste Behandlungsmethode, die Sclerotomie, ist der Iridectomie vorzuziehen. Günstigen Falles 20 % Heilung und in 40 % erhaltener Visus. Durch ausschliessliche Miotica-Behandlung bei allen Glaucomformen liess sich der Glaucomprocess auf längere Zeit aufhalten (33 %) aber nicht heilen. Dass diese Resultate besser (?) sind, als die anderer Glaucomstatistiken, schreibt Verf. der Zusammenstellung von Patienten aus den besseren Ständen zu, die früh zum Arzt kommen und sich pflegen und schonen können. Verf. constatirte durch häufige und zu verschiedenen Zeiten angestellte Prüfungen bei einer Reihe von Fällen von Glaucoma chron. und simpl. Tensionsschwankungen, die sich bewegten zwischen der obersten

---

[1] Ich habe sie (1895) durch Prüfung meiner 569 Glaucom-Operationen beantwortet.

Grenze der Norm und T + 1 und von vielen Zufälligkeiten, wie psychischen Aufregungen, körperlichen Anstrengungen, Schlaflosigkeit u. s. w. abhingen. Auch im Schlaf konnte er solche nachweisen. Fehr.

5) Das Sideroskop und seine Anwendung, von Dr. Eduard Asmus, Augenarzt in Düsseldorf. (Wiesbaden. 1898.) Um die Vervollkommnung und Einführung des Sideroskops in die Augenheilkunde hat sich der Verf. grosse Verdienste erworben. In der Monographie behandelte Verf. die Entstehung und Beschreibung seines Instruments, ferner den Gebrauch, an zahlreichen Patienten erläutert. Des Weiteren wird über die Anwendung des Sideroskops zum Nachweis und zur Localisation subcutaner magnetischer Fremdkörper berichtet und eine Reihe von Fällen mitgetheilt. Abbildungen und Curventafeln sind zur Erläuterung beigegeben. Stiel.

6) Neueinrichtung der Augenabtheilung des k. k. Krankenhauses Wieden in Wien, von Dr. Hans Adler, k. k. Primararzt. (Wien und Leipzig 1897, W. Braumüller.) Eine selbständige Augenabtheilung wurde an diesem Krankenhause im Jahre 1881 errichtet, nachdem bereits im Jahre 1872 der jetzige Leiter mit der Behandlung der Augenambulanten betraut worden war. Die neueingerichtete Abtheilung verfügt über 46 Betten. Jm Jahre 1896 wurden 4627 Augenkranke ambulatorisch behandelt, 564 in der Anstalt verpflegt. Es wurden 249 grössere Operationen, 36 Staroperationen, 33 Iridectomien verrichtet. Schenkl.

7) Augenärztliche Mittheilungen, von Primarius Dr. E. Bock in Laibach. (Wiener med. Wochenschrift. 1898. Nr. 30—36.) 6 cm langer Holzsplitter in der Augenhöhle. Entfernung nach 41tägigem Verweilen in derselben. Heilung. Der Fremdkörper war in die untere Hälfte der Augenhöhle eingedrungen ohne eine nachweisbare Verletzung der Lider zu erzeugen. Seiner Grösse nach musste er, da keine Zeichen eines Eindringens in die Nebenhöhlen vorhanden waren, und da er nicht biegsam war, eine schiefe Lage von der Schläfenseite zur Nasenseite angenommen haben. Der Augapfel war durch Blutung in das Orbitalgewebe vorgedrängt, zeigte aber keine Bewegungsstörungen. Allmählich wurde der Fremdkörper durch Gewebswucherungen nach vorne getrieben und konnte endlich durch Einschnitt entfernt werden. Die die Verletzung begleitende Ptosis ging nach elektrischer Behandlung zurück; der Sehnerv hatte nicht gelitten. — Drei Holzsplitter in der Augenhöhle. Entfernung nach $4^1/_2$ monatlichem Verweilen in derselben. Heilung. Ein Kind hatte sich durch einen Sturz auf einen Korb einzelne Stücke des Weidengeflechtes in die Augenhöhle getrieben; am Oberlid bestand eine Risswunde. Die Fremdkörper führten zur Eiterung und zur Bildung schlaffer Wundwärzchen, die so dicht auftraten, dass sie vorerst operativ entfernt werden mussten. Die Eiterung hatte eine bedeutende Lageveränderung des Bulbus zur Folge; nach Entleerung des Eiters wurde sowohl die Stellung des Augapfels, als des Oberlides wieder normal. — Caries orbitae, Protrusis bulbi, Papillitis, Amaurosis. Heilung mit normaler Sehschärfe. Das Leiden betraf ein 8jähriges Kind; eine Verletzung lag nicht vor; nach dem allgemeinen Zustand des Kindes zu schliessen, handelte es sich um eine tuberculose Knochenerkrankung. Von Interesse ist der Ausgang in Heilung mit vollständiger Herstellung des Sehvermögens ($S = {}^6/_6$). — Lymphoma orbitae sinistrae. Eine Allgemeinerkrankung lag nicht vor; der Augapfel war vorgetrieben, unbeweglich, die Cornea zeigte sich rauchig getrübt, gestichelt. Der ganze Process war von heftigem Kopfschmerz begleitet; nach Aufhellung der Cornea konnte eine deutliche Abblassung des Sehnerven constatirt werden. — Brandiger Zerfall der Augenlider:

1. symmetrische Gangrän der Lider beider Augen bei einem 7 Wochen alten Kinde; die Affection der Lider trat nach Ablauf der ersten Lebenswoche auf; der Exitus let. erfolgte, als die Affection der Lider schon ihren Höhepunkt überschritten hatte. 2. Phlegmone der Lider beider Augen mit darauf folgendem symmetrischen brandigen Zerfall derselben. Schwerste allgemeine Sepsis. Heilung. Nach einem Schlag aufs Hinterhaupt, unbedeutende Verwundung am rechten Scheitelbein, Phlegmone und brandiger Zerfall der Lider unter schweren Allgemein-Erscheinungen; Verbreitung der Phlegmone bis über den ganzen Brustkorb; rechtsseitige Lungenentzündung; Entwickelung von grossen Eiterherden unter der Haut des Halses, des Stammes und selbst in der Lunge. Entleerung des Eiters, Nachlass aller schweren Allgemein-Erscheinungen. Die Infection erfolgte an der Wunde am Hinterhaupte; in dem Eiter dieser Wunde konnte Streptococcus pyogenes nachgewiesen werden; später erfolgte noch eine Infection mit Staphylococcus pyogenes aureus, der die Veranlassung der phlegmonischen Affectionen des Halses, der Brust und der Erkrankung der Lunge war, und wahrscheinlich aus der Lunge in das Blut gelangte. Die Zerstörung an den Lidern beschränkte sich auf das Bindegewebe unter der Haut und auf jenes des Ringmuskels; dann kam es erst zu ganz symmetrischem, brandigen Zerfall der Lidhaut. Um eine narbige Schrumpfung der Oberlider zu verhüten, wurde eine theilweise Vernähung der Lidspalte vorgenommen, die so lange blieb, bis Vernarbung eintrat. 3. Brandiger Zerfall der Lider nach einem Schlag auf das linke Auge. 4. Gangräna palp. o. d. ohne nachweisbare Ursache. 5. Brand beider Lider des rechten Auges nach Verletzung mit einem Steine. 6. Rissquetschwunde des linken Unterlides; auch bei diesem beinahe vollständig lossgerissenen Lide bewährte sich die temporäre Vernähung der Lidspalte; es gelang, das Lid zu erhalten und in günstige Lage zu bringen. 7. Acute Schwellung des Oberlides des linken Auges in Folge eitriger Beinhautentzündung des rechten Stirnbeines. — Tuberculose der Haut des Unterlides — Drüsenschwellung; Lunge normal. — In dem fleischwärzchenartigen Gewebe der Lidgeschwulst eine grosse Zahl von Tuberkelbacillen. (Verf. hatte 3 derartige Fälle: bei einem 4-, 7- und 10jährigen Kinde zu beobachten Gelegenheit). — Syphilitischer Primäraffect des rechten unteren Lides bei einem 44jährigen Manne; Ausgangsquelle der Erkrankung, eine durch zufällige Verletzung entstandene Wunde, welche durch die mit Syphilitisgift verunreinigten Finger des Verletzten inficirt worden war. — Cyste der Haut des rechten Unterlides, die nach der Exstirpation als Erweiterung des Ausführungsganges einer Moll'schen Drüse sich erwies, — ausser dieser nahe dem schläfenseitigen Lidwinkel sitzenden grossen Cyste fanden sich noch mehrere kleine Cysten am Lidrande. — Melanocarcinoma palpebrae inferioris dextrae bei einem 24jährigen Mädchen. Die Neubildung war aller Wahrscheinlichkeit nach von den Talgdrüsen der Wimpern ausgegangen und war ausserordentlich reich an Farbstoff. Die Patientin war blondhaarig mit hellblauen Regenbogenhäuten; zeigte dabei aber eine ausgesprochene Melanosis sclerae. — Blutgefässgeschwülste. 1. Ectasia venarum conjunctivae bei einem 21jährigen Manne, bei dem ein Klappenfehler ausgeschlossen werden konnte; bei dem jedoch Geräusche über dem Herzen und den grossen Gefässen die Annahme angeborener Gefässveränderungen nahelegten. 2. Schwammige Blutgeschwulst (angioma simplex) der Bindehaut im Bereiche der Karunkel und der halbmondförmigen Falte bei einem 19jährigen Manne. Durchführung von Fäden, Verschorfung mit Glüheisen, Excision. 3. Angioma cavernosum conjunctivae bulbi im Bereiche des äusseren geraden Augenmuskels. Entfernung ohne Beeinträchtigung des Muskels.

4. Drei Fälle von sogenannten Papillomen oder Polypen der Bindehaut, die sich als Gefässgeschwülste herausstellten. Alle drei Fälle betrafen Kinder. — Melanosarcoma conjunctivae bulbi dextri bei einer 49jährigen Frau (an Pigment sehr reiches, kleinzelliges Sarcom) von ungewöhnlich flacher Form und grosser Ausdehnung. — Tuberculosis conjunctivae palpebrarum bei einem 9jährigen Mädchen. Geschwulst bestand aus grossen und kleinen Knoten, sass im Gewebe unter der Bindehaut und zeigte keine Neigung zum Zerfall. Tuberkelbacillen waren spärlich, aber mit Sicherheit nachweisbar. Der Process musste als primäre Tuberculosis conjunctivae bezeichnet werden, da keine weiteren Herde nachweisbar waren und das Kind jetzt nach 2 Jahren noch immer gesund ist. Aussergewöhnlich grosse Granulationsgeschwulst der Hornhaut bei einer 43jährigen Frau. Die Geschwulst sass in der Mitte der Hornhaut fest gestielt auf, hing jedoch mit dem Limbus nicht zusammen. Nach der Abtragung konnte constatirt werden, dass die Granulationen sich aus einem Cornealgeschwür in der Mitte der Hornhaut entwickelt hatten, und dass die Geschwulst reich an Epithelwucherungen war. — Tuberculosis sclerae bei einem 14jährigen Mädchen. Die Geschwulst sass im oberen äusseren Theile des Bulbus, war derb anzufühlen, schmerzlos und besass den Farbenton einer starken Ciliarinjection. Keine Drüsenschwellung, Lunge normal; Spaltung der Geschwulst, Auskratzen und Abtragung von Gewebstheilen mit der Schere. Spärliche Zahl von Tuberkelbacillen. Den Schluss der interessanten Mittheilungen bildet die Einführung einiger neuerer therapeutischer Maassnahmen in die Augenheilkunde. Schenkl.

8) Ein Fall von doppelseitigem exulcerirendem Gumma der Augenlider, von Dr. L. Gruder, Operateur der Klinik des Hofrath Fuchs. (Wiener klin. Wochenschrift. 1898. Nr. 36.) Bei einem 17jährigen Bauernmädchen, bei dem am ganzen Körper und am Genitale keine Zeichen von Lues vorhanden waren, bestanden seit 3 Wochen an beiden Augen und zwar am rechten Auge in der Gegend des unteren Thränenpunktes, am linken Auge im Bereiche des oberen Lides und gleichfalls in der Gegend des unteren Thränenpunktes exulcerirende Gummata; alle waren aus dem Zerfall von in der Cutis sitzenden Knoten hervorgegangen und von Tarsitis syphilitica begleitet. Die Drüsen hinter dem Sternocleidomastoideus, sowie die Körperdrüsen waren geschwollen und indolent. Die Anamnese ergab keine Anhaltspunkte für die Natur des Leidens. Trotz absichtlicher Unterlassung einer antisyphilitischen Behandlung kam es zu keinen secundären Symptomen. Unter Sublimatumschlägen begannen die Geschwüre sich zu reinigen. Schenkl.

9) Ueber den Zusammenhang von Augenerkrankungen mit Hautleiden (Pityriasis rubra pilaris am Auge), von Dr. M. Mohr, Primaraugenarzt in Budapest. (Wiener klin. Rundschau. 1898. Nr. 35.) Bei einer 29jährigen Frau fand sich im Gesicht, namentlich an den Lidern, sowie am ganzen übrigen Körper Pityriasis rubra pilaris; der Befund an den Augen entsprach dem Bilde eines Ulcus corneae; an der Conjunctiva palpebrarum fanden sich nahe dem Lidrande Knötchen gelagert; dieselben waren eine directe Fortsetzung von ähnlichen Knötchen, die Mohnkorn bis Hirsekorn gross scharf begrenzt, wenig in die Tiefe greifend am intermarginalen Theile sassen.

Schenkl.

Um Einsendung von Separatabdrücken wird gebeten.

Verlag von Veit & Comp. in Leipzig. — Druck von Metzger & Wittig in Leipzig.

Centralblatt

für praktische

AUGENHEILKUNDE.

Herausgegeben von

Prof. Dr. J. Hirschberg, Geh. Med.-Rath, in Berlin.

Monatlich ein Heft. Preis des Jahrganges 12 Mark. Zu beziehen durch alle Buchhandlungen des In- und Auslandes und die Postanstalten des Deutschen Reiches.

Februar. Dreiundzwanzigster Jahrgang. 1899.

I. Beiträge zur Vibrationsmassage des Auges.

Von Dr. **Piesbergen, Augenarzt in Stuttgart.**

Schon im grauen Alterthum kannten die Aerzte und übten die Kunst der Massage. Steht doch schon in der hippokratischen Sammlung der Satz,[1] dass „der Arzt, ausser in vielen anderen Dingen, auch in der Massage Erfahrung haben soll.“ Und dass Erfolge beobachtet wurden, beweist der zweite Satz:[2] „Die Massage ist im Stande aufzulösen.“

[1] Von den Gelenken: *πολλῶν δὲ ἔμπειρον δεῖ εἶναι τὸν ἰατρὸν, ἀτὰρ δὴ καὶ ἀνατρίψεως.* In derselben Schrift wird eine besondere Abhandlung über die Massage versprochen. Galen bemerkt in seinem Commentar, dass die Alten *ἀνάτριψις* für *τρῖψις* gesagt hätten.

[2] In des Arztes Werkstatt: *ἀνάτριψις δύναται λῦσαι.*

Massage des Auges wird bei spätgriechischen Aerzten erwähnt. So bekämpft Aetius (nach Demosthenes) die mangelnde Ausdauer (ἀτονία ὀφθαλμῶν) u. A. auch mit leichter Massage der Augen (τρίψει τῶν ὀφθαλμῶν ἐλαφρᾷ): während Paullus von Aegina die Pupillensperre (φθίσις) u. A. auch mit Reibung der Augen behandelt.

Die Massage der Lider gegen Trachom[1] wurde im Alterthum sehr reichlich geübt.[2]

Als die neuere Heilkunde sich wieder der Massage zuwandte, war es unter den Augenärzten Pagenstecher, welcher zuerst methodisch die Massage übte und seine Erfolge im Jahre 1878[3] und 1881[4] veröffentlichte. Von den 4 Arten der Massage wandte Pagenstecher nur die Effleurage an, d. h. radiäre und circuläre, rasche Reibungen auf dem Bulbus ohne stärkeren Druck. Er empfahl die Massage zur Aufhellung von Hornhauttrübungen, bei einzelnen Conjunctivalerkrankungen (Conj. pustulosa und Frühjahrscatarrh) und auch bei Skleritis. Eine Herabsetzung des intraocularen Druckes wurde ebenfalls von ihm beobachtet, und auch nachher durch Gradenigo[5] nachgewiesen. Im Jahre 1880 wandten Junge, Chodin[6] und Becker die Massage nach der Discision an, um eine raschere Resorption der zerfallenden Linsenmassen herbeizuführen. Später wurden die günstigen Erfolge der Massage bestätigt durch Veröffentlichungen von Pedraglia,[7] Klein,[8] Schenkl,[9] Czapodi[10] und Dantziger,[11] andererseits aber auch das Gebiet derselben ausgedehnt auf die Keratitis parenchymatosa, auf gewisse Glaukomformen, namentlich Secundärglaukom und auf Supraorbitalneuralgien. Bei schweren Erkrankungen der Regenbogenhaut und Aderhaut beobachtete Abadie[12] gute Erfolge durch Massage mit Jodoformlanolin, während Pfalz[13] in einem Vortrage auf der 61. Versammlung deutscher Naturforscher und Aerzte 1889 gegen die chronischen Formen der Lidrandentzündung eine methodische Massagebehandlung empfehlen konnte. Von Mauthner wurde die Massagekur gegen die Embolie der Centralarterie der Netzhaut angegeben, und konnte Hirschberg[14] zuerst

---

[1] Vgl. G. d. Augenheilk. von Hirschberg, § 75.

[2] Den Nachweis dieser Stellen verdanke ich Herrn Geheimrath Hirschberg, dem ich meinen verbindlichsten Dank dafür ausspreche.

[3] Centralbl. f. pr. Augenheilk. 1878. S. 281.

[4] Archiv für Augenheilkunde. X. S. 225.

[5] Bericht der ital. ophth. Gesellsch. 1879. Centralbl. f. pr. Augenh. 1880. S. 123.

[6] Protokoll d. Gesellsch. d. russ. Aerzte in Petersb. 1880. C. f. A. 1880. S. 279.

[7] Centralbl. f. pr. Augenh. 1881. S. 111.

[8] Wiener med. Presse. 1882. Nr. 9, 10, 12, 15.

[9] Prager med. Wochenschr. 1882. Nr. 30.

[10] Wiener med. Wochenschr. 1884. Nr. 29.

[11] Graefe's Archiv. XXXI. 3. S. 187.

[12] Annales d'Oculist. T. 97. S. 261.

[13] Deutsche med. Wochenschr. 1889. S. 23.

[14] Centralbl. f. Augenh. 1888. S. 296.

über einen glänzenden Erfolg berichten. In neuerer Zeit empfahl GRADENIGO[1] die Massage bei accommodativer Asthenopie, bei chronischer Tenonitis und gegen die Netzhautablösung, während HIRSCHBERG das Verfahren in letzterem Falle für nicht unbedenklich hält, da nach zarter Reibung vorübergehende Erblindung beobachtet wurde.

Während bisher nur die Effleurage — sei es mit Salben oder Pulvern oder ohne dieselben — Anwendung gefunden hatte, machte MAKLAKOW[2] im Jahre 1893 zuerst auf die Vibrationsmassage aufmerksam. Er bediente sich dabei der Edison'schen Feder, eines kleinen Elektromotors, der vom Erfinder ursprünglich dazu angegeben war, eine Punktschrift zu liefern, von welcher mit Leichtigkeit Abzüge zu machen waren. Dieses Instrument — für unsere Zwecke mit einer kleinen Elfenbeinkugel armirt — kann in der Minute bis 9000 Stösse ausführen. Ueber die Erfahrungen mit demselben schreibt KATZAUROW.[3] Er beobachtete eine Abnahme des intraocularen Druckes auch bei Glaukom-Augen, berichtet über günstige Erfolge bei quellenden Linsenmassen und bei Keratitis parenchymatosa und namentlich bei Episkleritis. Auch von SNEGUIREW[4] wurden günstige Resultate berichtet. Derselbe wandte die Vibrationsmassage an bei Maculae, Kerat. parenchym., bei folliculärer, granulöser und phlyctänulärer Conjunctivitis, auch bei Hypopyonkeratitis und Iridocyclitis, bei traumatischen Cataracten und bei absolutem Glaukom, bei welchem eine 24stündige Druckverminderung beobachtet wurde. Später berichtet derselbe Autor[6] über den Einfluss der Vibrationsmassage auf die Diffusion vom Conjunctivalsack nach der vorderen Kammer. Er fand durch Versuche mit Fluorescin die Diffusionsgeschwindigkeit nach der Massage erhöht, gleichzeitig eine Abnahme des intraocularen Druckes. Durch eine Beschleunigung der Lymphcirculation in der Cornea und Conjunctiva sucht er vornehmlich die erhöhte Diffusionsgeschwindigkeit zu erklären. Während von ADELHEIM auf die Möglichkeit einer Läsion des Hornhautepithels hingewiesen wurde, stellen GOLOWINE und EWETZKY eine Epithelverletzung in Abrede und bestätigen die günstigen Erfolge der Vibrationsmassage.

Die MAKLAKOW'sche Massage hat seither namentlich im Auslande Anwendung gefunden, während Veröffentlichungen seitens deutscher Collegen seither noch fehlen. Nachdem ich seit nahezu 1 Jahre die Vibrationsmassage in der Praxis angewandt, möge es mir gestattet sein, über meine Erfahrungen in Kürze zu berichten. Ich benutzte nicht die Edison'sche Feder MAKLAKOW's, welche 6000—9000 Massage-Stösse in der Minute aus-

[1] Intern. med. Congr. zu Rom 1894. Centralbl. f. pr. Augenh. 1894. S. 200.
[2] Atti del R Instituto Veneto di scienzi V. 1884. Centralbl. f. Augenh. 1894. S. 513.
[3] Archiv. d'Ophtalm. 1893. IX.
[4] MICHEL Jahresbericht. 1895. S. 271.
[5] Moskauer ophthalm. Gesellsch. 29. Sept. 1897. Ophth. Klin. 1898. S. 11.
[6] Moskauer ophth. Gesellsch. 8. Novbr. 1897. Ophth. Klin. 1898. S. 12.

führte, sondern ein Instrument, welches in England von Photographen als elektrischer Retouchirstift benutzt wird. Dieses Instrument mit passenden Modificationen versehen, eignet sich ausgezeichnet für unsere Zwecke.[1]

In beiligender Zeichnung zeigt Fig. 1 den Verticalschnitt, Fig. 2 einen Schnitt nach Linie x—x. Das Instrument besteht aus einer Eisenhülse *a*, in derem Innern ein Elektromagnet *b* untergebracht ist. An der Hülse *a* sind 2 Federn *c* befestigt, an welchen der Anker *d* beweglich über der Hülse *a* bezw. dem Elektromagneten angebracht ist. Ueber dem Anker *d* ist mittelst der Stifte *f* der Deckel *e* befestigt, welcher die Klemmen *g* für die Zuleitungsdrähte, sowie die dem Unterbrechungsmechanismus dienende Schraube *h* trägt. An die Hülse *a* ist eine schwächere Hülse *i* angeschraubt und durch diese, sowie durch die Hülse *a* führt der den Massage-Knopf *k* tragende Stift *l*, dessen Bewegung, bezw. Ausschlag durch eine mittelst Mutter *m* regulirbare Feder *n* begrenzt wird. Die Spannung der Feder *n* ist durch eine kleine, auf dem Stifte *l* verschiebbare Stellschraube *q* zu reguliren. Auf dem unteren Gewindetheil der Hülse *a* ist der untere Deckel *o* aufgeschraubt. Zwischen den aus Isolirmaterial bestehenden Deckeln *e* und *o* und concentrisch zur Hülse *a* ist ein aus Glas bestehender Mantel *p* angebracht, welcher den Zweck verfolgt, die Federn *e* nebst Anker *d* und den oberen Theil *l'* des Stiftes *l* sichtbar zu machen. Auf diese Weise ist man im Stande, den Ausschlag des Massage-Stiftes *l* mittelst der Mutter *m* genau zu reguliren, ohne den oberen Mechanismus zu schädigen, bezw. die Federn *c* abzudrücken, was vorkommt, wenn dieser Mechanismus nicht sichtbar wäre. Die Handhabung des Instrumentes ist hiernach leicht verständlich. Nachdem dasselbe mittelst der Klemmen *g* an die Stromleitung angeschlossen ist, wird der Anker *d* von dem Elektromagneten *b* angezogen, wodurch der Theil *l'* des Massage-Stifts *l* in Vibrationen versetzt, welche auf den Massage-Knopf *k* übertragen werden. Die einzelnen Vibrationen erfolgen in gleichen Intervallen (circa 200 in der

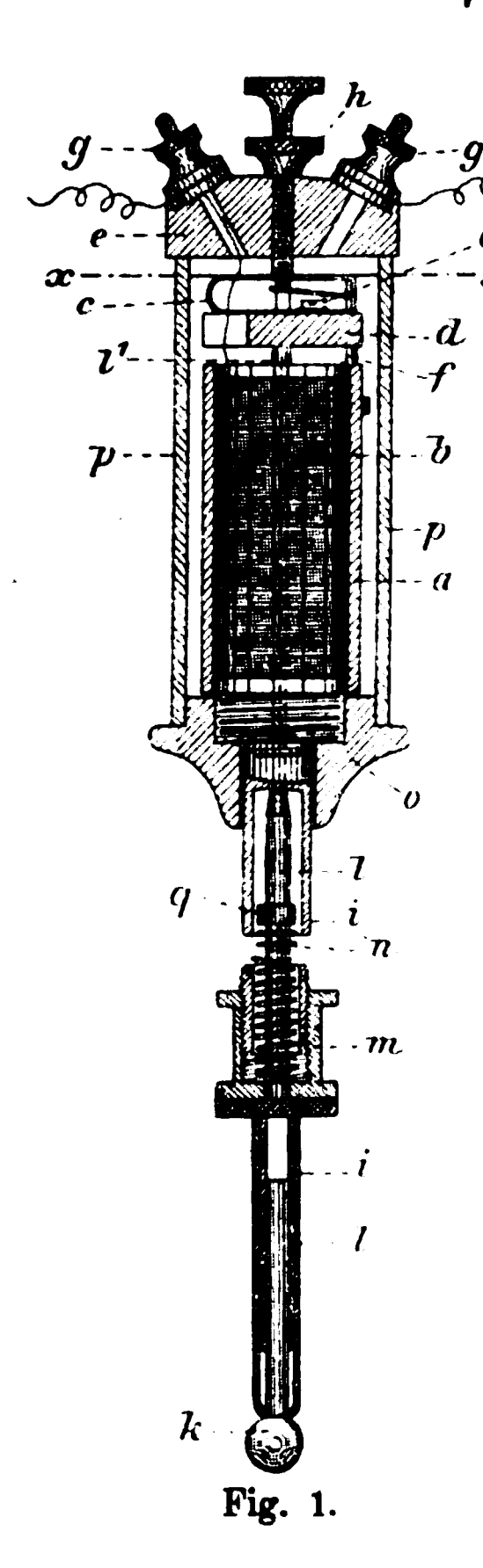


Fig. 1.

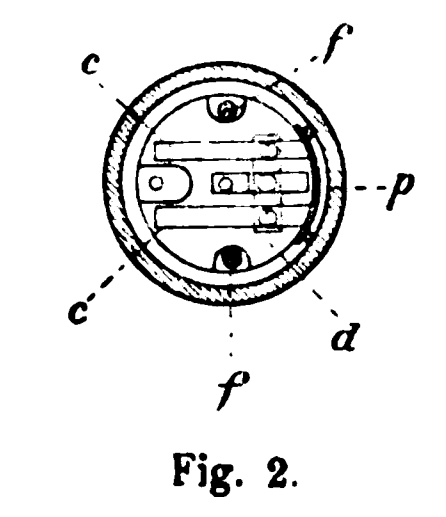


Fig. 2.

[1] Zu beziehen von H. Fischer, Stuttgart, Hauptstätterstr. 98. Preis 50 Mark.

Minute) und mit gleichbleibender Kraft, die Amplitude der Schwingung beträgt etwa $^1/_2$ mm und kann durch Drehung der Schraubenmutter *m* geändert werden. Als Elektricitätsquelle genügt ein Flaschen- oder ein Bunsen-Element, bequemer in der Anwendung ist ein kleiner Accumulator mit Rheostat.

Bei Anwendung der Massage auf das geschlossene Augenlid tritt geringer Lidkrampf mit Thränenfliessen ein, welcher jedoch nach wiederholter Anwendung alsbald nachlässt. Beim Aufsetzen des Massage-Stiftes direct auf die Sklera beobachtet man eine stärkere Füllung der subconjunctivalen Lymphgefässe, bei längerer Dauer eine Hyperämie der conjunctivalen und episkleralen Gefässe, ophthalmoskopisch zeigt sich in manchen Fällen ein deutlicher Venenpuls. Der intraoculare Druck wird herabgesetzt. — In den meisten Fällen wandte ich die Massage auf das geschlossene Augenlid an, wobei der tastende Finger leicht nachweisen kann, dass die Vibrationen auf den ganzen Inhalt der Orbita fortgepflanzt werden.

Versucht wurde die Massage bei rheumatischen Lähmungen und secundärer Contractur. Controlirt wurde der Erfolg derselben durch die Stellung der Doppelbilder am Hirschberg'schen Blickfeldmesser. In 2 Fällen von Abducensparese, von denen einer seit 8 Tagen, der andere seit 4 Wochen bestand, wurde nach jeder Sitzung eine Vergrösserung der Abduction nachgewiesen. Bei einem 56jährigen Patienten mit completer Abducenslähmung konnte anfänglich, weil schmerzhaft, die Massagebehandlung nicht angewandt werden. Als später eine secundäre Contractur sich einstellte, erreichte ich nach jeder Sitzung ein weiteres Hinausrücken der Doppelbilder in die Peripherie des Blickfeldes.

Die günstigen Erfolge der Vibrationsmassage bei Skleritis, von welcher bereits Maklakow und Katzaurow berichten, kann ich nur bestätigen. Zwei sehr hartnäckige Fälle, von denen einer seit 9 Jahren, der andere 4 Jahre bestand, habe ich unter Massagebehandlung heilen sehen. Die nach der Massage auftretende stärkere Injection geht unter Anwendung Priessnitz'scher Umschläge bald zurück. Die Behandlung pflege ich in grösseren oder kleineren Intervallen so lange fortzusetzen, bis auch unmittelbar nach der Massage keine Injection mehr auftritt. In frischen Fällen bei Mitbetheiligung der Cornea verbietet die stärkere Reizbarkeit die Massageanwendung.

Um über die Leistungsfähigkeit der Vibrationsmassage bei Hornhauttrübungen urtheilen zu können, unterwarf ich eine seit 2 Jahren erfolglos behandelte sklerosirende Keratitis bei einer 65jährigen Patientin einer Massagekur. Durch etwa 50 Sitzungen innerhalb eines halben Jahres wurde die Sehschärfe von $^6/_{60}$–$^6/_{38}$ auf $^6/_{25}$–$^6/_{24}$ erhöht. Die porzellanartige, blauweisse Färbung der Cornea hat sich dabei wesentlich aufgehellt.

Die Resultate bei parenchymatöser Keratitis waren günstige, wenn die entzündlichen Erscheinungen bereits zurückgetreten. Unmittelbar nach der Anwendung trat eine stärkere Ciliarinjection mit Verschlechterung der Sehschärfe auf. Unter Anwendung Priessnitz'scher Umschläge geht die Injec-

tion jedoch bald zurück und gaben die Patienten alsdann eine Besserung ihrer Sehschärfe an.

Acute Entzündungsprocesse, namentlich auch acute Iritis, sind für die Massagebehandlung nicht geeignet, während die chronischen Formen der Iritis, Iridochorioiditis und Chorioretinitis manchmal wirklich glänzende Resultate zeigen. Dass die Allgemeinbehandlung in diesen Fällen nicht zu vernachlässigen, ist selbstverständlich, zur Unterstützung dieser jedoch hat mir die locale Behandlung mit Vibrationsmassage sehr gute Resultate geliefert. In 3 Fällen von schwerer luetischer Iridochorioiditis wurde, nachdem die ersten Reizerscheinungen unter Hg-Behandlung nachgelassen, nach jeder Massage-Sitzung eine Besserung des Sehens beobachtet.

Noch mehr in die Augen tretend sind dagegen die Erfolge bei chronischer Chorioiditis und Chorioretinitis. Ausser der schärferen Conturirung der Papille war subjectiv eine Verschiebung der Scotomgrenzen, eine Besserung der peripheren Farbengrenzen — namentlich Verbreiterung der Blaugrenze gegenüber der Rothgrenze — und eine oft wesentliche Zunahme der centralen Sehschärfe deutlich nachzuweisen. Behandelt wurden 8 Fälle von denen 4 auf alte Lues zu beziehen waren. Bei einem 44jährigen Patienten, seit 8 Jahren augenleidend, besserte sich die Sehschärfe von $^6/_{35}$–$^6/_{25}$ auf $^6/_{20}$–$^6/_{15}$; derselbe liest jetzt Zeitungsdruck, was ihm seit 4 Jahren nicht mehr möglich war. Bei 2 seit 18 bezw. 20 Jahren augenleidenden Kranken trat eine Besserung von $^1/_{60}$ bezw. $^2/_{60}$ auf $^6/_{60}$ ein. Die Behandlung einer 56jährigen Patientin mit ausgedehnten Glaskörpertrübungen war erfolglos. In 2 Fällen von chronischer Chorioiditis, deren Entstehen ich vor mehreren Jahren nach hartnäckiger Furunculose (ohne Diabetes) beobachten konnte, war die Besserung eclatant ($^6/_{35}$ auf $^6/_{25}$–$^6/_{20}$ und $^6/_{15}$–$^6/_{10}$ auf $^6/_5$). Zwei weitere Fälle sind noch nicht abgelaufen, doch ist auch bei diesen eine entschiedene Besserung des Sehens zu constatiren.

Auch bei den centralen Chorioidal-Veränderungen der hochgradigen Myopie versuchte ich die Vibrationsmassage, jedoch mit geringem Erfolg. Unter 5 Fällen gaben 2 eine Besserung ihrer Sehschärfe an. Auffallend dabei erschien mir, dass in beiden Fällen ein scheinbarer Rückgang der Myopie damit verbunden war, indem z. B. bei einer 56jährigen Patientin vor der Massagekur mit —25 S. $^6/_{25}$–$^6/_{20}$ jetzt mit —22 S. $^6/_{20}$–$^6/_{15}$ gefunden wurde.

Dass auch bei veralteten, macularen Blutungen die Vibrationsmassage mit Aussicht auf Erfolg angewandt werden kann, beweist mir 1 Fall, den ich seit bereits 13 Jahren zu beobachten Gelegenheit hatte. Bei einer damals 36jährigen myopischen (12 D) Patientin war während der Gravidität eine rechtsseitige maculare Blutung aufgetreten. Eine klinische Behandlung mit Blutentziehungen, Laxantien und Ung. cin. hatte keinen Erfolg. Vor 8 Jahren trat — wiederum während einer Gravidität — eine linksseitige maculare Blutung auf, als deren Ueberreste ein centrales Scotom

mit grösserer Ausdehnung nach der temporalen Seite hin auf beiden Augen zurückblieb. Durch eine Massage-Kur wurde die Sehschärfe des zuerst erkrankten rechten Auges nicht beeinflusst, dagegen hat sich diejenige des linken Auges von $^{6}/_{60}$–$^{6}/_{36}$ auf $^{6}/_{25}$–$^{6}/_{20}$ gehoben. Einen Fall von Embolie oder Thrombose habe ich nicht in Behandlung gehabt, gegebenen Falls würde ich jedoch die Vibrationsmassage versuchen. Bezüglich der Sehnervenerkrankungen sah ich bei einer Patientin mit vorgeschrittener neuritischer Atrophie guten Erfolg, die Sehschärfe hob sich von $^{4}/_{60}$ auf $^{6}/_{35}$, auch war eine Vergrösserung des Gesichtsfeldes nachzuweisen, während bei der einfachen Atrophie keine Erfolge beobachtet wurden. Bei einer seit 12 Jahren in grösseren Zwischenpausen recidivirenden sympathischen Ophthalmie brachte die Vibrationsmassage nach jeder Anwendung eine Besserung der Sehschärfe und auch des Papillenbefundes. Die bereits von Katzaurow beobachtete Abnahme des intraocularen Druckes bei Glaukomaugen konnte ich öfters bestätigen. Vor der Glaukom-Operation schien mir die Massage bisweilen eine Vertiefung der stark abgeflachten vorderen Kammer zu bewirken. In 3 Fällen, bei welchen die Wiederherstellung der vorderen Kammer nach der Operation sich verzögerte, versuchte ich vorsichtige Massageanwendung und glaube ich, die alsbald darauf eintretende Bildung der Kammer darauf beziehen zu dürfen.

Als ausgezeichnetes Unterstützungsmittel möchte ich zuletzt noch die Vibrationsmassage empfehlen nach der Discision der myopischen Linse. Die manchmal träge Quellung der Linse geht bedeutend rascher vor sich, auch der durch die quellenden Linsenmassen hervorgerufenen Drucksteigerung wirkt die Vibrationsmassage entgegen und schliesslich wird die Resorption der zerfallenden Linsenmassen in auffallender Weise beschleunigt. Trotzdem ich bereits am 3. Tage nach der Discision mit der Anwendung der Vibrationsmassage zu beginnen pflege, habe ich Anomalien in der Vernarbung der Wunden nie beobachtet. Die Zahl der operativen Eingriffe wird durch die Anwendung der Vibrationsmassage herabgesetzt und die Heilungsdauer abgekürzt.

Fasse ich meine Erfahrungen noch einmal kurz zusammen, so scheint mir die Vibrationsmassage namentlich bei den chronischen Entzündungsprocessen und deren Folgen Erfolge zu versprechen. Bei allen acuten Processen möchte ich vor der Anwendung warnen, da stärkere Reizerscheinungen durch die Massage hervorgerufen werden können. Frische Hornhautaffectionen, acute, namentlich seröse Iritiden, auch acute Chorioiditiden möchte ich von der Massagebehandlung ausschliessen.

Was die Anwendungsweise selbst betrifft, so ist natürlich unter Berücksichtigung der Allgemeinbehandlung genaue Individualisirung nothwendig. Je geringer die Reizerscheinungen, desto häufiger und desto energischer ist die Massageanwendung gestattet. In den meisten Fällen massirte ich 1—2 Mal wöchentlich je 3—5 Minuten mit kleinen Unterbrechungen

während der einzelnen Sitzung, doch auch bei täglicher Anwendung, z. B. bei lange bestehender Chorioiditis, habe ich keine nachtheiligen Folgen beobachtet. Bei Linsenquellung massirte ich 3 Mal täglich.

Subjectiv geben die meisten Patienten unmittelbar nach schwacher und kürzerer Massageanwendung eine Besserung ihres Sehvermögens an, nach länger dauernder und stärkerer Anwendung wird Anfangs schlechter gesehen und eine Besserung des Sehvermögens erst nach einiger Zeit angegeben.

So sicher die günstigen Erfolge der Vibrationsmassage bei vielen, namentlich chronischen Augenerkrankungen feststehen, so schwer sind dieselben auf exacte Weise zu erklären. Ich vermuthe, dass es sich im Allgemeinen um eine Beeinflussung der Circulationsverhältnisse handelt, bedingt durch eine anfängliche Lymphstauung mit vermehrter Einwanderung von Leucocyten, die ja nach Bernheimer's Untersuchungen die wichtigste Rolle bei der Resorption pathologischer Producte spielen. In physiologischer Hinsicht wäre demnach die Wirkung der Vibrationsmassage in Vergleich zu stellen mit der durch subconjunctivale Injectionen erzielten. Nicht leicht ist es in manchen Fällen, die subjective Einwirkung der Vibrationsmassage, die — wie zu erwarten — eine ausserordentlich starke sein kann, auszuschalten. Ich pflegte in Fällen, in welchen ich den Verdacht einer psychischen Beeinflussung hegte, in der Weise vorzugehen, dass ich die Massage nur scheinbar in Anwendung brachte, ohne den Bulbus bezw. den Orbitalinhalt in Vibrationen zu versetzen (was durch den tastenden Finger leicht zu controliren ist). Erfolge, die auf diese Weise als suggestiv erkannt wurden, habe ich nicht aufgeführt.

Sollte es mir gelungen sein, durch diese Zeilen das Interesse der Collegen für die im Auslande bereits mit Erfolg geübte Vibrationsmassage zu erwecken, so wäre der Zweck derselben erfüllt.

II. Zur Pathogenese der sympathischen Ophthalmie.

Von Professor **Otto Schirmer** in Greifswald.

Im Decemberheft dieses Centralblattes (S. 359) findet sich in einer Arbeit von Moll[1] der Satz: „Die Deutschmann'sche Theorie von der Entstehung der sympathischen Ophthalmie durch Hinüberwandern von Bakterien aus dem primär verletzten Auge längs der Sehnerven in das andere („Ophthalmia migratoria") ist von berufenen Seiten mit solchen klinischen, experimentellen und theoretischen Argumenten bekämpft worden, dass sie zur Zeit wohl von den meisten Ophthalmologen verlassen ist." Dieser Ausspruch enthält zwei Irrthümer, welche hier klarzustellen ich nicht unterlassen möchte, obwohl eine Durchsicht der jüngsten Literatur

[1] Experimentell-bakteriol. Studien zur Lehre von der sympathischen Ophthalmie.



jedem unbefangen Urtheilenden zeigen muss, dass die Migrationstheorie noch recht viele Anhänger hat.

Zunächst aber erhebe ich Einspruch dagegen, dass hier, wie stets von den Gegnern der Migrationstheorie von der „Deutschmann'schen Theorie" gesprochen wird. Was die Anhänger der Migrationshypothese vertheidigen, sind die zuerst von Leber[1] ausgesprochenen und durch eine Reihe klinischer Thatsachen gestützten Anschauungen. Die Deutschmann'schen Experimente und bakteriologischen Untersuchungen haben dieser Hypothese, nachdem der erste Rausch der Begeisterung vorüber war, nur geschadet, da weder die fast durchweg positiven Bakterienbefunde, noch die experimentelle Erzeugung sympathischer Entzündung einer schärferen Kritik Stand halten konnten. Besonders hat sich der von Deutschmann stets in den Vordergrund gestellte Staphylococcus pyogenes als ein Pilz erwiesen, der sicher nichts mit dieser Entzündung zu thun hat.

Die schon vorher von Leber ausgesprochenen Ansichten aber sind auch heute noch in jedem Punkte aufrecht zu erhalten, während die Ansicht seiner damaligen Gegner, die reine Ciliarnerventheorie, mit Recht jetzt völlig aufgegeben ist, nachdem auch ihr letzter, einsamer Vorkämpfer Bach, in seiner jüngsten Publication[2] sich bekehrt hat. Denn trotzdem Bach uns das Gegentheil versichert, handelt es sich um eine völlige Bekehrung. Er verlässt die noch 1896 von ihm mit Eifer verfochtene Anschauung,[3] dass sympathische Reizung und sympathische Entzündung nur verschiedene Stufen des gleichen Processes sind, dass nervöse Reize sich im zweiten Auge zur Entzündung summiren können, und concedirt, dass besondere entzündungserregende Noxen hinzukommen müssen. Als solche Noxen aber sieht auch Bach nach seinen Krankengeschichten und seiner Ausdrucksweise in erster Linie Bakterien an, wenn er auch im Anschluss an Panas die Möglichkeit einer Toxinwirkung noch nicht ganz aufgeben mag.

Somit glaube ich, mit einer nur minimalen Einschränkung sagen zu können: **Alle Autoren sind sich darüber einig, dass die sympathische Augenentzündung eine bakterielle Erkrankung ist,** wie dies Leber schon 1881 behauptet hatte. Damit aber ist der Weg zu einer Verständigung gebahnt, die Hauptfrage gelöst. Strittig bleibt nur, ob die Bakterien auf dem Blutwege ins zweite Auge gelangen, sei es aus dem ersterkrankten Auge (Berlin, Panas), sei es von einer anderweitigen Körpererkrankung her (Schmidt-Rimpler, Bach) und hier durch die Wirkung der Ciliarnervenreizung die Möglichkeit zur Ansiedelung und Weiter-

[1] Archiv f. Ophth. Bd. 27. 1. 1881.

[2] Zur Pathogenese der sympathischen Ophthalmie. Ophthalmologische Klinik. 1898. Nr. 20.

[3] Experimentelle Studien und kritische Betrachtungen über die sympathische Ophthalmie. Archiv f. Ophth. Bd. 42, 1. S. 241. 1896.



entwickelung finden oder ob sie per continuitatem auf den Lymphbahnen dorthin überwandern (Leber).

Was nun diesen Punkt betrifft, so kann ich den von Moll citirten „berufenen Seiten“ den Vorwurf nicht ersparen, dass sie in ihren Publicationen die wenigen, aber zweifellos vorhandenen schwierigen Punkte der Migrationstheorie stets mit epischer Breite behandelt haben, dass dagegen von keiner Seite auch nur der Versuch gemacht worden ist, die zahlreichen, von Leber und mir aufgedeckten Widersprüche zu lösen, die sich zwischen ihren Anschauungen und den klinischen Thatsachen finden. Es seien dieselben den Herren deshalb nochmals kurz hier vorgeführt, indem ich bezüglich der Details auf meine frühere Arbeit[1] verweise, und ich kann Herrn Collegen Moll die Versicherung geben, dass ich von einer grossen Reihe ebenfalls „berufener“ Ophthalmologen weiss, dass ihnen auch die modificirte Ciliarnerventheorie unannehmbar erscheinen wird, bis diese Punkte befriedigend erklärt sind.

Die Annahme, dass die sympathische Entzündung durch Ansiedelung im Blut kreisender Bakterien entsteht, welchen durch einen Reizzustand der Ciliarnerven der Boden im zweiten Auge vorbereitet wurden, ist unvereinbar

1. Mit dem Fehlen nervöser Prodromalsymptome,

2. mit dem Ausbleiben sympathischer Entzündung bei Ciliarreizung im ersten Auge auf nicht infectiöser Basis z. B. Glaukom — es ist dies wenigstens mit der Hypothese von Schmidt-Rimpler und Bach unvereinbar, wogegen es nach der Berlin-Panas'schen Hypothese, die die Bakterien dem verletzten Auge entstammen lässt, wohl verständlich wäre;

3. mit ihrem seltenen Auftreten bei Panophthalmitis, wo die Ciliarreizung doch die höchsten Grade erreicht,

4. mit dem Mindestintervall von 2—3 Wochen zwischen Verletzung des ersten und Entzündung des zweiten Auges,

5. mit dem Auftreten der sympathischen Entzündung noch Wochen nach der Enucleation des ersten Auges,

6. mit den Fällen Scheffel's[2] und Trousseau[3] (sympathische Entzündung 13 und 10 Wochen nach Neurotomia optico-ciliaris bei noch ganz (Scheffels) oder fast ganz (Trousseau) anästhetischem Stumpf),

7. mit dem „relativ“ einheitlichen Krankheitsbilde derselben: die modificirte Ciliarnerventheorie verlangt bei Syphilitischen das Auftreten syphilitischer Uveitis, bei Tuberkulösen von tuberkulöser Entzündung mit Bakterienbefund u. s. w.;

---

[1] Klinische und pathologisch-anatomische Untersuchungen zur Pathogenese der sympathischen Augenentzündung. Archiv f Ophth. Bd. 38, 4. S. 95. 1892.

[2] Klin. Monatsblatt f. A. 1898. S. 197.

[3] Soc. d'Opht. de Paris. 1891. 7. avril.



8. mit dem Resultat der Experimente MOLL's,[1] trotzdem dieselben als eine Stütze der Hypothese angeführt werden. Denn sie scheinen zu beweisen, dass schon nach 24stündigem Bestehen der Erkrankung am ersten Auge die Veränderungen am zweiten derart sind, dass sie eine Auswanderung der Bakterien aus der Blutbahn in das Kammerwasser gestatten. Sympathische Entzündung aber tritt frühestens 2—3 Wochen nach der Erkrankung des ersten Auges auf.

Alle die eben erwähnten Punkte, welchen ich noch eine Anzahl mehr nebensächlicher hinzufügen könnte, machen für eine Reihe von Ophthalmologen und auch für mich die modificirte Ciliarnerventheorie zur Zeit unannehmbar. Die LEBER'sche Migrationstheorie scheint uns die klinischen und anatomischen Thatsachen weit zwangloser zu erklären.

Mag aber auch dieser Punkt noch strittig bleiben, in der Hauptsache ist nunmehr Uebereinstimmung erzielt. Die von LEBER schon vor 17 Jahren behauptete bakteritische Natur der sympathischen Entzündung darf als allgemein anerkannt gelten.

Klinische Beobachtungen.

I. Ein Fall von Sarcom des Oberlides.

Von Dr. L. Steiner in Soerabaya (Java).

Der Javane Wagio, ein Mann von mittlerem Lebensalter, consultirte mich im Juni 1897 wegen einer Geschwulst des rechten Auges, die im letzten Jahre langsam entstanden sein soll. Er ist übrigens gesund.

Ich fand: das rechte Oberlid ist colossal vorgewölbt und ragt dachförmig über das untere hervor. Es bildet eine über wallnussgrosse Geschwulst, deren Durchmesser von rechts nach links 5 cm, von oben nach unten $3^1/_2$ cm beträgt, während die Kuppe derselben ca. $3^1/_2$ cm höher ist, als die entsprechende Stelle des linken Oberlides. Die Geschwulst ist überall gleichmässig knorpelhart, lässt sich in toto sehr wenig verschieben, aussen etwas mehr als innen. Die Haut über derselben ist leicht geröthet, überall verschieblich. Aussen unten vorne ist der Lidrand mit scheinbar normalem Tarsus in einer Breite von 3 mm erhalten. Nach innen zu wird derselbe schmäler und verliert sich allmählich in der Geschwulst. Die untere Seite bekleidet die überall fest haftende und stellenweise geschwürige Bindehaut, die durch das Vordrängen des Lidrandes unbedeckt liegt. Bei starkem Empordrängen der Geschwulst und Abheben des Unterlides mit dem Lidheber gelingt es, in der Tiefe einen kleinen Theil der Hornhaut zu sehen. Das Auge scheint normal zu sein und bewegt sich.

Am linken Auge besteht leichtes Trachom der Lidknorpel-Bindehaut. Sonst ist der Mann gesund, namentlich sind keine geschwollenen Drüsen vor dem rechten Ohre oder am Halse zu fühlen.

6. Juni 1897 Operation. Durch einen Schnitt, der vom äusseren Lidwinkel aus die ganze Dicke des Lides durchtrennt, wird die Lidspalte nach aussen und oben erweitert. Von diesem Schnitte aus der schmale Tarsusrand,

[1] Centralbl. f. pr. Augenh. 1898. December.

der die Wimpern trägt von hinten nach vorne bis unter die Haut durchschnitten und von der Geschwulst getrennt und nun weiter die Haut von der Oberfläche der Geschwulst abpräparirt, was überall leicht ausführbar ist. Jetzt wird die Geschwulst herausgeschält: Es zeigt sich dabei, dass nach innen ein kleiner wallnussgrosser Fortsatz zwischen Rectus internus und Orbitalwand in die Tiefe der Orbita und aussen ein haselnussgrosser Spross um den äusseren Augenwinkel-Raum unter die Schleimhaut des Unterlides gewachsen ist. Die ganze Geschwulst hat also den Augenhöhlen-Eingang etwa wie eine Zwinge umgriffen. Sie wird in zwei Theilen herausgenommen. Zugleich mit ihr hat ein grosser Theil der Bindehaut, die fest mit ihr verwachsen war, entfernt werden müssen, so dass von dem Oberlide nichts als die Haut und zum Theil der an ihr hängen gebliebene Lidrand übrig bleibt.



Der Augapfel ist von der Geschwulst unberührt geblieben und scheinbar normal.

Ich trachte nun mit der durch die starke Dehnung überreichlich gewordenen Haut die fehlende Bindehaut zu ersetzen. Durch einen ⌐¬-förmigen Schnitt bilde ich in der oberen Hälfte des Lides einen breiten Lappen mit unterem Stiel, klappe ihn nach innen um und nähe den freien Rand mit dem Lidrande zusammen, so dass nun die obere Hälfte der Lidhaut an Stelle der Lidbindehaut getreten ist. Es bleibt oben in dem Lide ein breites Knopfloch. Zum Schlusse vereinige ich noch die Wunde, die die Lidspalte nach aussen erweitert hat, durch Nähte. 5 Tage später wird die Basis des umgeklappten Lappens durchschnitten und das Knopfloch durch Nähte geschlossen.

Der Verlauf war, so weit ich ihn verfolgen konnte, befriedigend. Die Wunde heilte reactionslos. Nach einem Monate notirte ich: die Wunden sind geschlossen. Der übergepflanzte Lappen hat sich erhalten. Es besteht ein kurzes, dickes Oberlid, dass auf der äusseren Hälfte auf dem Rande Wimpern trägt, und ein seichter oberer Bindehautsack. Am Augenhöhleneingang oben innen, wo früher der grösste Theil der Geschwulst gesessen hat, hat sich eine breite feste Narbe gebildet, durch welche das Auge am Knochen wie festgenagelt und in seiner Bewegung behindert und auch das Oberlid unbeweglich gemacht wird. Der Bulbus ist übrigens normal. Durch Bewegungen des Unterlides kann das Auge geöffnet und geschlossen werden. Nirgends sind in den Narben oder deren Umgebung verdächtige Verdickungen oder anderweitige Zeichen eines Recidivs vorhanden.

Nach dieser Zeit habe ich den Mann nicht mehr gesehen.

Die Geschwulst hat überall dieselbe Beschaffenheit. Die Schnittfläche ist gleichmässig röthlichgrau. Von derselben lässt sich ein weisslicher Saft abstreifen, der aus Rundzellen besteht. Bei der mikroskopischen Untersuchung ergiebt sich Folgendes: Der Tumor besteht fast ausschliesslich aus kleinen, dicht aneinander gelagerten Rundzellen mit grossem Kern. Die Grösse der Rundzellen ist etwas ungleich, variirt vom Einfachen zum Doppelten. Die meisten entsprechen in ihrer Grösse etwa weissen Blutkörperchen. Durch die Masse der Rundzellen zieht ein unregelmässiges Netz von gröberen und feineren Bindegewebefasern, von denen die dicksten Blutgefässe enthalten. Diesen Fasern angelagert, sieht man vereinzelt geschwärzte und spindelförmige Zellen. Das Bindehautepithel, so weit es erhalten ist, sitzt den Rundzellen der Geschwulst direct auf. Es bildet in der Nähe des erhaltenen Tarsusrandes eine mehrschichtige Decke. Weiter nach hinten verdünnt es sich oder ist nur noch in kleinen Inseln erhalten. In grosser Ausdehnung ist es ganz verschwunden und liegen die Rundzellen der Geschwulst frei zu Tage. Der restirende Theil des Tarsus ist von der Geschwulst scharf abgegrenzt. Allein in der Nähe desselben und unter dem Bindehautepithel sind in der Dicke der Geschwulst mächtige Bindegewebsstreifen, welche hier und da unregelmässige Höhlen mit deutlicher Epithelbedeckung, an einer Stelle auch einen lang ausgezogenen Drüsenschlauch, offenbar Spuren der Meibom'schen Drüsen, enthalten und daran als versprengte Reste des Tarsus erkennbar sind.

Die Geschwulst war also ein Rundzellensarcom, das wahrscheinlich vom Tarsus seinen Ausgang genommen hatte.

Die Sarcome der Lider scheinen zu den Seltenheiten zu gehören. Nach Fage (Archives d'ophtalmologie, 1898, Mai) wären deren nicht mehr als etwa fünfzehn in der Literatur zu finden.

II. Enophthalmus traumaticus.

Atrophie der entsprechenden Gesichtshälfte.

Von Dr. Fischer in Dortmund.

Ein Herr in den 30er Jahren stürzt vor 4 Monaten vom Rade und zieht sich eine leichte Wunde am oberen Orbitalrande zu. Binnen 3 Wochen entwickelt sich der heute noch unverändert bestehende Zustand:

Das rechte Auge ist mehrere Millimeter zurückgesunken, so dass das obere Lid eine tiefe Furche zeigt, das untere Lid eine weniger tiefe, und dass man bei flüchtiger Betrachtung den Eindruck gewinnt, als trüge Patient ein künstliches Auge.

Der Sehnerv ist gesund. Der Musculus rectus superior ist gelähmt. Der panniculus adiposus der ganzen rechten Wange ist erheblich atrophirt. Der rechte Oberkiefer ist deutlich zurückgesunken, ohne dass eine Infraction desselben nachzuweisen wäre, und ohne dass früher etwa eine geringere Entwickelung der rechten Gesichtshälfte vorhanden gewesen wäre. Der reche Nasenflügel steht höher, was früher nicht der Fall war.

Ausser geringen neurasthenischen Beschwerden zeigt sich im Nervensystem sonst nichts Abnormes, auch sind abgesehen von obiger, Haut und Knochen betreffender Hemiatrophia faciei keine sonstigen trophischen Störungen vorhanden. (Untersuchung des Nervenarztes Herrn Dr. Weber-Dortmund.)

Die starke Atrophie der betroffenen Gesichtshälfte macht in diesem Falle die einfache Atrophie des Fettgewebes hinter dem Auge als Ursache des Enophthalmus wahrscheinlich.

Das ist der Grund, weshalb ich über diesen Fall in Kürze berichte, angesichts des Widerstreites der Meinungen über die Entstehung des Zurücksinkens des Auges nach Trauma.

Neue Instrumente, Medicamente u. s. w.

Largin in der Augenheilkunde.

Von Dr. Marczel Falta, Augen- und Ohrenarzt in Szegedin.

Die neuere Chemie ist bestrebt, solche Silberverbindungen zu erzeugen, die alle Vortheile des salpetersauren Silbers ohne seine Nachtheile in sich vereinigen, die eindringen in die tieferen Gewebsschichten, die keinen Schorf geben, die weder durch Eiweiss noch durch Chloride aus ihren Lösungen gefällt werden.

Argentamin, Argonin, Itrol, Actol, Protargol sind die neueren Verbindungen. Das Ideal wäre ein Mittel, das alle Bakterien tödtet, ohne den Geweben den geringsten Schaden zuzufügen. Durch die neu erzeugten Silberverbindungen ist dies nicht erreicht, auch nicht annähernd. Nachdem festgestellt ist, welch' ein werthvolles Antisepticum und Desinfectionsmittel das Silber ist, ist es nur natürlich, dass man bestrebt ist, an Silber reichere Silber-Eiweissverbindungen herzustellen. In dieser Hinsicht stand bisher Protargol an der Spitze, musste aber dem Largin weichen, da Protargol nur 8,3 % Silber, Largin aber 11,101 % Silber enthält.

Ein warmer Fürsprecher des Protargol ist Darier (Ophthalm. Klinik. 1898. Nr. 5), während Pflüger (ebenda Nr. 11) sich dahin äussert, dass das Protargol gänzlich zu entbehren sei.

Das Largin ist eine Verbindung des Silbers mit einem in Alkohol löslichen Zersetzungsproduct der Paranucleïnproteïde: Ein weisslich graues Pulver, von geringem specifischem Gewichte, es enthält 11,101 % Silber. Nach Pezzoli ist es leicht löslich in Glycerin, Blutserum, Alkali und Acidalbuminaten, unlöslich in Aether und Alkohol. Dass es in Wasser bis zu 10,5 % sehr leicht löslich wäre, konnte ich nicht constatiren, es löst sich nur nach tüchtigem Schütteln. Erhitzt, giebt es Dämpfe, die einen sehr unangenehmen Geruch verbreiten. Die wässerige Lösung des Largin reagirt alkalisch. Largin wird aus ihr weder durch Chloride, noch durch Albuminate gefällt. Es ist lichtempfindlich und giebt etwas Bodensatz.

Die Hauptergebnisse der Untersuchungen Pezzoli's sind, dass das Largin Gonokokken sicherer tödtet, seine nährbodenverschlechternde Wirkung nicht grösser ist, und dass seine Inbibitionsfähigkeit in todte, organische Substanzen grösser ist, als die der übrigen Silber-Eiweisse.

Das Largin wird vom Auge bis zu 10 % Lösung gut vertragen. Etliche Reiz-Erscheinungen treten auf. Angewendet wurde Largin bei acuten und subacuten Conjunctivalcatarrhen, bei Blepharo-conjunctivitiden, catarrhalischen Hornhautgeschwüren, Ophthalmia catarrhalis, bei Trachom und Erkrankungen der Thränenwege. Ueberraschende Erfolge giebt Largin bei den Bindehautentzündungen. Bei den catarrhalischen Geschwüren der Hornhaut hat sich das

Largin auch gut bewährt: hierbei Largin auch direct auf die Geschwüre zu bringen ist, die sich schön reinigen und ausfüllen.

Ist die Absonderung bei den Bindehautcatarrhen bedeutender, so muss Largin täglich öfters in 1 $^0/_0$ Lösung angewendet werden in der Form von Einträufelungen, zumal Largin ganz getrost in die Hand der Kranken gegeben werden kann.

Trachom heilt ebenso wenig unter Largin, wie unter den anderen anempfohlenen Heilmitteln, ausser, wenn daneben mechanisch oder chirurgisch eingegriffen wird.

Bei der Thränenschlauch-Eiterung versuchte ich auch Largin; mit einer 10 $^0/_0$ Largin-Lösung habe ich ein viel schnelleres Aufhören der Eiterung erreicht, als mit einer 20 $^0/_0$ Protargol-Lösung. Aber die Sonden-Behandlung ist nicht überflüssig.

Bei Augen-Blennorrhoe (-Gonorrhoe) besitzen wir unser souveraines Mittel schon in dem Argentum nitricum. Einmal versuchte ich auf Anempfehlung eines berühmten Fachgenossen eine Abweichung von der klassischen Behandlung der Gonorrhoe der Bindehaut; ich habe aber einen so schlimmen Erfolg gehabt, dass ich ihn im ganzen Leben nicht vergessen werde. Argyrose habe ich bisher nicht wahrgenommen bei dem Largin.

Gesellschaftsberichte.

Berliner ophthalmologische Gesellschaft.

Sitzung vom 24. November 1898.

Vorsitzender: J. Hirschberg. Schriftführer: Wertheim.

1. Herr F. Mendel demonstrirt zwei Präparate von Retinitis albuminurica. Dieselben stammen von einem 58jährigen Manne, der vom Vortr. vom 1. October d. J. ab auf der inneren Station des Krankenhauses am Friedrichshain beobachtet wurde. Pat. klagte seit ca. 3 Monaten über heftige Kopfschmerzen und allgemeine Mattigkeit. Die Untersuchung der Lungen und des Herzens ergab keine Besonderheiten. Der Urin enthielt Eiweis in beträchtlicher Menge, zahlreiche hyaline und granulirte Cylinder. Die ophthalmoskopische Untersuchung ergab beiderseits eine Verschleierung der Netzhaut und der Papillengrenzen, starke Füllung der Venen mit Blutungen und zahlreiche kleine, weisse Plaques, die hauptsächlich links ein silberhelles Aussehen darboten, und die sich um die Papille herum und in der Macula lutea anordneten.

Das anatomische Präparat zeigt makroskopisch aufs Deutlichste die durch den Augenspiegel beobachteten Veränderungen.

2. Herr Türk: Ein Fall von Retractionsbewegung des Auges. (Ist im Centralbl. f. Augenh. 1899, Januar-Heft, veröffentlicht.)

3. Herr Rau: Delirium nach Star-Operation.

Frl. X., 74 Jahre alt, eine sehr gebildete Dame aus guter Familie, wurde Ende des vorigen Monats, links fast starblind, rechts ein wenig sehschwach, in Prof. Hirschberg's Augenheilanstalt aufgenommen. Sie ist schwer hysterisch. So behauptete sie vor der Aufnahme, in ihrem jetzigen Zustande — sie hatte eine leidliche Sehschärfe rechts — nicht länger leben zu können und verlangte dringend so bald als möglich operirt zu werden. Nach der Aufnahme verschiebt sie die Operation und zeigt allerlei Launen. Sonst ist sie



ganz gesund. Unter Cocaïn wurde die Cataract vollständig normal mit kleiner Iridectomie extrahirt. In der ersten Nacht nach der Operation traten leichte Hallucinationen auf; sie glaubte, es klopfe Jemand beständig an die Thüre. In der zweiten Nacht starkes Delirium mit Tobsuchtsanfällen und absoluter Unkenntniss ihrer Lage, wie bei Potatoren. Es wurde Morphium injicirt und das zweite Auge frei gelassen. In den ersten Nächten darauf wiederholte sich das Delirium in geringerem Grade, anfangs stärker, dann immer schwächer, um nach 6 Tagen vollständig zu verschwinden. Die Behandlung bestand darin, dass von einer Medicin (Morph. mur. 0,05, Chloral. hydr. 5,0, Aq. dest. ad 100,0) anfangs 2stündlich, dann bis schliesslich 5stündlich ein Esslöffel voll eingegeben wurde. Auf das starke Delirium erfolgte eine kleine Nachblutung, worauf 2 Tropfen Atropin mit Cocaïn — das erste Mal während ihrer klinischen Behandlung — eingeträufelt wurden. Die Heilung verlief normal. S fast 1.

Sichel war der Erste, der im Jahre 1863 in den Annales d'oculist. einige Fälle von Delirium nach Star-Extraction beschreibt. Die Symptome, die nur in der Nacht auftraten, sind so ziemlich die gleichen: die Worte werden unzusammenhängend, die Kranken beklagen sich über ungenügende Pflege von Seiten des Wartepersonals, erheben sich aus ihren Betten, reissen sich den Verband ab; in den schwersten Fällen benehmen sie sich wie Tobsüchtige. Bei den meisten der Sichel'schen Patienten war Alkoholismus ausgeschlossen. Ob nicht auch Patienten mit psychischer Belastung darunter waren, erwähnt er nicht. Niemals hat er dieses Delirium bei Leuten unter 60 Jahren gesehen.

Sodann beschreibt Herr Hirschberg im Jahre 1876 in einem Bericht über 100 Star-Extractionen 3 Fälle von Delirium nach der Operation bei Hochbetagten ohne bleibenden Nachtheil.

Herr Zehender beobachtete in der Klinik Jäger's zwei ähnliche Fälle, wo man genöthigt war, wenige Tage nach der Operation Zwangsjacke anzulegen.

Herr Landesberg beschreibt im Centralbl. f. Augenh. 2 Fälle von Delirium bei nüchternen, älteren Patienten, wo in kurzer Zeit völlige Heilung erfolgte..

In der letzten Zeit haben noch Lunkiewicz und Loewy je einen Fall von Delirium nach Star-Operation beschrieben. Bei beiden trat nach wenigen Tagen vollständige Heilung ein.

Was nun die Bewusstseins-Störung angeht, so giebt Landesberg an einem Falle an, dass derselbe nach der Heilung von dem Delirium wusste, die Leute, die er im Tobsuchtsanfalle geschlagen hatte, wiedererkannte und sie um Verzeihung bat. In den andern Fällen, in denen auf dieses Symptom eingegangen wurde, herrschte vollständige Bewusstseins-Störung. Die Zeit des Delirium war ihrem Gedächtnisse entrückt.

Die Gründe für die Entstehung dieses Delirium sind sehr verschiedenartig angegeben worden. Sichel bezichtigt den durch den Verband hervorgerufenen Lichtabschluss. In Folge dessen wüssten die Kranken nicht mehr, wo sie sich befänden. Sie wären sozusagen der Welt entrückt, dépaysés, wie er sich ausdrückt. Lunkiewicz beschuldigt das Atropin. Für unsern Fall dürfte das nicht zutreffen, weil überhaupt kein Atropin vor und während des Delirium eingeträufelt wurde. Trotzdem man in neuerer Zeit mehr und mehr von der Atropin-Einträufelung nach Star-Operationen zurückgekommen ist, ist die Zahl dieser Delirium-Anfälle nicht geringer geworden.

Einem Nervenarzte Luys haben diese vereinzelten Beobachtungen die Grundlage zu der allgemeinen Theorie abgegeben, dass das geistige Leben so

sehr von den optischen Eindrücken beeinflusst wird, dass das Aufhören der letzteren nothwendiger Weise auch eine Beeinträchtigung der Gehirnfunctionen zur Folge haben muss. Diese Theorie wird schon durch die einfache Thatsache hinfällig, dass die Blinden doch nicht an Störungen der Gehirnfunctionen zu leiden brauchen und meistentheils auch nicht leiden.

Die beste Erklärung scheint mir die von Hirschberg in seinem Artikel über 100 Extractionen aus dem Jahre 1876 angegeben zu sein, wonach das Sensorium alter Leute sich mitunter im labilen Gleichgewicht befindet und die Entziehung aller äusseren Sinneseindrücke ein Delirium auslösen kann. Die andern Erklärungen berücksichtigen alle nicht das Alter der betreffenden Patienten und den Umstand, dass das Sensorium solcher Leute, das unter gewöhnlichen Umständen vielleicht ganz normal erscheinen mag, derartigen gesteigerten Anforderungen, wie es die Aufregungen vor und bei der Operation, das ungewohnte ruhige Liegen zu Bett mit sich bringen, nicht gewachsen ist. Welchen Einfluss auf die Psyche die Dunkelheit ausüben kann, beweisen zwei Fälle Schmidt-Rimpler's von Delirium bei alleinigem Aufenthalte im Dunkelzimmer durch mehrere Tage hindurch.

Für die Thatsache, dass das Delirium fast nur in der Nacht auftritt, giebt Schmidt-Rimpler die wohl zutreffende Erklärung, dass der in der Nacht naturgemäss noch grössere Abschluss von den Sinnesreizen die schon vorhandene Unruhe steigert und Hallucinationen und maniakalische Erscheinungen hervorruft. Für unsern Fall ist die Erklärung eine sehr einfache. Wie in der Krankengeschichte auseinandergesetzt wurde, war die Patientin hysterisch. Die durch die Star-Operation und Nachbehandlung geschaffene Aufregung war die Gelegenheitsursache, welche das Delirium und den Tobsuchtsanfall auslöste.

Die Prognose wird von allen, die darüber berichtet haben, als eine günstige bezeichnet.

Die Therapie besteht in der Freilassung des andern Auges und der Darreichung der Narcotica und Analeptica.

4. Herr Hirschberg: Operation des diabetischen Stares. (Wird später veröffentlicht werden.)

Sitzung vom 22. December 1898.

Vorsitzender: J. Hirschberg, Schriftführer: Wertheim.

1. Herr Hirschberg: Mikroskopische Demonstration (Demodex aus den Wimperhaar-Bälgen).

2. Herr de Obarrio (a. G.): Ueber angeborenen Star beim Kaninchen.

Menschen wie Thiere zeigen angeborene Veränderungen des Sehorgans. Von den Thieren beobachtet man sie recht häufig am Kaninchen, an dem so häufig Versuche vorgenommen werden. Die Lebensweise der Kaninchen, besonders die Vermischung der Familien-Mitglieder, verursacht angeborene Missbildungen. Bei unseren Versuchen über Plastik, die wir im hiesigen physiologischen Institut angestellt, stiessen wir auf ein Kaninchen mit weissem Reflex aus der Pupille. Der Augenspiegel zeigte eine stärkere Trübung der Linse nahe dem hinteren Scheitel, auf beiden Augen.

Wir hatten Gelegenheit zu anatomischer Untersuchung. Die Augäpfel wurden in 10 % Formol-Lösung gelegt, für 24^h, dann zertheilt, in Alkohol allmählich gehärtet, und Celloidin eingebettet und mit dem Mikrotom geschnitten. Formol giebt der Crystall-Linse eine zarte, gleichförmige Trübung, die man von

der pathologischen leicht unterscheiden kann. Die Schnitte wurden nach v. Gieson gefärbt. Die einfache Betrachtung eines ungefärbten Schnittes zeigt die Linsentrübung, wie sie auf Fig. 1 dargestellt ist. Es besteht eine geschlossene Trübungszone in der Rinde, dann kommt der klare Kern, in dem wiedre eine Trübungszone liegt. Die letztere hängt in der Nähe des hinteren Scheitels mit der ersteren zusammen.

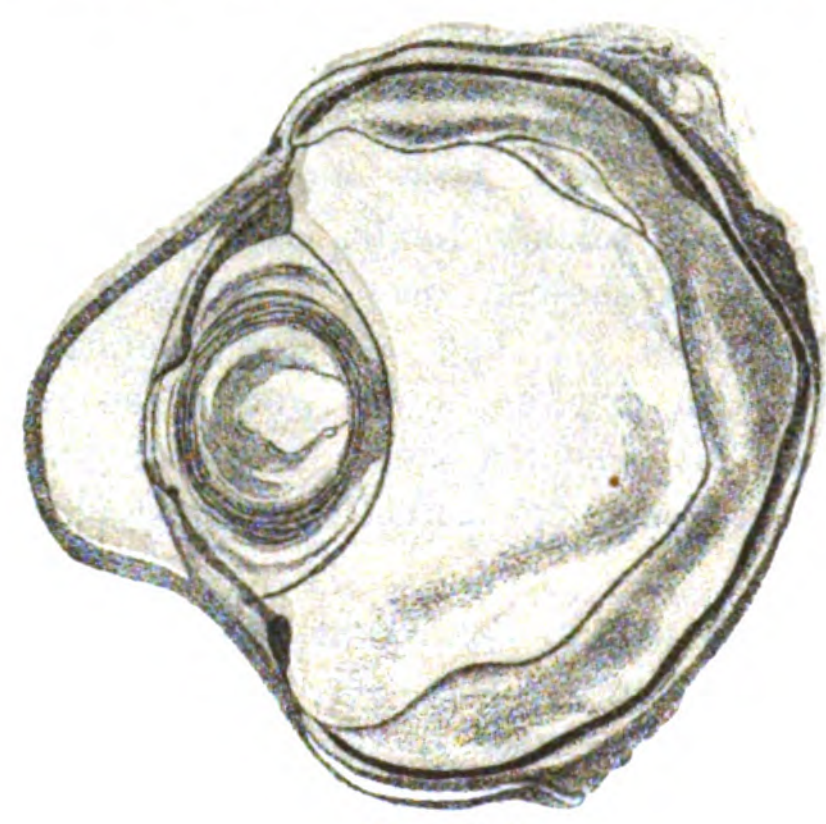


Fig. 1.

Bei einer Vergrösserung von nahezu 50 erscheinen in den gefärbten Schnitten die sklerosirten Theile gelb, die übrige Linse roth. Der Kern ist sklerosirt und auch bei stärkerer Vergrösserung homogen und fast structurlos. In der Peripherie besteht eine eigenthümliche Anordnung der Linsenfasern.

Vom Aequator nach dem vorderen Scheitel zu sind die Linsenfasern in normaler Weise angeordnet, d. h. in concentrisch parallelem Verlauf, und frei von Structur-Veränderung. Ebenso ist die vordere Kapsel mit ihrem Epithel normal.

Vom Aequator nach dem hinteren Pol zu besteht die normale Anordnung in $^3/_4$ des Verlaufes, aber in der Nachbarschaft des hinteren Poles werden die Fasern unregelmässig und convergiren an beiden Seiten, als wollten sie eine Hernie bilden. (Vgl. Fig. 2.) Die Kapsel scheint verdickt am hinteren Scheitel. Aber in Wirklichkeit ist sie normal. Dagegen liegt auf derselben hinten eine Körner-Anhäufung. Dieselben haben die rothe Farbe ange-



Fig. 2.

nommen. Gerade am Scheitelpunkt fehlt die Kapsel und die Körner oder Tropfen infiltriren die Linsen-Substanz.

Spuren der Arteria hyaloidea waren nicht zu entdecken.

3. Herr Ginsberg: Ueber Keimversprengungen in Retina und Centralnervensystem. (Wird später veröffentlicht werden.)

4. Herr Rau: Ueber sectorenförmige Gesichtsfelddefecte.

Bei gewissen Gehirnkrankheiten (z. B. Blutergüssen oder Embolien im Bereiche des Occipitallappens) kommen Gesichtsfelddefecte vor, für die die Doppel-

seitigkeit und das unveränderte Bestehenbleiben derselben — abgesehen von ganz seltenen Fällen, in denen man eine Wiederherstellung der Function beobachtet hat — charakteristisch ist. Die Form des Defectes ist eine derartige, dass die Spitze des Defectes im Fixirpunkt endet oder auf denselben hinzeigt. Es sind dies Fälle von gleichseitiger Halbblindheit, bei denen nicht die ganze Hälfte der G. F. fehlt, sondern z. B. $^2/_3$ derselben. Nur in seltenen Fällen ist bei Atrophia nervi optici ein ähnliches Verhalten des Gesichtsfeldes vorhanden. Zur Zeit ist in der Hirschberg'schen Augenklinik ein derartiger Fall in Behandlung, wo rechts die Sehschärfe auf unbestimmte Lichtempfindung, links auf Fingerzählen in $1^1/_2$ m herabgesetzt ist. Trotz dieser schlechten Sehschärfe ist das Gesichtsfeld des linken Auges bis auf einen derartigen sectorenförmigen Defect vollständig normal.

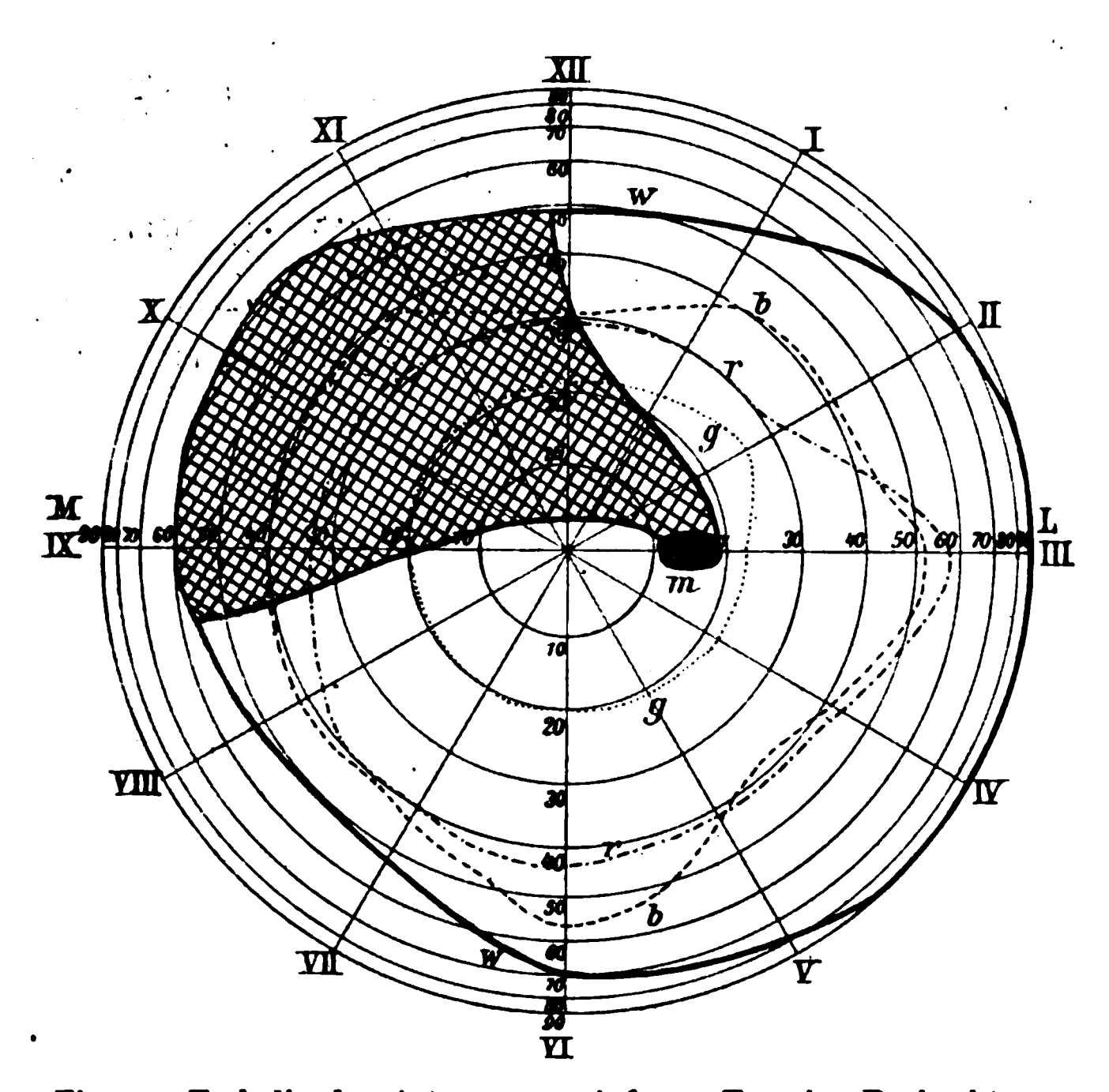


Fig. 1. Embolie der Art. tempor. inf. 1. Tag der Beobachtung.

Bei der Durchsicht des klinischen Materials der Hirschberg'schen Klinik vom Jahre 1890 ab konnte ich 15 Fälle von Glaucom finden, bei denen gleichfalls derartige Gesichtsfelddefecte vorhanden waren. In drei Fällen war der Defect nasal unten, in zweien in der nasalen Mitte, in sechsen nasal oben, in vier Fällen nach unten zu gelegen. Bei den meisten Fällen ergab die Durchsicht der Glaucomgesichtsfelder sehr wechselnde Bilder.

In seltenen Fällen kommt es zu gleichen Defecten bei Netzhautblutungen und chorioretinitischen Herden, wo die Annahme dann wohl gerechtfertigt ist, dass dadurch eine Zerstörung der vorderen Retinalschichten herbeigeführt und so die Leitung unterbrochen wurde. Auch bei partiellen Netzhautablösungen kann es zu ähnlichen Gesichtsfeldformen kommen.

. Bekannt ist es, dass die Embolie eines Hauptastes der Arteria centralis sectorenförmige Defecte im Gesichtsfelde zur Folge hat, aber auf die charakteristische Form derselben ist nur noch wenig aufmerksam gemacht worden. Die erste Mittheilung darüber fand ich in Ole Bull's Handbuch über Perimetrie.

In der letzten Zeit kamen in der Hirschberg'schen Augenklinik wieder 4 derartige Fälle zur Beobachtung. Drei derselben waren durch Herzerkrankungen verursacht; bei dem vierten hatte ein chorioretinitischer Process durch Schrumpfung einen Verschluss der in oder an ihm liegenden Arterie veranlasst. In allen 4 Fällen handelte es sich um Verstopfung von Temporalarterien. Da nun die centrale Sehschärfe in dem einen Falle $^2/_3$, in den andern Fällen $^5/_5$ betrug, so kann man daraus wohl mit Recht schliessen, dass die Macula in diesen Fällen durch eigene verschont gebliebene Arterien (papillomaculare Aeste) versorgt wird.

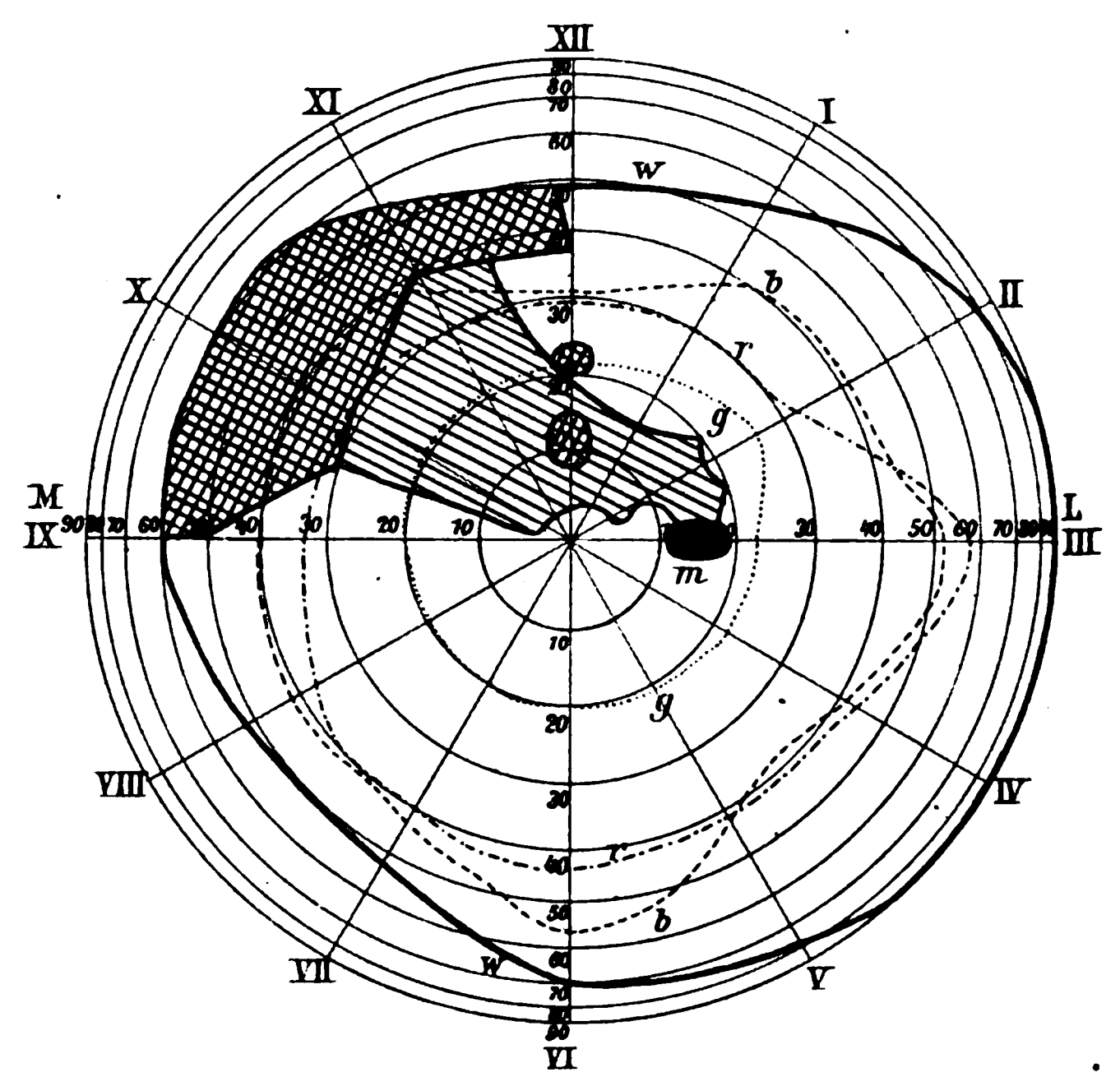


Fig. 2. Embolie der Art. tempor. inf. 14 Tage nach der Beobachtung

Das Gesichtsfeld hatte in allen 4 Fällen einen den verstopften Arterien entsprechenden Ausfall, dessen Spitze in 3 Fällen im blinden Fleck endete, in dem 4, gegen ihn zeigte und kurz vor ihm endete. Es ist dies ein sehr natürliches Verhalten, wenn man bedenkt, dass die Arterien aus der Papille austreten und die verstopfende Ursache in allen Fällen in der Nähe derselben sass. Wenn natürlich ein Embolus weit ab von der Papille sitzt, ist natürlich ein ganz anderes Verhalten des Gesichtsfeldes zu erwarten.

In dem einen Falle (dem durch den chorioretinitischen Herd bedingten Verschluss) blieb der Gesichtsfelddefect vom ersten Tage der Beobachtung bis zum Ende derselben (über 1 Jahr Zwischenzeit) vollständig der gleiche; es war keine Einengung zu constatiren. Bei dem 2. Falle besserte sich das Gesichtsfeld um ca. 20°, bei dem 3. um ca. 30° von den Seiten her. Es blieb ein

absolutes Scotom in der beschriebenen sectorenförmigen Gestalt zurück. Ja bei einem Falle, einer Embolie der Art. tempor. inf., wo anfangs das Gesichtsfeld sich bis auf den sectorenförmigen Defect normal verhielt, trat im Verlaufe einiger Monate Atrophie der ganzen unteren Papillenhälfte mit deutlicher Abblassung und starker Verengerung auch der Arter. nasal. inf. ein. Dem entsprach Herabsetzung der Function des von dieser Arterie versorgten Netzhautabschnittes und das Bestehen eines relativen Scotoms, welches die ganze obere temporale Gesichtsfeldpartie einnahm. Bei dem 4. Falle trat unter Massagebehandlung eine Einengung um ca. 30° von den Seiten her und nach wenigen Tagen eine Aufhellung im Centrum des Defectes ein, die von Tag zu Tag zunahm. Diese Aufhellung bestand darin, dass das weisse, zur Prüfung benutzte, quadratförmige Blättchen als heller Schimmer — natürlich lange nicht so hell, wie in der gesunden Peripherie — angegeben wurde. Die äusserste Peripherie blieb functionsunfähig.

Schon öfters beobachtete man ein ähnliches Verhalten des Gesichtsfeldes und gab dafür 2 Gründe an: 1. Die peripheren Netzhauttheile sollten die empfindlichsten sein und zuerst zu Grunde gehen. 2. Der Stamm-Embolus soll in viele kleine Theile zerfallen, welche durch den Blutstrom fortgeschwemmt in den viel feineren Arterien der Peripherie hängen bleiben. Für die letztere Annahme wäre es doch eigenthümlich, wenn dadurch die ganze Peripherie ausgeschaltet würde, wie dies in unserem Falle ist. Man müsste doch erwarten, dass wenigstens eine oder die andere kleine Arterie verschont blieb und so geringe Theile der äussersten Peripherie erhalten würden, welche sich als kleine und eingeschaltete functionsfähige Keile im Gesichtsfelde repräsentirten. Mir scheint es für unsern Fall naheliegender zu sein, anzunehmen, dass über den Embolus in der Arterie hinweg wohl noch Blut fliesst, aber nicht in genügender Menge. Das Blut kann also wohl noch in die mehr central gelegenen Theile gelangen, nicht aber in die Peripherie, und diese stirbt ab. So charakteristisch nun auch der eben beschriebene Gesichtsfelddefect für Embolie eines Hauptastes der Arteria centralis erscheint, so sind ähnliche Bilder, wenn auch ziemlich selten, bei andern Fällen beobachtet worden.

Bei einem Falle von Venenstauung der Art. nasal. inf. (behandelt in der Hirschberg'schen Klinik) war zuerst ein absolutes Scotom vorhanden, das die centralen Theile (nach unten von 10°, nach den anderen Seiten von 20° Ausdehnung) einnahm; dann bildete sich ein sectorenförmiger Defect aus, dessen Spitze im blinden Fleck endete. Dieser Defect bildete sich nach einigen Wochen bis auf ein kleines absolutes Scotom 5° über dem Centrum vollständig zurück.

Dr. Pufahl beschrieb in einem kleinen Aufsatze aus dem Jahre 1877: Ueber Campimetrie in Dr. Hirschberg's Augenklinik einen Fall von Colobom der Iris, Linse, Netzhaut und Aderhaut, wo ein nach oben gelegener sectorenförmiger Defect vonhanden war, dessen Spitze im blinden Fleck endete.

Prof. Hirschberg stellt folgenden Satz auf: Wird ein Viertel der Netzhaut dauernd von der Blutversorgung ausgeschaltet, so hat der sectorenförmige Defect des G. F. seine Spitze im blinden Fleck. Wird im Gehirn ein Viertel des binocularen G. F. beider Augen ausgeschaltet, so hat der sectorenförmige Defect beider G. F. seine Spitze im Fixirpunkt.

Referate, Uebersetzungen, Auszüge.

1) **Mittheilungen aus der chirurgischen Abtheilung des Bosn.-Herzeg. Landes-Spitales in Sarajewo (1. Juli 1894 bis 31. December 1896),** von Primararzt Dr. J. Preindlsberger, Landes-Sanitätsrath. (Wien. J. Safar. 1898.)

In dem durch die Eigenart des Materials sehr interessanten Bericht, theilt Verf. mit, dass die Augenkrankheiten $^1/_6$ sämmtlicher Erkrankungen bildeten. Die Krankheiten werden einzeln besprochen; Verf. stellt das seltene Vorkommen von Glaukom, die Häufigkeit von Orbital-Geschwülsten fest. Die Augen-Operationen wurden in einem dazu eingerichteten Isolirzimmer vorgenommen, wobei die Kranken in ihren leicht verschiebbaren Betten blieben.

In den ersten $1^1/_2$ Jahren wurden 18 Fälle von Cat. senilis, 1 Fall von Cat. diabet. operirt; stets war die Extraction mit Iridectomie verbunden bis auf einen Fall, in welchem die Linse nach Extractionsversuchen, die ein Arzt 7 Wochen vorher angestellt hatte, in der Vorderkammer lag. 1896 fanden 18 Extractionen von Cat. senilis statt, einmal ohne Iridectomie, wobei es zu Irisprolaps kam. Die Sehresultate waren befriedigend.

Interessanter ist der „Beitrag zur Kenntniss der Endresultate nach Reclination“ von Dr. J. Preindlsberger.

In dem Lande, in welchem die westliche Cultur sich erst seit Kurzem Bahn bricht, finden sich noch heute die dem Orient eigenthümlichen Specialheilkünstler, die Star-Stecher. Verf. hat deren Verrichtung nicht selbst beobachtet, wohl aber lernte er die traurigen Folgen des Verfahrens kennen. Er citirt aus Prof. Hirschberg's Werke „Um die Erde“ den Abschnitt, der vom Star-Stich, seiner Geschichte und Ausführung handelt.[1] Hirschberg sah in Indien persönlich fast nur gute Resultate und erklärt dies mit dem Umstande, dass in Indien unter der glühenden Sonne der Altersstar 20 Jahre früher reift, als bei uns, und die Gefahren der Niederdrückung im mittleren Alter geringer sind, als im höheren.

Verf. theilt 16 beobachtete Fälle mit, die alle von demselben Star-Stecher operirt waren.

In 15 Fällen trat wesentliche Herabsetzung des Sehvermögens resp. Amaurose ein, in dem einzigen Falle, der Sehvermögen behielt ($^6/_{15}$), ist die Prognose sehr ungünstig, da chronische Entzündung und deutliche Drucksteigerung besteht. In einem Falle trat sympathische Entzündung des anderen Auges nach guter Extraction an demselben auf, so dass Verf. die Extraction am zweiten Auge erst nach Enukleation des reclinirten für sicher hält.

Ein Fall wurde von dem 6. Tage nach der Reclination an bis zur Erblindung beobachtet. Er sei kurz mitgetheilt: Stephan K., 62 Jahre alt, beiderseits vor 6 Tagen mit Reclination behandelt, zeigt bei der Aufnahme: An beiden Schläfen 4 qcm grosse Pflaster. Die Augen sind mit einer dicken, zähen Salbe verschmiert. Beiderseits starke Conjunctival- und Ciliarinjection. Rechts: Cornea matt, Kammer sehr tief, Iris verwaschen, schlottert. Bei seitlicher Beleuchtung im Glaskörper innen unten eine grauweisse, flottirende Masse, die Linse; T + 1. S mit Stargläsern = $^3/_{15}$. Ophthalmoskopie: flockige Glaskörpertrübungen. Linse geschrumpft sichtbar. Fundus verwaschen. Links ist der Befund ähnlich, die Linse nicht sichtbar, S mit Stargläsern = $^3/_{15}$.

---

[1] Vergleiche auch Graefe-Saemisch, Handb. d. Augenheilk. 2. Aufl. 4. Lief. Hirschberg: Geschichte der Augenheilk. S. 36 ff.

Die Stellen der Operationsnarben giebt Verf. nicht an. In der Klinik wurde zunächst Besserung des Sehvermögens erzielt, aber bereits 1 Jahr später kommt Patient mit stärkster Reizung des linken Auges bei Hypopyon wieder. Das Sehvermögen ist links erloschen, das rechte Auge unverändert.

Ein weiteres Jahr darauf ist das linke Auge atrophisch, sieht noch Handbewegung in 1 m T — 1. Der rechte Bulbus ist blass, Vorderkammer aufgehoben, Iris atrophisch, Pupille unregelmässig, gesperrt, T = — 1, Sehkraft Handbewegung in 2 m, Projection nicht aufzunehmen.

Verf. glaubt, dass man die Zeit von der Reclination bis zur Erblindung durchschnittlich mit 2 Jahren anzunehmen hätte. Spiro.

---

2) **Die Untersuchung und Begutachtung bei traumatischen Erkrankungen des Nervensystems.** Ein Leitfaden für Praktiker, von Dr. P. Schuster, Assistent an der Prof. Mendel'schen Klinik in Berlin. Mit einem Vorwort von Prof. E. Mendel. (Berlin. S. Karger. 1899.)

Ist auch jedem Arzte diese klare Darstellung der allgemeinen Untersuchung bei Nervenkrankheiten nach Unfall von grossem Interesse, so sei hier nur hervorgehoben, was in das besondere Gebiet der Augenuntersuchung fällt. Die Prüfung der Nerven des Auges, der Pupillenreaction u. s. w. ist nach den allgemein üblichen Grundsätzen übersichtlich zusammengestellt. Zu der viel umstrittenen concentrischen Einengung des Gesichtsfeldes bei Unfallnervenkranken bemerkt Verf., dass bei mehr als 200 klinisch beobachteten Fällen, die alle von augenärztlicher Seite, die meisten in Geh.-Rath Hirschberg's Klinik, nachgeprüft wurden, nur selten eine Gesichtsfeldeinengung notirt werden konnte. Es fand sich 3 Mal eine concentrische Einengung für Weiss und Farben und einmal eine solche für Farben allein. Alle vier litten an hysterisch-hypochondrischen Zuständen und zwei ausserdem an Alkoholismus chron. Sehr berechtigt ist die Forderung, dass man eine Gesichtsfeldeinengung nur dann als sicher ansehen soll, wenn sie 2—3 Mal an verschiedenen Tagen in gleicher Weise festgestellt werden konnte. Nöthig ist auch an Alkohol, Tabak, Blei beim Zustandekommen der Gesichtsfelddefecte stets zu denken. Die Simulation resp. Aggravation von Schwachsichtigkeit findet sich kurz abgehandelt, Verf. warnt im Allgemeinen davor, Simulation ohne sicheren Nachweis anzunehmen.

Spiro.

Journal-Uebersicht.

v. Graefe's Archiv f. Ophthalmologie. XLVI. 2.

1) **Arbeiten aus dem Gebiete der Accommodationslehre.**

IV. Experimentelle Untersuchungen über den Einfluss der Accommodation auf den intraocularen Druck, nebst Beiträgen zur Kenntniss der Accommodation bei Säugethieren, von Prof. C. Hess und Dr. L. Heine in Marburg.

Die Verff. suchten auf experimentellem Wege die Frage zu lösen, ob während der Accommodation eine Veränderung des intraocularen Druckes stattfindet. Da bekanntlich Hunde, Katzen und Kaninchen ein nur sehr geringes Accommodationsvermögen besitzen, so sind die bei diesen Thieren angestellten Versuche für das menschliche Auge nicht maassgebend. Affen, sowie Tauben und andere Vögel zeigen bei der Accommodation eine Zunahme der Refraction bis 12 D und sind daher geeignete Versuchsobjecte. Dass zwischen vorderer Kammer

und Glaskörperraum eine Druckdifferenz nicht möglich ist, wurde früher von Hess nachgewiesen. Es genügt daher, die Canüle nur in die vordere Kammer einzuführen, wobei der Vortheil in die Wagschale fällt, dass die bei Einführung in den Glaskörper unvermeidliche directe Reizung der Binnenmuskulatur vermieden wird. Das Manometer arbeitet so fein, dass die pulsatorischen und unter Umständen auch die respiratorischen Schwankungen des Augendrucks deutlich sichtbar sind. Die Accommodationsanspannung wurde durch Aufsetzen der Electroden auf die Sklera oder auch durch elektrische Reizung des Oculomotorius hervorgerufen und das Eintreten der Accommodation durch den Hensen-Völcker'schen Nadelversuch controlirt, ausserdem skiaskopisch die Erhöhung der Refraction festgestellt. Die Versuche ergaben, dass die Contraction des Ciliarmuskels einen nachweisbaren Einfluss auf den intraocularen Druck nicht ausübt.

Ebenso wenig unterliegt der intraoculare Druck bei wechselnder Pupillenweite irgend welchen Schwankungen. Reizung des Sympathicus beeinflusst die Accommodation nicht.

Wird in ein menschliches Auge Eserin geträufelt, so tritt bei dem geringsten Accommodationsimpuls eine maximale Contraction des Ciliarmuskels ein. Ist vorher Homatropin eingeträufelt, so ist eine genaue Untersuchung des Augenhintergrundes möglich. Unter diesen Bedingungen ist nicht die geringste Abnahme der Füllung der Netzhautgefässe festzustellen.

---

2) **Ueber die Folgen der Sehnervendurchschneidung bei jungen Thieren,** von Dr. E. Hertel, I. Assistent der Augenklinik zu Jena.

Verf. verrichtete eine grössere Anzahl von Sehnervendurchschneidungen, und zwar bei jungen Kaninchen, um zugleich Aufschluss über einen etwaigen Einfluss auf das Gesammtwachsthum des Auges zu gewinnen.

Nach der Operation folgte in allen Fällen vollständiger Schwund der Nervenfasern im bulbären Opticusstumpfe und der Netzhaut. Nach und nach kommt hinzu Atrophie der Ganglienzellen und Hyperplasie des Stützgewebes. Die Körnerschichten sind sehr resistent, die Stäbchen und Zapfen zeigen etwa vom 6. Monat an progressive Degeneration. Gerade diese Verhältnisse hat Verf. wesentlich längere Zeit, als vor Jahren Wagenmann beobachtet. Die Aussenglieder der Stäbchen und Zapfen verlängern sich bis zum Dreifachen der Norm.

Chorioidal-Veränderungen zeigten sich nur dann, wenn bei nicht ganz reiner Operation Ciliargefässe durchschnitten waren.

Vielfache Messungen ergaben, dass die operirten Augen kleiner blieben, als die gesunden Partner. Es handelt sich aber nicht um eine eigentliche Atrophie, sondern nur um ein langsameres Wachsthum. Ob die Netzhautgefässe bei der Operation durchschnitten werden oder nicht, übt keinen Einfluss auf das Wachsthum, dessen Hemmung wesentlich auf der Trennung des Auges vom Gehirn zu beruhen scheint.

---

3) **Ueber Cysten und Concremente in der Lidbindehaut und Uebergangsfalte,** von Dr. Hugo Wintersteiner, Privatdocent an der k. k. Universität in Wien.

1. Verf. beobachtete bei einem Kinde, welches an Blennorrh. neonat. behandelt worden war und an Darmcatarrh starb, beiderseits zwischen Tarsus und Conjunctiva drüsenartige Gebilde, welche er der s. Zt. von Vossius beschriebenen „dem Cystadenoma ähnlichen multiloculären Cystenbildung" an die

Seite stellt unter der Betonung, dass es sich um angeborene Gebilde handelt. Ausserdem fanden sich in den Uebergangsfalten Epithelzapfen, welche zum Theil in der Mitte Andeutungen von Hohlräumen zeigten und die Annahme zu stützen geeignet sind, dass Cysten der Uebergangsfalten sich aus derartigen Epithelzapfen bilden können, wo eine Reizung der Conjunctiva vorherging.

2. An einem der Leiche entnommenen oberen Lide mit Narbentrachom und Entropium fand Verf. über und hinter dem convexen Rande des narbig degenerirten Tarsus, dessen Meibom'sche Drüsen ganz untergegangen waren, eine kleine, schlaffe Cyste mit zum Theil einschichtiger, zum Theil mehrschichtiger Epithelauskleidung. Im Lumen lagen mehrere colloide Concremente, welche Verf. als Producte der Epithelien ansieht, und einige Riesenzellen, die sich wahrscheinlich aus Wanderzellen entwickelt hatten. In der Umgebung der Cyste lagen mehrere durch den Schnitt quer getroffene Drüsenschläuche oder Acini. Sämmtliche sonstige Drüsen der Conjunctiva waren in Folge der Narbenbildung geschwunden. Wahrscheinlich war auch durch die Vernarbung Obliteration des Ausführungsganges einer Krause'schen Drüse erfolgt, wodurch die Bedingungen für die Entwickelung einer Cyste gegeben waren.

3. Concrementbildung in den Henle'schen Drüsen. Es handelt sich um dieselben Gebilde, welche kürzlich von Fuchs beschrieben wurden. Verf. giebt eine eingehende anatomische Darstellung und kommt zu dem Schlusse, dass die Concremente in Henle'schen Drüsen liegen und entweder aus Abscheidungsproducten der Epithelzellen gebildet oder aus dem Detritus zerfallener Epithelien hervorgegangen sind.

---

4) **Vena vorticosa im hinteren Bulbustheile,** von G. J. Schonte, I. Assist. an der Leidener Universitäts-Augenklinik.

Eine Vena vorticosa verlässt das Auge mit dem Opticus.

---

5) **Anatomische Studien zur Hornhaut-Pathologie,** von Dr. Rudolf Gruber, Docent an der Wiener Universität.

1. Ein anatomisch untersuchter Fall von Keratitis eczematosa. Befund wie beim Resorptionsgeschwür.

2. „Einwanderungsring“ bei septischem Hornhautgeschwür. In dem der Leiche eines 10jährigen Kindes entnommenen Auge mit grossem Ulc. corn. beobachtete Verf. den Einwanderungsring ganz so wie Leber ihn bei seinen Versuchen gesehen und beschrieben hat.

---

6) **Beitrag zur Kenntniss der Mikrophthalmie mit Cystenbildung,** von Dr. Siegmund Ginsberg, Augenarzt in Berlin. (Aus dem anatomischen Institut zu Berlin.)

Das Präparat wurde der Leiche eines 1jährigen Kindes entnommen, bei welchem in vivo Mikrophthalm. sinist. beobachtet war. Am Gehirn Mikrogyrie. Nach Entfernung des Orbitaldaches zeigte sich eine 13 mm lange Cyste, welche mit engem Halse dem hinteren Pole des 17,5 mm langen Bulbus aufsass. Nach Halbirung fand sich an Stelle der nicht sichtbaren Papille ein durch Netzhaut ausgefülltes Loch in den Bulbushüllen, hier ragten kleine Netzhautfalten in das Lumen der Cyste hinein. Der Opticus trat nicht, wie es anfangs schien, in die Cyste ein, sondern lag breit ausgewalzt der inneren oberen Cystenwandung an und endete vorne in einer vollständig hinter dem Bulbus gelegenen Papille. Sehnerv und Cyste werden von der Duralscheide umhüllt, während die Pia nur den Sehnerven umschloss.

Die Innenwand der Cyste bestand aus maschigem Gliagewebe mit Zellen und feinen Gefässen. Dieses Gliagewebe verschmolz einerseits an der Papille mit dem Opticus und der Retina, andererseits mit gewuchertem Pigmentepithel.

Verf. nimmt an, dass die Cyste aus dem Theile der primären Augenblase entstanden ist, welches später das äussere Blatt der secundären Augenblase wird. Wenn nach Bildung der secundären Augenblase eine Ectodermfalte abgeschnürt und cystisch ausgedehnt wird, so bildet sich an der betr. Stelle keine Aderhaut und zum Theil auch keine Sklera. Das innere Blatt entbehrt der Unterlage und wird durch den intraocularen Druck in die Cyste hineingedrängt. Ein Zusammenhang mit der Retinalspalte besteht nicht.

---

7) **Ueber Decentriren bisphärischer Linsen,** von Dr. Herm. Triepel, Privatdocent der Anatomie in Greifswald.

Durch Zeichnungen und eingehende Berechnungen weist Verf. nach, dass bei Ametropie mit fehlerhafter Stellung der Augenachsen statt der Combination von sphärischen Gläsen mit Prismen decentrirte sphärische Gläser und besonders decentrirte Concavgläser mit Vortheil in Anwendung gezogen werden können.

---

8) **Neue Erfahrungen über die Elektrotherapie entzündlicher Augenkrankheiten,** von Prof. A. v. Reuss in Wien.

Verf. verwendet fast ausnahmslos den faradischen Strom und bemisst die Stromstärke nach dem Gefühle der Kranken. Eine Elektrode liegt in der Hand, die andere wird auf feuchte Verbandwatte gesetzt, welche den Bulbus bedeckt.

Die Anwendung des faradischen Stromes erfolgte bei Skleritis, Iritis, Iridocyclitis. Besonders bei der letzteren Erkrankung rühmt Verf. die schmerzlindernde Wirkung. Manche Patienten hatten den Inductionsapparat zu Hause und benutzten ihn wiederholt bei Tage und bei Nacht, so oft Schmerzanfälle eintraten, angeblich mit promptem Erfolge. Daneben wurden Atropin, feuchte Wärme, event. Hydrarg. wie üblich verordnet.

Hornhautentzündungen wurden kaum beeinflusst, doch sollen die Schmerzen und die Lichtscheu unter Umständen nachlassen.

---

9) **Ueber einen Fall von Keratoconus mit pulsatorischer Schwankung der Grösse der Zerstreuungskreise in Folge von Pulsationen der Hornhaut,** von Prof. Dr. A. Wagenmann in Jena.

Ein Mann mit rechtsseitigem hochgradigem Keratoconus (mit $-25{,}0$ D, S $= {}^{3}/_{60}$ mit cylind. nicht besser,) hatte die Beobachtung gemacht, dass, wenn er nach Verschluss des mit geringem Keratoconus behafteten linken Auges im Dunkeln ein Licht ansah, die helle Scheibe, welche dem Lichte entsprach, sich in regelmässigen Zwischenräumen auf das Doppelte vergrösserte. Bei genauer Untersuchung im Dunkelzimmer wurde festgestellt, dass die Vergrösserung synchronisch mit dem Radialpulse eintrat.

Die Scheibe kann nur das auf der Netzhaut entstehende Zerstreuungsbild darstellen. Wurde $-25{,}0$ D vorgehalten, so war die Scheibe kleiner und die pulsatorische Verbreiterung geringer.

Die Erscheinung würde erklärt werden können durch eine etwaige, während der Systole eintretende Erweiterung der Pupille, Schwankungen der Pupillenweite konnten aber nicht nachgewiesen werden.

Je weiter das von den brechenden Medien entworfene Bild von der Netzhaut entfernt liegt, um so grösser wird das Zerstreuungsbild. Stärkere Aus-

buchtung des Keratoconus würde die Myopie erhöhen und das Phänomen erklären. In der That liess sich besonders mit dem Javal'schen Astigmometer bei Benutzung von 2 Lichtflammen, deren Bilder synchronisch mit dem Radialpulse sich näherten, die Krümmungszunahme im Bereiche des Keratoconus nachweisen.

Die Dehnung wird durch die hochgradige Verdünnung der Membran ermöglicht und durch die Pulsation der Netzhaut- und Aderhautgefässe hervorgerufen.

---

10) **Bemerkungen zur Accommodationslehre,** von Prof. C. Hess in Marburg.

Polemik gegen Prof. Koster und Visser.

---

11) **Das Verhalten der Augenmuskeln bei centraler Reizung. — Das Coordinationscentrum und die Bahnen für coordinirte Augenbewegungen,** von Docent Dr. Alfred Topolanski, Augenarzt im Barmherzigen Spital in Wien.

Zahlreiche, mühsame Untersuchungen bestätigten an den Augenmuskeln die Sherington'sche Annahme, dass bei Reizung eines Muskels ein Lähmungszustand des Antagonisten eintritt.

Die Vierhügel und Thalami optici sind bei der Auslösung von Augenbewegungen nicht betheiligt. Das Centrum für coordinirte Augenbewegungen liegt im Niveau der Oculomotoriuskerne unmittelbar vor denselben.

Coordinirte Augenbewegungen werden hervorgerufen durch Reizung des Opticus, Chiasma, Tractus, der äussersten Umgrenzung des Thalamus, des Corp. geniculat. lat. und der tieferen Stellen der Vierhügel-Arme. Auf dieser Bahn erfolgt die Leitung der Reize, nach Zerstörung der Bahn erlischt die Möglichkeit, vom Centrum aus Bewegungen auszulösen. Scheer.

II. Zehender's klinische Monatsblätter für Augenheilkunde. 1899. Januar.

1) **Ein auch in anatomischer Hinsicht bemerkenswerther Fall von einseitiger traumatischer Thrombose der Netzhautvenen, verbunden mit Blutung im Centralcanal des Glaskörpers,** von O. Eversbusch.

Ein 16jähr. Lehrling zeigt in Folge einer Erdverschüttung einen Bruch des rechten Oberkiefers, eine Zertrümmerung des rechten Jochbeins und des Nasenbeins. Das linke Auge war danach vollständig erblindet und das Sehvermögen des rechten verschlechtert. Während bei letzterem das Sehvermögen sich wieder herstellte, blieb das erstere blind. Ophthalmoskopisch liess sich im Glaskörper vor der Papille eine graue Platte erkennen, von der aus sich eine Reihe von Fäden in überraschend regelmässiger Anordnung ausstrahlten. Es handelte sich wohl um einen bindegewebig-narbig veränderten Rest einer Blutung, welche in dem mittleren Abschnitt des Glaskörpercanals stattgefunden und von hier aus sich sehr langsam in strahlenartiger Ausbreitung gegen die Rindentheile des Glaskörpers ergossen hatte, ohne indessen die normalen anatomisch-präformirten Gewebs-Spalten und -Lücken im Glaskörper erheblich verletzt oder durchbrochen zu haben. Ausserdem verdecken von filigranartigen Pigmentfäden durchsetzte fibröse Schwarten den nasalen Theil des Sehnerveneintritts und den angrenzenden unteren temporalen peripapillaren Netzhautabschnitt, auch findet sich dort eine Pigmentplatte, welche sich dem nasalen Abschnitt der Papillar-

grenze meniscusartig anschliesst. Die Netzhautgefässe zeigen erhebliche Verengerung, beziehungsweise Obliteration ihres Lumens. Alle diese Veränderungen weisen auf eine bestandene partielle Thrombose der Vena centralis retinae hin. Hiermit mit im Einklang steht eine dunkle, punktförmige Pigmentirung der Regio macularis retinae und eine feine, parallelstreifige Trübung der Netzhautmitte.

Die Ursache der Augenerscheinungen ist in einer durch Zertrümmerung des knöchernen Nasengerüstes veranlassten Verschiebung des Siebbeinlabyrinths zu suchen, die verbunden war mit Fracturirung, bezw. Infractionen der vorderen Schädelgrube, was eine Compression, Zerrung oder auch Quetschung des linken Nervus opticus im Canalis opticus zur Folge hatte.

---

2) **Extraction eines Schmiergelconglomerats mit darin eingebettetem Stahlsplitter aus der vorderen Kammer,** von Dr. Hennicke.

Nach Eröffnung der Vorderkammer wurde der Fremdkörper vermittelst eines Magneten nach 5 Versuchen extrahirt. Horstmann.

Vermischtes.

Am 25. Januar d. J. erfolgte die feierliche Eröffnung der ophthalmologischen Universitätsklinik in Lemberg, welche eine weitere Ergänzung der neu errichteten medicinischen Facultät bildet. Die Klinik hat 40 Betten, einen besonderen, gut eingerichteten Operationssaal und modern eingerichtete Unterrichtsräume sammt Untersuchungssälen, Arbeitszimmern und Laboratorien. Ausserdem hat die Klinik eine Reserve-Abtheilung, welche 60 Betten zählt, so dass im Ganzen 100 Kranke aufgenommen werden können. Die Eröffnung erfolgte in Gegenwart des galizischen Statthalters und des Landmarschalles und eines grossen Auditoriums. Die Festrede hielt Prof. Dr. E. Machek: „Ueber die Bedeutung der neueren Untersuchungsmethoden für die Entwickelung der modernen Augenheilkunde."

Bibliographie.

1) Einige Bemerkungen über Trachom und epidemische Augenkrankheiten und deren Bekämpfung, von Schmidt-Rimpler. (Deutsche med. Wochenschr. 1898. Nr. 47.) Bei den sogenannten „Schulepidemien" handelt es sich nur selten um Trachom, sondern meistens um Follikularcatarrh; diese „Epidemien" pflegen in einigen Monaten zu verschwinden. In grossen Städten findet sich jederzeit ein ganz beträchtlicher Procentgehalt der Schulkinder an Follikularcatarrh erkrankt; dies ist wichtig bezüglich der Fragen, wann eine „Epidemie" als erloschen zu bezeichnen ist. — Handelt es sich wirklich einmal um Trachom, so „sollten die hiermit behafteten Schulen dauernder ärztlicher Beobachtung bis zu ihrer Ausheilung unterstehen". Eine Statistik des Verf.'s lehrt, dass in 4 Jahren der Procentsatz von 4,7 auf 2,9 herabgedrückt werden konnte, bei einem Material von ca. 2000 Elementarschülern, welche der ärmlichsten Bevölkerung entstammten. „Ganz verwerflich wäre es daher, dieser Krankheit gegenüber die Hände in den Schoss zu legen." Bezüglich der Therapie empfiehlt Verf. die chirurgische (besonders Ausquetschung) mit adstringirender Nachbehandlung. Bei älteren Formen übt er seit kürzerer

Zeit mit überraschendem Erfolge ein aus Aegypten[1] stammendes Verfahren, welches darin besteht, dass die pannösen Blutgefässe einzeln mit einem Graefe'schen Messer oder mit einer schmalen, gebogenen Lanze durchschnitten werden, am Limbus und in der Hornhaut. [Zusatz des Herausgebers. „Die von Hirschberg gewünschte Bezeichnung Bläschenkatarrh für Conj. follic. ist nicht ganz bezeichnend." Das ist ein kleiner Irrthum. Ich nenne die Conj. phlykt. Bläschen-Katarrh, die Conj. follic. Drüschen-Katarrh. Vgl. Wörterb. d. A. S. 81; Therap. M. H. 1888, Februar; Klinisches Jahrb. VI.]

Hamburger.

2) Aus meiner oculistischen Praxis in Bosnien, von Dr. M. Bleicher, ehemaliger Leiter des Bezirksspitales in Srebrenica, derzeit Districtsarzt in Visoko. (Wiener med. Presse 1898. Nr. 34.) Bis vor Kurzem wurde in Bosnien nur Redination und Depression und zwar von Starstechern geübt; einen in derartiger Weise operirten Fall hatte Verf. zu sehen Gelegenheit; die Linse war in die vordere Kammer luxirt, bei dem Versuche sie zu extrahiren, gelangte sie während der Cocaïnmydriäse in deu Glaskörper, und konnte nur unter grossem Glaskörperverlust herausgefischt werden. Erst nach Errichtung der Bezirksspitäler war es möglich, an eine regelrechte operative Behandlung der Starkranken zu gehen. Verf. hat jetzt unter 123 Star-Extractionen nur 1,63 % Verlust. Er hat sich bei Glaskörpervorfällen von der günstigen Wirkung des Jodoforms überzeugt, so dass er jetzt ohne Scheu eine gründliche Säuberung des Kammerbereiches von Linsenresten vornimmt. Schenkl.

3) Scleritis suppurativa, von Doc. Dr. Sachsalber, Assistent der Grazer Augenklinik. (Wiener med. Wochenschrift. 1898. Nr. 32.) In zwei Fällen von Scleritis kam es in dem derb geschwellten subconjunctivalen Gewebe zur Knotenbildung, die unter Ansteigen der entzündlichen Erscheinungen durchbrachen. In beiden Fällen war die Iris mitergriffen. Bacterielle Versuche ergaben Staphylococcus pyogenes aureus. Schenkl.

4) Sideroskop und Elektromagnet; ihre Verwendung in der Augenheilkunde, von Dr. Sachs, Assist. an der II. Universitätsaugenklinik. (Wiener klin. Wochenschr. 1898. Nr. 43.) Das Sideroskop von Asmus und Haab's Elektromagnet stehen seit 2 Jahren an der Klinik des Hofraths Fuchs im Gebrauche. Ersterer wurde in allen Fällen in Anwendung gebracht, wo man von der Anwesenheit eines Fremdkörpers im Augeninnern überzeugt war, nicht allein zur Entscheidung, ob man es mit einem Eisensplitter zu thun habe, sondern auch, um die Localisation des Fremdkörpers zu ermöglichen. Eisenspähne wurden mit dem Haab'schen Elektromagnet entweder durch den Einflugscanal entfernt, oder, wo dies nicht möglich war, in die vordere Kammer geleitet, und nach Eröffnung der Kammer extrahirt. Der Haab'sche Elektromagnet hat sich namentlich in jenen Fällen bewährt, wo der Eisensplitter in den hinteren Bulbusabschnitt gedrungen war. Bei seiner Anwendung entfällt die Eröffnung des Glaskörperraumes die Einführung eines Instrumentes in denselben der damit verbundene Glaskörperverlust und die Infectionsgefahr. Einen weiteren Vortheil gewährte der Apparat zu diagnostischen Zwecken in jenen Fällen, wo die Anwesenheit eines Eisensplitters im Augeninnern nicht erwiesen war, jedoch nicht vollkommen ausgeschlossen werden konnte. Verf. berichtet über 31 mit dem Elektromagnet behandelte Fälle. Bei 20 Fällen wurde unmittelbar nach stattgehabter Verletzung die Magnet-Extraction vorgenommen,

[1] Es wurde schon vor 100 Jahren von den Arabern geübt. H.



und wurden die Patienten mit entzündungsfreiem Auge entlassen. Eine geringe Zahl zeigte bei der Entlassung noch Reizerscheinungen; bei 2 Fällen war in Folge der Verletzung die Sehschärfe auf Lichtempfindung gesunken. 8 Fälle suchten erst einige Zeit nach der Verletzung wegen Entzündungserscheinungen Hülfe; die Extraction des Fremdkörpers beseitigte die Entzündungserscheinungen. Bei 3 Fällen ging, trotz gelungener Extraction des Eisensplitters das Auge in Folge der entzündlichen Erscheinungen zu Grunde. Schenkl.

5) Die Therapie als Bekämpfungsmittel epidemischen Trachoms, von Prof. Dr. Hoppe in Köln. (Wiener med. Wochenschr. 1898. Nr. 46.) Ambulante Behandlung kommt nur für leichtere Fälle und für, durch die Therapie bereits gebesserte, Granulöse in Frage. Von Seiten der Laien muss die Behandlung unter Controle des Arztes ausschliesslich medicamentös (Einträufelung von Augenwässern, keine Arzeneien in concentrirter Form) sein. Im Ambulatorium sind der Hand des Arztes vorbehalten: Pinselungen, Touchirungen und kleine chirurgische Eingriffe. Die klinische Therapie kann über das ganze Arsenal der Trachommittel verfügen, muss aber nach Möglichkeit conservativ und darauf bedacht sein, den Verlust gesunder Bindehaut zu vermeiden. Wärmstens zu empfehlen ist das Ausquetschen der Trachomfollikel mittels Knapp's Rollzange; wo dieses und andere minder heroische Mittel nichts fruchten, kommt das Ausschneiden der Uebergangsfalte in Betracht.

Schenkl.

6) Ein Fall von beiderseitiger homonymer Hemianopsie mit Erhaltensein eines centralen Gesichtsfeldrestes, von Dr. Th. Ballaban, Augenarzt in Lemberg. (Wiener med. Wochenschrift. 1898. Nr. 46 bis 48.) Eine 45jährige, an Gefässatherom (arhythmischer Herzaction, Geräusche über dem Ostien) leidende Dame acquirirte zuerst eine rechtsseitige Hemianopsie und erblindete nach Ablauf eines Jahres plötzlich unter leichten cerebralen Erscheinungen vollständig, bei normalem ophthalmoskopischem Befund, bei normaler Pupillenreaction. Nach einigen Tagen stellte sich ein recht gutes Sehvermögen in einem sehr kleinen centralen Gesichtsfelde wieder ein, doch blieb hochgradige Herabsetzung der Farbenempfindung zurück und bestanden Störungen des Orientirungsvermögens und in der sensoriellen Sphäre, die durch den Befund am Sehorgane nicht genügend erklärt waren. Schenkl.

7) Zwei Fälle von gonorrhoischer Allgemeininfection (gonorrh. Arthritis und gonorrh. Iritis), von Dr. E. Lichtenstern, ehem. Volontär der Klinik des Prof. Pick in Prag. (Prager med. Wochenschr. 1898. Nr. 43 und 44.) Nur einer dieser Fälle verlief mit gonorrhoischer Iritis. Die Gelenkaffection folgte der Iritis nach, während letztere sich einer metastatischen Conjunctivitis angeschlossen hatte, welche klinisch sich von der gewöhnlichen Conjunctivalblenorrhoe unterschied, und bei der im Secrete keine Gonokokken auffindbar waren. Die Züchtung von Gonokokken aus dem Blute gelang nicht.

Schenkl.

8) Ueber recidivirende, traumatische Hornhautneuralgie, von Prof. Dr. Wicherkiewicz in Krakau. (Wiener klin. Wochenschrift. 1898. Nr. 37.) Die in neuerer Zeit wiederholt besprochenen recidivirenden Schmerzanfälle nach Hornhautverletzungen erklärt Verf. durch eine in Folge des Traumas verursachte Störung in der Nervenausbreitung des Trigeminus und schlägt die Bezeichnung recidivirende, traumatische Hornhautneuralgie vor. Der Grund, warum bei bedeutenden Hornhautverletzungen, die mit umfangreichen Continuitätstrennungen verbunden sind, keine so starken Schmerzen auftraten, liegt darin, dass bei denselben durch lineare Trennung die Nervenästchen durchtrennt werden,

während bei den in Rede stehenden Fällen gerade die Endausbreitung des Trigeminus nicht zerstört, sondern nur durch den mechanischen Insult und zwar in einem grösseren Umfang gereizt wird. Das Leiden kann mit Bläschenbildung einhergehen, ist aber mit derselben nicht zu indentificiren. Die Bläschenbildung stellt nur eine Complication dar. Schenkl.

9) Ein Fall von initialer und postinitialer Sclerose an den Augenlidern, von Dr. L. Gruder, Operateur an der Klinik des Hofraths Fuchs. (Wiener klin. Wochenschrift. 1898. Nr. 41.) Bei einer von einem syphilitischen Kinde inficirten Amme fand sich am rechten oberen und unteren Lide je ein Schanker; das Geschwür am oberen Lide war älteren Datums; das am unteren Lide entstand durch Autoinoculation. Die beiden Sklerosen sassen am äusseren Lidwinkel und waren dem entsprechend auch die Präauricularen und nicht die Submaxillardrüsen vergrössert. Am Stamme fand sich ein kleinfleckiges macula-papuloeses Exanthem. Mund, Rachen, Nase, After und Genitale normal. Schenkl.

10) Die Accommodation des Auges in der Thierreihe, von Dr. Th. Beer, Privatdocent für vergleichende Physiologie an der Universität Wien. (Wiener klin. Wochenschrift. 1898. Nr. 42.) Die Wasserthiere mit hochentwickelten Augen sind im Ruhezustande kurzsichtig und accommodiren activ für die Ferne, indem sie ihre Linse ohne Krümmungsänderung der Retina nähern. Bei den Kephalopoden besorgt dies ein in der Vorderwan ddes Bulbus ringförmig eingelassener, bei den Fischen ein von der unteren Bulbuswand entspringender, mit dem unteren Linsenpol in Verbindung stehender Muskel. Bei den in Luft lebenden Wirbelthieren ist das Auge normaler Weise für die Ferne eingestellt und soweit sie überhaupt eine Accommodation besitzen, accommodiren sie activ für die Nähe. Bei höheren Wirbelthieren findet die Accommodation für die Nähe durch Entfernung der Linse von der Netzhaut (Amphibien, Schlangen) oder durch Vermehrung der Linsenwölbung (einige Schlangen, Schildkröten, Krokodile, Eidechsen, Vögel, Säuger) statt. Bei den Schlangen, denen der Ciliarmuskel fehlt, drängt ein in die Iriswurzel eingelagerter, circularer Muskel die Linse gegen die Cornea; zugleich bewirkt er eine Rückziehung der ciliaren Irispartie, wodurch der verdrängte Humor aquaeus in der vertieften Kammerbucht Platz findet. In jeder Thierclasse, mit Ausnahme der Kephalopoden und Vögel finden sich Arten, bei denen die Accommodation fehlt. Vielen dieser Thiere ist nächtliche Lebensweise und eine im Lichte stark verengte Pupille gemein. Keinem Camera-Auge ist die Fähigkeit eigen, ohne Veränderung in Luft und Wasser für gleiche Entfernung eingestellt zu sein. Wasserbewohner werden in der Luft hochgradig kurzsichtig, Landbewohner im Wasser hochgradig übersichtig. Nur einige amphibiotisch lebende Thiere sind durch ausgiebige Vermehrung der Linsenwölbung im Stande, unter Wasser für die Ferne eingestellt zu bleiben und sogar noch für die Nähe accommodiren zu können. Die durch Aenderungen der Linsen-Netzhautdistanz accommodirenden Thiere sind gegenüber den durch Aenderung der Linsenwölbung accommodirenden Thiere insofern gut daran, als sie im Alter nicht presbyopisch werden. Schenkl.

11) Die Theorie der Skiaskopie, von K. Laurenty. (Wiener med. Presse. 1898. Nr. 37 u. 38.) Schenkl.

12) Beiträge zur Pathologie des Sehnerven. Vortrag, gehalten in der physiol. Section der kgl. Gesellsch. für Naturwissensch. in Pest am 1. März 1898, von Doc. Dr. E. Grósz. (Wiener med. Presse. 1898. Nr. 37.) Verf. untersuchte den Opticus von 30 Bulbi, die von Tabetikern, Diabetikern und von Personen stammten, die an Hirntumor litten. Bei Diabetes äusserte sich die

Affection als Neuritis retrobulbaris, identisch dem, bei vielen Intoxicationsamblyopien vorkommenden Befunde. Im Chiasma fand sich ein Bündel von geschrumpften Nervenfasern, welches in den Opticis ein central gelegenes Queroval bildete. Die centrale Lage war auch in Frontalschnitten des Chiasma ersichtlich und behielt dieselbe in dem Tractus bei. Bei der Opticusatrophie der Tabiker ist der Sitz des Leidens im intraorbitalen Theile des Opticus zu suchen; die Atrophie ist eine aufsteigende, von den randständigen Fasern der Ganglienzellen der Retina beginnend. Die echten Neoplasmen rufen die Papillitis durch Strangulation, das Gumma und der Tuberkel hingegen in Folge des Weitergreifens der Entzündung hervor. Schenkl.

13) Zur Myopie-Operation, von Dr. W. Stood, Augenarzt in Bremen. (Wiener klin. Presse. 1898. Nr. 40 u. 41.) Die Myopieoperation kann angewendet werden bei allen Graden über 12 D; contraindicirt sind nur drohende Netzhautablösung und hochgradige centrale Veränderungen am Augengrunde. Die Operation besteht in ausgiebiger Discision des mittleren Pupillengebietes unter Schonung des Aequators mit nachfolgender Massage und später einfacher Linear-Extraction. Die Gefahr der Netzhautabhebung wird durch die Operation nicht gesteigert. Die erreichbaren, trefflichen Sehresultate können nicht durch die Vergrösserung der Netzhautbilder allein erklärt werden, sondern es muss zu ihrer Erklärung eine Besserung der Netzhautfunction angenommen werden; die Accommodationslosigkeit nach der Operation bringt dem Auge keinen Nachtheil, da dafür eine ausreichende Ersatz-Accommodation eintritt; die Refraction gelangt nach der Operation zum Stillstand. Schenkl.

14) Zur Lehre von den subjectiven Kopfgeräuschen. Ein Fall von doppelseitigem, traumatischem, pulsirendem Exophthalmus, von Dr. H. Weiss, Secundärarzt an der Klinik des Hofrath v. Schrötter. (Wiener klin. Wochenschr. 1898. Nr. 47.) In Folge eines heftigen Kopftraumes (an der rechten Schläfe) kam es bei einem 22jährigen Kutscher zu pulsirendem Exophthalmus und zwar zuerst an einem und 3 Monate später auch an dem anderen Auge. Ausserdem waren die Erscheinungen einer Fractura baseos cranii vorhanden. Blutungen aus Mund, Nase und Ohr; Hämorrhagien an beiden Augen, Bewusstlosigkeit, partielle Hirnnervenlähmung, namentlich des Abducens. Die Fractur hatte, wie anzunehmen war, die Carotis interna verletzt, und so zu einem Aneurysma arteriovenosum im Sinus cavernosus geführt. Da die Protrusion des Bulbus eine beiderseitige war und sich im Verlaufe rechts beträchtlich und links im Einklange mit dem Aneurysma zurückbildete, da nebstbei auch die Augenmuskelstörungen rückgängig wurden, so musste ausserdem noch ein grösseres Blutextravasat angenommen werden. Stauungspapille war nicht vorhanden. Am linken Auge kam es unter allmählichem Verfalle der Sehkraft zu Opticusatrophie, wahrscheinlich durch Quetschung des Sehnerven. Schenkl.

15) Geheilter Fall von auf luetischer Basis beruhendem einseitigem Exophthalmus, von Spitalsordinarius Dr. J. Fejér in Budapest. (Wiener med. Wochenschr. 1898. Nr. 45.) Als Ursache des Exophthalmus wurde eine Geschwulst im Cavum retrobulbare angenommen, die den Bulbus vordrängte und den Oculomotorius comprimirte. Der luetische Ursprung der Affection wurde sichergestellt durch das Vorhandensein von Narben am Gaumen von Knochenverdickungen des linken Oberkiefers und des Jochbeins und durch den erfolgreichen Gebrauch von Jodkali. Schenkl.

Um Einsendung von Separatabdrücken wird gebeten.

Verlag von Veit & Comp. in Leipzig. — Druck von Metzger & Wittig in Leipzig.



Centralblatt

für praktische

AUGENHEILKUNDE.

Herausgegeben von

Prof. Dr. J. Hirschberg, Geh. Med.-Rath, in Berlin.

Monatlich ein Heft. Preis des Jahrganges 12 Mark. Zu beziehen durch alle Buchhandlungen des In- und Auslandes und die Postanstalten des Deutschen Reiches.

März. Dreiundzwanzigster Jahrgang. 1899.

I. Ueber einen bisher noch nicht bekannten Augenspiegelbefund.

(Degeneratio fibromatosa interstitialis retinae.)

Von Prof. Dr. **W. Goldzieher** in Budapest.

Es handelt sich um ein 23jähriges Mädchen aus Prag, das einen Augenbefund darbietet, wie er nicht allein mir, sondern auch anderen erfahrenen Augenärzten, die die Kranke zu verschiedenen Zeiten zu sehen Gelegenheit hatten, als Unicum imponirt. Trotzdem ich leider nicht in der Lage bin, das Krankheitsbild durch die Autopsie zu erhellen, so muss

ich es doch pflichtgemäss publiciren, vorläufig zu dem Zwecke, damit ein so merkwürdiges Bild in den Annalen unseres Faches registrirt werde. Ich habe den Fall am 12. October v. J. in der Gesellschaft der Spitalsärzte vorgestellt, aber erst nach der Demonstration erhielt ich die zur Beurtheilung des Falles so wichtigen Mittheilungen des Herrn Docenten Dr. J. Herrenheisser, der ihn in Prag durch längere Zeit beobachtet hatte. Indem ich an dieser Stelle dem geschätzten Collegen für seine werthvollen Mittheilungen den wärmsten Dank ausspreche, lasse ich dieselben im erschöpfenden Auszuge folgen:

„Blaha Caroline, 19jähriges Dienstmädchen, aufgenommen 8. October 1896, entlassen 16. December 1896.

Vater brustleidend, Mutter an unbekannter Krankheit gestorben, 5 Geschwister leben, 1 an unbekannter Krankheit gestorben, 1 angeblich brustleidend. — Patientin war früher immer gesund gewesen, hatte nie eine Augenkrankheit mitgemacht. Angeblich erst vor 6 Monaten begann die Sehkraft des rechten Auges abzunehmen, das innerhalb dreier Monate vollständig erblindet sein soll. Das linke Auge blieb gesund. Lunge und Herz gesund, im Harn weder Eiweiss noch Zucker, noch Indican, im Blute keine Leukocyten-Vermehrung.

Status praesens: Das rechte Auge in Divergenzstellung, Hornhaut und Linse normal, Pupille erweitert (Atropin). Vom Augenhintergrunde erhält man nur noch von oben innen her einen röthlichen Reflex, von oben einen gelblich weissen, während in der unteren Hälfte dadurch, dass die Netzhaut weit nach oben geschoben ist, der charakteristische grünlich weisse Schimmer zu erhalten ist. Die Papille ist nicht mehr wahrzunehmen, nicht einmal mehr durch den Confluxus vasorum angedeutet, da sie stark in der Tiefe in einer durch die Netzhaut gebildeten Grube stecken dürfte. Auffallend an der abgehobenen Netzhaut ist die Rigidität, ferner die auf das Fünffache zu schätzende Vergrösserung der Gefässe. Irgend welche circumscripte Geschwulstbildung ist nirgends wahrzunehmen. Tonus normal, Visus = 0.

Linkes Auge: Vollkommen klare Medien, die Venen des Augenhintergrundes abnorm erweitert, in der Umgebung der Papille in den tieferen Schichten weisse, unregelmässig geformte, verschieden grosse Flecke, von Punktform bis $^1/_4$ Papillengrösse. Keine Hämorrhagien. Der Hauptsitz der Erkrankung ist am inneren oberen Quadranten, wo zahlreiche nahezu kreisrunde, röthliche, nur wenig über das Niveau der Retina hervorragende Plaques vorhanden sind. Die Centralvene tritt 5 Mal so gross, als normal, aus dem Hilus hervor. Die Vergrösserung ihres Kalibers behalten die nach aufwärts ziehenden Gefässe bei, während nach unten zu die Vena temporalis inferior noch eine Strecke weit sich dilatirt zeigt. Die Venen sind stärker geschlängelt, ihre Wandungen starr. Der nach aufwärts steigende Stamm der Centralvene ragt zapfenförmig in den Glaskörper

vor. Die Netzhaut in der unmittelbaren Nähe der Papille ist streifig getrübt, welche Trübung sich nach aufwärts ca. einen Pa.-Durchmesser weiter fortsetzt. Die Arterien, besonders die Med. sup., zeigen kleine, rosenkranzartig an einander gereihte Erweiterungen. S = $^5/_5$, Gesichtsfeld, Farbensinn und Lichtsinn normal. Jäger Nr. 1 wird gelesen."

„Im weiteren Verlaufe der Erkrankung machte sich zuerst eine streifige Entartung der Netzhaut bemerkbar, die ein rigideres Aussehen erhielt. Dann schossen die kleinen, weissen Plaques (Geschwülstchen?) auf. Das Sehvermögen blieb bis zum Ende 1897 intact."

So weit die Mittheilungen Dr. HERRENHEISSER's, die mir erst am 15. November v. J. bekannt wurden, und denen sich nun die von mir erhobenen Daten anschliessen mögen.

Die Kranke wurde am 24. September v. J. auf meiner Abtheilung aufgenommen, mit folgendem Befunde:

Kräftiger Körperbau, innere Organe vollkommen gesund, keine Spur vorausgegangener Syphilis. Das rechte Auge fixirt nicht, schielt ein wenig nach aussen, seine äusseren Gebilde, Cornea, Iris, Linse vollkommen normal. Die Pupille erweitert sich auf Atropin ad maximum. Aus der Tiefe des Auges dringt ein grauer Reflex hervor, der Augenhintergrund ist ophthalmoskopisch nicht zu durchleuchten, aber bei seitlicher Beleuchtung sehen wir hinter der Linse die degenerirte Netzhaut, die durch zahlreiche Furchen in mehrere vorspringende Knollen getheilt ist. Diese Gebilde schlottern bei Bewegungen des Auges nicht, es ist also sicher, dass es sich um keine seröse Netzhautablösung handelt. Dagegen sehen wir auf der Oberfläche des Gebildes zahlreiche neugebildete Gefässe, die jedoch aus keinem gemeinsamen Hilus entspringen, so dass von dem Vorhandensein einer Papille keine Rede sein kann. In der äusseren Hälfte der degenerirten Retina zeigen sich blutrothe Herde und Knoten, zu denen stark ausgedehnte Gefässe ziehen. Dies Bild zeigt sich in schönster und auch den Laien überraschender Weise, wenn wir die erweiterte Pupille von der Seite her durch eine starke Lichtquelle erleuchten. Das Auge erinnert daher einigermaassen an das amaurotische Katzenauge BEER's, wie es bei Gliomen und gewissen exsudativen Chorioditiden („Pseudoglioma") vorkommt. Wir würden auch, wenn es sich nur um dieses Auge handelte, vorläufig nur die Diagnose eines „Pseudoglioms" stellen, da ein echtes Gliom in diesem Alter wohl nicht vorkommt und auch bei der langen Dauer der Krankheit und der Reizlosigkeit des Bulbus nicht angenommen werden kann. Um so überraschender ist jedoch der Befund am

linken Auge: Auch dieses ist vollkommen reiz- und endzündungsfrei, S = 0,1. Wir sehen durch die vollkommen klaren Medien die in hohem Grade geschwollene und grünlich verfärbte, mit ihrer Umgebung pilzförmig hervorspringende Papille, aus deren Hilus die erweiterten Arterien und in geradezu riesenhafter Weise gestauten Venen hervortreten, stellenweise von

entzündetem Gewebe verdeckt. In weitem Umkreis um die Papille ist der Farbenton des Augenhintergrundes grünlich, und im ersten Augenblick erhalten wir den Eindruck, als ob der mittlere Theil der Netzhaut in seiner Gänze abgelöst wäre, da wir zahlreiche von einander durch tiefe Furchen getrennte Höcker und Falten sehen, über welche die Gefässe stellenweise in spiralig gewundenen Krümmungen hinüberziehen. Aber wir überzeugen uns leicht, dass keine Ablösung vorhanden ist, da der grösste Theil des Augenhintergrundes eine starre und solide Masse bildet, welche in dem bizarrsten Relief höckerig in den Glaskörper vorspringt, so dass wir den vollendeten Eindruck eines Neugebildes erlangen. Aber was dem ganzen Gebilde den Stempel des Unerhörten aufdrückt, ist die Gegenwart von Blutgefässknoten, die sich bald an der Oberfläche der Höcker, bald in den Buchten und an anderen Stellen des Augenhintergrundes vorfinden. Die Hauptgruppe dieser Gefässknoten befindet sich in einer Zone oberhalb der Papille, in der nasalen Hälfte der Retina. Von der Arteria medialis superior geht ein nasaler Zweig ab, der sich eine kurze Strecke nach seinem Abgange in zahllose feinste Verästelungen, nach Art eines Wundernetzes, auflöst, welches in einander gewirrte Gefässbündel sich zu einem Knoten gruppirt, aus dessen dem Arterieneintritte entgegengesetztem Pole die Gefässe sich zu einer Vene sammeln, die in einen grösseren Venenstamm einmündet. In dieser Zone sind sechs solcher Gefässknoten von verschiedener Grösse rosenkranzförmig an einander gereiht, und ihre abführenden Venen sammeln sich zu einer riesenmässig vergrösserten, wie ein Pfropfenzieher gekrümmten Vene, die etwa der Vena nasalis superior entspricht. In der Gegend der Macula lutea, ferner in der unteren Peripherie des Augenhintergrundes sind ähnlich gebaute Knoten von kugeliger Gestalt und verschiedener Grösse zu sehen. — Gehen wir von dem centralen, höckerigen, grünlich verfärbten Theil des Augenhintergrundes in die Peripherie, zunächst nach unten, so kommen wir durch eine Zone, in der noch das normale Augenhintergrundroth prävalirt, in die äusserste, noch durch den Augenspiegel erreichbare Peripherie, die ebenfalls höckrig und grün verfärbt ist. Die oberste Partie scheint normal zu sein, ist aber von den früher beschriebenen rosenkranzartig an einander gereihten Gefässknoten durch einen Gürtel heller weissgelblicher, mit einander verschmelzender Plaques getrennt, der entschieden der Verfettung des Retinagewebes entspricht, wie ich solche Plaques-Gürtel bei der Hutchinson'schen Veränderung des Augenhintergrundes (von Fuchs Retinitis circinata genannt) beschrieben habe.

Das Sehvermögen war, wie bereits oben erwähnt, trotz solcher Veränderungen noch $^5/_{50}$. Das Gesichtsfeld war für weiss stark concentrisch eingeengt, und besass noch einen von aussen bis 10° gegen das Centrum vordringenden sectorenförmigen Ausfall. — Lichtsinn normal.

Vergleichen wir nun den Befund Herrenheiser's mit dem meinigen, nach ungefähr 2 Jahren aufgenommenen, so finden wir, dass die Verände-

rungen am erblindeten rechten Auge bis auf einen Punkt im Wesentlichen dieselben sind. Wir constatiren beide eine starre, höckerige Vorwölbung der degenerirten Retina, die nun bis in die Nähe der hinteren Linsenfläche gedrungen war. Dagegen finde ich blutrothe Knoten an der Oberfläche der Höcker, die wahrscheinlich den im anderen Auge ophthalmoskopisch gesehenen Gefässknoten entsprechen, und die sich erst im weiteren Verlaufe gebildet haben können. Auf dem linken Auge haben sich nun weitere Veränderungen langsam herausgebildet. Zunächst ist die mässige, peripapilläre Infiltration der Netzhaut zu einer ganz colossalen, höckerigen, starren, grünlich verfärbten Verdickung geworden, die den ganzen centralen Retina-Antheil einnahm, und haben sich auch in der Peripherie des Augenhintergrundes ähnliche Veränderungen gebildet. Ferner haben sich aus den kleinen, rosenkranzartig aneinander gereihten Erweiterungen der Arteria med. sup. grosse Blutgefässknoten gebildet, deren oben geschilderten Bau wir nicht zu recapituliren brauchen. Das Sehvermögen ist, was nach diesen Vorgängen nicht Wunder nehmen kann, noch weiter gesunken, von dem Normalen bis auf 0,1, eher werden wir uns wundern müssen, dass überhaupt noch ein Sehvermögen bestand, und dass das Gesichtsfeld noch eine regelmässige Form besass. Betonen müssen wir ferner die absolute Reinheit des Glaskörpers am linken Auge, in dem, sowie in den vorderen Medien auch nicht die geringste Trübung die ophthalmoskopische Durchmusterung des Augenhintergrundes störte, jedenfalls ein Beweis, dass die Retina eine ganz colossale Degeneration erfahren mag, ohne dass der Glaskörper leidet, demnach auf die Ernährung desselben nur einen ganz nebensächlichen Einfluss ausüben kann. Auch auf dem rechten Auge, wo der Glaskörper zum grössten Theil schon verschwunden sein musste, war die Linse noch Jahre lang durchsichtig; freilich hat sich dies, wie sofort erwähnt werden wird, in der letzten Zeit geändert.

Ehe ich über den von mir beobachteten weiteren Verlauf berichte, bin ich verpflichtet, alle Momente, die eine Diagnose ermöglichen, vorzubringen. Man kann, was die Diagnose betrifft, nur per exclusionem zu einer plausiblen Annahme gelangen. Es handelt sich um ein an beiden Augen vorhandenes, im Wesentlichen identisches Krankheitsbild, das am rechten Auge wahrscheinlich schon sehr lange, ohne dass es der Kranken auffällig gewesen war, bestand und zur Erblindung geführt hatte, als sie am 8. October 1896 den Augenarzt zum ersten Male aufsuchte. Damals war das Uebel schon in seinen Anfängen im noch sehtüchtigen linken Auge bemerkbar, in welchem seither die Veränderungen demselben Ausgange zusteuern, dem das rechte Auge erlegen ist. Und zwar ist zweifellos ein neoplastischer Process vorhanden, der mit höchster Wahrscheinlichkeit die Retina allein ergriffen hat, und der rechts so weit gediehen ist, dass die verdickte Netzhaut bis an die hintere Linsenfläche vorgedrungen ist, während wir linkerseits nur mannigfach zerklüftete, noch nicht sehr weit in den Glas-

körper hineinreichende Höcker und diese merkwürdigen Blutgefässknoten sehen. Um was für einen Proliferationsprocess kann es sich nun handeln? Bösartige Neubildungen, ferner Syphilis und Tuberkulose sind bei der langen Dauer der Erkrankung, der Schmerzlosigkeit, sowie dem Freibleiben von jedem äusseren Reizzustand mit Sicherheit ausgeschlossen, ebenso wenig kann von seröser Netzhautablösung die Rede sein. Ferner kann mit beinahe absoluter Sicherheit eine Erkrankung der Choroidea ausgeschlossen werden, da jedes starre chorioiditische Exsudat, das die Netzhaut in der Weise vortreibt, erfahrungsgemäss die Stäbchen- und Zapfenschicht schon sehr frühzeitig vernichtet und die Function zu Grunde richtet. In unserem Falle jedoch ist der Lichtsinn noch heute normal, und das Sehvermögen bei diesen weitgediehenen Veränderungen überraschend gut. Eine plastische Chorioiditis von dieser Ausdehnung hätte nach mindestens 3jährigem Bestehen nicht noch eine Sehschärfe von 0,1 übrig gelassen. Wir müssen demnach einen hyperplastischen Process in dem Retinalgewebe selbst annehmen. Mit Rücksicht auf die erhaltene Function muss die Möglichkeit, dass diese Hyperplasie in den hinteren Schichten sitzt, sofort zurückgewiesen werden, da wir nicht annehmen können, dass die Neuroepithelschicht, welche jedem frischen choroiditischen Exsudat bald erliegt, einem dem Anschein nach starren, neugebildeten Gewebe lange Stand halten könnte und der Lichtsinn nicht leiden würde. Mit Rücksicht auf die lange erhaltene Function sowohl, wie auch auf den Spiegelbefund, der denn auch die vorderen Retinalschichten ergriffen zeigt, der so colossale Veränderungen der in den vorderen Schichten befindlichen Blutgefässe enthüllt, müssen wir den Sitz der Proliferation in die vorderen Schichten localisiren. Die Anamnese lehrt, dass es sich um ein l a n g s a m fortschreitendes Uebel handelt. Wir müssen annehmen, dass es sich um einen hyperplastischen, nicht bösartigen, langsam wachsenden, in den vorderen Schichten sich ausbreitenden Process handelt, der die nervösen Elemente der Netzhaut zwischen sich fasst; mit anderen Worten um einen i n t e r s t i t i e l l e n W u c h e r u n g s p r o c e s s, d e r b e i s e i n e m l a n g s a m e n W a c h s t h u m e d e n N e r v e n e l e m e n t e n Z e i t l ä s s t, s i c h d e m a u f s i e a u s g e ü b t e n D r u c k e e i n i g e r m a a s s e n z u a c c o m m o d i r e n u n d s i e n i c h t p l ö t z l i c h e r d r ü c k t und dergestalt nur einen sehr allmählich fortschreitenden Verfall der Function hervorbringt. Bei dem Umstande, dass dieselbe Veränderung, wenn auch in verschiedenem Grade, in beiden Augen vorhanden ist, wird die Ansicht wohl nicht ungerechtfertigt sein, dass der Keim zu dieser Veränderung angeboren sein könne. Ich bin also durch diese Erwägungen genöthigt, bis zu der Ermöglichung einer Autopsie das bisher noch nicht beschriebene Krankheitsbild mit dem Namen der Degeneratio fibromatosa interstitialis retinae zu belegen.

Ich will den Leser dieser Zeilen nicht mit der Zusammenstellung solcher aus der Literatur gesammelter Befunde und Mittheilungen ermüden, die

alle von dem hier geschilderten Krankheitsbilde mehr oder weniger verschieden sind. Ich kann wohl sagen, dass der Fall sowohl den geschätzten Prager Fachgenossen, als auch mir als Unicum erschienen ist. Dagegen kann ich nicht unterdrücken, dass ich einen Fall gesehen habe, der auf beiden Augen ungefähr dasselbe Bild darbot, wie unsere Kranke auf dem bereits erblindeten rechten Auge, und zwar, wenn mich meine Erinnerung nicht trügt, im Sommer 1870 auf der Heidelberger Universitäts-Augenklinik, wo ich mich als Student aufhielt. Es handelte sich ebenfalls um ein kräftiges Mädchen in den zwanziger Jahren, gewesener Krankenwärterin, und ich erinnere mich genau, dass O. Becker die Diagnose von Fibromen der Retinae stellte. Ob über den Fall eine Publication oder eine Notiz in dem Archiv der Heidelberger Klinik existirt, weiss ich nicht.

Was den weiteren Verlauf der Krankheit anbelangt, so war an der Kranken in den 6 Wochen, die sie auf meiner Abtheilung zubrachte, ein weiterer Verfall des Sehvermögens bei vollkommen gleichbleibendem Spiegelbefund zu constatiren. Was die Therapie anbelangt, so nahm die Kranke Jodkalium, und erhielt am erblindeten Auge von Zeit zu Zeit eine subconjunctivale Sublimatinjection, die vollkommen reactionslos ertragen wurde. Eine Aenderung ist aber während der Spitalszeit nicht eingetreten. Einige Tage nach ihrer Entlassung — am 21. November 1898 — klagte die Kranke über leichte Schmerzanfälle im rechten Auge, die die Möglichkeit der Enucleation, welche bisher sowohl mein ärztliches Gewissen, als auch die Kranke selbst mit Entschiedenheit zurückwies, auftauchen liessen. Seither haben aber die Schmerzen im rechten Auge ganz aufgehört, dagegen ist die Linse so getrübt, dass ein Einblick nicht mehr möglich ist. Auf dem linken Auge ist das centrale Sehen schon geschwunden, die Kranke kann aber noch allein gehen. Sollte die Enucleation von mir gemacht werden, so werde ich nicht ermangeln, den anatomischen Befund in einem Nachtrage mitzutheilen.

Nachtrag am 9. Februar. Die Kranke hat sich heute vor ihrer Abreise in die Heimath zum letzten Male vorgestellt. Auf dem rechten Auge ist die Cataract vollständig, der Bulbus völlig reizfrei und schmerzlos. Auf dem linken Auge sind die Retinalknollen namentlich in der unteren Peripherie so erheblich gewachsen, dass ich zur genauen Einstellung + 8 D brauche. Auch beginnen die Gefässknoten mit einander zu verschmelzen. Glaskörper noch immer rein. Bulbus reizfrei; excentrisches Sehen noch vorhanden.

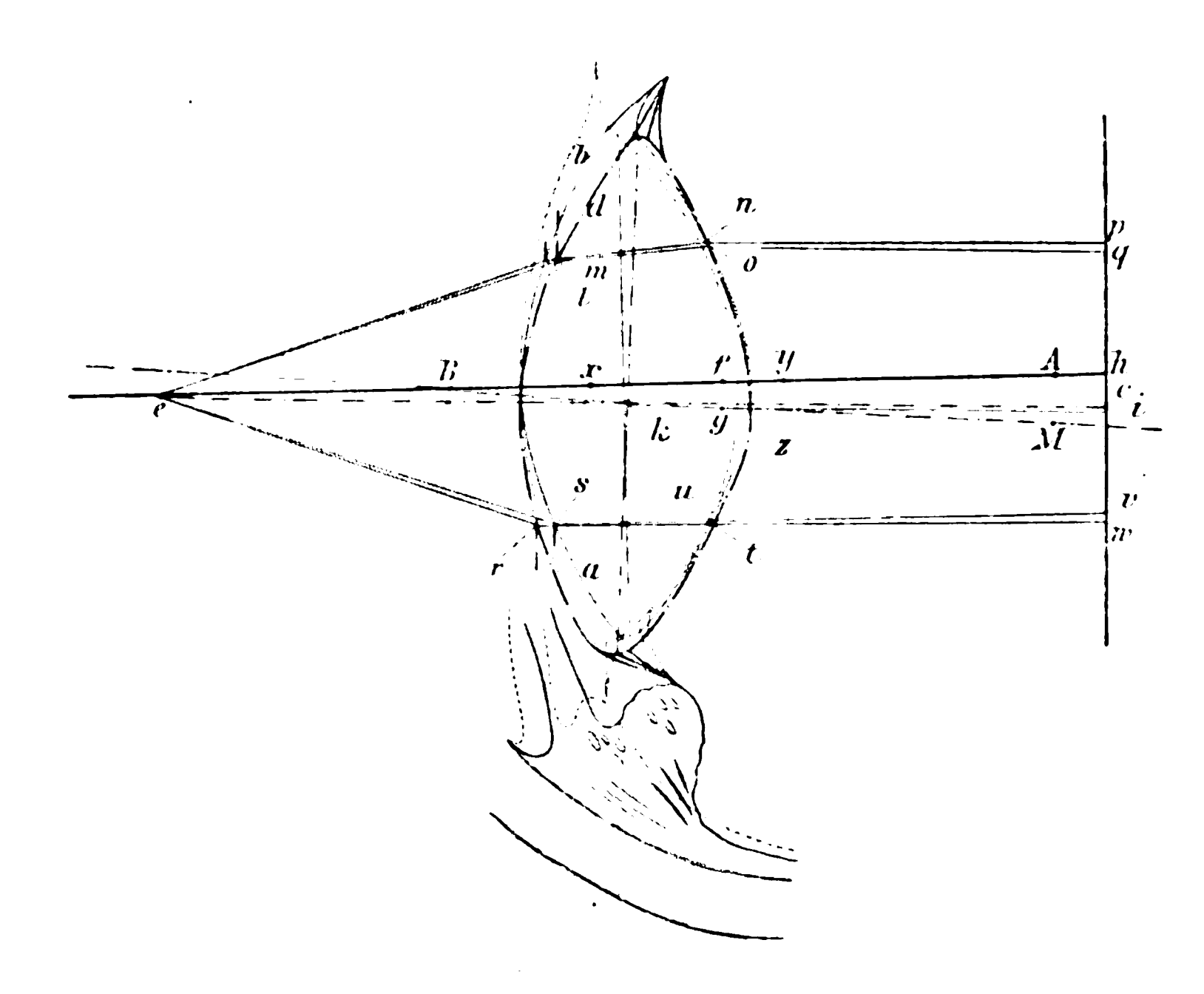
II. Das Sinken der Linse nach der tiefsten Stelle im Auge am Ende der starken Accommodationsanstrengung.

Von Prof. Dr. **W. Koster,** Gzn., in Leiden.

In der December-Nummer 1898 dieses Centralblattes sagt C. Hess: es habe „bisher weder Tscherning, noch einer seiner Schüler auch nur einen Versuch veröffentlicht, diese Thatsache (das Herabsinken der Linse nach der tiefsten Stelle im Auge) „anders zu deuten, als ich stets es gethan habe.“ Ich kann dem völlig beistimmen; ich habe auch nicht behauptet, es sei etwas darüber veröffentlicht worden, sondern ich habe nur gesagt, dass diese Thatsache von den Anhängern Tscherning's in andrer Weise gedeutet wird. Wenn man nämlich in einer medicinischen Gesellschaft, oder bei einem Vortrag, oder wohl unter wissenschaftlichen Freunden den Streit über den Mechanismus der Accommodation bespricht, wird man finden, dass es tüchtige Leute giebt, Anhänger (nicht Schüler) von Tscherning, die für das Sinken der Linse verschiedene Erklärungen zur Hand haben. Ich selber, wiewohl ich die Accommodationstheorie von Helmholtz für die richtige halte, versäume bei der Vorlesung nie eine Erklärung für die genannte Erscheinung vorzutragen, welche meines Erachtens möglich sein könnte, und welche von den Zuhörern meistens mit Eifer acceptirt wird. Denn man vergesse nicht, dass eine Tractionstheorie, wenn sie übrigens ebenso viel für oder gegen sich hätte, wie eine Erschlaffungstheorie, immer als die natürlichste Erklärung erscheinen wird. Hess ist nun so sehr überzeugt von der Richtigkeit seiner eigenen Erklärung, dass er ganz böse wird, wenn Einer höflich behauptet, dass nicht Jeder seiner Meinung sei. Hess hätte mich ruhig auffordern können, eine andere Erklärung mitzutheilen, wie so die Linse bei mehr gespannter Zonula immer den tiefsten Theil des Auges trifft; das hätte denselben Effect gehabt, wie die zwei Seiten polemischer Erörterungen, die für den Leser nicht interessant sind, und nur bezwecken, mich zu verletzen. Wiewohl ich meinte, dass Jeder sich wohl denken könne, in welcher Weise die genannte Erscheinung mit stärkerer Spannung der Zonula zusammen gehen könnte, werde ich, nachdem ich gelesen, was Hess geschrieben, hier eine Möglichkeit mittheilen.

Tscherning sagt, um die Formveränderung der Linse während der Accommodation erklären zu können, muss nach aussen und hinten an der Zonula gezogen werden. Wodurch und wie dieser Zug ausgeübt wird, hat Tscherning mit einigen Worten zu erklären versucht; übrigens hat er sich auf den Standpunkt gestellt, dass es Sache der Anatomen sei, den nothwendigen muskulösen Mechanismus weiter zu studiren. Ich habe nun in der beigegebenen Figur mit der gestichelten Linie ein Schema der ruhenden Linse angegeben, wobei auch das Corpus ciliare und die Zonula skizzirt sind. Die Linie *a b* stellt die Linse vor bei gespannter Zonula. Die Lage des

Corpus ciliare und der Iris sind jetzt ebenfalls mit einer ausgezogenen Linie angegeben. Ich bemerke dazu noch, dass dieses Schema durchaus dem entspricht, was über die wirklichen Aenderungen dieser Gegend während der Accommodation bekannt ist. Wenn nun *ab* die Stellung sofort nach der Contraction ist, so wird bei Verhältnissen, wie sie hier gezeichnet sind, die Linse der Schwere nach ein wenig sinken, und sich dem Stande, wie die Linie *cd* angiebt, nähern, denn die Richtung der Zonulafasern hat sich geändert, und wiewohl diese nun etwas mehr gespannt sind und dadurch der Linse die gezeichnete Krümmungsänderung geben können, so tragen sie jetzt die Linse unter viel ungünstigeren Verhältnissen, da die Zonula einen beträchtlichen Winkel bildet mit der äquatorialen Fläche der



Linse. Es ist in der Zeichnung ebenfalls eine Drehung um eine horizontale Achse in der Frontalebene dargestellt. Wenn nämlich die Linse durch die jetzt mehr nach hinten ziehende Zonula nicht mehr getragen werden kann, wird bei dem Herabfallen derselben der obere Theil etwas nach innen geführt werden, und der Glaskörperdruck wird die untere Kante nach aussen drücken. Es wird nun Alles davon abhängen, wie gross der Winkel ist, den die Zonulafasern mit dem Linsen-Aequator machen und in welcher Weise sie gespannt sind (gerade, oder convex nach vorn), und ob das Sinken der Linse mit einer wahrnehmbaren Drehung um eine äquatoriale Achse verbunden sein wird. Jedenfalls aber würde im Anfang der Bewegung das Sinken überwiegen.

In der Figur sei weiter *e* der Punkt der Achse, woher die Strahlen zu kommen scheinen, wenn sie die Linse treffen. *pv* ist dann das entoptische Bild der Pupille, und *h* der Schatten des Linsenpunktes *f*. In der Stellung *cb* der Linse ist dann *i* die Lage dieses Schattens, und *qw* die Lage des Pupillenbildes. Die letztere wird nur wenig geändert durch das Herabfallen der Linse und ihre Drehung; es sind die Theile *pq* und *vw* also immer sehr klein im Verhältniss zu der Verschiebung des Linsenpunktschattens *hi*. Der Strahl *emoq* wird eine Spur stärker abgelenkt, als der Strahl *elnp*, erstens weil die Linse niedriger steht und die prismatische Wirkung der Linse stärker ist, je mehr man sich dem Aequator nähert, und zweitens, weil die Linse sich so zu der Richtung des Strahles gestellt hat, dass der Unterschied zwischen dem Einfalls- und Ausgangswinkel grösser geworden ist. Aus derselben Ursache ist der Strahl *esnw* stärker gebrochen, als *ertw*. Der Linsenpunktschatten *i* ist dadurch gefunden worden, dass *gi* parallel gezogen ist zu der durch den Knotenpunkt *k* der Linse gehenden Nebenachse *ekc*.

Wenn wir die Lage der Linsenbildchen beachten, stellt sich heraus, dass das Bildchen der vorderen Fläche sich immer nach unten bewegen wird, in der Zeichnung von *ij* bis *z*. *M* ist der Krümmungsmittelpunkt der vorderen Fläche und *z* liegt ungefähr auf der Hälfte des Strahles, der von *M* durch *z* nach der scheinbaren Lage der Lampe auf die Hauptachse gezogen werden kann. Wenn die Linse eine sehr starke Drehung um eine frontale Achse machen könnte, noch stärker wie in der Zeichnung angegeben ist, so könnte der Krümmungsmittelpunkt der hinteren Fläche oberhalb der Hauptachse zu liegen kommen und dadurch würde dann das zweite Linsenbildchen aufsteigen, wiewohl die Linse als Ganzes gesunken sein könnte. Bei einer Drehung, wie in der Figur, liegt der Mittelpunkt *B* der hinteren Fläche gerade in der Hauptachse, und das vordere Linsenbildchen würde also seine Stellung behalten. Da aber die Drehung um die frontale Achse gewiss niemals so gross sein würde, wie es hier der Uebersichtlichkeit wegen vorgestellt worden ist, würde also auch das zweite Linsenbildchen am Ende der Accommodationsanstrengung sich niedriger stellen.

Man sieht also, dass das Sinken der Linse, wenn man den Kopf auf die eine oder die andere Schulter legt, oder wohl die behaarte Kopfhaut zum Boden senkt, nach einer Anspannung der Zonula nicht gänzlich unwahrscheinlich ist. Und ich glaube, dass man auch die verschiedene Lage der Linse, welche Hess gemessen hat, bei der Hebung und Senkung des Gesichtes, so dass die Iris horizontal zu liegen kommt, nicht als der Spannung der Zonula absolut widersprechend anführen kann. Denn wenn die Linse schwerer ist, als das Kammerwasser, so muss sie in dem einen Falle etwas ziehen, in dem anderen etwas auf den Glaskörper drücken, und eine entsprechende Formveränderung der Begrenzung des Glaskörpers hinter

der Zonula mit einer Krümmungsveränderung der Fasern derselben muss dann die Folge sein. Es fragt sich dann nur wieder, wieviel die Verschiebung in diesem Falle betragen kann, und das kann Keiner angeben, da die Grösse der Kräfte nicht bekannt ist. Man kann darüber wohl seine Meinung haben, aber endgiltig entschieden ist die Sache damit keineswegs. Uebrigens kann der Unterschied in dem Vorgang nicht erheblich sein in beiden Fällen, ob Zonula-Erschlaffung oder Traction besteht, da man doch wohl schwerlich annehmen kann, dass bei der Senkung des Kopfes das Kammerwasser zwischen der Linse und dem Glaskörper eintreten wird; es würde eine grosse Kraft dazu gehören, die zwei Flächen in einer Richtung vertikal zu ihrer Ebene von einander zu trennen. Es wird also auch bei der erschlafften Zonula der Glaskörper, so weit er an das Kammerwasser grenzt, seine Form ändern müssen. Es erschien mir nicht überflüssig, noch einmal darauf hinzuweisen, dass Viele sich vorzustellen scheinen, dass die Linse sich frei in dem Kammerwasser hin und her bewegt.

Diese und andere Ueberlegungen hatten mir längst die Ueberzeugung gegeben, dass es nothwendig sei, die Druckverhältnisse in der vorderen Kammer und im Glaskörper, während der Accommodation, genau kennen zu lernen, um mehr Beweismaterial für die eine oder die andere Meinung herbeizuschaffen. Ich war also ein wenig enttäuscht, dass Hess und Heine wieder nur den Druck in der vorderen Augenkammer während dieses Vorganges gemessen hatten.[1] Ich weiss nicht, wie Hess und Heine sich vorstellen, dass der Druck bei der Accommodation geändert werden könnte, durch die Contraction des Ciliarmuskels oder der Iris an und für sich; eine Austreibung des Blutes aus dem Gewebe dieser Theile könnte doch nur einen Einfluss auf den Druck im Auge haben, wenn das Blut direct aus dem Auge heraus gepresst werden könnte, aber wenn das Blut im Auge bleibt, wird dadurch der Druck nicht geändert werden. Auch eine Volum-Aenderung durch die Contraction des Muskelfasers als solche ist nicht wohl als druckändernder Factor annehmbar; oder stellten Hess und Heine sich vor, dass Temperaturveränderungen im Auge, während der Contraction der Muskulatur auftreten und den Druck beeinflussen könnten? Alle solche Ueberlegungen können nicht als gänzlich unmöglich bei Seite gestellt werden, aber wahrscheinlich ist es von vornherein nicht, dass sich dadurch der Druck während der Accommodation ändern wird. Viel unwahrscheinlicher sind sie aber jedenfalls als das von mir bei der Kritik angeführte

[1] Es ist nicht richtig, wenn Hess sagt, dass ich behauptet habe, seine und Heine's manometrischen Messungen hätten keine Beweiskraft. Ich sagte: der neue Beweis ist nicht beweiskräftiger, hat also nicht mehr Beweiskraft, als der erstere. Dies ist nun in so weit unrichtig, als die neuen Versuche doch etwas mehr beweisen, denn es müssen zwei Umstände zusammentreffen im Falle der Anspannung der Zonula, um den Druck in der vorderen Kammer unverändert zu halten. Ein endgiltiger Beweis ist aber das Resultat des Versuches keineswegs.



Moment, dass die Spannung des inneren Muskels die Form der Augenkapsel eine Spur ändern könnte und dadurch den Druck beeinflussen. Denn die geringste Aenderung in der Gestalt des geschlossenen Auges muss den Druck sehr erheblich ändern. Ich brauche nur an die Versuche von Hess und Heine selber zu erinnern, wo die geringste Contraction der äusseren Augenmuskeln zu einer beträchtlichen Drucksteigerung Anlass gab; dies geschah am Auge, das mit dem offenen Manometer in Verbindung stand, und wie man weiss, ist die Druckerhöhung im geschlossenen Auge viel grösser. Es geht aus alle dem klar hervor, dass der Einfluss der Contraction der inneren Augenmuskeln auf die Gestalt des Bulbus studirt werden muss.

Aus dem Gesagten ist also ersichtlich, dass aus dem Herabsinken der Linse nach der tiefsten Stelle im Auge nicht unbedingt zu schliessen ist, dass der Glaskörper und die vordere Augenkammer als frei communicirende Räume zu betrachten sind; da fernerhin, wenn man nur den Druck in der vorderen Augenkammer bestimmt, immer verschiedene Möglichkeiten übrig bleiben, wodurch die Unveränderlichkeit des Druckes während der Accommodation erklärt werden könnte, so muss, um auch diesem begegnen zu können, der Druck in beiden Räumen zur gleichen Zeit bestimmt werden. Hess scheint sich sehr darüber zu wundern, dass ich es wage, die Möglichkeit auch nur zu berühren, dass bei einer Contraction des Ciliarmuskels das System der Linse mit der Zonula auch wohl nach vorne gespannt werden könnte. Ich glaube selber auch nicht, dass dies sehr wahrscheinlich ist, wie Hess es wohl erscheinen lassen mag, aber ich weise nur auf die Eventualität hin. Wir wissen über die wirkliche Bewegung des Anheftungspunktes der Zonula am Corpus ciliare gar Nichts, und wenn diese Anheftung sich eine kleine Strecke nach vorn bewegt, würde schon die hintere Kapsel mehr gespannt, und der Glaskörperdruck für einen Theil entlastet werden können. Hess lässt mich nun sagen, dass ich annehme, es könne bei der Accommodation die Linse mit der Zonula in länglichen Augen nach hinten gezogen werden, in kurzen dagegen nach vorn. Das habe ich nun gerade nicht behauptet; man könnte aus diesem Satze entnehmen, dass dies meine Ueberzeugung wäre und weiter, dass ich einen ursächlichen Verband gesucht habe zwischen der Länge der Augenaxe und der möglichen Bewegung des betreffenden Septums. Davon ist aber gar nicht die Rede. Ich habe nur darauf hinweisen wollen, dass man bei dem bestehenden Mangel an Kenntniss über alle wirklichen Vorgänge bei der Contraction des Ciliarmuskels kein Recht hat, sich Alles so zurecht zu legen, wie Hess dies in seinen Arbeiten thut; aus Allem ist ersichtlich, dass in meinem Aufsatz Kritik geübt wird, und dass es mir fern liegt, neuen Theorien Eingang zu verschaffen. Bei dem heutigen Stande unsrer Wissenschaft ist es mehr als jemals Pflicht, zu versuchen, sich in den Gedankengang der Gegner zu versetzen und die eigenen Versuchsresultate in jeder Richtung zu befestigen und zu controliren.

Und wenn an unseren Mittheilungen in höflicher Weise Kritik geübt wird, ist es angezeigt, derselben entweder keine Aufmerksamkeit zu schenken, oder wohl derselben in ähnlicher Weise zu begegnen; denn Jeder kann sich irren, und liegt die Wahrheit auf unserer Seite, so kann es nicht schwierig sein, dies für Jeden deutlich zu machen, während wir uns nur darüber freuen können, wenn rechtzeitig gewarnt wird, anstatt dass Viele uns auf dem eingeschlagenen Wege folgen. Unzweckmässig dagegen ist es, eine Polemik zu eröffnen, von der Art, wie Hess dies neulich wieder gethan.

III. Ueber eine subjective Lichterscheinung und ihre Beziehungen zum Flimmerscotom resp. zur Hemikranie.

Von Dr. **Richard Hilbert** in Sensburg.

Im vorigen Jahr beobachtete ich an mir selbst zweimal eine eigenthümliche subjective Lichterscheinung, wie sie meines Wissens bisher noch nicht beschrieben worden ist. In beiden Fällen verlief dieses Phänomen in völlig identischer Weise und zeichnete sich insbesondere durch seine lange Dauer, die jedesmal etwa 2 Stunden betrug, aus.

Diese Lichterscheinung bestand darin, dass plötzlich und ohne besondere Vorboten in der linken Hälfte des Gesichtsfeldes eine glänzend gelb gefärbte Zickzacklinie auftrat, die im Allgemeinen die Form eines nach rechts hin offenen Quadrates mit abgerundeten Ecken hatte. Die scheinbare Dicke dieser Linie betrug etwa 0,5 mm. Durch abwechselndes Schliessen der Augen konnte ich feststellen, dass ich diese Zickzacklinie binocular sah: mit dem rechten Auge gesehen, befand sie sich im inneren Abschnitt des Gesichtsfeldes dieses Auges, mit dem linken Auge gesehen, im äusseren Abschnitt des Gesichtsfeldes des linken Auges. Bei binocularem Sehen erschien die Linie einfach, ihr Projectionsort bedeckte mithin identische Punkte der Netzhaut: es war also eine ausgesprochene hemiopische Erscheinung. Weiterhin ist noch zu bemerken, dass obige Zickzacklinie fest stand und nicht die geringste Tendenz zu Flimmer- oder anderen Orts-Bewegungen zeigte.

Zum ersten Mal hatte ich diese subjective Lichterscheinung am 16. Mai 1898, Vormittags zwischen 8 und 10 Uhr an einem sonnenhellen Tage. Sie war also so intensiv, dass sie trotz hellen Sonnenscheins deutlich zur Perception kam. Das zweite Mal hatte ich dieselbe im Herbst, und zwar gegen Ende October, als es schon völlig dunkel war, während ich Abends in meinem Garten spazieren ging. Mein Allgemeinbefinden war in beiden Fällen in keiner Weise alterirt.

Diese subjective Lichtempfindung ist in mehrfacher Beziehung auffallend und bemerkenswerth. Ich habe Grund anzunehmen, dass dieselbe in verwandtschaftlichen Beziehungen zum Flimmerscotom und zur Hemikranie steht, zu Affectionen, deren Verwandtschaft unbestritten ist.

Zunächst muss ich bemerken, dass ich selbst an Hemikranie leide, und zwar an der angioparalytischen Form. Solche Anfälle treten bei mir verhältnissmässig selten, etwa 1—2 Mal jährlich auf, und sind dann stets von sehr unangenehmen subjectiven Beschwerden begleitet.

Im vorigen Jahre habe ich keinen hemikranischen Anfall gehabt, dafür aber 2 Mal die oben beschriebene Lichterscheinung, die allerdings, wie schon gesagt, nicht von unangenehmen Sensationen begleitet war. Ich stehe nicht an, diese subjective Lichtwahrnehmung als eine Substitution der zu erwartenden hemikranischen Anfälle zu betrachten, und zwar aus dem Grunde, weil dieselbe fraglos in ihrer Configuration Aehnlichkeit mit den bei Flimmerscotom auftretenden Lichterscheinungen hat und diese Processe: Hemikranie und Flimmerscotom ohne Zweifel einander sehr nahe stehen.

Es fehlt nun zwar in meinem Fall das Flimmern und auch von einem Scotom konnte ich nichts bemerken: indessen, man muss sich daran erinnern, dass auch das Flimmerscotom eine Affection ist, die nicht in jedem Falle so regelmässig, wie ein Uhrwerk abläuft,[1] und dass auch diese Erkrankung in den wechselvollsten Formen aufzutreten vermag.[2]

Persönlich habe ich bisher noch niemals an einem (sit venia verbo) normalen Flimmerscotom gelitten, aber ich zweifle nicht daran, dass diese von mir, und an mir selbst beobachtete subjective Lichterscheinung zu den atypischen Flimmerscotomen zu rechnen sei, und zwar dieses um so mehr, als die von mir im vorigen Jahre zu erwartenden hemikranischen Anfälle völlig ausblieben.

Es ist nicht nur nicht beispiellos, sondern man kann im Gegentheil oft genug Patienten beobachten, bei denen Anfälle von Flimmerscotom und solche von Hemikranie mit einander abwechselten und dieses ist mit ein Grund für mich, die oben beschriebene Lichterscheinung für ein rudimentäres und für die Hemikranie vikariirend eingetretenes Flimmerscotom zu halten.

Mit dem sichelförmigen Scotom[3] von Listing hat die beschriebene Erscheinung selbstverständlich keine Gemeinschaft.

---

[1] Antonelli, die Amblyopie transitoire. Beitrag zum Studium der Sehstörungen bei den nervösen Krankheiten. Autorisirte deutsche Ausgabe von O. Nieser. Halle. 1897.

[2] Hilbert, Das atypische Flimmerscotom. Centralbl. f. prakt. Augenheilkunde. 1898. S. 105.

[3] Siehe: v. Zehender, Das sichelförmige Flimmerscotom Listing's. Klinische Monatsblätter f. Augenheilk. 1897. Januar.

IV. Operation der Kurzsichtigkeit und Ablösung der Netzhaut.

Von Dr. E. **Fischer** in Dortmund.

Als ich kürzlich im Archiv für Augenheilkunde XXXVIII, 1 den eingehenden Artikel des Herrn Prof. FRÖHLICH über postoperative Netzhaut-Ablösung gelesen hatte und dann später im Centralblatt für Augenheilkunde das Sammelreferat über Myopie von Herrn Dr. SCHRADER, in welchem ebenfalls die Frage der Ablösungen gestreift wird, fiel es mir auf, dass auch in diesen beiden neueren Veröffentlichungen meines Erachtens die Gegenüberstellung der Verluste an solchen kurzsichtigen Augen, welche der Phakolyse unterworfen und solchen, welche derselben nicht unterworfen worden, eine noch zu wenig präcise ist.

FRÖHLICH fragt in seiner überaus interessanten Abhandlung:

1. Wie viele Verluste haben wir bei den operirten Augen?
2. Wie oft kommt Netzhautablösung überhaupt bei Myopen vor?
3. Wie oft kommt sie vor bei Myopen von mehr als 10,0 D im Alter von 10—30 Jahren?
4. Wie alt war durchschnittlich die Myopie, als die Ablösung eintrat?

Nach seiner Aufstellung gingen von 572 operirten Augen zu Grunde 19 durch Ablösung, 13 durch Infection = 3,3 + 2,2 $^0/_0$ = 5,5 $^0/_0$ (Frage 1).

Frage 2 interessirt uns dann weniger, umsomehr aber Frage 3. Sie ist schon präciser gefasst und betrifft nur diejenigen Myopen, welche bei unserem heutigen Vorgehen am liebsten und am meisten der Operation unterworfen werden.

Von derartig ausgesuchten Myopen consultirten Herrn Prof. FRÖHLICH 759 mit 1280 Augen, ohne der Operation unterzogen zu werden und auf diese Anzahl von Myopen wurden gefunden 16 Ablösungen = 1,25 $^0/_0$.

Meinem Gefühl nach können wir aber diese so gewonnenen Zahlen nicht ohne Weiteres einander gegenüber stellen und nicht sagen: wenn wir operiren, haben wir 5,5 $^0/_0$, wenn wir nicht operiren 1,25 $^0/_0$ Verlust.

Denn die 5,5 $^0/_0$ Verlust beziehen sich auf Augen hochgradiger Myopen, welche, abgesehen von der Myopie, keine oder geringe Veränderungen darboten, dann operirt wurden und sich binnen Jahresfrist wieder vorstellten mit verlorenem Auge. Denn in die Zeit des ersten Jahres fallen doch gemeiniglich die „postoperativen“ Ablösungen und sicherlich die Infectionen.

Es würde sich doch jeder Operateur dafür bedanken, wenn ihm die Ablösungen des 5. oder 10. Jahres nach der Operation als postoperative vorgerechnet würden.

Und nun frage ich: wie viele Patienten haben Herrn Prof. FRÖHLICH in seiner Sprechstunde consultirt, welche eine hohe Myopie ohne schwere

Veränderungen aufwiesen, also eventuell zur Operation geeignet waren, aber nicht operirt wurden? und wie viele von diesen Patienten sind innerhalb der Frist von einem Jahre wieder zu ihm gekommen mit einer frischen Netzhautablösung?

Es werden nicht viele gewesen sein, sicherlich statt 1,25 % weit unter 0,5 %. Denn eine Anzahl der erwähnten 16 Ablösungen sind doch sicher Ueberläufer aus der Praxis anderer Augenärzte, welche Herrn Prof. FRÖHLICH doch nur deshalb consultirten, weil sie auch seine Ansicht einmal über ihr aussichtsloses Leiden hören wollten, das aber nicht gethan hätten und mit der Consultation ihres erstbefragten Arztes zufrieden gewesen wären, wenn eine Brille von — 6,0 D oder ein wenig Schonung ihren Zustand zu einem leidlich erträglichen gemacht hätte.

Diese Fälle unter den 16 Ablösungen gehören also eigentlich gar nicht bloss zu den 1280 hochgradig myopischen Augen, sondern zu einer weit höheren Anzahl und dürfen also nicht Stück für Stück mit 1 : 1280 verrechnet werden.

Wir finden ferner noch eine zweite Sorte von Ablösungen, für welche das Gleiche zutrifft; wir brauchen nur folgende Ueberlegung anzustellen:

Die 1280 Augen gehörten den vorsichtigeren oder intelligenteren Personen aus einer viel grösseren Anzahl an, deren restirender Theil aus Indolenz oder aus anderen Gründen überhaupt mit ihrer einfachen Myopie niemals zu Herrn Prof. FRÖHLICH gekommen wären, ihre auf sie entfallende Quote von Ablösungen ihm aber ganz sicher zugeschickt haben.

Sie dürfen wiederum nicht mit 1 : 1280 für den Einzelfall in Rechnung gestellt werden.

Die 3. Kategorie der 16 Ablösungen ist jene, auf welche obige Einwände nicht zutreffen, die aber deshalb auszuschalten sind, weil sie später als ein Jahr nach der ersten Vorstellung bei Prof. FRÖHLICH sich ereigneten, und dies müssten wir doch eigentlich verlangen als Vorbedingung, wenn wir absolut gleichartiges Zahlenmaterial in die Statistik einstellen wollen. Denn alle postoperativen Ablösungen sind doch sicher ein Jahr oder kürzere Zeit vorher bei dem ganz bestimmten Augenarzt gewesen, der sie operirt hat und haben sich wiederum demselben Augenarzt mit einer während dieser Zeit entstandenen Amotio vorgestellt.

Nun wird zunächst folgender Einwand vielleicht gemacht werden:

Ein Myop, welcher etwa im 10. Lebensjahre operirt wäre, würde sein Auge voraussichtlich bei gutem Gelingen des Eingriffes nicht nur das eine Jahr besitzen, sondern sagen wir 20—30 Jahre, bis an sein seliges Ende.

In diesem Zeitraume besitzt der Operirte nach Ansicht mancher Augenärzte eine so erhebliche Immunität gegen die Netzhautablösung, verglichen mit dem Nichtoperirten, dass eben diese Immunität das hohe Risiko des Operationsjahres ausgleicht.

Wenn das Risiko des letzteren beim Operirten gegenüber dem Risiko des Nichtoperirten während eines gleichen Zeitraumes von 12 Monaten sich verhielte wie 5,5 zu höchstens 0,5, oder sagen wir in runden Zahlen wie 11:1, wenn ferner das Risiko des Operirten zum Nichtoperirten in den folgenden 20—30 Jahren sich umgekehrt verhielte, also wie 1:11, dann würden ja die Verlustziffern sich völlig ausgleichen und gegen das Operiren wäre rein gar nichts zu sagen.

Leider ist eine solche relative Immunität der späteren Lebensjahre heute im Jahre 1899 noch eine vage Hypothese und auch im nächsten Jahrhundert, wenn wirklich viele, lange Zeit beobachtete, operirte Fälle vorliegen, wird sie vielleicht nichts anderes sein. Qui vivra, verra!

Wenn obige Ausführungen richtig sind, haben wir in der Frist eines Jahres und zwar des ersten Jahres nach der Behandlung bei dem Myopen, welcher seine Brille oder seine Verhaltungsmaassregeln bekommen hat, unter 200 Fällen allerhöchstens einen Verlust, unter 200 operirten Fällen ziemlich sicher 11.

Solche Zahlen geben doch zu denken und lauten anders als die Jubelgesänge, welche wir gelegentlich sogar in illustrirten Familienblättern lesen.

Die Verlustziffer des operirten Auges gegenüber dem nicht berührten ist geradezu enorm hoch, so hoch, dass man wünschen muss, das neuerlich geübte Vorgehen der sofortigen Extraction der klaren Linse (Vacher, Hirschberg, Hess, Sattler) möchte günstigere Resultate liefern, als die bisher geübte Discission der Linse und die darauffolgende Entleerung des getrübten Linsenbreies.

Ich bin durchaus kein Gegner der Operation, habe dieselbe vielmehr mehrfach mit gutem Erfolge selbst ausgeführt und bin oft über die erzielte hohe Sehschärfe recht erfreut gewesen. Aber immer habe ich den Patienten, welchen ich die Operation vorschlug, dabei gesagt, dass sie natürlich ein gewisses, wenn auch nur kleines Risiko mit in den Kauf nehmen müssten, dass aber die Chancen eines guten Verlaufes und eines günstigen Endausganges überaus hohe seien. Nach dieser Mittheilung hat sich nur die Minderzahl derer, welchen ich die Operation als ganz gut ausführbar bezeichnete, dazu entschlossen, ich bin aber auch der Ansicht, dass nicht wir allein als Aerzte über das Schicksal dieser Augen zu disponiren haben, sondern auch dem Patienten ein gewisses Maass freier Selbstbestimmung lassen müssen, zumal derselbe doch in einer sehr grossen Zahl der Fälle auch so, ohne Operation seiner Myopie lebensfroh und arbeitsfreudig ist.

Kürzlich kam zu mir eine junge Dame, welche vor mehreren Monaten einen Arzt ihrer ausdrücklichen Versicherung nach nur zum Zwecke einer Brillenwahl besucht hatte, um beim Clavierspielen etwas besser sehen zu können.

Sie willigte in die Operation erst ein, als ihr der Arzt in Gegenwart ihrer Mutter ausdrücklich betheuerte, die Sache sei durchaus ungefährlich

und er garantire für den Erfolg. Und der Erfolg war der, dass sie statt zweier sehender Augen jetzt nur über eins verfügt, da das operirte phthisisch geworden ist. Eine Garantie-Uebernahme war also in diesem Falle mindestens unvorsichtig.

Als ein directes Unrecht aber würde ich es ansehen, wenn ein Operateur, wie es auch vorkommen soll, beide Augen eines Myopen in einer Sitzung operiren wollte. Fast regelmässig habe ich meine Patienten mit doppelseitigem Star in einer Sitzung operirt und niemals bis heute ein Unglück dabei zu verzeichnen gehabt. Bei einem Myopen würde ich es trotzdem niemals wagen. Es ist denn doch noch ein Unterschied, ob wir zwei blinde oder zwei sehende Augen in einer Sitzung angreifen.

Ehe wir letzteres thäten, sollten wir uns erst noch einmal eingehend zu Gemüthe führen, dass wir denn doch nicht als Operateur auf hohem Throne über der Misera plebs schweben, und dass auch hier einmal gelegentlich der alte Satz von den griechischen Helden und ihren Leuten gelten könnte: Quidquid delirant reges, plectuntur Achivi.

11 faches Risiko ist eben bei gewissenhafter Ueberlegung keine zu vernachlässigende Grösse, namentlich nicht bei gleichzeitiger doppelseitiger Operation.

Klinische Beobachtungen.

[Aus der II. Universtäts-Augen-Klinik des Herrn Hofrath Prof. Fuchs.]

Bakterienmassen im Bindehautsack.

Von Dr. Victor Berl in Wien.

Am 22. December 1898 erschien auf unserer Klinik ein Mann, aus dessen rechter Lidspalte eine eigenthümliche, weisslich-graue Masse von starkem Geruch hervorragte. Dieselbe füllte den ganzen Conjunctivalsack aus.

Aus der Anamnese erfahren wir folgendes: Dem Patienten war vor vier Jahren bei seinem Berufe als Strassenkehrer ein grösserer Stein gegen das rechte Auge gesprungen. Dem Trauma folgte eine heftige, mit sehr starken Schmerzen einhergehende Entzündung. Das Sehvermögen soll anfangs erhalten gewesen sein, nahm jedoch allmählich ab, so dass er jetzt nur noch Tag und Nacht unterscheiden kann. Früher war angeblich keine Augenentzündung vorausgegangen.

Vor 9 Jahren stand Patient mit Ekzem der Stirne und des Gesichtes in einer hiesigen Hautklinik in Behandlung. Von damals rührt auch die Entzündung der Lidränder beider Augen her, sowie das Fehlen der meisten Cilien. Das Ekzem recidivirte trotz Behandlung jeden Winter regelmässig, sowie bei nassem Wetter, während es bei trockenem schwand.

Der Patient weist nach Entnahme des Sekrets zur näheren Untersuchung folgenden Status praesens auf:

Schuppendes Ekzem der Stirne, beider Ohren und der Nuchalgegend.

Das rechte Auge bietet folgenden Befund: Ekzem des Oberlides, die Lidränder stark geröthet. Am Unterlide fehlen die Cilien zum grössten Theile.

Das Oberlid ist entropionirt, so dass die Cilien nach innen in den Conjunctivalsack hinein reichen. Die Bindehaut der Lider zeigt theils Hypertrophie, theils narbige Schrumpfung, ganz einem alten Trachom entsprechend. Die Conjunctiva bulbi selbst ist stark geröthet, bildet eine gleichmässig rothe Membran und zeigt im temporalen Antheile xerotische Auflagerungen. Die Cornea ist von einem dicken, fleischigen Pannus überzogen und zeigt eine, im Centrum beginnende, schief von oben innen nach unten aussen ziehende, weissliche, narbige Einziehung. Die tieferen Theile selbst sind nicht zu sehen.

Am linken Auge besteht Entzündung beider Lidränder. Madarosis des Unterlides. Hochgradiger Blepharospasmus. In der stark gerötheten Conjunctiva palpebrarum sind keine Narben sichtbar. Der Bulbus ist stark injicirt. Die Cornea ist im ganzen oberen und äusseren Antheile von einem alten Pannus überdeckt. Tiefere Theile sind normal.

Die Untersuchung der entnommenen Sekretmassen ergab Folgendes: Bei makroskopischer Betrachtung zeigte sich die Masse von butterweicher Consistenz, stark ranzigem Geruche und gelblicher, weisser Farbe. In dieselbe eingebettet fanden sich einzelne Cilien. In den ungefärbten Präparaten fand man zahlreiche, lang gestreckte, spindelförmige, stark lichtbrechende Körper, welche die Grösse eines Milzbrandbacillus hatten, jedoch keinerlei Bewegung aufwiesen. Sie liessen sich nicht färben und waren in den mit Aether behandelten Präparaten nicht mehr sichtbar. Sie müssen daher wohl als Fettsäurekrystalle angesprochen werden. An den gefärbten Präparaten ergab sich, dass die ganze Masse vollständig aus Mikroorganismen, und zwar aus Kokken und Bacillen sich zusammensetze. Die Hauptmasse der Kokken färbte sich nach Gram, während das Uebrige Gram negativ war.

Aus den von mir angelegten Plattenreinculturen liessen sich trotz sorgfältigster Behandlung nur mit Sicherheit Streptococcus brevis und Staphylococcus pyogenes albus gewinnen. Mit den in Bouillon aufgeschwemmten Culturen eingeimpfte Mäuse blieben lebend.

In Folge der ausgedehnten Xerose an der Bindehaut des rechten Bulbus vermuthete ich abgestossene Epithelzellen, die sich jedoch nicht vorfanden. Dass sich auch der Xerosebacillus in den Culturen nicht nachweisen liess, dürfte wohl nur ein Versuchsfehler gewesen sein, da als Nährböden Agar und Glycerinagar dienten, während Axenfeld[1] als geeigneten Nährboden Blutserumzusatz verlangt.

Unaufgeklärt bleibt nur der eine Umstand, woher die massenhaft aufgefundenen Bakterien ihr Ernährungsmaterial im Bindehautsack genommen haben, da dieselben doch vollkommen lebensfähig waren, was sich in der guten Färbbarkeit im frischen Aufstrichpräparat, sowie in der raschen Entwickelungsfähigkeit in den angelegten Culturen kund gab.

In der mir zugänglichen Literatur findet sich kein einziger derartiger Fall erwähnt.

---

[1] Axenfeld und Fick: Pathologie der Sinnesorgane I. Pathologie des Auges, S. 545 in Lubarsch-Ostertag: Ergebnisse der allgemeinen Pathologie und pathologischen Anatomie der Menschen und der Thiere. 1896. II.

Gesellschaftsberichte.

Société Belge d'ophtalmologie in Brüssel.

Fünfte Sitzung am 27. November 1898.

1. de Mets (Antwerpen) über „Hygiene des Auges in der Schule". In Antwerpen liess er von den Lehrern die Kinder mit Snellen'schen Tafeln prüfen. Nach diesen Listen wären 25 ad 30% der Kinder unternormalsichtig. In Wirklichkeit ist die Ziffer zu gross; Lehrer und Kinder nahmen die Sache nicht ernst auf; es wurde mit ungleicher Beleuchtung untersucht; die Lehrer schrieben die Ergebnisse voneinander ab! Daraus leuchtet hervor, dass wohl Aerzte untersuchen müssen, am besten jedes Jahr; solche Kinder, welche keine normale Sehschärfe haben, müssen ärztlich behandelt werden.

Romiée (Lüttich) hat in Lüttich nicht solche schreckliche Zahlen gefunden; es waren 5% Myopen, was der vorzüglichen Beleuchtung zuzuschreiben ist. Die Zahlen bis 30% können für Antwerpen nicht richtig sein, da die Statistik für die Wehrpflicht ganz andere Zahlen giebt. Was sind überhaupt die subnormal Sehenden von de Mets?

Dastot (Mons) theilt mit, dass der Syndicat médical du Hainaut Folgendes aufgestellt hat: a) die medicinale Schulinspection soll von der Armenpraxis verschieden sein; b) jede Gemeinde soll einen Schularzt ernennen; c) für jeden Schulbesuch sind 10 Francs zu honoriren; d) jedes Jahr soll wenigsten 3 Mal inspicirt werden; e) jeder supplementäre Besuch ist wie die gewöhnlichen zu honoriren. — Vortr. will dazufügen: f) ein von der Provinz ernannter Arzt soll in Schulen, Collegen, Pensionen, Waisenhäusern u. s. w. auf Trachom untersuchen.

De Lantsheere (Brüssel) will, dass den Eltern mitgetheilt werde, welcher Beruf für sehschwache Kinder zu wählen ist.

Lebrun de Brabant (Brüssel) bemerkt, dass eine der häufigsten Ursachen der Kurzsichtigkeit die schlechte Erziehung der Augen ist. Die Kinder sollen nicht zu früh lesen lernen, und dann nur mit grossen Buchstaben beginnen; auch soll mit Lesen und Schreiben nicht zu gleicher Zeit angefangen werden. Man will kleine Wunderkinder haben und bekommt grosse Esel! Wo kleiner Druck gebraucht wird, wird das Schielen befördert; durch Uebung kann die Amblyopie aus Nichtgebrauch von S $^1/_{10}$ bis über $^1/_4$ erhöht werden.

de Mets antwortet Romiée, dass aus den oben angegebenen Gründen die Zahl zu hoch ist; seine Schwachsichtigen waren alle, welche nicht die Einheit sahen, also Myopen, Amblyopen, Flecken-Träger u. s. w.

2. Coppez (Brüssel) spricht über „Follicularconjunctivitis in Verbindung mit adenoïden Vegetationen des Naso-Pharynx". Es kommen Follikelbildungen aus folgenden Ursachen vor: a) als Vorläufer des Trachoms, b) bei den ansteckenden Augenentzündungen der Kinder, c) bei zu stark angestrengter Accommodation, d) eine toxische, e) eine syphilitische, f) eine vom Thränen herrührend; dazu g) die bei adenoïden Vegetationen. Es besteht eine Uebereinstimmung zwischen Bindehaut und Rachenschleimhaut: beide haben eine Reticularschicht, wo sich Lymphkörperchen leicht niederlassen; beide leiden von Kälte, Staub, Luftmangel. Häufig sind Drüsen am Halse; durch Wegnahme der adenoïden Vegetationen und Tonica tritt Heilung ein. Guye (Londoner Congress, 1881) hat diese Krankheit schon beschrieben; sie wurde von den Augenärzten übersehen.[1]

[1] Ist nicht richtig. Vgl. Wörterbuch der Augenheilk., S. 108. H.



3. Bullot (Brüssel) und Lor (Brüssel) über „den Einfluss des Hornhautepithels auf das Endothel und das Hornhautgewebe in transplantirten Augen". Vortr. haben Augen von Kaninchen in deren Abdominalhöhle eingepflanzt. Wird das Hornhautepithel unberührt gelassen, so ist nach 23 Stunden die Hornhaut trübe und von der doppelten Dicke; keine Infiltration, sondern nur Oedem; das Endothel ist verschwunden. Wird das ganze Hornhautepithel vorher abgeschabt, so ist nach 23 Stunden langer Einpflanzung die Hornhaut durchsichtig, normal dick, das Endothel vorhanden. Wird nur ein Theil des Epithels abgeschabt, so bleibt nur der unterliegende Hornhautabschnitt durchsichtig, normal dick und mit Endothel versehen, während das Uebrige der Hornhaut doppelte Dicke hat, trübe ist und ohne Endothel besteht. Wird das ganze Endothel weggeschabt und die Hälfte des Auges vom Epithel beraubt, so sind nach 23 Stunden an dem epithelbesitzenden Theil Trübung und Verdickung stärker, als am anderen Theil. Durch Doppelfärbung (unten Methylblau, oben Carmin) sind die Verhältnisse schon makroskopisch zu sehen. Dadurch ist nachgewiesen, 1. dass in transplantirten Augen das Vorhandensein des Endothels von dem Nichtvorhandensein des Epithels abhängt, 2. dass die Anwesenheit und die Abwesenheit des Endothels Veränderungen in der Hornhaut verhindert oder vorgehen lässt, 3. dass das Epithel als Hemmung für den Flüssigkeitsaustritt aus der Cornea anzusehen ist.

4. Pergens (Brüssel) über „Blutentziehung und Revulsion in der Augenheilkunde". Diese wurden schon von Hippokrates angewendet. Das Gehirn wurde als Drüse betrachtet; wenn Ueberfluss der Ausscheidung entstand, so ergoss sich der Ueberschuss durch Augen, Nase, Ohr, Pharynx u. s. w. als Catarrh. Diese Anschauung erhielt sich bis ins 17. Jahrhundet, als Schneider seine Mucosa nachwies und die Unmöglichkeit der Durchsickerung der Cerebralflüssigkeit erklärte. Im Volksmunde besteht noch die alte Idee als „rhume de cerveau". Diese Gruppe von Augenentzündungen wurde durch Collyrien behandelt. Da der Ueberfluss der Gehirnsecretion sich auf verschiedene Organe werfen konnte, wurden Reizmittel in der Nase, im Mund u. s. w. gebraucht, um ihn daraus zu ziehen und die Augen zu entlasten. Schröpfköpfe wurden gebraucht, um das Kranke aus dem Fleisch zu ziehen. Die Temporalgegend, als dünnste, unbehaarte Stelle, wurde gewählt, damit die Flüssigkeit aus dem Gehirn leichter durchgehen könnte. Eine zweite Gruppe von Augenkrankheiten waren die äusseren, welche herrührten von Flüssigkeiten, die von der Haut ins Auge liefen, oder vom Blut, das ab und zu von der Temporalarterie in das Auge gerieth. Gegen die Flüssigkeiten wurden Einschnitte in der Temporalgegend gemacht, damit sie leicht ausflossen, und damit die Narben ihren späteren Durchgang hemmten; gegen das Blut wurde die Art. temporalis kauterisirt, damit sie kein Blut mehr durchliess. Man sieht demnach, dass die Wahl der Temporalgegend sich als Ueberreste einer falschen Physiologie und Pathologie charakterisirt. Auch die allgemeine Blutentziehung (Aderlass) wird von Hippokrates gebraucht; als „locale Blutentziehung" wird gewöhnlich eine solche nahe am Auge oder auch nur am Kopfe bezeichnet; die wirklich locale ist die, welche Franco, Heister, Desmarres anwandten, d. h. Scarification der blutstrotzenden Gefässe am Bulbus. Blutegel, blutige Schröpfköpfe als Vorläufer der Apparate von Sarlandières und Heurteloup sind von den Griechen schon gebraucht. Im 3. Jahrh. n. Chr. rieth Samuel warme Baehungen der Extremitäten an, welche von den Arabern massenhaft gebraucht wurden; Albusir gab das Umschnüren derselben an, damit durch Stauung das Blut weniger zum Kopfe ziehe. Cataplasmen wurden von den

alten Aegyptern schon gebraucht. Das Setaceum muss wohl aus dem Mittelalter stammen, da Paré und Bartisch das „Schnurziehen" beide erwähnen; die Idee war, die Eiterung von den Augen in die Wunde zu ziehen. Pellier de Quengsy zog Fäden durch die Cornea gegen Leucoma; die Chinesen, Japaner Wollhaare durch das Auge gegen Glaukom, Cataract u. A.; v. Wecker legte einen doppelten Goldfaden durch die Sklera gegen Netzhautablösung und Glaukom; das sind aber „Drains" und keine Revulsion mehr. Canthariden bei Hippokrates als Stimulans gebraucht, von Asklepiades aus Prusa als Vesicantia genommen, wurden von Aëtius an der Schläfe gegen Ophthalmien gebraucht. Viele andere Körper (Ammoniak, Tartarus stibiatus u. A.) wurden zu ähnlichen Zwecken genommen.

Was kann man von diesen Factoren hoffen? Ein starker Aderlass hat sicher Einfluss auf das Sehvermögen, aber mit Schädigung der Gesundheit; die Fälle von Amaurose nach Blutverlust können als Beweise des Einflusses dienen. An der Schläfe, um das Auge, werden die Blutentziehungen wohl die Haut entlasten. Schneller (1857) erhielt nichts bei Blutentziehung an der Schläfe, während 45 ccm aus den Vv. transversae faciei eine vorübergehende Myopie, eine Miosis von fünf Minuten, eine Mydriasis von einer Stunde als Haupterscheinungen hervorrief. Man würde dann die Mydriatica so anwenden müssen, dass ihre Wirkung mit der der Blutentziehung zusammenfiel. Vortr. hat Schneller's Experiment nachgemacht, und fand bei einer Blutentziehung von 150 cmm aus den Vv. transversae und temporalis gar keinen Effect, keine Miosis, keine Mydriasis. Die Wirkung ist demnach wenigstens unsicher. Es ist gar keine Ursache vorhanden, die natürlichen Blutegel für Iris und Conjunctiva zu empfehlen, und die künstlichen für Entzündungen des Fundus, wie dies Fieuzal, Niessen und Coppez thun.[1]

Die Revulsion, d. h. als Blutabziehung vom Kopf, ist rationeller; aber wenn man bedenkt, dass ein mittlerer Mensch etwa $4^1/_2$ kg Blut enthält, so wird man einsehen, dass ein paar Schröpfköpfe gar nichts zu bedeuten haben; man müsste eine Legion derselben anwenden; der kupferne Stiefel, „la botte de Junod", ist wenigstens activer. Vortr. hat bei einer Gonokokken-Conjunctivitis ein Haarseil von Seide an einer Schläfe gelegt und allen Eiter untersucht; während in der Conjunctiva die Gonokokken üppig lebten, waren im Eiter des Haarseils nur Staphylokokken zu sehen. Es ist demnach eine Uebertragung der Gonokokken durch die Eiterkörperchen zu dem Haarseil auszuschliessen. Beide Augen wurden mit Protargol behandelt und heilten zur selben Zeit. Hitze, Kälte haben Einfluss; Rubefacientia wirken wie Wärme und theilweise wie Riechfläschchen u. A., die durch das Hervorrufen einer neuen Empfindung Zerstreuung schaffen. Das Vermindern des Schmerzes ist angenehm, aber es ist keine Heilung. Im Allgemeinen ist die Wirkung dieser Factoren unsicher und unerwiesen; die Suggestion ist bei den Aerzten sowohl, als bei den Patienten vorhanden. Dem Vortr. scheint es, als ob das entzogene Blut den Blutegeln mehr zu Gute käme, als dem Kranken.

5. Nuel (Lüttich) spricht über „Aetiologie und Pathogenie der Cataracta polaris anterior". Diese wird gewöhnlich als angeboren betrachtet. Vortr. hat 6 Fälle genau beobachtet und schliesst daraus, dass diese nach der Geburt entstehen, und zwar nach einer Blennorhoea neonatorum. Wenn dabei die Hornhaut angegriffen wird, geben die phlogogenen Stoffe in die vordere Kammer und bringen Iritis hervor. An der Pupille gehen sie zum Epithel der Linse;

[1] Vgl. Einführung, S. 22. H.

diese im vollen Wachsthum proliferirt an der Stelle und bringt Zellen und fibriöses Gewebe hervor; das ist die Cataracta polaris anterior. In allen Fällen waren Hornhauterkrankungen zu sehen; ob andere Krankheiten diese auch produciren können, ist noch nicht zu sagen. Im späteren Alter resistirt die Linse besser den erwähnten Einflüssen.

6. van Duyse (Gent) über „Aplasie des Opticus und Macular Colobome". Es handelt sich um das Auge eines Rhino-Cyclocephalen, welches Bullot in der vorigen Sitzung zeigte. Die Cornea ist wie ein Brillenglas; zwei Pupillen, jede in Verbindung mit einem Iriscolobom, welche wieder in ein Choroidealcolobom übergehen. Das Exemplar stützt die Thesis der Confluenz der Netzhautspalten, welche die Verwachsung der Bulbi bedingt, sowie das Erscheinen der Läsionen, welche bei den Augencolobomen beobachtet werden. Hier ist ein Basalcolobom, welches durch eine Ciliarspalte mit den beiden Iriscolobomen in Verbindung steht. Die vorhandenen zwei seitlichen hellen Stellen sind Macularcolobome. Das Basalcolobom hat die Structur der nicht-cyclopischen colobomatösen Augen. Aussen wurde ein Stumpf Bindegewebe für den rutimendären Opticus gehalten; aber die Schnitte zeigen, dass ausserhalb des Bulbus kein Opticus anwesend war. Die gemeinsame Augenblase hat sich richtig eingestülpt, aber nicht so die primitiven Augenstiele, wie dies durch die niedrigere und vordere Lage der Art. hyaloidea bewiesen wird. Die Art. hyaloidea, welche den beiden Componenten gemein ist, liegt theilweise in den inneren Lagen der Sklera; sie sendet zwei Aeste gegen das Centrum. Zwei Aggregate von Neuroglia, in Verbindung mit der Retina repräsentiren den gemeinsamen aplasischen Opticus; da die Art. hyaloidea nicht darein drang, obschon sie den Opticusstiel vorstellen, begreift man die Abwesenheit der Retinalgefässe, welche von der Papille ausstrahlen sollten. Hier ist keine Papille; auch sind keine Nervenfasern, und nirgends Ganglienzellen an der Retina vorhanden. Die zwei Stellen, als Macularcolobome beschrieben, haben nichts mit der Fovea oder Macula zu thun. Chievicz (1890) hat nachgewiesen, dass die Macula sich nicht in der Retinalspalte befindet, welche sich in der 6. oder 7. Woche schliesst; die Fovea fängt erst nach dem 6. Monat an sich zu schliessen. Der Name ist ebenso schlecht, wie der des Coloboms der Opticusscheide. „Centralcolobom" wäre zutreffender. Im vorliegenden Falle ist es aber doch schwer, die beiden Flecken nicht zu der Retinalspalte zurück zu führen, da ihre histologische Zusammensetzung der des Basalcoloboms entspricht. Man könnte annehmen, dass hier ein symmetrischer Theil der Retinalspalte nicht zusammenwächst und seitwärts gebracht wird; oder noch, dass durch die Anhäufung der Gewebe, vom Zusammentreffen der beiden Bulbi herrührend, der obere Theil sich nach unten kehre mit dem oberhalb liegenden Stiel, während die so auswärts gekehrten Theile der Spalte sich isoliren.

7. Vennemann (Löwen) zeigt Photographien vor von einem Manne mit „beiderseitigem Lymphosarcom der Orbita".

8. Rogman (Gent) theilt 19 Fälle von „operativer Behandlung hochgradiger Myopie" mit; sie variirten von 14—30 Dioptrien; bei den höheren Graden ist die Skiaskopie nicht mehr genau. Vortr. macht erst eine Discission; 4—14 Tage später entfernt er die Linsenmassen durch die Suctionsmethode. Gute Resultate; einmal Netzhaut-Ablösung.

J. Coppez (Brüssel) findet, dass es zu viel gewagt ist, die Myopie zu operiren; 2 Mal wird das Auge der Infection blossgestellt, das Endresultat ist immer unsicher. Er hat Fälle gesehen, die als gutes Resultat angegeben wurden, und die thatsächlich blind waren.

Pergens hat 13 Fälle operirt, wovon 12 mit gutem Erfolg, der 13. mit Netzhautablösung. Die Sehschärfe für die Nähe verlor meistens, da die Kapsel nicht durchsichtig ist, wie die Linse.

9. Gallemaerts (Brüssel) theilt einen Fall von „Tenonitis traumatica suppurativa" bei einer 50jährigen Frau mit. Das Sehvermögen des linken Auges war schon vor 10 Jahren auf Lichtschein zurückgegangen; jetzt wurde es exenterirt; Medien normal. Eiter in der Tenon'schen Kapsel. 5 Tage später Delirien, Lähmung des rechten Beines, Tags darauf Parese des rechten Armes. Die Lähmung persistirte 6 Wochen, schwand aber erst am Arm. Auch war eine Phlebitis der Saphena interna rechts aufgetreten. Vortr. schliesst auf Infection, gegen Hysterie: progressiver und regressiver Verlauf, Abolition der Reflexe, Hyperchlorurie; er denkt, dass die Erkrankung am Sulcus Rolandi sich localisirte.

10. de Lantsheere (Brüssel) „über einen Parasiten (Cysticercus) in der vorderen Augenkammer". Ein 30jähriger Bauer hat einen nadelknopfgrossen Fremdkörper von gelbrother Farbe vorn auf der Irisfläche. Bei Bewegungen des Auges bewegte sich der Fremdkörper; er sah aus wie ein Stück Zündhütchen, bei Lupenbetrachtung wie ein Säckchen. Cornea trübe; Iris tremulans, Miosis. Punction verweigert; 3 Wochen später Eiterung, worin ein Knötchen vorhanden, was aber verloren ging; Heilung mit Leucom. Vortr. schliesst auf Cysticercus.

J. Coppez fragt, ob es sich nicht um eine luxirte Linse handelt; die Iridodonesis scheint anzudeuten, dass es Aphakie war. Er hat selber einmal Cysticercus diagnosticirt und nach der Extraction gesehen, dass es sich um die Linse handelt.

Pergens bemerkt, dass allenfalls die mitgetheilten Angaben zu ungenügend sind, um die Diagnose von Cysticercus zu erlauben. Pergens.

Vermischtes.

1) Julius Samelsohn

geb. am 14. April 1841 zu Marienburg in Westpreussen, gest. zu Köln am 7. März 1899.

Wiederum ist einer von A. v. Graefe's Schülern, der in Wissenschaft und Praxis eine segensreiche Wirksamkeit entfaltet hat, in's kühle Grab gebettet. Julius Samelsohn vollendete seine ärztlichen Studien in Breslau und Berlin, promovirte zu Berlin 1864 mit einer Arbeit über Quecksilber-Vergiftung, folgte mit Eifer den Vorlesungen A. v. Graefe's und liess sich 1867 in Köln als Augenarzt nieder, wo er 32 Jahre hindurch in hervorragender Weise thätig war. 1874 begründete er die Kölner Augenheilanstalt für Arme, die er zu hoher Blüthe gebracht und auch zur Ausbildung zahlreicher jüngerer Augenärzte verwerthet hat. Jeder, der ihm näher trat, musste seine allgemeine Bildung und hohe Gesinnung bewundern.

In den letzten Jahren machte ihm ein Herzleiden grosse Beschwerden, die von ihm mit Standhaftigkeit ertragen, durch Reisen nach dem Süden vergeblich bekämpft wurden und bereits im 58. Jahre seinem Leben das Ziel gesetzt haben.

Samelsohn's Thätigkeit auf wissenschaftlichem Gebiete war eine äusserst rege und vielseitige; die Heidelberger Ophthalmologen-Gesellschaft ehrte ihn mit

dem Graefe-Preis, die Regierung mit dem Titel eines Geh. ...aths und Professors. Ich erwähne hier seine hauptsächlichsten Arbeiten (50), von denen mehrere ihm in der Geschichte der Wissenschaft einen dauernden Namen sichern werden.

1—5. Arch. f. Ophth. XXXVIII. 1. (Vgl. C. f. A. 1882, S. 207—213.) Zur Anatomie und Nosologie der retrobulbären Neuritis (Ambly. centr.) (S.'s wichtigste Arbeit) 2. A. f. O. XVIII. 2. Zur Frage von der Innervation der Augenbewegungen. 3. Amaurose nach Hämatemesis. 4. XXI, 3. Cyclitis vasomotoria. 5. XXI, 1. Fulminante Erblindung nach Blut-Verlust.

6—8. Arch. f. Augenh. III, 1. 1. Galvanocaustik in der Ophthalmochirurgie. 2. Embol. art. c. ret. 3. IV, 2. Sympath. Augenerkrankungen.

9. Arch. f. Physiol. (Pflüger). 1874. Monoculare Relief-Anschauung.

10. Tageblatt d. Naturforscher-V. zu Breslau, 1874. Ueber metastatische Ophthalmie.

11—12. Berl. klin. W. 1875. 1. Amaurose nach Unterdrückung des Menstrualflusses. 2. 1880. Nr. 44. Magnet-Operation. Vgl. C. f. A. 1880. S. 491.

13—17. Deutsche med. W. 1885. Nr. 50. 1. Ueber diabet. Augen-Erkr. 2. 1888. Nr. 46. (61. Naturforscher-V.) Eine seltene Affection des Hals-Sympathicus. 3. 1894. Nr. 4 (C. f. A. 1894, S. 186). Semiotik d. Pupillar-Reaction. 4. 1894, 20. Sept. (C. f. A. 1894, S. 540) Orbital-Verletzung. 5. 1895, Nr. 13 (C. f. A. 1895, S. 564) Combin. organische und hysterische Sehstörung.

18. Therap. Monatshefte. 1888. März. (Vgl. C. f. A. 1888, S. 286). Ueber Gebrauch und Missbrauch des Atropin.

19—22. Klin. Monatsbl. X, S. 310. 1. Cyste der Cornea. 2. 1877. Neubildung von Netzhautgefässen. 3. Ambl. saturn. 4. 1891. Zur Flüss.-Strömung in der Linse. Vergl. C. f. A. 1881, S. 254.

23—26. Centralbl. f. d. med. W. 1875. 1. Ueber mechan. Behandl. d. Netzhautablösung. 2. Ectop. pup. congenita. 3. 1880, Nr. 23. Zur Topogr. d. Faserverlaufes im menschl. Chiasma. 4. 1880. Mikrophth. congenit. Vgl. C. f. A. 1880, S. 336.

27. Centralbl. f. klin. Med. 1893, Nr. 11. Atropin und Morphin.

28—50. C. f. A. 1. 1877. Sept.-Heft-Beilage, S. 14. Ueber Luxation der Linse. 2. S. 19. Stichwunde des Augapfels. 1877. S. 270. Chinin-Eintr. gegen Hornhaut-Abscess. 3. 1876, S. 13. Ueber refl. Erhöhung und Verminderung der Refraction. 4. S. 24. Exophth. nach Zahn-Extr. 5. 1879, S. 219. Iris-Tuberculose. 6. S. 325. Tetanus nach Verweilen eines Fremdkörpers im Auge. 7. 1880, S. 39. Iris-Tuberculose. 8. S. 117. Strab. converg. concom. intermittens. 9. S. 184. Traum. Aniridie und Aphakie, Bemerkungen über die med. Gesichtsfeld-Grenze. 10. S. 254. Ciliar-Fortsätze bei Irideremie. 11. S. 369. Lithiasis gland. lacr. 12. 1881, S. 173. Zur Extr.-Methode mittelst des Magneten. 13. S. 200. Zur ophth.-ther. Wirkung des Amylnitrits. 14. S. 453. Die path. Veränd. der retrobulb. Neuritis. (internat. Congress zu London.) 15. 1884, S. 330. Bedeutung d. Lichtsinn-Unters. f. d. pr. Ophth. (Internat. Congr. zu Kopenhagen.) 16. 1885, S. 363. Cilien in der Vorderkammer. 17. 1886, S. 274. Ueber Antiseptik. (Heidelberger Congr.) 18. 1887, S. 351. Behandl. d. Netzhautablösung durch Druck-Verband. 19. 1888, S. 58. Erblindung nach Blepharospasmus. (Vgl. C. f. A. 1888, S. 220.) 20. 1892, S. 389. (Heidelb. Congr.) Ueber periphere Amblyopie. 21. S. 592. (Heidelb. Congr.) Staphylom-Operation. 22. 1893, S. 273. (Heidelb. Congr.) Ueber sog. abgeschwächte Iris-Tuberculose. 23. S. 395 (Franz. Gesellsch. d. Heilk.) Syphilitisches Glaucom. H.

2) New York, II. 18. 1899.

. . . Mit Bezug auf die in der Januar-Nummer des Centralblattes erschienene Mittheilung von A. Messner: „Ueber Protargol u. s. w.“, die mit dem Satze schliesst „auch wurde nie Argyrose der Bindehaut beobachtet“, möchte ich mir erlauben, Ihnen mitzutheilen, dass ich einen Fall von Argyrose der Bindehaut (Uebergangsfalten) in Folge von Protargol in der October-sitzung der New York Academy of Medicin, Section on Ophthalmology, vorstellte. (Publicirt in „Medical Times and Register“, Sept. 24. 1898; referirt in der Ophthalmol. Klinik. 1898. Nr. 24. S. 468). R. Denig.

3) 49th meeting of the Amer. med. Ass. — Sect. of Ophth. Harold Gifford of Omaha, Chairman.

Chairman's Adress. In opening the meeting the chairman dwelt upon the predominance of German influence in modern medicin and surgery. This could only be explained by the greater incentive to scientific research, by the German environment, particularly the practice of calling men to professorships and other important positions, on account of original work; and from one city to another.

Hr. G. hat das Richtige nicht getroffen. Männer, die gar nicht mehr befördert werden können oder die jede Beförderung ablehnen, schaffen bei uns unablässig die wichtigsten wissenschaftlichen Arbeiten.

Der wissenschaftliche Geist ist eben seit etlichen Generationen kräftig entwickelt in Deutschland; dazu kommt Ueberlieferung und Unterricht, und der blühende Zustand der deutschen Universitäten und andren wissenschaftlichen Einrichtungen.

Ich empfehle Hrn. G. zum Studium ein lehrreiches Buch: Histoire des sciences et des savants depuis deux siècles, par Alphonse Decandolle, Genf. 1872. H.

4) Kopenhagen, Amagestöw 21, 23. Februar 1899.

. . . Meine Sammlung stimmt ganz genau mit dem von Ihnen aufgestellten Satz: „$^1/_2$ aller Fälle sterben, $^1/_3$ verlieren mehr oder weniger das Sehen.“ Von 15 Fällen schossen sich 8 todt, 5 ein- oder doppelseitig blind . . .

C. Norman-Hansen.

Bibliographie.

1) Ein Fall von Thalamustumor mit completer, mimischer Facialis-Lähmung, von med. cand. H. Reimann, Hospitant der 2. medicin. Abtheilung am k. k. Franz Josef-Spital in Wien. (Allgem. Wiener med. Zeitung. 1898. Nr. 44 u. 45.) Der Fall zeigte neben einer leichten Facialis-Lähmung auf der gegenüberliegenden Seite eine sehr deutlich ausgesprochene Lähmung der Muskulatur bei psychisch-reflectorischer Innervation; die linke Papille war geröthet, geschwollen, die Venen zeigten sich erweitert; Augenmuskellähmungen, collaterale Pupillenerweiterung, Fehlen der Convergenzreaction, Lähmung der Accommodation deuteten auf Vierhügelaffection; die vorhandene Hemianopsie mit hemianopischer Pupillenstarre fand ihre Erklärung in der Zerstörung des Corpus geniculat. laterale. Interessant waren nebenbei den Paresen vorausgegangene Parästhesien in den Extremitäten und Schmerzhaftigkeit der Bulbi bei Bewegung. Die Section ergab ein Gliosarcom des Thalam. opt. dext.

Schenkl.



2) Ueber die Wirkung kurzdauernder Lichtreize auf das Sehorgan, von J. v. Kries. (Zeitschr. f. Psych. u. Phys. d. Sinnesorg. XII. 2.) Bei Untersuchungen über das Purkinje'sche Phänomen (Nachbild eines im Kreise bewegten Leuchtobjects) fand Verf., dass die verschiedenen Formen, die bei dieser Erscheinung beobachtet werden, hauptsächlich von Unterschieden im Adaptionszustand abhängen; er kommt ferner zu der Ansicht, dass das (unter gewissen Umständen stattfindende) Auseinanderfallen des Nachbildstreifens in zwei getrennte Theile nicht, wie er erst vermuthet hatte, durch eine verschiedene Reactionszeit der Stäbchen und der Zapfen bedingt sei, sondern dass die Stäbchen selbst, vielleicht auch die Zapfen, bei momentaner Reizung zwei zeitlich auseinanderfallende Empfindungseffecte liefern können. Schwarz.

3) Die Aufmerksamkeit und die Function der Sinnesorgane, von Dr. W. Heinrich. (1. Beitrag. Zeitschr. f. Psych. u. Phys. d. Sinnesorg. IX. S. 342; 2. Beitrag. Ebenda XI. S. 410.) Verf. untersuchte mittels des Ophthalmometers die Veränderungen der Pupille und Accommodation bei Aenderungen der Aufmerksamkeit. Die Ergebnisse sind im Wesentlichen folgende. Wenn bei fortdauernder Fixirung eines Punktes (zum Festhalten der Blickrichtung) die Aufmerksamkeit einem seitlich gelegenen gleich weit entfernten Object zugewandt wird, verringert sich die Accommodation, was sich in der Abflachung der Linse und in der Vergrösserung der Pupille äussert. Wird die Aufmerksamkeit nicht-optischen Eindrücken zugewendet, so wird das Auge accommodationslos, es kann sogar noch stärkere Abflachung der Linse eintreten, wie beim Fernsehen (vorausgesetzt, dass der Abstand des Fixirzeichens keine Accommodationsanstrengung zum Festhalten der Blickrichtung erfordert, was Verf. nicht besonders berücksichtigt. Ref.). Der Krümmungsradius der Linse und der Durchmesser der Pupille nehmen beim seitlichen Sehen mit dem Winkel, unter dem sich das Object zur Achse befindet, anfangs zu, von 50^0 an wieder ab. Wird die Aufmerksamkeit von den optischen Eindrücken abgewendet, so verringert sich die Convergenz der Augenachsen. Die beobachteten Aenderungen stehen im directen Zusammenhang mit den Angaben über die Erscheinungen der Aufmerksamkeit. Wo die physiologischen Bedingungen die Einwirkung des Reizes begünstigen, dort lauten auch die Angaben der Versuchspersonen dahin, dass der Eindruck bemerkt, resp. deutlicher wird; wo die Bedingungen die Einwirkung des äusseren Reizes herabsetzen, dort giebt man an, den Eindruck nicht bemerkt, resp. undeutlich gesehen zu haben. Schwache Eindrücke zeigen gewisse periodische Schwankungen in der Deutlichkeit, die nach Verf.'s Beobachtungen auf Schwankungen in der Genauigkeit der Accommodation zu beziehen sind. (Diese Schwankungen bezeichnet Verf. ohne Weiteres als Schwankungen der Aufmerksamkeit, was nicht hinreichend begründet ist; noch weniger erscheint die darauf fussende Annahme begründet, dass die Schwankungen in der Genauigkeit der Accommodation die alleinige Ursache der Schwankungen der Aufmerksamkeit bei optischen Eindrücken seien. — Ref.) Weitere Untersuchungen, über die Verf. im 2. Beitrag berichtet, ergaben, dass das Auge für die Entfernungen der peripher liegenden Objecte ähnlich wie für die centralen Entfernungen accommodirt. Der Grad der „paraxialen Accommodation" ist jedoch nicht unabhängig von der Entfernung des centralen Fixirzeichens. Ist das Fixirzeichen, das die Blickrichtung bestimmt, in einer constanten Entfernung, so ändert sich die Krümmung der Linse, wenn ein peripheres Object betrachtet wird, mit dessen Abstand. Die Krümmung der Linse bleibt aber auch für eine constante Entfernung des paraxialen Objects nicht constant, wenn das centrale Fixirzeichen seine Entfernung ändert. Die Einstellung für eine paraxiale

Entfernung ist daher von dieser und von der Entfernung des centralen Fixirzeichens abhängig. Die Abflachung der Linse bei Accommodation auf ein seitliches Object hat, wie theoretische Untersuchungen ergeben, die Wirkung, dass für die von dem seitlichen Object kommenden Strahlenbündel, die astigmatisch gebrochen werden, die erste Brennlinie auf die Netzhaut fällt, das Auge accommodirt paraxial auf die erste, zu den Einfallebenen senkrechte Brennlinie (im Gegensatz zur centralen Accommodation des astigmatischen Auges, das womöglich auf den Brennkreis einzustellen sucht, wie die Untersuchungen von Hess lehren — Ref.). Auch der Umstand, dass von einer gewissen Seitenabweichung des Objectes an (über 50°) die Krümmung der Linse wieder etwas zunimmt, ist damit in Uebereinstimmung, wie sich optisch begründen lässt. Den Haab'schen „Hirnrindenreflex" der Pupille will Verf. durch die Annahme erklären, dass die centrale Fixation die Einwirkung des Reizes auf der Peripherie stark herabsetze, und dass die Hinwendung der Aufmerksamkeit auf die Flamme die Empfindlichkeit der Netzhaut steigere, so dass ein Lichtreflex eintrete, der die bei seitlicher Accommodation sonst eintretende Erweiterung der Pupille übercompensire. (Diese Annahme ist nicht nöthig, es besteht zwischen Haab's Beobachtung und den Beobachtungen des Verf.'s nicht einmal ein scheinbarer Widerspruch: Bei Haab's Versuchsanordnung wird, während der Blick — ohne Fixirzeichen — ins Dunkle gerichtet ist, die Accommodation gewöhnlich ganz entspannt; wird nun die Aufmerksamkeit der ziemlich nahe stehenden Flamme zugewandt, so wird paraxial auf diese accommodirt, wie auf Grund der Versuche des Verf. anzunehmen ist, und damit ist natürlich auch eine Pupillenverengerung verbunden, wie schon Heddaeus u. A. annahmen. — Ref.) Schwarz.

4) Ueber den scheinbaren Grössenwechsel der Nachbilder im Auge, von W. Scharwin und A. Novizki in Moskau. (Zeitschr. f. Psychol. und Physiol. d. Sinnesorg. XI. S. 408.) Verff. bringen im Allgemeinen Bekanntes über die Grössenschätzung und Localisation der Nachbilder; neu ist die Beobachtung, dass ein nur in einem Auge entwickeltes starkes Nachbild auch nach Verschluss dieses Auges seine Grösse ändert, je nachdem das andere Auge nahe oder fernliegende Flächen ansieht. Schwarz.

5) Zur Geschichte der Dreifarbenlehre, von W. Preyer. (Zeitschr. f. Psychol. u. Physiol. d. Sinnesorg. XI. S. 405.) Veranlasst durch eine Bemerkung A. König's bei Besprechung einer Abhandlung von Durand (über die Entstehung der Dreifarbentheorie) weist Verf. darauf hin, dass Helmholz in seiner Habilitationsschrift (1852) die Young'sche Dreifarbenlehre erst verworfen hatte, dann in Folge der Untersuchungen Grassmann's (zur Theorie der Farbenmischungen 1853) sich ihr zuneigte, und erst nachdem Maxwell (1856 und 1857) neues Material beigebracht hatte, für sie eintrat und sie scharfsinnig förderte. Dadurch ist die Erkenntniss ihrer Unhaltbarkeit wesentlich verzögert worden. Aber die Vertheidigung und Bekämpfung dieser Hypothese hat zur Entdeckung so vieler neuer Thatsachen und zur Erfindung so feiner Methoden geführt, dass eine ausführliche Darstellung ihrer Schicksale eine dankenswerthe Arbeit wäre. Schwarz.

6) Spectrobolometrische[1] Untersuchungen über die Durchlässigkeit der Augenmedien für rothe und ultrarothe Strahlen, von E. Aschkinass. (Zeitschr. f. Psychol. u. Physiol. d. Sinnesorg. XI. 1.) Die Untersuchungen des Verf.'s ergaben, dass die Ursache der Unsichtbarkeit

---

[1] ἡλίου βολαί, Sonnenstrahlen. H.

der ultrarothen Strahlen (ganz entsprechend wie bei den ultravioletten Strahlen) in der Unempfindlichkeit der Netzhautelemente für dieselben zu suchen ist, nicht in Absorption durch die Augenmedien. Schwarz.

7) Ueber den Einfluss von Lichtstärke und Adaption auf das Sehen des Dichromaten (Grünblinden), von J. v. Kries und W. Nagel. (Zeitschr. f. Psych. u. Phys. d. Sinnesorg. XII. 1.) Verf. stellte als „Grünblinder" (im Helmholtz'schen Sinne), resp. „Blausichtiger" (nach Hering) unter Mitwirkung von v. Kries systematische Untersuchungen an über Mischungsgleichungen bei bedeutenden Lichtstärken und hell-adaptirtem Auge, sowie bei schwachen Lichtstärken mit dunkel-adaptirtem Auge. Die Untersuchungen bestätigten die schon von König gefundene Abhängigkeit der Gleichungen von der absoluten Lichtstärke, und die Ergebnisse sind im Einklang mit der von v. Kries entwickelten Annahme, dass zwei (einfache oder zusammengesetzte) Lichter hinsichtlich ihrer Wirkung auf den Zapfenapparat übereinstimmen können (worauf im Wesentlichen ihr Gleicherscheinen bei hoher Intensität beruht), ohne dass darum ihre Wirkungen auf den Stäbchenapparat (bei Abschwächung des Lichtes und Dunkeladaptirung der Augen) die gleichen zu sein brauchen.

Schwarz.

8) Die geometrisch-optischen Täuschungen (vorläufige Mittheilung), von Th. Lipps. (Zeitschr. f. Psych. u. Phys. d. Sinnesorg. XII. 1.) Verf. stellt die Hauptsätze seiner ästhetisch-mechanischen Theorie der geometrisch-optischen Täuschungen zusammen, die er in einer eigenen Schrift ausführlich darstellen und begründen will. (Diese ist inzwischen erschienen unter dem Titel „Raumästhetik und geometrisch-optische Täuschungen", Leipzig, 1897. — Ref.) Schwarz.

9) Vergleichende Untersuchungen über Licht- und Farbensinn in Centrum und Peripherie der Netzhaut, von Dr. Guillery, Stabsarzt in Köln. (Zeitschr. f. Psych. u. Physiol. d. Sinnesorg. XII. 3 u. 4.) Verf. bestimmte für die 4 Hauptmeridiane der Netzhaut in Abständen von 10 zu 10° die Grösse der Netzhautbildchen für den „physiologischen Punkt" (den kleinsten noch wahrnehmbaren schwarzen Punkt), ferner die Bildgrössen, die zwei kleine Kreisflächen von bestimmtem Helligkeitsunterschied haben mussten, damit dieser Unterschied eben erkennbar war, endlich die Bildgrössen für eben in ihrem Ton erkennbare farbige Scheiben (wozu die Hering'schen Urfarben benutzt wurden). Aus dem Ergebniss der Untersuchungen ist zu schliessen, dass die relative Vertheilung der den einzelnen Empfindungen zu Grunde liegenden Substanzen an den verschiedenen untersuchten Netzhautstellen nicht mit der Anordnung der histologischen Elemente der Netzhaut übereinstimmt, die wir als die lichtempfindenden ansehen; wenn wir dieselben nicht ihrer Bedeutung entkleiden wollen, müssen wir daher annehmen, dass sie in verschiedenem Umfang mit chemischen Stoffen ausgerüstet sind, die sie zu den einzelnen Empfindungen befähigen. Der Beschreibung der Versuche schickt Verf. eine Darlegung seiner den Augenärzten bereits aus seinen früheren Veröffentlichungen bekannten Ansichten über die Begriffe von Raumsinn und Lichtsinn voraus. (Ref. gehört leider auch zu den „Unbekehrten", insofern er wenigstens nicht zugeben kann, dass die „Punktsehschärfe" vom Lichtsinn unabhängig sei. Die Reizung eines einzelnen Netzhautelements muss im Sehorgan nicht unter allen Umständen qualitativ dieselben (psychologischen) Vorgänge hervorrufen, wie die Reizung einer grösseren Gruppe von Elementen; der Schwarzprocess in einem Netzhautelement kann bei genügender Kleinheit eines schwarzen Objectpunktes so gering werden, dass er nicht mehr eine Schwarzempfindung, sondern eine

Grau-Empfindung hervorruft; thatsächlich erscheint ein immer kleiner werdender schwarzer Punkt — auch auf grauem Grunde — vor dem gänzlichen Verschwinden grau, was am besten bei Vergleich mit einem grösseren schwarzen Punkte wahrzunehmen ist.) Schwarz.

10) Absorption und Zersetzung des Sehpurpurs bei den Wirbelthieren, von Else Köttgen und Georg Abelsdorff. (Zeitschr. f. Psychol. u. Physiol. d. Sinnesorg. XII. 3 u. 4.) Verff. stellten umfassende und sorgfältige Versuche über die Absorption und die Zersetzung des Sehpurpurs bei den verschiedenen Wirbelthierclassen an. Die Sehpurpurlösungen wurden nach der Methode von Kühne hergestellt. Es ergab sich, dass bei den untersuchten Wirbelthierclassen zwei Arten von Sehpurpur vorkommen, die eine bei den Säugethieren, Vögeln und Amphibien mit dem Maximum der Absorption bei der Wellenlänge 500 $\mu\mu$, die andere bei den Fischen mit dem Absorptionsmaximum bei 540 $\mu\mu$; die stärkste Absorption findet also bei beiden Arten von Sehpurpur im Grünen statt, bei den Fischen jedoch in einer sich dem Gelbgrünen nähernden Gegend des Spectrums, wodurch das mehr violette Aussehen des Fischsehpurpurs bedingt wird. Bei der Zersetzung erbleicht der Sehpurpur, ohne in eine anders gefärbte Substanz überzugehen, indem die Absorption durch die Zersetzung nur eine quantitative Aenderung erfährt. Das Vorkommen von Sehgelb bei den Thieren ist also entschieden zu verneinen. Schwarz.

11) Le traitement des épithéliomas de la face et des paupières par le bleu de méthylène, par Chevalier et Landrevie. (Languedoc Médico-Chirurgical. 1898. Nr. 7.) Verff. empfehlen die combinirte Behandlung von Hautkrebsen mit Auslöffelung und Einstreuen von Methylenblau. Sie wollen schnelle Heilungen beobachtet haben und rühmen namentlich die desinficirende Kraft des Mittels. Moll.

12) Un deuxième cas d'hémorrhagies rétiniennes causées par l'usage de la bicyclette, par Dr. Chevalier de Toulouse. (Languedoc Medico-Chirurgical. 1898. 10 Avril. p. 145.) Während einer anstrengenden Radfahrt war bei einem 21jährigen jungen Manne plötzlich eine Sehstörung aufgetreten. Es fanden sich um die Papille herum 3 Blutherde. Verf. glaubt an eine Prädisposition, die er in einer angeborenen Schwäche der Gefässwände sieht. Die Prognose dieser Blutungen ist gut. In diesem Falle schwanden sie nach kurzer Zeit, ohne Spuren zu hinterlassen. Fehr.

13) Ueber die Verbreitung der trachomatösen Augenentzündung in der bayerischen Provinz Oberfranken, von Dr. M. Miller, Augenarzt in Bayreuth. In einem Theile Oberfrankens ist Trachom seit dem ersten Auftreten in Deutschland endemisch. Dies gilt besonders von den sumpfreichen oberen Flussthälern der fränkischen Saale und des Main, während die auf den Höhenzügen gelegenen Orte frei blieben bis auf einzele in sumpfiger Umgebung. Eine Statistik, die 4 Perioden 1868/69, 1874/80, 1882/89, 1890/96 umfasst, zählt unter 483 068 Einwohnern der Main-Saale-Eger-Regnitz-Gebiete 2148 Trachomkranke. Die letzte Periode darunter umfasst unter 10 000 Augenkranken des Verf. 320 Trachomfälle. Verf. schliesst sich der Ansicht an, dass das Trachom in Höhenlage über 500 m nur sporadisch auftritt und einen milderen Verlauf nimmt. Spiro.

14) Wann sind Verbände, wann kalte oder warme Umschläge bei der Behandlung von Augenkranken angezeigt?, von Dr. J. Herrnheiser, Prag. (Die ärztliche Praxis. IX. Jahrgang. 1898. 1—3.) Verf. hält den Druckverband für indicirt 1) bei allen Hornhautwunden, seien

es Epitheldefecte oder grössere Substanzverluste; 2) bei allen Hornhautgeschwüren, namentlich wenn Perforation droht; eventuell durch Rückenlage des Kranken zu unterstützen. Auch bei Irisvorfällen und bei ektatischen Hornhautnarben müsse, bevor man zur Operation gehe, ein Heilverfahren mit dem Druckverband versucht werden. Bestehe starke Absonderung, so ist der Verband 2—3 mal täglich zu wechseln. Contraindicirt ist er bei Thränensackleiden. Bezüglich der Operationen sei es gleichgültig, ob man einen Schutzverband anlege oder offene Wundbehandlung wähle; verzichte man auf den Verband, so sei das Fuchs-Czermak'sche Schutzgitter dem Wolffberg'schen Papiere vorzuziehen. Kalte Umschläge sind indicirt bei allen entzündlichen Affectionen der Bindehaut; ganz Besonderes leisten sie bei Episcleritis. Eiscompressen sind dem Eisbeutel vorzuziehen. Warme Umschläge sind so heiss zu nehmen, wie sie das Auge und die Haut vertragen können; letztere ist durch Vaseline zu schützen. Am besten geeignet sind Leinsamen- nnd Kamillenumschläge. Indicirt sind sie bei Thränensackphlegmone, bei allen Erkrankungen der Ader- und Regenbogenhaut, incl. Glaucom und Pantophthalmie, sowie bei Trigeminusneuralgien. In neuester Zeit sollen auch bei Sehnervenatrophie günstige Erfolge erzielt worden sein.

Hamburger.

15) Ueber die Behandlung grösserer Perforations-Verletzungen des Bulbus durch die Naht, von Joh. Jakob Müller. (Aus der Universitäts-Augenklinik zu Giessen. Inaugural-Dissertation.) Verf. stellt aus der Giessener Universitätsklinik 80 Fälle tabellarisch zusammen, in denen Perforations-Verletzungen des Auges mittelst Hornhaut- oder Lederhautnaht behandelt wurden. Die Resultate waren günstig, denn bei 61 Patienten konnte der Bulbus erhalten werden, bei 17 kam es nachträglich wegen entzündlicher Erscheinungen zu Enucleation oder Exenteration, 2 Fälle endeten mit Schrumpfung. In 13 Fällen war S zwischen $^1/_2$ und 1, in 13 weiteren zwischen $^1/_4$ und $^1/_2$, wieder in 13 Fällen zwischen $^1/_4$ und $^1/_{10}$, in den übrigen geringer. Zum Schlusse werden drei Fälle angeführt, in denen trotz schwerster Verletzungen die Anlegung einer Bindehaut-Naht genügte, um den Bulbus zu retten. In allen drei Fällen handelte es sich um Durchtrennung der Hornhaut und der Lederhaut.

Hamburger.

16) Zur Kenntniss der sogenannten expulsiven intraocularen Blutungen, von Golowin. (Ophthalmologische Klinik. 1899, Nr. 1 u. 2.) Auf Grund von eigenen mikroskopischen Untersuchungen erklärt Verf. das Zustandekommen der expulsiven Blutung folgendermaassen: Ihre eigentliche Ursache ist in Gefässveränderungen meist senilen und glaucomatösen Charakters gegeben. Aeussere Einflüsse (Operation, Würgebewegungen) spielen nur die Rolle von auslösenden Gelegenheitsursachen. Beschränken sich diese Veränderungen auf die grösseren Gefässe, d. h. geht die Blutung von den Arteriae ciliares posticae longae aus, so findet man bei der mikroskopischen Untersuchung keine Veränderung der Aderhaut. Sind auch die kleineren Gefässe ergriffen, so kann jedes Aderhautgefäss der Sitz der Blutung sein. Die expulsive Blutung lässt sich nicht voraussehen; das betroffene Auge ist meist für das Sehen verloren. Man kann versuchen, der Blutung durch Verband, Auflegen von Eis, Compression der Carotis u. dergl. Einhalt zu thun. Moll.

17) La conjonctivite végétante en Algérie, par Gros. (1898.) Die in Rede stehende Conjunctivitis, an Ort und Stelle meist für Trachom gehalten, unterscheidet sich von diesem durch ihr an die Jahreszeit gebundenes Auftreten und gleicht daher mehr dem sog. Frühjahrscatarrh. Die jüngeren

Individuen werden mit Vorliebe befallen, tragen aber in den seltensten Fällen dauernde Schädigungen davon, weil die Hornhaut fast niemals ergriffen wird. Die Prognose ist gut. Moll.

18) Beitrag zur Lehre von der sympathischen Augenentzündung, besonders ihrer pathologischen Anatomie, von Uhr. (Dissertation, Marburg 1898.) Verf. steht auf den Standpunkt, dass die sympathische Ophthalmie infectiösen Ursprungs ist und wendet sich gegen die Verfechter der neurotischen Theorie. Moll.

19) Bacterium septatum und dessen Beziehungen zur Gruppe der Diphtheriebakterien (B. diphtheriae [Klebs-Löffler], B. pseudodiphtheriticum [Löffler] und B. xerosis), von Gelpke. (Karlsruhe, 1899. Nemnich.) Verf. fasst die Thatsachen, die aus seinen Untersuchungen resultiren, folgendermaassen zusammen: 1. Das B. septatum weist bestimmte culturelle Eigenthümlichkeiten auf, welche eine gewisse Aehnlichkeit mit dem B. xerosis verrathen, aber weder bei dem B. pseudodiphth., noch bei dem vollvirulenten B. diphth. zu finden sind. 2. Das B. septatum besitzt bestimmte morphologische, regelmässig wiederkehrende Eigenschaften, welche die Stammeszugehörigkeit nur erkennen lassen, aber weder dem B. xerosis noch dem B. sept. oder dem B. diphth. zukommen. 3. Das B. septatum ist für die menschliche Bindehaut specifisch pathogen und vermag in Reinculturen das typische Bild des Schwellungscatarrhs künstlich zu erzeugen. Moll.

20) Die Neurologie des Auges, von Wilbrand u. Saenger. Ein Handbuch für Nerven- u. Augenärzte. I. Bd. I. Abth. (Wiesbaden. 1898. J. F. Bergmann.) Die vorliegende erste Abtheilung des gross angelegten Werkes behandelt in erschöpfender Weise die Lage und Form der Augenlider, die Form und Weite der Lidspalte unter physiologischen und pathologischen Bedingungen, die Lidreflexe und das anatomische Verhalten des Musculus orbicularis palpebrarum, die Mitbewegungen zwischen den Lidern und dem Bulbus, der Krampf des Musculus levator palpebrae, die Lähmung des Musculus levator palpebrae superioris, die Ptosis. Die Mittheilung zahlreicher eigener Beobachtungen der Verff. machen die Lectüre des Werkes zu einer sehr anziehenden. Eine grosse Mühe ist auf die überaus genaue Literatur-Angabe verwendet, so dass das Buch auch als Nachschlagewerk für die behandelten Fragen als unentbehrlich bezeichnet werden muss. Zahlreiche Abbildungen tragen zum Verständniss des Ganzen bei. Moll.

21) La Vision. Étude physiologique, par Parinaud. (Paris, 1898. Doin.) Das über 200 Seiten starke Werk zerfällt in eine Einleitung und zwei Haupttheile. Einzelheiten lassen sich naturgemäss nicht herausgreifen, wenn anders man dem Inhalt des Buches gerecht bleiben will. Die Literatur, namentlich die deutsche, ist eingehend berücksichtigt. Moll.

22) Traité d'Ophtalmoscopie, par Rollet. (Paris. 1898. Masson & Cie.) Das Werk ist für den französischen Studenten berechnet und bringt den Stoff in herkömmlicher Gliederung. Recht gute Abbildungen erleichtern das Verständniss. Moll.



Um Einsendung von Separatabdrücken wird gebeten.

Verlag von Veit & Comp. in Leipzig. — Druck von Metzger & Wittig in Leipzig.



Centralblatt

für praktische

AUGENHEILKUNDE.

Herausgegeben von

Prof. Dr. J. Hirschberg, Geh. Med.-Rath, in Berlin.

Monatlich ein Heft. Preis des Jahrganges 12 Mark. Zu beziehen durch alle Buchhandlungen des In- und Auslandes und die Postanstalten des Deutschen Reiches.

April. Dreiundzwanzigster Jahrgang. 1899.

Alfred Graefe,

geb. am 23. November 1830 zu Martinskirchen a. d. Elbe,
gest. am 12. April 1899 zu Weimar.

I. Meine gegenwärtige Trachom-Behandlung.

Von Prof. Dr. N. Feuer in Budapest.

Seit 1886 besteht in Ungarn ein systematischer Trachom-Dienst,[1] um einerseits durch entsprechende Präventiv-Maassregeln die Ausbreitung des Trachoms zu verhindern, andrerseits in den inficirten Bezirken die Endemie auf das möglichst kleinste Maass herabzudrücken. Leider hat gerade der zweite Theil dieser Aufgabe mit vielen Schwierigkeiten zu kämpfen, deren erste und grösste die Unzulänglichkeit der Trachom-Therapie ist. So lange wir nicht im Stande sind, wenigstens die meisten chronischen Trachome in 2—3 Monaten zuverlässig auszuheilen, so lange wird wohl die Prophylaxe unsere einzige Waffe gegen die Endemie bleiben. Denn, abgesehen von der leicht begreiflichen Ungeduld der Kranken und leider auch des Arztes, bringt ja die Behandlung bei den meisten dieser Kranken, die sich bei uns mit wenigen Ausnahmen aus dem Bauernvolke und der Arbeiterclasse recrutiren, eine solch' erhebliche Störung im Brod-Erwerb mit sich, dass diese für eine längere Dauer nicht ertragen werden kann. Im Sommer gar kann vom Landmann kein einziger Tag geopfert werden, und so tritt auf Monate hinaus eine vollständige Unterbrechung in der Behandlung ein, während welcher der bis dahin erzielte Erfolg unter dem Einfluss der mit der Feldarbeit verbundenen Schädlichkeiten sich wieder vollständig verliert.

Wer die alte typische Behandlung mit Lapislösung, Cuprum sulfuricum und ähnlichen Topica mit angesehen und mit geübt hat, die bei erheblicher Schmerzlichkeit in den günstigeren Fällen 1—2 Jahre lang dauerte und so viele Versager hatte, wird wohl in der modernen Behandlungsweise des Trachoms einen bedeutenden Fortschritt erkennen; doch sind wir noch weit entfernt von dem, was wir oben in ziemlich bescheidener Weise gewünscht haben. Wenn ich nichts desto weniger über meine gegenwärtige Behandlung des Trachoms berichte, so geschieht dies nur aus dem Grunde, weil dieselbe den meisten unsrer Aerzte, die sich auf dem Lande mit Trachom-Behandlung beschäftigen, zur Richtschnur dient, also einen gewissen officiellen Anstrich hat.

Bei meinem therapeutischen Vorgehen gegen das Trachom befleissige ich mich daher möglichster Einfachheit. Auf meiner Trachom-Abtheilung wird das Gros der Kranken so behandelt, wie dies auch der praktische Arzt auf dem Lande an seinen ambulanten Kranken in der etwaigen Bauernstube, wo die Kranken des Dorfes oder der benachbarten Gehöfe sich versammeln, ohne ärztliche Assistenz und nur mit dem Epilator versehen, ausführen kann.

[1] Vergleiche meine Brochüre: „Die Verbreitung des Trachoms in Ungarn und das behördliche Vorgehen gegen dasselbe“, 1897, Stuttgart, Enke.



Die wenigen Kranken, bei denen draussen dieses einfache Verfahren nicht ausreicht, sind den zu diesem Zwecke eigens errichteten **Trachom-Spitälern** oder den sonstigen, mit einer Trachom-Abtheilung versehenen Spitälern abzugeben. Ich will aber gleich bemerken, dass — wenn wir von den an Distichiasis leidenden oder aus irgend einem anderen Grunde operationsbedürftigen absehen — solche Kranke unter den 30000 Trachomatösen, die in Ungarn existiren, nicht nur relativ, sondern auch absolut selten vorkommen; dass also jenes einfache Verfahren das beste leistet, das bei unserem jetzigen Können überhaupt von der Behandlung des Trachoms erwartet werden kann.

Ich habe gegen das Trachom nur zwei Hauptmittel: die 2 % Lapislösung und die 1 ‰ Sublimatlösung; keines der neueren und neuesten Mittel, wenn sich auch — wie später gezeigt werden soll — das eine oder andere als nützlich erwies, vermag diesen zweien die Wagschale zu halten. In den Wochen und Monaten, wo mich meine Hörer, die ich denn doch auch mit den neuesten Mitteln bekannt machen muss, allein lassen, gelangt ausser Lapislösung und Sublimat kaum ein anderes Heilmittel in Anwendung, weil ich gewöhnlich mit den genannten ausreiche, obwohl auf meiner Abtheilung die schwersten und hartnäckigsten Fälle des ganzen Landes zusammenkommen. Wenn andere Oculisten, sowohl bei uns in Ungarn, als auch in anderen Ländern, mit der Sublimatbehandlung weniger günstige Erfahrungen gemacht haben, so kann ich dies nur aus der Verschiedenheit der Anwendung erklären, was um so verständlicher ist, als es sich hier weniger um die pharmako-dynamische Wirkung des Sublimates, als um das manuelle Vorgehen handelt.

Ich will daher dieses letztere, wie ich es übe, kurz skizziren.

Ich schicke voraus, dass ich bei acutem und subacutem, resp. exacerbirenden Trachom, sobald das Stadium der Lösung (Secretion) eintritt, nur Pinselungen mit 2 % Lapislösung vornehme und diese so lange fortsetze, als sie sich nützlich erweisen. Auch beim chronischen Trachom wende ich, wenn die Conjunctiva stärkere Schwellung, resp. Succulenz und Secretion zeigt, zunächst Lapislösung an, aber gewöhnlich nur jeden 2. Tag; an dem dazwischen liegenden Pausetag wird das Auge nur mir einer 3—4 % Borsäure-Lösung ausgewaschen. Sobald aber die besagten entzündlichen Erscheinungen an der Bindehaut nachlassen, oder wenn dieselben trotz wochenlang fortgesetzter Pinselung ausnahmsweise fortbestehen, dann gehe ich zum Sublimat über, indem ich wieder nur jeden 2. Tag die Bindehaut mit einem in 1 ‰ Sublimatlösung getauchten Watte-Tampon in allen ihren Winkeln mit einer der Dicke der infiltrirten Conjunctiva und der Verträglichkeit dieser und der Cornea angemessenen Energie abreibe.

Diese Manipulation ist am schwierigsten an der oberen Uebergangsfalte auszuführen, weshalb ich gleich Anfangs an diese gehe, bevor der Kranke durch starkes Kneifen sich wehrt. Wenn derselbe nach unten sieht, und

das umgestülpte obere Lid am Cilien-Rande nach oben und hinten gedrückt wird, dann kann man mit dem coconförmigen, ziemlich hart gewickelten Wattetampon vom äusseren oder inneren Winkel aus leicht in die obere Uebergangsfalte gelangen und diese, sowie die beiden Winkel abreiben, wobei das untere Lid die Hornhaut schützt, der nicht die Sublimatlösung, wohl aber das Reiben schaden könnte.

Wenn das Auge sehr tief liegt, dann lässt sich die obere Uebergangsfalte nur auf die Weise gründlich abreiben, dass man den Tampon mit einer Pincette fasst, oder die Watte um die Spitze einer Pincette oder eines Holzstäbchens wickelt. Der Abreibung der oberen Fornix folgt die der oberen Tarsalbindehaut, und am Schlusse wird die Bindehaut des unteren Lides behandelt.

Der allgemeine Gebrauch einer Pincette oder eines ähnlichen Instrumentes, damit der Arzt den Sublimat-Tampon nicht in die Hand nehmen müsse — was übrigens Jahr aus, Jahr ein ohne Schaden geschehen kann — ist nicht nur umständlich, sondern bei Massenbehandlung wegen der Möglichkeit einer etwaigen Blut-Infection auch gefährlich und wird jedenfalls das Widerstreben der Kranken hervorrufen.

Die Sublimat-Abreibungen vollführe ich ebenfalls nur jeden zweiten Tag, also 3 Mal in der Woche. Vielleicht habe ich es diesem vorsichtigeren Vorgehen zu verdanken, dass ich bessere Resultate erziele, wie diejenigen, die, streng an die Weisung der Gebrüder Keining sich haltend, täglich 1—2 Mal und stets so stark reiben, dass der Tampon blutig gefärbt wird. Schon bei meinem vorsichtigeren Vorgehen, wobei ich die Abreibungen angemessen dem Grade der Entzündung, der Infiltration und der individuellen Widerstandsfähigkeit der Bindehaut bald stärker, bald schwächer bewerkstellige, zeigen sich nicht selten am folgenden Tage, besonders an der oberen Tarsalbindehaut kleinere Pseudomembranen, nach deren Entfernung die Bindehaut leicht blutet. Wenn wir ein solches Auge abermals abreiben, dann häufen wir Reiz auf Reiz und lassen der Schleimhaut nicht Zeit zur Resorption. Bei solchem Vorgehen kann sich nicht nur die Bindehaut nicht bessern, sondern der fortwährende Reizzustand führt zu herpetischen Efflorescenzen auf der Cornea.

Die Abreibung ist für den Kranken entschieden unangenehmer, als die Pinselung mit Lapislösung; während aber nach letzterer ein starkes Brennen eintritt, das den Kranken auf 1—2 Stunden arbeitsunfähig macht, kann derselbe nach der Sublimatabreibung seine Arbeit — wenn es nicht feinste Augenarbeit ist — sofort wieder aufnehmen. In besonderem Vortheil ist aber die Abreibung der Application des Blausteinstiftes gegenüber, welch' letztere nicht nur an und für sich sehr schmerzhaft ist, sondern dem Kranken auch noch nachher qualvolle Stunden bereitet und auch minder empfindliche Individuen wenigstens auf einen halben Tag arbeitsunfähig macht. Wenn ich mich an die Jahre der Cuprum-Behandlung zurück-

erinnere, wo die „gestrichenen" Patienten die Vorhallen und Treppen der Ordinations-Locale besetzten, um ihre blauen Thränen auszuweinen, so macht es auf mich einen geradezu belustigenden Eindruck, wenn jetzt ein mit Sublimat-Tampon abgeriebenes Kind, weinend wohl ob der erlittenen Beleidigung, aber mit offenen Augen weitergeht.

Die Sache hat aber auch einen ernsten Hintergrund. Seit 1885 werden bei uns in Ungarn die Trachomatösen ex officio zur Behandlung angehalten; die meisten dieser Leute halten sich nicht für krank und waren geradezu empört, dass sie vermeintlich unnützer Weise solche schmerzhafte Behandlung und solch' schwere Berufsstörung erdulden mussten. Seitdem ich aber 1892 auf der Wanderversammlung der ungarischen Naturforscher und Aerzte in Kronstadt und in den im Auftrage des Ministeriums des Innern für die Landärzte der verseuchten Gegenden nahezu alljährlich abgehaltenen Lehrcursen, sowie auch auf literarischem Wege das KEINING'sche Verfahren in der oben bezeichneten moderirten Weise unter meinen Landsleuten propagirt habe, ist der Besuch der öffentlichen Ordinationen von Seite der Kranken ein unvergleichlich besserer, was auch dann schon als grosser Vortheil angesehen werden müsste, wenn der therapeutische Erfolg der Sublimat-Abreibungen nicht besser wäre — in der That ist er aber weit besser — als der des sogenannten Cuprumstiftes.

Ich begnüge mich freilich nicht mit den einfachen Sublimatabreibungen, sondern halte noch für viel wichtiger als diese das Ausdrücken der erweichten Knoten resp. des zerfallenen Infiltrates.

Es erscheint so natürlich, dass die Bindehaut, wenn diese zerfallene, grösstentheils nicht mehr resorbirbare, also fremde Masse aus derselben früh entfernt wird, viel rascher heilen kann, als wenn diese Masse dort bleibt, bis sie nach Platzen der sie bedeckenden Hülle eliminirt wird; es ähnelt dieser Vorgang so sehr dem rechtzeitigen Eröffnen eines Abscesses — dass es nicht begreiflich ist, warum sich jetzt noch einige Fachleute gegen diese wichtigste aller therapeutischen Maassregeln wenden.

Ich habe dieselbe in einem ungarischen Fachblatte (Közegészségügyi Kalanz) schon 1884 beschrieben und übe sie seit damals mit auffälligem Erfolge.

Ich benutze hierzu bloss meine 2 Daumennägel; in den Winkeln aber, wohin ich mit meinen Nägeln nicht gelangen kann, ebenso an der halbmondförmigen Falte, der Carunkel und endlich an der Conjunctiva bulbi fasse ich die Knoten resp. verdickte Schleimhaut mit dem Epilator oder einer anatomischen Pincette und zerquetsche sie.

Das Ausdrücken der Knoten ist selbst unter Cocaïnisirung schmerzhaft; ich reflectire daher nicht auf letztere, sondern überrasche mit dem Ausdrücken gewöhnlich den Kranken, der mit wenigen Ausnahmen die Wiederholung der Manipulation später selbst verlangt.

Ich intendire gar nicht, gleich bei der ersten Gelegenheit die Conjunctiva von allen sulzig erweichten Massen vollständig zu befreien; sobald die auf das Trauma folgende Reaction — während welcher auch die Sublimatabreibungen sanfter vollführt werden — vorüber ist (nach 5—10 Tagen), kann die eine oder andere Partie der Bindehaut wieder gedrückt und gequetscht werden.

Die KNAPP'sche Rollzange liegt zwar in verschiedenen Grössen auf meinem Ordinationstische; doch pflege ich dieselbe wegen der grossen Schmerzen, die sie verursacht, nur der Demonstration wegen anzuwenden; sie drückt nicht nur, sondern zerrt auch die Bindehaut, ohne aber diese von den erweichten Massen vollständig zu entleeren. Die Winkel sind mit der Rollzange noch weniger zu erreichen als mit den Nägeln; der Kranke aber schreckt vor einem Instrumente eher zurück, als vor den Fingern des Arztes. Auch muss ich ja meinen Aerzten lehren, an den primitiven Ordinationsstellen, wo zur gründlichen Reinigung einer KNAPP'schen Zange gar nicht die Gelegenheit geboten ist, mit den einfachsten Mitteln auszukommen.

Im unteren Sulcus subtarsalis tief eingebettete Knoten werden auch von mir eventuell scarificirt, ausgekratzt oder ausgebürstet. Für die an anderen Orten sitzenden Knoten halte ich diese Manipulation für überflüssig, weil durch dieselbe die meist auch gegenwärtige diffuse Infiltration nicht alterirt wird, während das Quetschen — sei es nun mit den Fingernägeln oder der Rollzange — auch auf diese günstig einwirkt. Zu einer allgemeinen Bürstung der Conjunctiva konnte ich mich bisher um so weniger entschliessen, als ich auch ohne solch schwere Schädigung der Conjunctiva auskomme.

Auch das Ausbrennen der Knoten ist zwecklos, wenn zugleich diffuse Infiltration des Bodens, auf dem die Knoten stehen, vorhanden ist. Diese Knoten sind einfach auszudrücken; gegen die diffuse Infiltration aber sind dann Sublimatabreibungen zu üben, bei denen ebenfalls das mechanische Moment die Hauptrolle spielt.

Das Ausdrücken der erweichten Massen, sowie auch die Sublimat-Abreibungen sind — letztere allenfalls sanfter — auch bei progressiven Pannus auszuführen, der bekanntlich Lapislösung, besonders aber den Blaustein nicht duldet; nur bei tieferen Infiltrationen, resp. Geschwüren der Cornea sind auch die Sublimat-Abreibungen zu meiden. Hier helfen neben Atropin-Einträufelungen warme Ueberschläge, leichte Jodoformeinstäubungen, besonders aber der Galvanocauter und bei stark vascularisirtem Pannus Peritomie mit folgender Cauterisation sowohl der Peritomie-Wunde, als auch einiger Stellen des pannösen Feldes. Selbstverständlich ist bei progressiven Hornhautgeschwüren, bei hartnäckigem, oder oft recidivirendem Pannus, oder auch nur oft wiederkehrender Schwellung der Conjunctiva das Augenmerk auch auf den Thränensack zu richten.

Die Frage, ob in einzelnen Fällen die Conjunctiva, bezw. die Cornea auch gegen die Sublimat-Abreibung eine gewisse Unverträglichkeit zeigt, d. h. ob auch nach vorsichtigen Abreibungen mit dem Sublimattampon auf dei Cornea herpetische Efflorescenzen aufzutreten pflegen, wie dies bei dem Gebrauche andrer reizenden Mittel, besonders aber des Blausteines, beobachtet wird, muss entschieden bejaht werden; aber diese Fälle sind sehr selten. Man kann dann als Abreibungsflüssigkeit statt des Sublimates eine 1 $^{0}/_{00}$ Jodtrichlorid- oder 4 $^{0}/_{0}$ Borsäure-Lösung nehmen, wenn wir auch quoad infiltrationem conjunctivae mit diesen Mitteln weniger rasche Fortschritte machen werden. Man kann in solchen Fällen eventuell auch zur Lapislösung zurückkehren, wobei man aber die überflüssige Lösung, damit sie nicht auf die abnorm empfindliche Hornhaut gelange, mit 1 $^{0}/_{0}$ Kochsalzlösung neutralisiren muss, und wenn auch diese Pinselungen nicht vertragen werden, dann nehme ich den Lapis mitigatus zur Hand, der mich gerade in diesen höchst reizbaren Fällen selten im Stiche lässt. Man breitet erst das umgekehrte Oberlid gleichmässig aus und drückt dabei die Uebergangsfalte möglichst stark hervor; nun zieht man mit dem Stift, dessen verwitterte Oberfläche früher mittels eines nassen Fleckchens blank geputzt worden war, flach und oberflächlich über die Conjunctiva hin, weniger den Ciliarrand als vielmehr die Partie gegen die Uebergangsfalte hin treffend, wonach rasch mit Kochsalzlösung und gewöhnlichem Wasser abgewaschen wird.

Es bleibt auf der Conjunctiva ein mässiger Schorf zurück, wie nach einer stärkeren Pinselung mit 2 $^{0}/_{0}$ Lapislösung. Nach Reponirung des Oberlides wird dieselbe Procedur am Unterlid separat ausgeführt, auch hier das Hauptmerk auf die Uebergangsfalte richtend. Der Vortheil dieser Manipulation liegt auf der Hand: wenn ich die Lapislösung mit Salzwasser rasch neutralisire, damit dieselbe nicht auf die in gegebenem Falle abnorm empfindliche Hornhaut gelange, so ist die Wirkung auf die Conjunctiva zu schwach und die Lapislösung wird dennoch nicht ganz von der Cornea fern gehalten, während ich mit dem mitigirten Stift auf die Conjunctiva in dieser Sekunde genügend stark einwirke, die Cornea aber vor dem Contacte mit dem ätzenden Mittel vollständig sichere. Ich habe auf meiner Abtheilung auch gegenwärtig eine Frau in Behandlung, bei der ich bei einer früheren Gelegenheit alle alten und modernen Heilmittel (Lapislösung, Sublimat, Cuprum, Borpulver, Argentamin u. s. w.) vergebens versuchte; jedes derselben brachte eine Verschlimmerung des sich allmählich über die ganze Cornea beider Augen ausbreitenden, dichten, herpetischen Pannus, bis ich schliesslich zum Lapis mitigatus griff, der eine rasche Besserung brachte. Mit leichten Resten des Trachoms entlassen, kam sie vor 2 Monaten mit einer schweren Recidive zurück, und es wiederholte sich das alte Spiel, als ich Sublimat und Argentamin versuchte; ich musste zum Lapis mitigatus zurückkehren, der in nicht ganz 6 Wochen nicht nur den Pannus wieder

zurückdrängte, sondern auch die Infiltration der Conjunctiva grösstentheils zur Resorption brachte.

Die alten Militärärzte, die besonders in unsren ehemaligen italienischen Provinzen, sowie in Galizien und der Bukowina viel mit Trachom zu thun hatten — aus diesen Epidemien stammt auch unser Trachom in Ungarn — wendeten den Lapis mitigatus allgemein an; in akademischen Kreisen (Arlt und Zeitgenossen) hat man jedoch diese starken Cauterisationen verpönt, weil man annahm, dass sie an der Bindehaut Narbenbildung und Schrumpfung verursachen; aber durch jene bekannten Fälle gezwungen, bei welchen wir unthätig zusehen müssen, wie der Pannus fortschreitet, weil die Cornea gegen jedes Reizmittel empfindlich, die Behandlung des Trachoms unmöglich macht, habe ich mich Anfangs der 80er Jahre an dieses Mittel herangewagt und es in den besagten Fällen jeden 2. oder 3. Tag wenigstens so lange angewendet, bis erhebliche Besserung eingetreten und das Auge zur Fortsetzung der gewöhnlichen und — wie ich meinen Lehrern nachbetete — für die Bindehaut weniger gefährlichen Behandlung gekräftigt war.

Dieser mitigirte Lapisstift hat mir nun seit damals oft vorzügliche Dienste geleistet, und ich habe nebenbei die Ueberzeugung erlangt, dass die sanfte Weise, wie ich denselben anwende (und schon 1884 in der oben citirten Publication im „Közegészségügyi Kalanz“ beschrieben habe), der Narbenbildung in der Conjunctiva gar keinen Vorschub leistet.

(Fortsetzung folgt.)

II. Wann entsteht Chorioidal-Riss bei Schläfen-Schuss?

Von Dr. C. **Norman-Hansen**, Kopenhagen.

Fälle: 1. Revolverschuss durch die rechte Schläfe, 7 mm Kugel in der linken Orbita eingebettet. Grosse Chorioidalrisse nach oben von der Papille beiderseits.

2. Revolverschuss durch die rechte Schläfe, 7 mm-Kugel, im Boden der linken Orbita eingebettet. Grosser Chorioidalriss rechts, Auge atrophisch. Lang dauerndes Retina-Oedem am linken Auge. (Referirt Centralbl. f. Augenh. 1896. März.) Später wurde hier ein sehr kleiner Chorioidalriss im untern Meridian entdeckt, wo die Kugel das Auge berührt hatte. Volle Sehschärfe links.

3. Revolverschuss. 9 mm-Kugel durch beide Augenhöhlen, subcutan in der linken Schläfe liegend. Vollständige Zerreissung beider Nervi optici. Beide Augen blutgefüllt, Ptosis, später parenchymatöse Infiltration beider Corneae.

4. Einseitiger Chorioidalriss nach oben von der Papille. 5 mm-Kugel, m Sinus frontalis eingebettet.

5. Schuss ganz vorn in der rechten Schläfe. Ruptura sclerae beiderseits.

6. und 7. Streifschüsse. Oedem der Lider. Keine Läsion des Auges.

Sectionen: 1.—4. Revolver-Schüsse durch Os temporis rechts mit Fissuren durch dem Dach der Orbita. Keine Läsion im Auge.

5.—6. Revolverschüsse, wo die Kugel schwere comminutive Fractur des Orbitaldaches beiderseits verursachte. Starke Protrusion beider Augen durch retrobulbäre Blutung. Autopsie beider Augen: kein Chorioidalriss.

7. Revolverkugel schwerster Kaliber, hoch oben an der rechten Schläfe gefeuert, die Richtung der Kugel abwärts vorn, so dass sie das linke Orbitaldach traf, dasselbe zerschmetterte und zwischen den Fragmenten gefunden wurde. Autopsie des linken Auges: kein Chorioidalriss.

8. Revolverschuss durch die rechte Schläfe mit comminutiver Fractur des Os temporis, Kugel nach hinten durch die Orbita ohne den Augapfel zu berühren. Der Mann erschoss sich an einem offenen Fenster im vierten Stock sitzend, liess sich nachher herausfallen, wodurch er eine Fractura basis cranii bekam.

Autopsie des rechten Auges: Kein Chorioidalriss. Unbedeutende streifförmige Blutung im Corpus vitreum aus einem kleinen Gefäss der Papille.

Schlussfolgerungen: Bei Schläfenschüssen entstehen Chorioidalrisse nur, wenn der Projectil den Augapfel direct berührt, sowie bei solcher Distension des Auges, wie es die gewaltsame Abreissung des Nervus opticus verursacht.

In keinem Falle entstand Chorioidalruptur bei Zerschmetterung der äusseren und oberen Orbitalwand, wenn der Augapfel selbst nicht getroffen war.

Es stimmt hiermit sehr wohl die Thatsache, dass Chorioidalrisse bei Schüssen durch Sinus maxillaris entstehen, selbst wenn die Kugel nicht in die Orbita hineinlangt, indem die Kugel in der geschlossenen Sinus explosiv wirkt, und Knochensplitter durch Sprengung des Orbitalbodens eine directe Contactläsion am Augapfel verursachen können.

III. Ein Fall von Diplocorie des rechten Auges.

Von Dr. **Ernst Wingenroth**, Assistent an Dr. Gelpke's Augenabtheilungen in Karlsruhe i./B.

Unter dem Namen Polycorie (Diplocorie, Triplocorie u. s. w.) findet man die verschiedenartigsten Fälle zusammengetragen. Man zählt darunter Fälle traumatischer Natur, die Iridodialysen, Fissuren der Iris und die sogen. Brückencolobome.

In seiner Arbeit „Ueber die Pseudocolobome der Iris“ hat Rumschewitsch[1] 28 Fälle von Polycorien und Pseudocolobomen gesammelt und

[1] Graefe's Archiv. 1891. S. 39.

beschrieben. Ich habe keinen darunter gefunden, der dem folgenden Fall analog wäre, und halte es deshalb der Mühe für werth, denselben jenen anzureihen.

Christine Kallenberger, 20jähriges Dienstmädchen, wurde am 15. November 1898 in die Klinik meines Chefs, Herrn Dr. Gelpke, aufgenommen wegen einer chronischen Chorioiditis beider Augen.

Patientin ist gut entwickelt, doch sehr bleichsüchtig.

Augenhöhlen, Lider und Bulbi vollständig normal gebildet. Bindehaut sehr anämisch. Hornhäute durchaus klar. Iris beider Augen hellbraun und gut gezeichnet. Pupille des linken Auges vollständig rund und von ganz normaler Function.

Fundus beider Augen ziemlich trüb. Papille beiderseits verwaschen. In der Peripherie ältere und neuere chorioideale Herde. Kein Chorioidealcolobom.

Auf der vorderen Linsenkapsel des rechten Auges einige feine graue Ablagerungen.

In demselben Auge zwei Pupillen, eine grössere untere und eine kleinere obere. Beide Pupillen durchaus rund und von normaler Reaction, soweit normales Irisgewebe sie umschliesst. Mit dem Spiegel erhält man aus beiden deutlichen rothen Reflex.

Kein Doppelsehen. S links = 0,4; S rechts = 0,3.

Die Pupillen sind getrennt durch eine Brücke, welche in ihrer Mitte etwa $^1/_2$ mm, und an ihren beiden Enden etwa $1-1^1/_2$ mm breit ist. An beiden Enden ist sie gegen das normale Irisgewebe, das nach denselben in feinen Leisten fächerförmig ausstrahlt, deutlich abgesetzt. In ihrer Mitte kann man mit einiger Mühe eine rapheähnliche Linie bemerken. Die oben erwähnten feinen Leisten — gezerrtes Irisgewebe — wachsen aus dem Pupillarrande gleichsam heraus.

Auf dem temporalen Ende der Brücke ganz nahe da, wo sie sich vom normalen Irisgewebe absetzt, ist eine kleine Excrescenz von Stecknadelkopfgrösse wahrzunehmen.

Die Farbe der Iris ist, wie schon erwähnt, hellbraun; die feinen Leisten, die nach der Brücke hinziehen, zeigen ein zartes, gelbbraunes Colorit, während die eigentliche Brücke an ihren beiden Enden eine dunkelgraue, in ihrer Mitte dagegen eine mehr hellgraue Färbung aufweist.

Der kleine Iriskreis mit dem Sphincter umgiebt beide Pupillen ununterbrochen.

In Folge dessen reagiren beide Pupillen auf Lichteinfall ganz gleichmässig, während die Brücke sich an der Bewegung direct nicht betheiligt.

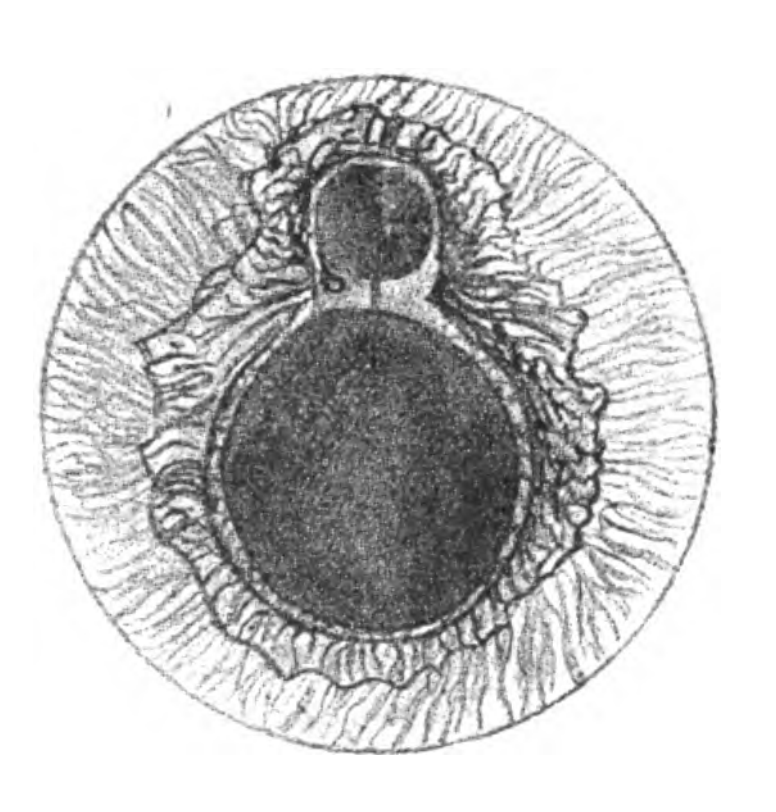
Ganz besonders interessant ist das Verhalten der beiden Pupillen auf Einträufelungen von Mydriaticis und Mioticis hin.

Auf Atropin erweitern sich beide Pupillen, doch so, dass die untere grössere sich ganz maximal dilatirt und durchaus rund bleibt, die obere

kleinere dagegen sich mehr im horizontalen Sinn erweitert und die Gestalt eines horizontal liegenden, lang gestreckten Ovals annimmt. Die feinen Leisten, die zur Brücke hingehen, sieht man noch weit deutlicher, als bei normal weiter Pupille gleichsam aus der Iris hervorwachsen. Die Brücke selbst ist besonders in der Mitte viel dünner und bis zum Zerreissen gespannt.

Eine Einträufelung von Eserin bringt folgendes Bild hervor. Die untere grössere Pupille verengt sich stark und bleibt durchaus rund, die obere kleinere verengt sich ebenfalls, doch wieder mehr immer im horizontalen Sinne, so dass sie das Bild eines auf der unteren Pupille vertical stehenden Ovals darbietet.

Leider lassen sich die soeben beschriebenen ausserordentlich hübschen und feinen Bilder nicht genau wiedergeben, und ist die beigegebene schematische Skizze nur ein schwacher Nothbehelf.



Was nun die Phylogenese dieser Anomalie anbelangt, so stehen uns zur Erklärung folgende Wege offen:

Von zwei in derselben Iris vorkommenden Pupillen kann keine Rede sein. Es ist nach Manz[1] in der Literatur kein Fall bekannt, wo mehrere normal gestaltete Pupillen auf einem Auge vorhanden gewesen wären. Die Beweglichkeit der accessorischen Pupillen beweisen nach demselben Verfasser nichts für eine selbständige Entwickelung derselben, da die Bewegungen der centralen Pupille die ganze Iris in Mitleidenschaft ziehen und alle in ihr vorhandenen Lücken daran theilnehmen müssen.

Jedenfalls betheiligt sich in unserem Falle die obere, kleine Pupille nicht bloss passiv an der Bewegung, da sie in einem grossen Theil ihrer Circumferenz von Sphinctertheilen umgeben ist.

Nach Einträufelungen von Mydriaticis bezw. Mioticis überwog allerdings die Passivität ihrer theilweisen Beweglichkeit und veränderte, wie ersichtlich, ihre sonst runde Form beträchtlich.

Die unter dem Namen Polycorie (Diplocorie, Triplocorie u. s. w.) beschriebenen Fälle umfassen, wie schon gesagt, die verschiedenartigsten Zustände. Wir finden unter diesen Bezeichnungen Fälle beschrieben, wo einfache Defecte im Irisgewebe vorhanden waren, ferner intrauterin und extrauterin entstandene Fissuren und Iridodialysen, sodann noch die sog. Brückencolobome und die durch Persistenz der Pupillarmembran entstandenen Polycorien.

[1] Graefe-Saemisch's Handbuch, Die Missbildungen des menschlichen Auges, S. 96.

Dass es sich in unserem Falle um einen einfachen Defect im Irisgewebe handelt, der eventuell durch eine mangelhafte Entwickelung der Chorioidea zu erklären wäre, ist a priori auszuschliessen. Um eine Fissur oder eine Iridodialysis handelt es sich, wie aus der Beschreibung dieses Falls mit Evidenz hervorgeht, ebensowenig.

Einem Brückencolobom entspricht der Fall auch nicht. Nach Manz[1] verstehen wir unter einem Brückencolobom eine Anomalie, bei welcher die am Pupillarrand liegenden Ecken der Spaltränder, die sonst bald als stumpfe Spitzen in die Pupille hineinragen, bald sich ohne weitere Markirung in den Pupillarrand verlieren, durch eine Membran oder einen Faden mit einander in Verbindung stehen.

Auch aus den Resten der Pupillarmembran kann in unserem Fall die Brücke nicht erklärt werden. In sämmtlichen Fällen, die wirklich als solche angesprochen werden können, entspringt jene von den auf der vorderen Irisfläche liegenden Fasern und zwar vom Circulus iridis minor.

Auf dieselbe Thatsache macht auch Bock[2] aufmerksam.

Manz[3] sowohl, wie auch Bock[4] äussern sich weiter, dass der grössere Theil der in der älteren Literatur unter diesem Namen publicirten Fälle nicht diesen Bildungsfehler bezeichnet, indem u. A. öfters aus fötalen oder späteren Irisentzündungen hervorgegangene hintere Synechieen mit eingerechnet wurden.

Das differenzirende Moment ist nach Manz[5] von Weber scharf präcisirt worden und besteht eben hauptsächlich in dem Ursprung der Pupillar-Membranreste. Gehen dieselben, mögen sie eine Gestalt haben, welche sie wollen, von der vorderen Fläche der Iris aus, so sind sie als Reste der Membrana pupillaris aufzufassen. Haften die einzelnen Stränge jedoch mehr oder weniger fest an der Linse und zeigen sich gleichzeitig grössere oder kleinere Pigmentreste auf der vorderen Linsenkapsel, so handelt es sich um nicht völlig involvirte Reste der sog. Membrana capsulo-pupillaris.

Wie wir aus der Beschreibung unseres Falles ersehen haben, sind nun thatsächlich solche Pigmentirungen der vorderen Linsenkapsel vorhanden, eine Adhärenz derselben an der Brücke ist jedoch nicht vorhanden. Das schliesst jedoch nicht aus, dass eine solche dagewesen und erst später in Folge der Bewegungen der Pupille zerrissen ist.

Es handelte sich demnach also hier nicht um eine perservirende Pupillarmembran im gewöhnlichen Sinne, sondern um Reste der Membrana capsulopupillaris.

---

[1] Vgl. l. c. S. 64.

[2] Vgl. Wicherkiewicz. Beiträge zur Kenntniss der perseverirenden Pupillarmembran. Graefe's Archiv, 1888, S. 39.

[3] Vgl. l. c. S. 93.

[4] Vgl. l. c.

[5] Vgl. l. c.



Nach den neuesten Forschungen kann man sich, wie Wicherkiewicz[1] hervorhebt, den Vorgang des Wachstums dieser beiden Häute folgendermaassen vorstellen: Die Membrana pupillaris liegt vor der Entwickelung der Iris als vordere Wand der Membrana capsulo-pupillaris, mit welcher sie einen gefässhaltigen, das Linsensystem eng einschliessenden Sack bildet, der Vorderfläche der Linse an. Beim Hineinwachsen der Iris gegen die Linse hebt sie jene Wand ab, doch bleibt der Pupillartheil derselben nach wie vor auf der Linse liegen und kann post partum an einigen Resten perseveriren.

Derselbe Verfasser[2] hat übrigens den anatomischen Nachweis geliefert, das die perseverirenden Stränge der Membrana pupillaris collabirte Gefässe mit Andeutung eines Lumens sind. Oefters sah man auch pigmentirte, manchmal nicht pigmentirte graue Stränge.

Es leuchtet nun sehr ein, dass dieselben Verhältnisse, die bisher nur für Reste der Membrana pupillaris genauer untersucht sind und mitgetheilt wurden, auch bei Resten der Membrana capsulo-pupillaris statthaben können.

Wenn wir uns weiter vergegenwärtigen, dass nach Kölliker[3] u. A. die Membrana capsulo-pupillaris eine zarte, durchsichtige Membran mit zahlreichen radiär verlaufenden Blutgefässen ist, worunter die feineren aus der Art. capsularis der Art. centr. retin., die gröberen dagegen aus Irisgefässen stammen, so wäre auch leicht einzusehen, dass dort, wo die Brücke vom normalen Irisgewebe absetzt, sich die Obliterationsgrenzen, jeweils angedeutet durch eine deutliche Raphe, befinden. Auch die in der Mitte der Brücke erkennbare Raphe wird in ihrer Deutung sehr plausibel, wenn man bedenkt, dass die radiär verlaufenden Gefässchen in der Mitte der Membrana capsulo pupillaris zusammentreffen.

Damit wäre also die Erklärung meines Falles aus den Resten der Membrana capsulo-pupillaris sehr verständlich und umsomehr von Interesse, als ein auf ganz analogen Verhältnissen beruhender Fall bisher in der Literatur nicht bekannt ist.

Trotzdem müssen wir noch anderen Erklärungsarten Raum geben. Es wäre da zunächst an einen intrauterinen Entzündungsprocess im Uvealtractus zu denken.

Bekanntlich gehören solche Fälle nicht zu den grossen Seltenheiten, und jeder Kliniker hat, wie wir auch, öfter Gelegenheit, solche intrauterin entstandenen, nicht auf luetische Basis begründete Entzündungsformen der Iris und Chorioidea zu beobachten und soweit dies angeht zu operiren. Nicht überall natürlich sind die Spuren dieser Processe so auf der Hand liegend, wie in diesem Fall, wenn anders wir ihn so deuten wollen. Für

[1] Vgl. l. c.
[2] Vgl. l. c.
[3] Kölliker, Grundriss der Entwickelungsgeschichte des Menschen, S. 250.



diese Erklärungsweise sprechen die jetzt noch bestehenden chorioidalen Erscheinungen, sodann die Auflagerungen auf der vorderen Linsenkapsel und vor allen Dingen die Brücke, die als ein hintere Synechien erzeugender Exsudatstrang zu deuten wäre; die Synechien haben ihre Verbindung mit der Linsenkapsel zwar aufgegeben, eventuell sind sie durch die Bewegung der Pupille von dieser losgerissen worden, unter einander aber sind sie nach wie vor im Zusammenhang geblieben.

Auch Manz[1] hat, wie schon oben erwähnt, darauf hingewiesen, dass viele Fälle, welche als perseverirende Pupillarmembran verkannt wurden, in die Reihe der fötalen Entzündungen der Iris zu weisen sind.

Noch eine dritte Möglichkeit der Entstehung will ich erwähnen, welche zwar weniger plausibel als die vorhergehenden Erklärungen, jedoch nicht ganz von der Hand zu weisen ist.

Nach Manz[2] hat v. Ammon eine Art der Pupillenmissstaltung Korestenoma congenitum benannt. Bei dieser handelt es sich um Wucherungen des Pupillarrandes, die manchmal so stark sind, dass sie sich berühren und dadurch mehrere Pupillen erzeugen. Es ist noch nicht entschieden, ob man es hier vielleicht mit einer localen Hyperplasie des hinteren Blattes der Iris zu thun hat, oder ob auch hier die schon mehrfach erwähnten fötalen Entzündungen ihre Hand im Spiel haben. Ich erinnere an die kleine Excrescenz, welche sich laut Beschreibung des Falles am Rande der Brücke befindet. Diese sowohl, wie vor allen Dingen wiederum die Brücke selbst müssten zu dieser Deutung des Falles herangezogen werden.

Es scheint mir aber, um nochmals kurz zu recapituliren, vielmehr gerechtfertigt, die hier publicirte Anomalie unter diejenigen Fälle zu reihen, welche ihre Entstehung einer Persistenz von obliterirten Pupillargefässen verdanken. Dass es in unserem Fall die Diplocorie nicht durch Reste der eigentlichen Pupillarmembran, sondern durch solche der Membrana capsulo-pupillaris erzeugt worden sein mag, wurde oben des näheren ausgeführt.

Vielleicht giebt die Veröffentlichung dieses Falles Veranlassung, dass auch von anderen Seiten ähnliche Fälle daraufhin analysirt und mitgetheilt werden, und so in die jetzt noch bestehende Verwirrung der Erklärungsweisen dieser Anomalien etwas Ordnung gebracht wird.

IV. Zur Pathogenese der sympathischen Ophthalmie.

Von Professor **R. Deutschmann** in Hamburg.

Das Februarheft dieses Centralblattes (S. 40) bringt einige Klarstellungen Schirmer's zu der Arbeit von Moll, denen ich einige kurze Bemerkungen hinzuzufügen für nöthig erachte.

[1] cf. l. c.
[2] cf. l. c. S. 96



Schirmer erhebt zunächst dagegen Einspruch, dass in der Arbeit Moll's, „wie stets von den Gegnern der Migrationstheorie von der ‚Deutschmann'schen Theorie' gesprochen wird". Diese Thatsache ist zweifellos richtig, erklärt sich aber einmal sehr einfach menschlich daraus, dass es eben „Gegner" der Theorie sind, die sie so bezeichnen; hätte dieselbe nur Anhänger gefunden, so würde Schirmer gewiss nicht in die Lage gekommen sein, diese Richtigstellung vorzunehmen. Schirmer ist es vielleicht nicht mehr erinnerlich, dass ihm in seinen „experimentellen Studien[1] u. s. w." derselbe kleine Irrthum untergelaufen ist; er sagt hier: „zweifellos aber würde eine regelmässige Betheiligung des Opticus an den entzündlichen Vorgängen der Deutschmann'schen Theorie eine Stütze sein können u. s. w." Ferner aber findet dieser Irrthum in der Bezeichnung der „Migrationstheorie" darin eine weitere Erklärung, dass Leber selbst seit jener ersten Publication über diese Frage sich zu derselben so gut wie gar nicht mehr geäussert hat. Die einzigen positiven Bemerkungen, die ich von Leber hierüber finde, stehen 1. in seinem Werke über die „Entstehung der Entzündung" Leipzig, 1891, S. 62: „Es sei hier noch die Bemerkung gestattet, dass mit dem in neuerer Zeit durch Deutschmann und mich erbrachten Nachweis, dass auch die sogenannte sympathische Entzündung des Auges mit functioneller Nervenleitung nichts zu thun hat, eine weitere Stütze der neuropathologischen Entzündungstheorien gefallen ist u. s. w." 2. in dem Bericht über die Verhandlungen der opthalmologischen Gesellschaft zu Heidelberg gelegentlich der Discussion über den Vortrag von Greef, S. 26, 1892: „Ich würde immer bereit sein, eine Theorie aufzugeben, wenn ich sie mit einer sicher constatirten Thatsache nicht im Einklang fände. Dies ist aber hier nicht der Fall, und die Gründe, welche ich und meine Schüler für die mikrobische Theorie angeführt haben, scheinen mir auch heute noch so schwerwiegend, dass ich mit derselben Ueberzeugung wie bisher daran festhalte." Seit diesen Aeusserungen hat Leber selbst, soviel ich weiss, zu der in Rede stehenden Frage nicht mehr das Wort ergriffen. Der Zorn der Gegner hat sich darum wohl ausschliesslich auf mich entladen und man hat in der Erregung das Verdienst Leber's, dem allein das Anrecht auf die Verknüpfung seines Namens mit der mikrobischen Theorie zusteht, dadurch geschmälert, dass man ihr meinen Namen anzuhängen versuchte.

In seinem Eifer, Leber Gerechtigkeit zu verschaffen, lässt sich aber Schirmer, mir leider unbegreiflicher Weise, auch zu zwei Ungerechtigkeiten gegen mich hinreissen, die ich nicht unberichtigt lassen kann.

Er sagt erstens: „die Deutschmann'schen Experimente und bakteriologischen Untersuchungen haben dieser Hypothese, nachdem der erste Rausch der Begeisterung vorüber war, nur geschadet, da weder die fast durchweg

[1] Archiv für Ophthalmologie, Bd. XLII, 1, S. 279.

positiven Bakterienbefunde, noch die experimentelle Erzeugung sympathischer Entzündung einer schärferen Kritik Stand halten konnten.“ Hiergegen habe ich zunächst rein sachlich zu erwidern, dass es, wie ich in meiner Arbeit in den Beiträgen zur Augenheilkunde Bd. X ausgeführt habe, auch einigen Nachuntersuchern gelungen ist, positive experimentelle und bakteriologische Befunde zu erzielen, gleich mir selbst; ferner, dass ich auf dem Berliner Congress 1890 Kaninchenpräparate in grösserer Zahl ausgestellt hatte, an denen diejenigen Collegen, die sie durchstudirten, nichts zu mäkeln fanden, weiterhin, dass Leber so freundlich war, auf dem Heidelberger Congress 1893 Präparate von dem von mir mitgetheilten Fall von Ophthalmia migratoria vom Menschen zu demonstriren, endlich, dass Leber alle meine Präparate, die für meine erste Arbeit über dieses Thema die Grundlagen abgaben, zu der Zeit, als ich noch sein Assistent war, controlirt hat. Ich möchte auch nicht unterlassen hinzuzufügen, dass die von Schirmer angezweifelten Bakterienbefunde von mir Vorläufer in Untersuchungen von Snellen, Leber, Abraham und Story hatten.

Die zweite Ungerechtigkeit, die sich Schirmer mir gegenüber zu Schulden kommen lässt, liegt darin, dass er, wie vor ihm schon einmal Magnus behauptet: „Besonders hat sich der von Deutschmann stets in den Vordergrund gestellte Staphylococcus pyogenes als ein Pilz erwiesen, der sicher nichts mit dieser Entzündung zu thun hat.“ Ich bitte Schirmer mir nachzuweisen, wo ich jemals eine derartige Aeusserung gethan habe. Ich habe mich hierüber so reservirt ausgesprochen, wie nur möglich, nämlich folgendermaassen: „dass in allen bislang von mir beobachteten Krankheitsfällen diese Formen (nämlich von gezüchteten Mikroorganismen) gerade dem gewöhnlichen Eiterpilz, dem Staphylococcus aureus und albus angehörten, schliesst natürlich noch lange nicht die Berechtigung zu der Annahme in sich, dass etwa sie ausschliesslich oder nur vorzugsweise für die Erzeugung der sympathischen Augenentzündung verantwortlich zu machen sind. Und weiter: ich bin nun weit davon entfernt, etwa für den Staphylococcus pyogenes in der Aetiologie der sympathischen Augenentzündung eine hervorragende Stelle beanspruchen zu wollen ... aber ich möchte noch nicht dafür den Staphylococcus ausgeschlossen wissen. Ich würde mit Freude und Genugthuung die Auffindung irgend einer andern Spaltpilzform aus dem menschlichen Auge begrüssen, die in ihren Wirkungen auch experimentell zu einem Krankheitsbilde führt, das dem der typischen sympathischen Entzündung mit Schwartenbildung ganz gleich ist.“ Ich hoffe, dass damit diese Beschuldigung endlich definitiv aus der Literatur verschwinden wird.

Ausser dieser rein sachlichen Rechtfertigung gegenüber der ungerechten Aeusserung Schirmer's möchte ich noch erwähnen, dass ich mir trotz der Annahme Schirmer's, ich hätte mit meinen Experimenten u. s. w. der Leber'schen Hypothese nur geschadet, entschieden das Verdienst vindicire,

durch meine Arbeiten, selbst wenn die Gegner keine einzige meiner Angaben unzerzaust lassen, die Anregung gegeben zu haben, dass diese wichtige Frage in vollem Umfange wieder aufgenommen wurde und noch immer lebhaft bearbeitet und discutirt wird, — bekanntlich das einzige Mittel zu besserer Klarheit und hoffentlich allgemein befriedigender Einigung zu gelangen. Schirmer selbst entnahm diesem von mir gestifteten Schaden die Anregung zu seiner eingehenden Arbeit über die sympathische Ophthalmie.

Zur Frage der Pathogenese der sympathischen Ophthalmie hätte ich nun noch zu bemerken, dass ich, wie Schirmer, mit Genugthuung von dem pater peccavi Bach's gegenüber der Infectionstheorie Notiz genommen habe; er kann, trotz der anfänglichen Begeisterung für die reine Ciliarnerventheorie, jetzt die Mikrobien nicht mehr entbehren, und nimmt er sie zunächst auch noch aus allgemeinentzündungserregenden Schädlichkeiten aus dem Gesammtorganismus, bald wird seine Bekehrung so weit gediehen sein, dass er die Mikroorganismen aus dem erst erkrankten Bulbus holen wird. Ich kann die jetzt von Schirmer gegen die Schmidt-Rimpler'sche Compromisstheorie angeführten Argumente nur voll unterschreiben und möchte kurz nur noch einige wenige von Bach gegen mich speciell gerichtete Angriffe zurückweisen. Bach hat meine und Velhagen's Versuche über die Durchgängigkeit der Narbe nach Opticusresection an Kaninchen wiederholt und behauptet, wie Velhagen: „es ist ungefähr eine Zeit von 4 Wochen nothwendig, um die durch Resection gesetzte Opticuswunde für Lösungen und Aufschwemmungen undurchgängig zu machen. Nach dieser Zeit dringen Flüssigkeiten, welche in grösseren Quantitäten und unter viel stärkerem Druck als der Liquor cerebro-spinalis fliesst, in den Subduralraum des Gehirns injicirt wurden, nur bis zur neugebildeten Narbe am Opticusstumpf vor.“ Diese Behauptung ist unrichtig; ich habe die von mir früher hierüber angestellten Versuche wiederholt und constatirt, dass 2 Monate nach der Resection die Opticusnarbe für chinesische Tusche, in den Subduralraum des lebenden Thieres injicirt, direct durchgängig war, d. h. die Tusche mit dem Lymphstrom, an der Narbe entlang, durchpassirte, ebenso dass späterhin dieselbe, von Lymphzellen aufgenommen, in grösseren Quantitäten durch die Narbe hindurch nach dem Bulbus hin geschleppt wurde. Leber hatte die Güte, die Präparate kürzlich anzusehen und das Factum zu constatiren.

Bach hat ferner die Beweiskraft meines Falles von Ophthalmia migratoria vom Menschen folgendermaassen angezweifelt: „Auch dieser Fall ist anfechtbar: einmal ist nicht absolut ausgeschlossen, dass wir es mit einer postmortalen Invasion von Mikroorganismen dabei zu thun haben, vor Allem jedoch fehlt ihm deshalb volle Beweiskraft, weil Deutschmann es unterlassen hat, Züchtungen vorzunehmen.“ Hiergegen ist nur zu erwidern, dass die stark entzündlichen Veränderungen in der ganzen Sehnervenbahn lebhaft dafür sprechen, dass die gefundenen Mikrobien nicht erst postmortal eingedrungen sind. Dem kritischen Geiste Bach's hätten aber auch Züch-

tungen der gefundenen Mikrobien nicht genügen dürfen; er hätte dann sicher gesagt: „DEUTSCHMANN hat nur postmortal eingedrungene Mikroorganismen gezüchtet."

Vollständig von der gesammten Ophthalmologenwelt isolirt, dürfte aber BACH mit dem gelegentlich der Therapie der sympathischen Ophthalmie niedergelegten dogmatischen Ausspruche dastehen: „Absolut sicher wirkt die Enucleation." Sollte BACH denn wirklich nichts von den sympathischen Entzündungen wissen, die noch nach Wochen nach der Enucleation des ersterkrankten Auges auftreten?

Endlich möchte ich nicht verfehlen, darauf aufmerksam zu machen, dass nach der SCHMIDT-RIMPLER'schen von BACH jetzt vertretenen Compromisstheorie, die in Folge des Ciliarnervenreizes im 2. Auge sich einfindenden entzündungserregenden Schädlichkeiten, in erster Linie Bakterien, doch zweifellos dieselbe Ursache hätten, gleichzeitig oder vorher in das sehr gereizte ersterkrankte Auge einzudringen; BACH giebt aber, mich bekämpfend selbst an, dass er in allen (16) wegen ausgebrochener oder drohender sympathischer Entzündung enucleïrten Augen bei der bakteriologischen Untersuchung ein negatives Resultat gehabt hat, „obwohl die verschiedensten Nährböden gewählt wurden, darunter auch Glaskörpergewebe, obwohl aerob und anaerob gezüchtet wurde." Am Ende wird sich BACH auch noch zu einer andern von ihm bekämpften Annahme bekehren müssen, und wie „DEUTSCHMANN und SCHIRMER zu der Ansicht hinneigen, dass das Bakterium der sympathischen Ophthalmie auf unsern jetzigen Nährböden nicht wachse." Ich habe bislang nicht den mindesten Grund, von meiner so oft vertheidigten Meinung abzugehen, und behalte mir für eine grössere klinische und experimentelle Arbeit vor, Nachuntersuchern geeigneteres und wirksameres Material zur Bestätigung der LEBER'schen Anschauungen und meiner früheren Ausführungen an die Hand zu geben, als dies bislang von mir geschehen konnte.

Unser Büchertisch.

Neue Bücher.

*1. Leçons de clinique ophtalmologique professées à l'Hôtel-Dieu, par Ph. Panas, Prof. de clinique opht. à la faculté de médecine, chirurgien de l'Hôtel-Dieu, membre de l'Académie de médecine. Recueillies et publiées par le Dr. A. Castan (de Beziers). Paris, 1899, Masson & Cie., Ed. 323 S.

Eine angenehme Erinnerung für jeden, dem es vergönnt gewesen, den eigenartigen Vorträgen des Klinikers von Paris zu lauschen; eine werthvolle Belehrung für jeden Fachgenossen. Wir werden auf den interessanten Inhalt dieser Vorträge noch zurückkommen.

2. Des verres periscopiques et de leurs avantages pour les myopes par le Dr. F. Ostwalt, oculiste à Paris. Avec une préface par C. M. Gariel, membre de l'Académie de médecine, prof. à la faculté de méd. et à l'école des ponts et de schaussées. Paris 1899, 84 S. Sehr lesenswerth. Vgl. die Arbeit des Verf.'s im A. f. O. LVI. 3 und das Referat in diesem Heft, S. 121.

3. Die Ophthalmologie (liber de oculo) des Petrus Hispanus (Petrus von Lissabon, später Pabst Johannes XXI, † 1277). Nach Münchener, Florentiner, Pariser, Römer lateinischen Codices zum ersten Male herausgegeben, ins Deutsche übersetzt und erläutert von Dr. med. A. M. Berger, k. bayer. Hofrath. München, 1899, Lehmann, 135 S.

Ein interessanter Beitrag zur Geschichte der Augenheilkunde im Mittelalter, von demselben Verfasser, dem wir auch (zusammen mit Auracher) die Herausgabe der Practica Oculorum des Benevenutus Grapheus verdanken.

*4. Die Verletzungen des Auges. Ein Handbuch für den Praktiker, von Dr. med. E. Praun, Augenarzt in Darmstadt. Wiesbaden, 1899, Bergmann, 530 S.

Auf diese verdienstvolle Arbeit müssen wir noch zurückkommen, da sie eine fühlbare Lücke ausfüllt.

*5. Bericht über die 27. Vers. d. Ophth. G., Heidelberg 1898. Wiesbaden, 1899, Bergmann, 377 S.

*6. Die Diagnose der praktisch wichtigen angeborenen Störungen des Farbensinns von Dr. scient. nat. et med. Willibald A. Nagel, Privatdoc. d. Physiol. in Freiburg i. B. Mit 3 Abbild. im Text. Wiesbaden, 1899, Bergmann, 40 S.

7. Gesichtsfeldschemata nach San.-Rath Dr. H. Nieden. Verlag von J. F. Bergmann in Wiesbaden.

8. Ostwald's Klassiker der exacten Wissenschaften. Sir Isaac Newton's Optik. II. u. III. Band. Leipzig, 1898, Wilhelm Engelmann.

*9. Stereoskop-Bilder für Schielende von Dr. Emil Hegg in Bern. Bern, 1899, Schmid & Franke.

10. Augenärztliche Unterrichtstafeln, herausgegeben von Prof. Dr. H. Magnus. Heft XV. Das kurzsichtige Auge von Dr. J. Herrnheiser, Privatdoc. an der deutschen Univers. in Prag. 8 Tafeln mit Text. Breslau, 1898, J. U. Kern's Verlag.

*11. Die Magnet-Operation in der Augenheilkunde. Nach eignen Erfahrungen dargestellt von Prof. Dr. J. Hirschberg. Zweite, vollständig neu bearbeitete Auflage. Mit 30 Abbildungen im Text. Leipzig, 1899, Verlag von Veit & Comp., 134 S.

*12. Graefe-Saemisch, Handbuch der gesammten Augenheilkunde. Zweite neu bearbeitete Auflage. XII. Band. Gesch. der Augenheilkunde im Alterthum von J. Hirschberg, Prof. in Berlin. Leipzig, 1899, Wilhelm Engelmann, 419 S.

*13. Die Augenheilkunde des Aëtius, griechisch und deutsch, herausgegeben von Prof. Dr. J. Hirschberg. Leipzig, 1899, Veit & Comp.. (Im Druck.)

14. Lehrbuch der Physiologie von Prof. J. Munk in Berlin. 5. Aufl., Berlin, 1899, A. Hirschwald. Enthält ein werthvolles Capitel über physiol. Optik.

Referate, Uebersetzungen, Auszüge.

1) **Graefe-Saemisch, Handbuch der gesammten Augenheilkunde,** herausgegeben von Prof. Dr. Th. Saemisch in Bonn. Zweite neu bearbeitete Auflage. XII. Band. — **Geschichte der Augenheilkunde im Alterthum,** von J. Hirschberg, Prof. in Berlin. (Leipzig, 1899. W. Engelmann.)

Von dem grossen, auf XIV Bände berechneten, von 31 Fachgenossen neu bearbeiteten Handbuch der gesammten Augenheilkunde, das siegreich den Vorrang vor allen ähnlichen Unternehmungen behauptet, ist ein Band fertig geworden, der XII., welcher die Geschichte der Augenheilkunde im Alterthum, also die Grundlegung unsrer Wissenschaft, umfasst. Dass er zuerst erscheint, könnte ja theoretisch begründet werden, hat aber eine rein thatsächliche Ursache, dass nämlich der Verf. seit vielen Jahren, seit seinem Wörterbuch der Augenheilkunde (1887), den grösseren Theil der Vorarbeiten für diese Darstellung im Wesentlichen fertig gestellt, so dass es nur einer neuen Durchsicht der Quellen bedurfte, um die Arbeit zu beenden.

Der Verf. hat sich das Ziel gesetzt, zu zeigen, wie nach seiner Ueberzeugung die Geschichte eines Sonderfachs der Heilkunde zu schreiben sei: sie muss nach den Quellen ein photographisches, getreues Bild der verschiedenen Entwickelungsstufen dem Leser vorführen.

Bei der Darstellung der Augenheilkunde der alten Aegypter stützt er sich auf eigene Anschauung des Landes der Pharaonen und auf seine Studien zum Papyrus Ebers, die er in seinem Buch über Aegypten (Leipzig 1890) veröffentlicht hatte, und widerlegt die Meinung von A. Hirsch, dass die 6 heiligen Heil-Bücher der alten Aegypter nach Galen nur albernes Zeug enthalten hätten, durch den thatsächlichen Nachweis, dass die Heilkunst der alten Aegypter gar nicht unbedeutend gewesen; zahlreiche, zum Theil ganz wirksame Heilmittel sind von den Aegyptern auf die Griechen und Römer übergegangen und bis auf unsre Tage gekommen und noch heute in wirksamer Anwendung. Auch bei der Darstellung der Augenheilkunde der alten Inder kommt dem Verf. eigne Anschauung von Ost-Indien zu Hilfe und die zum Verständniss der indischen Heilkunde nothwendige Kultur-Geschichte von Indien, die er selber in seinem Buch „Um die Erde“ (Leipzig 1894) veröffentlicht hatte, sowie die eigne Anschauung des uralten, noch heute in den Händen von Empirikern fortlebenden Star-Stiches der Inder.

Die genauere Untersuchung des Inhalts der alten Sanskrit-Schriften von Suçruta und Charaka zeigt den selbständigen Charakter der altindischen Heilkunde, nicht bloss alte Weisheit, sondern wirkliche Kenntnisse von den wichtigen Augenkrankheiten, die nicht von den Griechen entlehnt sind, Beschreibung der Augen-Eiterung der Neugeborenen, richtiger Lid-Operationen.

Somit kann Verf. das Urtheil von A. Hirsch, dass „die indische Medicin sich nicht über das Niveau einer von theosophisch-philosophischen Speculationen getragenen rohen Empirie erhoben hat,“ keineswegs unterschreiben.

Neben dem Aberglauben, der allen alten Systemen anhaftet und auch vielen neueren, findet man einen hohen sittlichen Gehalt, scharfe Beobachtung, richtige Behandlungs-Arten und gute Operationen. Wahrscheinlich sind die alten Inder die Erfinder des Star-Stichs, sicher der plastischen Operationen, von denen Griechen und Römer nie etwas Ordentliches verstanden haben und die auch wir erst in diesem Jahrhundert nach indischen

Vorbildern erlernt haben; sicher sind sie auch die Erfinder der Magnet-Operation.

Ueber die Heilkunde und Augenheilkunde der Chinesen und Japaner genügen kurze Bemerkungen, die aber gleichfalls im Lande dieser östlichen Völker von dem Verf. gesammelt sind. Jetzt kommt er zu dem Hauptstück, der Geschichte der Augenheilkunde bei den alten Griechen.

Die Anfänge der Heilkunde bei den alten Griechen, wie bei den andren alten Völkern, waren Beschwörungen. In Pindar's drittem pythischem Gesang finden wir dieselbe Drei-Theilung der Heilkunde (in Beschwörung, Arznei, Schnitt) wie bei den alten Aegyptern und bei den alten Parsen. Zur Vorgeschichte der Augenheilkunde gehören die Wunder-Augenkuren des Asklepios von Epidaurus. Verf. giebt, nach eigner Anschauung, eine Beschreibung der Reste dieses Heiligthums und nach den inschriftlichen Quellen die Geschichte von sieben Augen-Kuren „des Gottes“, griechisch und deutsch. (Alle griechischen Citate sind von dem Verf. mit eigner Uebersetzung versehen, auf Wunsch zahlreicher Freunde.) Folgt die Augenheilkunde des Hippocrates, nach den Quellen der hippokratischen Sammlung bearbeitet.

Zuerst Anatomie und Physiologie des Sehorgans bei den Hippokratikern, nebst den Namen für verschiedene Theile.

Stets sind die Namen genau, nach den Quellen, erörtert und namentlich diejenigen, die bis auf unsre Tage sich erhalten haben, wie Ophthalmia, Glaucoma, Nyctalops, Amblyopia, Amaurosis, Myiodesopsia?, Myopia, Presbyopia, Strabismus, Nystagmus, Hippus, Ectropium, Trichiasis. Geschichtlich bedeutsam ist das, was auf längere Zeit, ja bis auf unsre Tage fortwirkt.

Die Beschreibung der Ophthalmie bei den Hippokratikern wird, immer mit Anführung der Beweis-Stellen, dem Leser vorgeführt, die Prognose und Behandlung derselben; ferner die Erkrankungen der Lider und Thränenwerkzeuge, der Hornhaut und Regenbogenhaut, sowie die Glaucosis der Hippokratiker, welche nichts andres ist, als das Hypochyma der späteren Griechen, unser Star. Sehr interessant ist die Darstellung der nervösen Störungen des Sehorgans bei den Hippokratikern, da sie Amblyopie, Amaurose, Halbsehen, Tagblindheit, fliegende Mücken, Flimmern, Schielen und Augenzittern gekannt haben. Sehr wichtig war ihnen die Prognose vom Auge, die Zeichen-Lehre. Weniger bedeutend sind ihre Augen-Operationen, von denen sie nur vier uns überliefert haben, das Schaben der granulären Lider (Ophthalmoxyse, die von den Hippokratikern bis auf unsere Tage herab dargestellt wird,) das Ausschneiden der granulären Bindehaut, die Operation gegen Haarkrankheit und den Schnitt bei Hypopyon.

Nunmehr folgt die Grundlegung der exacten Wissenschaften, welche die Griechen auf ägyptischem Boden, die Alexandriner, geleistet. Zunächst die Optik der alten Griechen, nach den kritischen Ausgaben der vier erhaltenen Schriften. Hier kommen einige neue Ergebnisse zu Tage, z. B. über das sichtbare Minimum, über Messung des Gesichtsfeldes, namentlich über Einfach- und Doppelsehen, nach Ptolemaeus, der Versuche gemacht, die erst H. v. Helmholtz wieder neu angestellt, ohne seinen Vorgänger zu kennen. Aber die Alten hatten kein Verständniss des dioptrischen Auges, sie hatten keine Brillen. Sie waren übrigens nicht farbenblind, besassen aber keine Farben-Theorie.

Noch viel wichtiger als die Optik war die Anatomie der Augen bei den alten Griechen. Diese wird genau nach den Quellen, hauptsächlich Rufus und Galen, erörtert und alle Namen, die sich bis heute erhalten haben, er-

läutert und der Nachweis geführt, dass Galen's Anatomie des Auges bis zum vorigen Jahrhundert ihre unbestrittene Herrschaft ausgeübt hat, ja dass die heutige Nomenclatur der Anatomie des Auges (der anatomischen Gesellschaft) auf der des Galen beruht.

Folgt die Arzneimittellehre der Alten. Zum ersten Male ist Dioscorides für die Geschichte der Augenheilkunde bearbeitet worden. Die schwierige Darstellung der von den Alten verwendeten Augenheilmittel ist vollständig durchgeführt, die wundärztliche Betäubung bei den Alten klargelegt und der Begriff Collyrium aus den Quellen uns näher gebracht.

Nunmehr kann die klinische Darstellung der Augenheilkunde bei den Alten folgen. Zuerst kommt Celsus, der richtig gewürdigt wird, gegenüber der landläufigen Ueberschätzung. Seine Lehre von den Augenkrankheiten (die 30 Augenkrankheiten des Celsus) wird genau, aber abgekürzt überliefert und sein chirurgisches Verdienst hervorgehoben, namentlich die Operation der Haarkrankheit und die Niederlegung des Stars. Der Begriff der Star-Reife den Celsus, wenn auch vielleicht nicht erfunden, so doch zuerst überliefert hat, wird bis auf unsere Tage herab verfolgt und die praktischen Folgen dieser Irr-Lehre gezogen. Dann kommt die Schilderung des ärztlichen Zustandes zur Zeit des Celsus und ein Capitel „Sonderfach und Heilkunde". Hierauf folgt die römische Literatur nach Celsus, Scribonius Largus, Priscianus, Cassius Felix, Marcellus, die bisher noch nicht für die Geschichte unseres Faches nutzbar gemacht wurden, endlich noch Plinius, mit seiner berühmten Squama und mit der künstlichen Mydrasis, sowie Quintus Serenus, als Vertreter der Volks-Augenheilkunde. Die Stempel der römischen Augenärzte werden nach der neuesten Literatur erledigt.

Danach kommt Galen, die grösste und einflussreichste Persönlichkeit des Alterthums nach Hippokrates. Es ist erstaunlich, wie wenig die heutigen Aerzte von Galen wissen. Seine Darstellung der Lähmungen am Sehorgan ist klassisch, trotzdem seine Doctrin dem Krystall die Rolle zuertheilt, wie wir der Netzhaut. Ebenso seine Darstellung von den Ursachen der Sehstörung, von der Behandlung des Hypopyon und der des Hypochyma. Hier räumt der Verf. gründlich auf mit dem, was er „griechische Unwissenheit" nennt und die er mehr bei den Geschichtschreibern findet, als bei den alten Griechen.

„Haben die alten Griechen Star mit Eiter, Hypochyma mit Hypopyon verwechselt? Wahrscheinlich diejenigen, welche keine ordentlichen Kenntnisse in der Heilkunde besassen. Aber niemals diejenigen Schriftsteller über Heilkunde, deren Reste auf uns gekommen sind.

Vor allen nicht Galen, in seinem Meisterwerk über Therapie.

Er bespricht die dreifache Therapie des Hypopyon und vergleicht dabei das specifische Gewicht des letzteren mit dem des Hypochyma, auch die Therapie beider Leiden, die zusammenzustellen ihm nahe liegt, da das eine in der Pupille sitzt, das andere vor und unter der Pupille. Aber dass diese beiden Zustände ineinander übergingen, dass sie verwechselt werden könnten, davon ist nie und nirgends bei griechischen Schriftstellern die Rede."

Die Extraction des Stars bei den Griechen wird erörtert, aber nach den Griechen, nicht — nach den Arabern, die tausend Jahre später lebten und kein Griechisch verstanden.

Hierauf folgt die Lehre von den Sehstörungen bei den Alten, zum Theil aus den nicht-ärztlichen Schriften der Griechen, die Lehre von der Ansteckungsfähigkeit der Augen-Entzündung, die Problemen-Schriften, die antiken Sonderschriften über und zur Augenheilkunde.

Galeni liber de oculis ist eine arabische Compilation aus Galen. Des Alex. Trallianus Augenheilkunde ist nicht von Alexander. Nach Erörterung der spät-hellenistischen und byzantinischen Sammlungen, Lehrbücher und Auszüge (Oribasius, Aëtius, Paullus, Alexander, Leo, Theophanes Nonnus, Joannes Aktuarius) bringt Verf. zum Schluss einen griechischen Kanon der Augenheilkunde, im Urtext und in der deutschen Uebersetzung, nach Paullus, der den letzten Zweifel über die griechische Unwissenheit tilgt und in formaler Beziehung heutigen Lehrbuch-Verfassern als Muster empfohlen wird.

„In den ganzen 2000 Jahren, von den Alexandrinern ab, sind die Entdeckungen und Erfindungen auf dem Gebiete der Augenheilkunde, insbesondere der operativen, ausserordentlich dürftig. Die Neubelebung ging aus von der Erörterung der griechischen Schriften. Und griechisch sind noch in der heutigen Heilkunde die meisten Begriffe und Kunstausdrücke, sogar wenn wir sie übersetzen. Dies rechtfertigt die ausführlichere Behandlung, die wir der Grundlegung unsrer Wissenschaft bei den Griechen haben angedeihen lassen.

Dazu kommt die Schönheit der Darstellung, der unbesiegliche Zauber der Formvollendung. Sogar auf dem späten Paullus und dem ganz späten Joannes ruht noch der letzte Strahl der scheidenden Sonne von Hellas, nicht das erborgte Mondlicht der Araber, nicht der matte zitternde Schimmer der scholastischen Nachtlampe des Mittelalters."

---

2) **Ueber die Verwerthbarkeit der Bindehaut in der praktischen und operativen Augenheilkunde,** von Dr. med. Hermann Kuhnt, Geh. Med.-Rath, ord. Prof. der Augenheilkunde und Director der kgl. Univ.-Augenklinik in Königsberg i. Pr. (Wiesbaden. 1898. Verlag von J. F. Bergmann.)

Inhalt: I. Verwerthung der Bindehaut bei geschwürigen Processen und Defecten.

1. Nicht inficirte Geschwüre.

a) Ulcera perforantia. Keratoplastik mittelst einfach gestielten Lappens; Keratoplastik mittelst doppelt gestielten Lappens; Keratoplastik mittelst stielloser Lappen; Keratoplastik durch combinirte Verwerthung eines gestielten und eines ungestielten Lappens.

b) Ulcera catarrhalia.

2. Inficirte Geschwüre.

II. Verwerthung der Bindehaut zur Beseitigung von Prolapsen, Fisteln, Keratocelen u. s. w.

a) Frische oder erst in Vernarbung begriffene Prolapse. Gleichzeitige Verwerthung zweier Bindehautlappen.

b) Aeltere und alte Irisprolapse.

c) Fistula corneae.

d) Keratocele.

e) Staphyloma corneae incipiens.

III. Verwerthung der Bindehaut bei Verletzungen.

1. Oberflächliche Verwundungen.

2. Einfache penetrirende Verwundungen.

a) Einfache penetrirende Skleralwunden.

b) Einfache penetrirende Cornealwunden.

3. Complicirte penetrirende Verwundungen.

a) Complicirte penetrirende Skleralwunden.

b) Complicirte penetrirende Cornealwunden.

4. Verwerwerthung der Bindehaut bei und nach Operationen.

Historische Uebersicht.

Ganz im Allgemeinen kommen drei Gesichtspunkte für die therapeutische Verwerthung der Bindehaut in Frage. Der erste ist maassgebend für alle Fälle, bei denen, aus welchem Grunde immer, ein Defect in der Hornhaut oder der Lederhaut entstand. Es schwebt uns hierbei der Gedanke vor, zwecks schnellsten Ersatzes des verlorengegangenen, das nahe verwandte Conjunctivalgewebe einzupflanzen, also einen keratoplastischen oder skleroplastischen Eingriff vorzunehmen.

Der zweite Gesichtspunkt beherrscht unser Handeln dann, wenn wir die Bindehaut zum dauernden Schutze einer wenig widerstandsfähigen oder gefährdeten Bulbuspartie verwenden, beispielsweise nach Abtragung eines Irisvorfalls oder einer staphylomatösen Bildung. Der dritte endlich waltet ob, wenn die Conjunctiva nach Traumen oder Operationen als nur zeitweises oder transitorisches Schutzmittel herbeigezogen wird.

Der keratoplastischen Bindehautverwerthung hat in jedem Falle eine möglichst ideale Reinigung des Geschwürsgrundes und Randes vorauszugehen. Ist die Geschwürstelle für die Aufnahme des Bindehautlappens hergerichtet worden, dann schreiten wir zur Formung und Lösung des letzteren selbst. Je nach der peripheren oder centralen Lage des Geschwürs werden wir zu erwägen haben, ob wir einen einfach- oder doppeltgestielten Lappen wählen sollen; die Beschaffenheit der Ränder und der Bindehaut im Allgemeinen, sowie die Tiefe des geschwürigen Zerfalls muss weiterhin entscheiden, ob einem gestielten oder stiellosen Lappen der Vorzug zu geben sei. Für die technische Ausführung der Lappenformung ist zunächst zu beachten, dass möglichst nur Bindehaut ohne viel anhaftendes subconjunctivales Gewebe losgelöst wird.

Verf. sieht in der keratoplastischen Bindehautverwerthung das zur Zeit mächtigste und sicherst wirkende Mittel, wenn wir der Aufgabe gegenübergestellt werden, umfangreiche und tiefe, einfache, perforirende oder marginale Geschwüre zu heilen. Auch beim Ulcus serpens sahen wir aus der keratoplastischen Bindehautverwendung eine wesentlich schnellere Heilung und bessere Narbenbildung erwachsen, desgleichen bei Staphylokokken-Geschwüren und beim eigentlichen Abscessus corneae.

Seit dem Jahre 1884 hat Verf. in der Jenenser und Königsberger Klinik die Keratoplastik in der beschriebenen Weise geübt:

109 Mal bei tiefen, umfangreichen Ulcera simplicia, 67 Mal bei Ulcera perforantia, 43 Mal bei marginalen Geschwüren, 7 Mal bei Geschwüren auf der Basis schwerer, scrophulöser Hornhautentzündung, 12 Mal bei Staphylokokken- und Streptokokken-Geschwüren, 5 Mal bei Abscessus corneae verus, 237 Mal bei Ulcus serpens.

Durch ausführliche Mittheilung von Krankengeschichten wird der Werth der keratoplastischen Bindehautverwendung vor Augen geführt.

Nach seiner Methode behandelte Verf. im Laufe der Jahre 314 Verletzungen. Von diesen entfielen auf die Kategorie der oberflächlichen Verwundungen 33, auf die der einfachen penetrirenden 68 (sklerale 19, corneale 49); auf die der complicirten penetrirenden Verwundungen 213 (sklerale 55, corneale 121, sklero-corneale 37).

Prophylaktisch glaubt Verf. die Bindehaut dadurch zu verwerthen, dass er die cornealen Schnitte provisorisch mit einem conjunctivalen Lappen deckt,

hierdurch ihre beste Lagerung und solide Verklebung, also eine sichere und schnellste definitive Heilung ermöglicht.

Die therapeutische Verwerthung der Bindehaut nach Star-Operationen nahm Verf. in Anspruch:

1. wenn sich der definitive Wundschluss zu sehr verzögerte,
2. wenn aus irgend einem Grunde Prolapse auftraten,
3. wenn eine Infection des Lappens mit ihren Folgen deutlich geworden war.

Stiel.

Journal-Uebersicht.

v. Graefe's Archiv f. Ophthalmologie. XLVI. 3.

1) **Ueber periskopische Gläser,** von Dr. F. Ostwalt in Paris.

Wollen wir im Einzelfalle die für die Rundsicht günstigsten Verhältnisse schaffen, so dürfen wir bei periskopischen Gläsern die Wahl des Meniskus nicht dem Optiker überlassen, sondern müssen eine bestimmte Form vorschreiben. Verf. untersuchte die Brechungsverhältnisse bei schiefem Einfall der Lichtstrahlen auf periphere Punkte der verschiedenen Menisken und gelangte auf diesem Wege zur Aufstellung eines Schemas, welches für jedes Convexglas die günstigste Combination graphisch darstellt. Beispiele: — 10,0 D und — 15,0 D werden am besten planconcav hergestellt, — 3,0 D durch — 5,8 und + 2,8. Eine stärker gewölbte Fläche, als die, welche + 2,8 D entspricht, ist nie erforderlich, die Gläser werden daher nicht zu schwer und nicht zu theuer.

Entgegen den bisherigen Anschauungen weist Verf. nach, dass für Convexgläser die Meniskenform nicht vortheilhaft ist.

Da die brauchbarsten periskopischen Gläser nicht stark durchgebogen sind, so wird das Sehen in der Primärstellung durch sphärische Aberration nicht beeinträchtigt.

---

2) **Beiträge zur Physiologie und Pathologie der Linse,** von Dr. L. Heine, Privatdocent und I. Assist. der Univers.-Augenklinik in Marburg.

Directer Nachweis, dass nach Durchschneidung der Zonula die Refraction der Linse zunimmt. In allen Fällen zeigte die skiaskopische Untersuchung, dass in der Leiche die Refraction keine Aenderung erfährt. Die Cornea ist bei sorgsamem Lidschluss bis 12 Stunden p. m. für die Beobachtung genügend durchsichtig.

Nach Abtragung der Cornea und Iris wurde der Radius der Vorderfläche der Linse mit dem Helmholtz'schen Ophthalmometer vor und nach Durchschneidung der Zonula bestimmt. Er beträgt vor der Durchschneidung 13—14, nach derselben 8—10 mm. Die Werthe entsprechen den Helmholtz'schen Zahlen für die nicht accommodirte und für die accommodirte Linse.

Mit Hülfe des Abbé'schen Refractometers fand Verf., dass die accommodirte Linse einen etwas höheren Brechungsindex besitzt, als die nicht accommodirte, und dass cataractöse Linsen meistens erhöhten Index besitzen. Die bei beginnender Cataract häufiger beobachtete Myopie ist durch Erhöhung des Index bedingt. Es gilt dies nicht besonders für Cataracta diabetica. Bei Diabetes scheint nur trotz Kernsklerose die Linse oft lange Zeit durchsichtig zu bleiben, so dass die Myopie in die Erscheinung tritt.

---

3) **Die colloïde Degeneration der Cornea.** Ein Beitrag zur Kenntniss der Entstehung des Colloïds aus epithelialen Elementen, von Dr. Elia Baquis, Privatdocent an der ophthalm. Klinik in Florenz, Augenarzt in Livorno.

Von der sehr umfangreichen, mit anatomischen Einzelheiten reich ausgestatteten Arbeit seien hier nur die Resultate kurz wiedergegeben. Jene glänzende, gelbe Substanz, welche hin und wieder in der Hornhaut beobachtet und als Colloïd angesprochen wurde, scheint einerseits aus Zellen, andererseits aus einem den Gefässen entstammenden Exsudate hervorgehen zu können. Man sieht Colloïdtröpfchen in noch lebenden Epithelzellen, man beobachtet ferner, dass abgestorbene Epithelzellen und fixe Hornhautzellen der colloïden Degeneration verfallen, und endlich, dass die rothen und weissen Blutkörperchen in toto colloïd entarten. Das Exsudat gerinnt zunächst in den Intercellularräumen und geht dann die Degeneration ein. Vielkernige, den Riesenzellen ähnliche Epithelzellen, welche Verf. beobachtete, sind auch bei anderen Processen gefunden worden und daher für die Colloïddegeneration nicht charakteristisch. Während bei bindegewebigen Riesenzellen die Kerne im Allgemeinen an der Peripherie liegen, lagen hier im scharf begrenzten Protoplasma zahlreiche ventrale Kerne, welche sich ausschliesslich durch directe Theilung vermehrten, — keine Karyokinese.

---

4) **Weitere Bemerkungen zur Mikropiefrage,** von Dr. Moritz Sachs, Assist. an der Augenklinik des Herrn Prof. Fuchs in Wien.

Polemik gegen Koster. Die Donders-Koster'sche Erklärung der Mikropie geht von der irrthümlichen Annahme eines Muskelgefühls, bezw. einer Innervationsempfindung aus. Beide Empfindungen sind „erfunden, aber niemals empfunden worden". Innervationsempfindungen, bewusste oder unbewusste, sind überflüssig; die Localisation des Gesehenen ist eine unerlässliche Voraussetzung der Innervation, wird aber nicht durch die Innervationsempfindung vermittelt.

Verf. geht von der Thatsache aus, dass fixirte Gegenstände in verschiedener Entfernung trotz der wechselnden Grösse der Netzhautbilder ihre scheinbare Grösse nicht ändern, und schliesst daraus, dass neben der mechanischen eine gewissermaassen psychische Einstellung stattfindet, welche die Grösse der gesehenen Gegenstände bestimmt. Wenn Koster darauf hinweist, dass er einen Hund in 1 m und ein 10 Mal grösseres Pferd in 10 m Abstand verschieden gross sieht, so steht er unter dem Zwange der Erfahrung, welche ihn die verschiedene Grösse der beiden Objecte gelehrt hat. Durch ein einfaches Experiment mit zwei verschieden grossen Cartonquadraten, von denen das kleinere bei einer gewissen Annäherung an's Auge ebenso gross erscheint, wie das entferntere grössere, lässt sich nachweisen, dass wir zwei Gegenstände von verschiedener Grösse in der That in scheinbar gleicher Grösse zu sehen im Stande sind.

---

5) **Anatomische Untersuchung eines Falles von phlyctaenulärer Keratoconjunctivitis,** von Dr. E. Hertel, Privatdoc. und I. Assistent der Jenaer Augenklinik.

In den oberflächlichen Schichten der Conjunctiva und Cornea fanden sich kleine rundliche Leukocyten-Haufen, welche durch ihr Wachsthum die Epithelien vor sich her drängten und nach Zerstörung derselben als Rundzelleninfiltrate an der Oberfläche lagen. Zunächst leicht prominent, bildeten sie später noch

Nekrose der oberflächlichen Lagen eine mehr oder minder tiefe Delle. Lebhafte Betheiligung der Gefässe war überall zu sehen. Das Hornhautgewebe zeigte kaum Veränderung. Verf. konnte niemals beobachten, dass in den Nervenkanälchen der Bowman'schen Membran Rundzellen vorhanden waren.

---

6) **Ein Beitrag zur Kenntniss isolirter äusserer Augenmuskellähmungen,** von Dr. E. Hertel in Jena.

1. 63jähr. Mann erlitt einen Schlaganfall, welcher Hemiplegie sinistra verursachte. Nach 5 Monaten war diese Lähmung bis auf geringe Schwäche der Extremitäten geheilt, doch bestand das sogleich bemerkte Doppelsehen, wenn auch vermindert, fort. S = 1 beiderseits. Typische Parese des obliq. infer. sin., welche später ganz heilte. Die Hemiplegie sin. setzt eine rechtsseitige Hirnblutung voraus. Die Annahme einer Blutung in dem rechten Oculomotoriuskern entspricht den Angaben Bernheimer's, nach welchen der obliq. inf. wesentlich von gekreuzten Fasern versorgt wird. Der obliq. inf. dext. war ganz intact.

2. Isolirte Lähmung des rect. sup. sin. nach Trauma: Fall auf's Eis, Narbe in den Brauen, also periphere Lähmung. Obwohl dieselbe schon lange bestand, hatte sich keine Secundärcontractur des Antagonisten ausgebildet.

3. Isolirte Lähmung des rect. inf. dext. nach perforirender Wunde des unteren Lides. Erhebliche Secundärcontractur des rect. sup. hatte sich vermuthlich deshalb frühzeitig entwickelt, weil die störenden Doppelbilder sofort zur Exclusion eines Auges Veranlassung gegeben hatten, was in Beobachtung 2 nicht der Fall war.

---

7) **Ueber einen Fall von Fremdkörperverletzung durch Zink, nebst pathalogisch-anatomischen Untersuchungen über die Wirkung des Zinks im Glaskörper des Kaninchenauges,** von Dr. Vollert, ehem. Assist. der Univers.-Augenklinik in Heidelberg.

Einem Arbeiter drang eine Zinkspange 2 mm oberhalb des oberen Hornhautrandes ins Auge. Sie wurde extrahirt, doch war, wie die weitere Beobachtung zeigte, ein Stückchen Zink abgebrochen und in den Bulbus gelangt. Anfangs trat Trübung des Glaskörpers und Iritis auf, doch gingen die Reizerscheinungen rasch zurück, so dass Pat. 8 Wochen nach der Verletzung wieder arbeiten konnte. Ein Jahr später nach Correction von M ⌒ as. m. S = $^5/_9$ bis $^5/_6$. Gesichtsfeld frei. Glaskörper klar bis auf eine schwarze, strangförmige Figur an der Stelle, wo früher der glänzende Fremdkörper sichtbar war. Nach reichlich 2 Jahren Gefühl von Schwere, angeblich welchselnde Sehschärfe. Aeusserlich nichts, 2 feine Synech. post., im Glaskörper nur einzelne bewegliche Trübungen und ein kleines glitzerndes Plättchen, welches an einem Faden befestigt ist; Bindegewebsbildung an den Gefässen der Papille. S = $^1/_2$.

Verf. studirte an Kaninchenaugen die nach Einführung von sterilen Zinkstückchen und Zinkstaub auftretenden Veränderungen. Geringe Verunreinigungen des im Handel vorkommenden Zinks mit Eisen, Cadmium und arseniger Säure sind ohne Bedeutung und ändern die Versuchsergebnisse nicht. Regelmässig bildet sich um den Fremdkörper ein entzündliches Exsudat, es folgt Verdichtung des Glaskörpergewebes, Retinitis, manchmal Netzhaut-Ablösung, stets schliesslich Atrophie aller Netzhautschichten. Steckt der Fremdkörper in der Sklera, so ist die Reaction geringer, als wenn er im Glaskörper liegt.

Die zarte Kaninchenretina ist zwar weniger widerstandsfähig als die menschliche, doch muss es nach den Versuchen fraglich erscheinen, ob der be-

schriebene Fall sich dauernd so günstig verhalten wird, wie bisher. Jedenfalls ist längere Beobachtung geboten.

8) Ueber den Nachweis von Kupfer in den Geweben des Auges nach Verweilen von Kupfersplittern im Innern desselben, von Dr. R. Schmidt, Assist. an der Univers.-Augenklinik in Heidelberg.

Im Gegensatz zum Eisen, welches schliesslich als unlösliche Verbindung im Gewebe liegen bleibt und daher lange Zeit nachweisbar ist, scheint das Kupfer schwer in unlösliche Verbindungen übergeführt zu werden. Bekannt ist, dass intraoculare Kupferstückchen von den Augenflüssigkeiten vollständig aufgelöst werden können (Leber).

Der Nachweis von Kupfer in den Geweben des Auges ist schon früheren Forschern gelungen, doch kennt man die Art der entstehenden chemischen Verbindung noch nicht. Auch Verf. erhielt in einem Falle von Zündhütchenverletzung deutliche Kupferreaction und zwar um so deutlicher, je näher die betreffende Stelle dem Fremdkörper lag.

Das gelöste Kupfer wird aus dem Auge ausgeschieden. In Folge dessen ist der Kupfergehalt der Gewebe stets gering, und er verschwindet ganz, wenn etwa der kupferne Fremdkörper aus dem Auge entfernt wird. Wenn in einem zweiten Falle des Verf.'s die chemischen Versuche ein negatives Resultat ergaben, so liegt das vielleicht daran, dass die Menge des gelösten Kupfers vollständig ausgeschieden werden konnte, so dass nichts zurückblieb.

Selbst in Celloidinschnitten kann eine Abgabe von Kupfer an die umgebende Flüssigkeit stattfinden. Als Verf. 5 Wochen nach der ersten Untersuchung, welche Kupferreaction der Schnitte ergab, andere demselben Bulbus entstammende Schnitte prüfte, konnte selbst in Partieen aus der nächsten Umgebung des Fremdkörpers nicht die geringste Reaction festgsstellt werden. Die Prüfung der Kupferreaction muss demnach mit Vorsicht und möglichst frühzeitig angestellt werden.

9) Zur Mechanik der Sklera, von Dr. G. Ischreyt in Riga.

In der Sklera sieht man in horizontalen Meridionalschnitten neben den längsgetroffenen meridionalen quergetroffene Fasern. Die Querschnitte brauchen nicht äquatorialen, sondern können auch solchen Fasern angehören, welche spitzwinkelig zu den Meridionalfasern, also schräg in der Bulbuskapsel verlaufen. Meridionale Fasern finden sich überall und bilden die Hauptmasse der Sklera. Querschnitte sind am Aequator nur spärlich, dagegen am vorderen Abschnitt und am hinteren Pol zahlreicher vorhanden. Die vorne und hinten sichtbare Verdickung der Sklera beruht vorne zum Theil auf Verschmelzung mit den Sehnen der geraden Augenmuskeln, hinten ausschliesslich auf den quergetroffenen Fasern. Rein äquatoriale Fasern kommen vielleicht vorne, in der hinteren Calotte schwerlich vor. Uebrigens unterliegt die Anordnung der Fasern individuellen Schwankungen. Dass die Sklera zahlreiche elastische Fasern besitzt, steht fest.

Die Elasticität der Sklera wurde an Rinds- und Schweinsaugen durch Belastung ausgeschnittener Streifen ermittelt. Die Versuche ergaben, dass bei schwacher Belastung die hinteren Streifen sich trotz stärkerer Dicke mehr ausdehnen als die vorderen, während bei höherer Belastung das umgekehrte Verhältniss eintritt. Höhere Belastung bewirkt in beiden Fällen einen relativ geringeren Längenzuwachs, als schwache. Aequatoriale Streifen der vorderen Hälfte sind dehnbarer, als meridionale.

Verf. vermuthet, dass der hinteren Calotte, vermöge ihrer Dehnbarkeit, die Aufgabe zufällt, Volumsschwankungen des Bulbus zu compensiren. Besonders Papille und Macula erhalten dadurch Schutz gegen Erhöhungen des Binnendrucks. Vielleicht spielt Rigidität des hinteren Skleralabschnitts eine Rolle in der Aetiologie des Glaukoms.

Bei Atrophie bulbi schrumpft die hintere Calotte besonders stark. (Messungen des Abstandes der Vortex-Emissarien vom Opticus und Limbus corneae.) Diese ungleichmässige Schrumpfung hat zur Folge, dass die Emissarien weiter bleiben, als bei genau concentrischer Schrumpfung der Fall sein würde. Scheer.

Vermischtes.

1) Alfred Graefe.

Wenn die neue Aera der Augenheilkunde an einen Namen geknüpft werden soll, so ist es der von Albrecht von Graefe. Fragen wir nach seinem grössten Schüler und Mitarbeiter, so ist es sein Vetter Alfred Graefe. Am 23. November 1830 zu Martinskirchen bei Mühlberg a. d. Elbe geboren, legte er auf den Universitäten zu Halle, Heidelberg, Würzburg, Leipzig und Prag einen tüchtigen Grund für seine Kenntnisse in der Heilkunde, um dann, nachdem er in Halle 1854 mit der Dissertation De canaliculorum lacrymalium natura den Doctor-Grad erworben, bei seinem Vetter Albrecht v. Graefe in Berlin, als Assistenzarzt desselben, in der Augenheilkunde sich zu vervollkommnen. Aber er besuchte auch die neue französische Schule der Augenheilkunde, welche der Deutsche Sichel zu Paris begründet hatte, und arbeitete bei diesem und bei dessen geistreichem Schüler Desmarres. 1858 habilitirte er sich in Halle als Privat-Docent für Augenheilkunde, einer der ersten in Nord-Deutschland, und begründete sofort eine Privat-Klinik für Augenkranke, welche ebenso segensreich für die Heilung der Augenleidenden, wie für die Förderung des klinischen Unterrichts sich gestaltete. Im Jahre 1864 wurde A. Graefe zum ausserordentlichen Professor ernannt und mit der Leitung der neu errichteten Universitäts-Augenklinik betraut; 1873, als in Preussen, Dank den Bemühungen Jacobson's, der Universitäts-Unterricht in der Augenheilkunde neu gestaltet worden, wurde er ordentlicher Professor und später Geh. Med.-Rath. So wirkte er als hervorragender Universitäts-Lehrer in Halle, und schuf eine blühende Schule der Augenheilkunde, als deren Vertreter ich nur Schreiber, Bunge und Braunschweig nennen will, bis im Jahre 1892 zunehmende Kränklichkeit ihn zwang, zunächst die Leitung der Univ.-Augenklinik niederzulegen, darauf auch der Privat-Praxis zu entsagen und nach dem schönen Musen-Sitz Weimar sich zurückzuziehen, wo er wissenschaftlich noch thäfig blieb bis zu seinem Tode.

Alfred Graefe war einer der bedeutendsten Augenärzte und glücklichsten Operateure der Neuzeit. Tausenden hat er die Sehkraft erhalten oder wiedergegeben. Er genoss das Vertrauen der höchsten Kreise, die Hochachtung des gesammten Bürgerstandes, die Liebe der Aermsten und Elendsten, da er allen mit gleicher Menschenfreundlichkeit, Sorgfalt und Aufopferung diente und mit der höchsten Kunst. Dabei war er ein liebenswürdiger College und eine durch und durch künstlerische Natur, von bedeutender Erscheinung und gewinnendem Wesen. Hervorragend sind seine wissenschaftlichen Leistungen. Sie sichern ihm ein bleibendes Andenken in der Geschichte unsrer Wissenschaft.

Seine erste grössere Schrift „Klinische Analyse der Motilitäts-

Störungen des Auges“ (Berlin 1858) eröffnete der ärztlichen Welt ein neues Gebiet der exacten Augenheilkunde. Diesem wichtigen Gebiet ist er treu geblieben bis zum Tode. In dem grossen Handbuch der Augenheilkunde, das er von 1874 an gemeinsam mit Th. Saemisch herausgab, hat er selbst die Bewegungs-Störungen des Auges bearbeitet. 1897 veröffentlichte er eine geistreiche Sonderschrift über das Sehen der Schielenden. (Vgl. Centralbl. f. A. 1897, S. 19). Als eine Neu-Bearbeitung des ebengenannten Handbuchs nach 25 Jahren nothwendig geworden, hat er wiederum die Motilitätsstörungen übernommen; schon sind drei Lieferungen (15 Bogen) erschienen, die letzte am 13. December 1898. Wir wissen, dass die Handschrift fertig vorliegt: so wird dies letzte Werk sein schönstes Denkmal sein; schöner, als das Denkmal in Erz, das dem bedeutenden Manne wohl bald in Halle wird errichtet werden. Von sonstigen Arbeiten seien die folgenden erwähnt.

A. Arch. für Ophth. 1. V, 1. Ueber Hemeralopie. 2. V, 1. Die Stellung der Sehachsen bei Erregung nicht identiscber Netzhautpunkte. 3. V, 2. Ueber pendelnde Bewegungen der Augen nach Schiel-Operationen. 4. VII, 2. Die Lage der Doppelbilder bei Trochlearis-Paralyse. 5. VII, 2. Excavation der Sehnerven bei Myopie. 6. VIII, 1. Ueber Ischaemia retinae. 7. VIII, 1. Verlauf und Heilung einer Thränendrüsen-Fistel. 8. VIII, 1. Fall von Iritis gummosa. 9. IX, 3. Zur Iridodesis. 10. XI, 1. Ueber die Membrana pupillaris perseverens. 11. XI, 2. Ueber das Binoculär-Sehen bei Schielenden. 12. XVI, 1. Klinische Mitth. über Blepharospasmus. 13. XVI, 1. Scheinbare Perversion des Gesetz über concomit. Ablenkungen bei Anisometropie.

Seine wichtigsten weiteren Forschungen betreffen Wund-Behandlung bei Star-Operation (er hat zuerst 400 aufeinander folgende Extractionen ohne Verlust zu Stande gebracht), und Cysticercus-Operation, aus hinterem Lederhaut-Schnitt, sowie die Exstirpation des Thränensacks.

(13a. XXIII, 1. Scleralpunction bei Netzhaut-Ablösung.) 14. XXIV, 1. Ueber die Entbindung von Cysticercen aus den tieferen und tiefsten Theilen des Bulbus mittels meridionalen Scleralschnittes. 15. XXIV, 1. Die antiseptische Wundbehandlung bei Cataract-Extraction. 16. XXIV, 3. Weitere Bemerkungen über die Extraction von Cysticercen. 17. XXVIII, 1. Epikritische Bemerkungen über Cysticercus-Operationen und Beschreibung eines Localisirungs-Ophthalmoskops. 18. XXX, 4. Wundbehandlung bei Augen-Operationen mit besonderer Berücksichtigung der Star-Extraction. Operation unreifer Stare. 19. XXXIII, 3. Die Indicationsstellung bei operativer Behandlung der paralytisch bedingten Deviationen eines Auges. 20. XXXIV, 3. Ein Wort für Beibehaltung der Iridectomie bei der Extraction harter Cataracten. 21. XXXV, 1. Ueber die Einstellung der Augen bei Unterbrechung des binocularen Sehens. 22. XXXV, 3. Fortgesetzter Bericht über die mittels antiseptischer Wundbehandlung erzielten Erfolge der Star-Operation. 23. XXXV, 4. Noch einmal die Convergenzfactoren. 24. XXXVII, 1. Ueber Fusionsbewegungen der Augen beim Prismaversuche. 25. XL, 5. Accommodation und Convergenz. 26. XLI, 3. Die neuropathische Natur des Nystagmus.

B. Klin. Monatsbl. f. A. 1. I. Zur Kasuistik des amaurot. Katzenauges. 2. V. Simulation einseitiger Amaurose. 3. VI. Behandl. d. Thränenschlauchleiden. 4. VII. Intraocul. Tumoren. 5. X. Ueber Behandl. der Ulc. serp. 6. XI. Antisept. Behandl. d. Conjunct. diphth. 7. XVI. Ueber congenitalen harten Kernstar. 8. XX. Prismen-Versuch bei Simulation der Amaurose. 9. XX u. XXI. Extr. zweier Cysticercen aus einem Auge. 10. XXI. Haben

wir durch Einführung der Rechnung mit Dioptrien etwas gewonnen? 11. XXI. Localisirungs-Ophthalmoskop. 12. XXIII. Exenteratio bulbi.

C. Centralblatt für Augenheilk. 1. VIII, S. 378. Enucleation oder Exenterat. bulbi. (57. Naturforscher-V.). 2. XVI, S. 352. Torticollis u. Augenmuskel-Lähmung. 3. XVI, S. 362. Ueber das Vorkommen von Cysticercen im Auge und deren operative Behandlung.

D. 1. Ein Wort zur Erinnerung an A. v. Graefe, Halle 1870. 2. Ueber kaustische Behandlung, bes. d. Blennorrh. neon. Volkmann's Sammlung klin. Vortr. Vgl. Centralbl. f. A. 1881, S. 146. 3. Ein Beitr zur Kenntniss des Pyoktanin. Fortschr. d. Med. 1890, Nr. 11 u. 12. Vgl. Centralbl. f. A. 1890, S. 177. 4. Zur Wundbehandlung der Cataract-Extr. Deutsche med. W. 1891, Nr. 43. Vgl. Centralbl. f. A. 1892, S. 61. H.

2) Karlsruhe, 4. März 1899.

... In den letzten Tagen hatte ich, was Sie vielleicht interessiren wird, wieder Gelegenheit einen jungen Menschen nach Jahresfrist zu untersuchen, dem ich April 1898 einen 0,354 mgr schweren, in der Nähe des Opticus fest eingekeilten Eisensplitter mit Ihrem Magneten nach Ihrer Vorschrift extrahirte. Man sieht an der betr. Stelle eine scharf begrenzte Narbe. Papille und Macula sind frei. S = vollkommen normal! ... Dr. Gelpke.

3) New York, 9. Januar 1899.

.... Ich finde in der December-Nummer Ihres Centralblattes unter „Klin. Beobachtungen" den Bericht über einen „muthmaasslichen Fall von angeborener Trichiasis". — Ich habe nun jüngsthin in einer Familie 3 derartige Fälle beobachtet, welcher Umstand das Angeborensein dieser Anomalie aus dem Bereiche der Muthmaasslichkeit herausrückt. — Ich habe die Patienten in der ophth. Section der Acad. of Medicine vorgestellt und es dürfte später in Knapp's Arch. ein kurzer Bericht als Berichterstattung aus Vereinen u. s. w. davon erscheinen. — Vielleicht interessirt es Ihre Leser an derselben Stelle „Klin. Beobachtungen" oder einer anderen meinen Fall zu lesen, der ja im Hinblick auf Ischreyt's Fall an Interesse gewinnt. Ich sende Ihnen daher die Sache in etwas veränderter Darstellung, damit Sie, wenn es Ihnen beliebt, davon Gebrauch machen können. Ich habe die Literatur genau auf Missbildungen hin durchsucht und es ist mir nichts dergleichen untergekommen.

.... Dr. Carl Koller.

Einige Wochen nach der Vorstellung meines Falles wurde in Chicago in irgend einer ophth. Ges. auch eine derartige Familien-Anomalie vorgeführt.

4) Im Januar-Hefte des Centralbl. f. pr. Augenheilk. ist eine Mittheilung über Protargol-Anwendung in der Augenheilkunde von Dr. A. Messner in Klagenfurt erschienen. — Die erzielten und von ihm berichteten Resultate stimmen im Allgemeinen mit den von mir in einer Zeitperiode von mehr als 10 Monaten erzielten überein: doch scheint es mir nicht nutzlos, hier einige Bemerkungen hinzuzufügen.

Die schönsten Erfolge giebt zwar Protargol bei der Behandlung der acuten und chronischen Thränensack-Eiterungen; nur aber in den Fällen, wo kein krankhafter Knochenprocess vorhanden ist; in diesem Falle giebt das Mittel keinen guten Erfolg, wenigstens würde dies aus Bossalino's[1] und meinen[2] Erfahrungen folgen.

[1] Dr. D. Bossalino. Il protargolo in oftalmologia e suo valore terapeutico. (Giornale della R. Accad. di Medic. di Torino, Nr. 3, 1898 marzo.)

[2] Dr. A. R. Chiappella. Dell' uso del Protargolo in oftalmologia. (Bollettino di Oculistica, anno XIX, Nr. 11.)

Die Behandlung des Trachoms mittelst Protargols giebt gute Erfolge nur bei frischen Fällen mit reichlicher Absonderung; in den älteren, mit geringer Absonderung, hat es mir nie bessere Resultate geliefert, als die anderen angewendeten Mitteln; in mehreren Fällen zeigte es sich ganz unwirksam, in einzelnen sogar ungünstig. Auch in manchen frischen Fällen, aber nach einer erheblichen und ziemlich raschen Besserung, scheint die Wirksamkeit dieses Mittels abzunehmen.

Im Gegensatz zu **Messner's** Erfahrungen kann ich behaupten, dass Protargol mir gute Dienste bei der Behandlung mehrerer Fälle von eitriger Hornhautentzündung erwiesen hat, während ich es in 10—20 % Lösung anwandte, sowohl für Einspritzungen in den Thränensack, wie für Einträufelungen im Conjunctivalsack. In andren schwereren Fällen jedoch hat es sich mir fast oder ganz unwirksam gezeigt.

Schliesslich will ich die Aufmerksamkeit der Herren Collegen darauf lenken, dass auch Protargol, wie Arg. nitr., die Argyrose verursacht, wie es Prof. Simi[1] und ich[2] beobachteten. Dieselbe ist vielleicht weniger markirt, als die durch Arg. nitr. erzeugte, ist aber nicht weniger häufig. In einem von mir beobachteten Falle entstand die Argyrose nach zweimal täglicher Anwendung einer 5 % Lösung während $1^1/_2$ Monat.

Die von mir gewöhnlich angewendeten Lösungen sind 1—5—10 %, selten eine 20 %.

Dr. A. R. Chiapella.

Bibliographie.

Das Vererbungsgesetz der Hämophilie bei der Nachtblindheit, von Dr. E. Ammann, Augenarzt in Winterthur. (Correspondenzbl. für Schweizer Aerzte. 1898. S. 623.) Die Bluterfamilie von Tenna im Canton Graubünden ist dadurch berühmt geworden, dass ihr Stammbaum zum ersten Mal das bis dahin nur theilweise bekannte Vererbungsgesetz der Hämophilie klarlegte. Dieses Gesetz beruht darin, dass nur Männer von der Krankheit befallen werden, die Frauen aber die Conductoren oder Ueberträger in einer Familie darstellen, ohne selbst daran zu leiden. Die Bluter können sowohl von Schwestern, wie von Töchtern eines Bluters abstammen, nie aber von einem solchen direct und auch nie (oder nur ganz ausnahmsweise) von Söhnen eines Bluters. Auch ist es nicht nothwendig, dass alle männlichen Nachkommen einer Bluterfamilie wieder Bluter sein müssen. Das nämliche Gesetz wurde für die Farbenblindheit bewiesen, von welcher jedoch auch Kinder ganz normaler Familien befallen werden können. Verf. stiess nun zufällig im Jahre 1898 auf eine Hemeralopenfamilie, bei welcher sich ganz das gleiche Vererbungsgesetz für Hemeralopie bis in das Jahr 1750 zurückverfolgen lässt. Sämmtliche Nachtblinde dieser Familie sind auch hochgradig myop, diejenigen, welche nicht nachtblind sind, haben normale Refraction. Ein Nachkomme im 6. Glied ist so nachtblind, dass er Abends kaum wagt auf die Strasse zu gehen.

Emmert.

[1] Privatdoc. Dr. A. Simi. Protargol. (Bollett. d'Ocul. anno XIX, Nr. 8.)

[2] Dr. A. R. Chiappella. Nouvamente del protargolo in terapie oculare. (Bollett. d'Oculist., anno XIX, Nr. 12—13.)

Um Einsendung von Separatabdrücken wird gebeten.

Verlag von Veit & Comp. in Leipzig. — Druck von Metzger & Wittig in Leipzig.

// Centralblatt
für praktische
AUGENHEILKUNDE.

Herausgegeben von
Prof. Dr. J. Hirschberg, Geh. Med.-Rath, in Berlin.

Unter ständiger Mitwirkung der Herren Dr. Ancke in München, Dr. Berger in Paris, Prof. Dr. Birnbacher in Graz, Dr. Brailey in London, Prof. Dr. H. Cohn in Breslau, Doc. Dr. Cl. du Bois-Reymond in Berlin, Dr. Dahrenstaedt in Herford, Doc. Dr. E. Emmert in Bern, Prof. C. Gallenga in Parma, Dr. Ginsberg in Berlin, Prof. Dr. Goldzieher in Budapest, Dr. Gordon Norrie in Kopenhagen, Prof. Dr. Horstmann in Berlin, Dr. Issigonis in Smyrna, Prof. H. Knapp in New York, Prof. Dr. Krückow in Moskau, Dr. Kuthe in Berlin, Dr. Landau in Coblenz, Prof. Dr. Magnus in Breslau, Surg. Capt. F. P. Maynard in Calcutta, Dr. Michaelsen in Görlitz, Dr. van Millingen in Constantinopel, Dr. Moll in Berlin, Prof. Dr. J. Munk in Berlin, Dr. Neuburger in Nürnberg, Dr. Peltesohn in Hamburg, Dr. Pergens in Brüssel, Prof. Peschel in Frankfurt a. M., Dr. Purtscher in Klagenfurt, Dr. M. Reich in Petersburg, Med.-Rath Dr. Scheer in Oldenburg, Prof. Dr. Schenkl in Prag, Prof. Dr. Schwarz in Leipzig, Dr. Spiro in Berlin, Dr. Stiel in Köln.

Monatlich ein Heft. Preis des Jahrganges 12 Mark. Zu beziehen durch alle Buchhandlungen des In- und Auslandes und die Postanstalten des Deutschen Reiches.

Mai. Dreiundzwanzigster Jahrgang. 1899.

I. Ueber die Anwendung des Protargols in der Augenheilkunde.[1]

Von Dr. med. **Ed. Praun**, Augenarzt in Darmstadt.

Seit der Einführung des Cocaïns in den Heilschatz der Augenkrankheiten ist kein weiteres medikamentöses Mittel von solcher Bedeutung angegeben worden, als das Protargol. Da dieses von verschiedenen, darunter leider auch berufenen Fachgenossen völlig verkannt wurde, ist es die

[1] Vortrag, gehalten im Verein hessischer Aerzte, zugleich ärztlichen Kreisverein Darmstadt, am 20. Februar 1899.



Pflicht derjenigen, die mit dem Präparat bessere Resultate erzielten, auf dieses segensreiche Heilmittel hinzuweisen. Das Protargol ist ein Ersatzmittel für das Argentum nitricum.

Der von unserem Altmeister ALBRECHT VON GRAEFE erst eigentlich in den Heilschatz eingeführte Höllenstein galt noch bis vor Kurzem als das einzige specifische Mittel gegen alle eiterigen Augenentzündungen, insbesondere die Blennorrhöe der Neugeborenen, wenn auch zugestandenermaassen diesem Mittel die heimtückische Nebenwirkung (daher der Name) der unbeabsichtigten Verätzung des Gewebes bis zur Ertödtung desselben anhaftete.

Wie gefahrvoll die Anwendung des Argentum nitricum v. GRAEFE erschien, geht schon daraus hervor, dass er im 1. Bande des von ihm gegründeten Archives für Ophthalmologie 40 volle Seiten schrieb, um den Zeitgenossen den Gebrauch des Höllensteins plausibel zu machen und ihre schweren Bedenken zu zerstreuen; und ohne die gewichtige Stimme GRAEFE's und ohne jene beispiellos klare und eingehende Darlegung der Indikationen wäre wohl auch der Höllenstein für immer in Vergessenheit gerathen, wie so manches andere grausame Heilmittel.

Es liegt eine grosse Schwierigkeit in der richtigen Dosirung dieses Gewaltmittels, das bei zu starker Anwendung mehr schaden, als nützen kann. Richtig angewendet, wirkt dasselbe durch kräftige Zusammenziehung der Gefässe als vorzügliches Adstringens, das aber auch immer gleichzeitig in Folge des Vorhandenseins freier Salpetersäure lebhafte Schmerzempfindung in der damit in Berührung gebrachten Schleimhaut hervorruft; im Uebermaasse aber aufgetragen, bringt es das Protoplasma des lebenden Gewebes zur Gerinnung und Ertödtung. Wenn nun schon die Dosirung des Mittels ausserordentlich schwer wird, weil die Reaction dagegen individuell äusserst verschieden ist; so ist es noch schwieriger, den richtigen Zeitpunkt der zu wiederholenden Kauterisirung genau zu treffen. v. GRAEFE (l. c.) sagt hierüber in seiner Abhandlung über die diphtheritische Conjunctivitis und die Anwendung des Causticums bei acuten Entzündungen:

„Wenn die der Aetzung folgende Reaction (vermehrte Wärme, Geschwulst) gesunken, bei Besichtigung der Schleimhaut die letztere Eschara, oder das mit derselben gleichbedeutende Exsudat abgestossen, das weissliche, der Aetzung folgende Secret auf ein Minimum reducirt und möglichster Collapsus eingetreten, aber noch kein Vorbote blennorrhoischer Rekrudescenz (dünnes Secret, erneutes Unvermögen die Lider zu öffnen, mehr Geschwulst und Wärme) vorhanden ist — dann darf die Aetzung wiederholt werden.“

Jeder Unbefangene wird zugeben, dass dieser Zeitpunkt sehr schwer zu treffen ist, ausser wenn Arzt und Patient sich unter einem Dache befinden, der Patient also sich in klinische Behandlung begeben hat. Aber gerade bei dem Eiterflusse der Neugeborenen, wo die Nothwendigkeit der

wiederholten Kauterisation am grössten ist, liegen die Verhältnisse für die klinische Behandlung der kleinen Weltbürger äusserst schwierig, und thatsächlich müssen wir uns in den meisten Fällen damit begnügen, die blennorrhoische Schleimhaut ambulant jeden Morgen mit Höllenstein zu touchiren. Natürlich ist dann in der Regel die Pause swischen der Erholung der Schleimhaut von der Kauterisation und dem beginnenden Wiederaufflackern der Entzündung unbenützt verstrichen, und wir finden im Bindehautsack wieder eine Unmenge Eiter vor.

Dazu kommt noch, dass man selbst bei grösster Uebung und Sorgfalt nicht alle Stellen der Schleimhaut gleichmässig mit dem Causticum in Berührung bringen kann, so dass man die leichter zugänglichen Tarsaltheile der Bindehaut, in Folge der stärkeren Einwirkung des Aetzmittels, zwar frei von Eiter, aber doch stärker gereizt, hingegen die Uebergangstheile, welche naturgemäss mit der adstringirenden Flüssigkeit weniger innig in Berührung gekommen sind, mit einer sehr grossen Menge Eiters angefüllt vorfindet. Daher leitet sich unter Anderem die ungleiche Wirkung und die oft recht verzögerte Heilung der Blennorrhoe in erster Linie ab. Es ist eben sehr schwer, die Schleimhaut in allen Theilen gleich gut zu reinigen und das Aetzmittel überall gleichmässig aufzutragen.

Selbst gesetzt den Fall, es wäre uns dies in idealer Weise gelungen, was wollen wir eigentlich mit dem stark caustischen Mittel der zarten Bindehautschleimhaut gegenüber ausrichten? Eine genaue Beantwortung dieser Frage ist auch heute nach so langer Anwendung des Höllensteines nicht möglich. Vor 100 Jahren suchte man die Wirkung in einer „Contraction des aufgelockerten Zellstoffes“[1] und betrachtete den Höllenstein als einen „Contrastimulus“. v. Graefe (l. c.) suchte die Wirkung in „der Zusammenziehung und raschen Flüssigkeitsentlastung der Blindehautblutgefässe“; man wollte dadurch eine „Umstimmung“ der Schleimhaut erzielen, und seit der Entdeckung der Gonokokken durch Neisser findet man in der Abtödtung dieser die Heilwirkung des Causticums. Hirschberg[2] sagt hierüber: „Jedenfalls wird durch Silbernitrat das lebende Eiweiss der oberflächlichen Epithelien der Schleimhaut gefällt, die Zellen abgetödtet und sammt den darin befindlichen Pilzen abgestossen.“

Diese Absicht, die eingedrungenen Krankheitserreger zu treffen, erreichen wir aber mit dem Höllenstein nur sehr unvollkommen, indem die Lösung nur die obersten Lagen der Schleimhaut trifft und diese zusammen mit den Bakterien ertödtet, während eine Schicht tiefer die Kokken bereits neuen Boden in dem zarten, heranwachsenden Epithel gewonnen haben, wenn wir auch nur eine Stunde später die Touchirung mit Höllenstein wiederholen. So entbrennt der Kampf immer wieder aufs Neue, bis der

[1] C. Graefe, Augenärztliche Heilformeln. 1817. S. 139.

[2] Hirschberg, Einführung in die Augenheilkunde, Leipzig, Thieme. 1892.

Boden für die Cultur völlig unbrauchbar geworden ist, worauf die Krankheit erlischt. Das Argentum nitricum ist also ein sehr eingreifendes Mittel, indem es nicht nur die Bakterien, sondern auch das lebende Gewebe mit zerstört. Was wir beabsichtigen, ist die Abtödtung der Kokken allein, und ebenso gut könnte man die Schleimhaut Tag für Tag mit einem scharfen Instrument abkratzen.

Ausser dieser Schädigung, welche in der chemischen Beschaffenheit des Mittels liegt, ist eine weitere darin gegeben, dass man die Cauterisation mit demselben sehr leicht zu früh wiederholt. Wir zerstören dann die Schleimhaut vor ihrer Regeneration, setzen so die Vitalität der Hornhaut durch Ernährungsstörung herab und erleichtern den Gonokokken die Etablirung.

Mit einem Worte, der Anwendung des Argentum nitricum haften so viele Mängel an, dass wir begierig nach einem neuen und besseren Heilmittel, welches dieselben Vortheile ohne die Nachtheile besitzt, greifen, und ein solches haben wir in dem Protargol gefunden. Ueber die chemischen und physiologischen Eigenschaften dieses von Dr. Eichengrün dargestellten Körpers ist in den Prospecten der Farbenfabriken, vormals Bayer u. Co. in Elberfeld nachzusehen. Wir wollen uns hier darauf beschränken, festzustellen, dass das Protargol eine Verbindung eines Proteïnkörpers mit Silber ist, welch' letzteres darin aber nicht in Form eines metallischen Salzes, sondern als molekuläre Verbindung enthalten ist. Daher kommt es denn auch, dass dasselbe in Berührung mit eiweiss- und kochsalzhaltiger Gewebsflüssigkeit nicht wie das Argentum nitricum sich sofort zerlegt, sondern unzersetzt von der Schleimhaut resorbirt wird. Wir haben in dem Protargol das erste zuverlässige Mittel, das die im Gewebe selbst haftenden Bakterien nicht nur in ihrer Einwirkung hemmt, sondern wahrscheinlich direct tödtet. Es kommt nicht darauf an, auf die an der Oberfläche sitzenden Keime eine Wirkung zu entfalten; nein, die in der Tiefe der Schleimhaut sich entwickelnden Spaltpilze müssen an ihrem Wachsthum gehindert werden. Unsere bisherigen Mittel genügten nur zur oberflächlichen Reinigung von Haut und Schleimhaut; ein Desinficiens, das, ohne eine oberflächliche Gewebsverätzung zu veranlassen, unverändert resorbirt wird und eine Tieferwirkung auf die Bakterien entfaltet, kannten wir bisher nicht, denn den beiden Vorläufern des Protargols, dem Argonin und dem Argentamin, können wir, als zu unbeständigen Producten, diese Eigenschaft nicht zuschreiben.

Wenn es vielleicht auch noch längere Zeit dauern wird, bis in der Retorte des bakteriologischen Laboratoriums die überraschende Wirkungsweise des Protargols unzweifelhaft dargethan ist; so hat doch der Praktiker bereits jetzt schon so viel schlagende Erfolge erzielt, dass wir eine sichere Einwirkung des Mittels auf die Bakterien im lebenden Gewebe anerkennen müssen. Die Wirkung hat man sich, um einer mechanischen Vorstellung

Raum zu geben, so zu denken, dass das Silbereiweiss als solches resorbirt wird, dass sich das Eiweiss dem Protoplasma der lebenden Zelle assimilirt und das freiwerdende Silber, in unzählige Atome aufgelöst, eine Menge desinficirender Depots bildet, von welchen aus die Kokken allmählich abgetödtet werden.

Die Wirkung des Argentum nitricum ist, um es nochmals hervorzuheben, eine oberflächliche, augenblickliche, adstringirend-caustische und durch letztere Eigenschaft auch baktericide, indem es Bakterien und Schleimhaut zerstört; die des Protargols gerade umgekehrt eine tiefe, nach der Resorption sich einstellende und fortdauernde, baktericide, nebenher adstringirende, aber keine caustische. Die unbegrenzten Vortheile des Protargols vor dem Argentum nitricum liegen auf der Hand. Einmal ist die Dosirung viel leichter; wir können nicht schaden, wenn wir auch stärkere Lösungen nehmen, weil Schmerz und Reaction des lebenden Gewebes gegen das Protargol sehr viel geringer sind; ferner lässt sich das Mittel leichter gleichmässig über den Bindehautsack hin vertheilen, während der Höllenstein da am meisten reizt, wo er in grösster Menge zunächst hingelangt, und wegen der sofortigen Zersetzung sich sehr ungleichmässig auf die Schleimhaut ausbreitet; dann setzen wir mit dem Protargol keine caustische Wirkung, bekommen also keine Eschara und brauchen einerseits nicht abzuwarten, bis diese sich abgestossen hat und die Schleimhaut einen neuen Angriff erträgt, und können andererseits nicht zu spät kommen, da die geringe Reizwirkung des Protargols eine cumulative Anwendung gestattet, so dass wir also den richtigen Zeitpunkt überhaupt nicht verpassen können. Deshalb feiert auch das Protargol gerade in der Behandlung der Blennorrhoe seine hauptsächlichsten Triumphe. Wir können immer neues, keimtödtendes Material der Bindehaut einverleiben, ohne dass die lebende Schleimhaut über das erlaubte Maass hinaus von dem Heilmittel angegriffen wird, während dies bei der Anwendung des Argentum nitricum höchstens zweimal in 24 Stunden möglich war. Diese Vorzüge des Protargols liegen so auf der Hand, dass ein College vom Lande, nachdem ich ihn mit dem Mittel bekannt gemacht hatte, mit Recht sagte: „Da muss man sich ja künftig geniren, ein Kind mit Blennorrhoe nach der Stadt zu schicken.“ Diese Vorzüge sind ferner um so einleuchtender, wenn wir uns erinnern, dass thatsächlich durch die Angst vor dem „Gebranntwerden mit Höllenstein“ ein erheblicher Theil des Publicums abgehalten wird, rechtzeitig Hülfe zu suchen.

Ich gehe im Folgenden dazu über, die Beweise dafür zu erbringen, dass das Protargol das ihm eben gespendete Lob auch voll verdient. Ich habe seit 15 Monaten bei mehreren hundert Patienten das Mittel in der Weise erprobt, dass ich bei möglichst gleicher, doppelseitiger Erkrankung das rechte Auge mit Argentum nitricum, das linke mit Protargol behandelte. Bei ungleicher Erkrankung wurde das schlimmere Auge mit Protargol be-

handelt, aber es wurde sehr rasch immer das bessere. Auch muss ich gleich vorausschicken, dass ich diesen doppelseitigen Behandlungsmodus bei vielen Patienten nur im Anfange durchführen konnte, weil die meisten schon nach einigen Tagen kategorisch verlangten, auf dem rechten, mit Argentum nitricum touchirten Auge ebenso mild und erfolgreich behandelt zu werden, als auf dem linken, für das von Anfang an Protargol zur Verwendung kam. Auch hat sich mir bereits nach einigen Wochen die Ueberzeugung aufgedrängt, dass die Anwendung des Höllensteins gegenüber solchen Leistungen des Protargols doch sehr eingeschränkt werden muss.

Meine durchaus vorzüglichen Resultate erklären sich unter Anderem daraus, dass ich gleich von vornherein stärkere Lösungen, selten unter 10 % angewendet habe. Die Misserfolge einiger Collegen kommen meiner Ueberzeugung nach nur daher, dass sie mit $^1/_4$—2 % Lösungen, wie bei der Behandlung der Urethralgonorrhoe experimentirten.

Was die Löslichkeit des Protargols betrifft, so liegen sehr günstige Verhältnisse vor, indem noch hohe Lösungen von 50—70 % hergestellt werden können. Zur Bereitung einer solchen braucht man nur geringe Mengen des Pulvers mit einigen Tropfen lauen Wassers im Mörser zu verreiben und langsam warmes Wasser tropfenweise zuzusetzen. Geringer Glycerinzusatz verhindert die Zusammenballung des Pulvers und erleichtert so zwar die Verreibung, erhöht aber die Wirkung des Protargols absolut nicht. Zu vermeiden hat man bei der Herstellung starke Erwärmung; man muss sich vorstellen, dass das Protargol ein Eiweisskörper ist, und dass diese bekanntlich höhere Temperaturen sehr schlecht ertragen. Die Lösungen müssen in dunklen Gläsern aufbewahrt werden, da sie sich sonst verändern; man verschreibt daher in vitro fusco.

Betrachten wir nun die Wirkung eines Tropfens einer 10 % Protargollösung, welcher in den Bindehautsack gebracht wird; so bemerken wir geringe Röthung und Injection der Lid-, manchmal auch der Augapfelbindehaut, mässig vermehrte Thränensecretion und etwas schleimige Absonderung, seltener eine geringe, leicht spontan zurückgehende, fibrinöse Exsudation, die bei 20 und 50 % Lösungen sich häufiger zeigt.

Was die Schmerzempfindung anlangt, so ist dieselbe bei 10 % Lösungen in der Regel äusserst gering und fehlt häufig ganz. Erst die 50 % Protargollösung wirkt so schmerzhaft wie die 2 % Argentum nitricum-Lösung, obwohl schon die 10 % Protargol-Lösung dasselbe leistet wie die 2 % Höllensteinlösung. Nur ganz ausnahmsweise erhält man die Angaben grösserer Schmerzhaftigkeit und bemerkt dann auch stärkere Reaction. Beides muss auf individuell verschiedene Empfindlichkeit der Schleimhäute, nicht auf eine Ungleichheit in der Lösung des Präparates zurückgeführt werden.

Bei der 20- und 50 % Lösung ist die Reaction grösser, ebenso die Schleimabsonderung mächtiger und die Schmerzempfindung lebhafter, doch tritt unter Anwendung von Kaltwasserumschlägen rasch eine Linderung

ein. Auch die 50 % Lösung ist für die Hornhaut noch völlig unschädlich. Der Schmerzhaftigkeit halber kann man die Berührung der Hornhaut aber vermeiden, wenn man die Lider bei stärkeren Lösungen regelrecht umstülpt und so touchirt. Bei übermässigen Schmerzen, die aber, wie gesagt, selten sind, lässt man mit Borlösung ausspritzen und etwas kalte Umschläge machen. Man kann übrigens grössere Schmerzhaftigkeit immer umgehen, wenn man die ersten Male geringere, aber dafür wiederholt kleinere Quantitäten einer 10 % Lösung anwendet. Hingegen halte ich es für unrichtig, schwächere Lösungen geben zu wollen; nur ganz ausnahmsweise mögen diese (5 %) genügen, noch eine Tiefenwirkung zu entfalten.

Dasselbe, was von der 10 % Lösung gilt, ist von der 10 % Protargolsalbe, die meiner Ansicht nach eine bedeutende Zukunft hat, zu sagen. Auch hier genügen kleine, wiederholt eingebrachte Quantitäten. Man braucht die Salbe nur mässig zu verreiben, also so lange, bis sie gleichmässig im Bindehautsack vertheilt ist, was durch 6—8 Kreistouren geschehen kann; ein längeres Massiren hat in der Regel keinen Werth, wenigstens da nicht, wo die Salbe als antibakterielles Mittel Anwendung finden soll. Eine Massagewirkung ist nur da von Werth, wo wir neben dieser auch einen starken Antrieb des Gewebes beabsichtigen, wie z. B. bei einigen Formen des Pannus, wo mir die Massage mit 10 % Protargolsalbe einige Male unvergleichlich günstige Resultate gegeben hat.

Aus demselben Grunde ist das kräftige Einpinseln oder das Abreiben der Bindehaut mit Protargol, wie es einige Autoren angeben, da sie noch die adstringirende Wirkung des Höllenstein in Erinnerung haben, zwecklos. Im Gegentheil dürfen wir die Schleimhaut möglichst wenig reizen, damit sie recht viel resorbirt. Anders ist es ja bei dem Argentum, wo wir eine gleichmässige Schorfbildung der Fläche nach anzustreben haben. Auf Grund meiner Beobachtungen kann ich empfehlen, die Bindehauttasche vorher wiederholt mit Kochsalz- oder Borsäurelösung ausspritzen oder auswaschen zu lassen, indem ich bemerkt zu haben glaube, dass durch diese mechanische Wegschaffung der Secretionsproducte die Aufnahme des Protargols von der Bindehaut leichter und rascher vor sich geht. Aus demselben Grunde lasse ich besonders im Winter die Lösung vor der Einträufelung etwas erwärmen.

(Schluss folgt.)

II. Meine gegenwärtige Trachom-Behandlung.

Von Prof. Dr. N. Feuer in Budapest.

(Fortsetzung und Schluss.)

Nicht immer liegt es jedoch an der abnormen Empfindlichkeit der Hornhaut, dass das Auge gewisse reizende Heilmittel ablehnt, sondern oft ist der Grund in der Reizbarkeit der Conjunctiva selbst zu suchen. Ich

reflectire hier nicht auf solche Fälle, in welchen eine Thränenschlauchverengerung oder eine Nasenaffection, oder endlich eine chronische skrophulöse Erkrankung des Auges das Trachom complicirt, die Conjunctiva in fortdauerndem Reizzustand erhält und so deren Heilung hintanhält; auch sehe ich ab von den durch allzu energische Behandlung überreizten Augen, denen nur eine ausgiebige Behandlungspause — wenn möglich mit Luftveränderung, oder wenigstens Entlassung aus dem Spitale verbunden, — Noth thut: sondern ich will nur jene Fälle ansprechen, in welchen die Conjunctiva ihre Röthung und Schwellung nicht verliert und sich öfters auch herpetische Efflorescenzen an beliebig welchem Rande der Cornea einstellen, weil die Conjunctiva das angewandte Heilmittel nicht verträgt, trotzdem dasselbe nicht allzu oft oder allzu energisch applicirt wurde. Wir erfahren dann — wie schon oben bemerkt, besonders häufig bei Anwendung des Blausteines —, dass die Bindehaut das Mittel entweder gleich ablehnt, oder dass sie dasselbe eine Zeit lang goutirt, bezw. sich in Folge desselben erheblich bessert, aber nach längerem Gebrauch dasselbe sozusagen satt bekommt, d. h. auf diesen Reiz sich nicht mehr bessert, oder gar sich verschlimmert. Man versucht dann der Reihe nach die anderen bewährten Heilmittel, die aber merkwürdiger Weise in dem einen oder anderen Falle vom Auge sämmtlich refusirt werden. Mit dem mechanischen Verfahren ist bei diesen stark hyperämischen und geschwollenen Conjunctiven ebenfalls nichts auszurichten; etwa zerfallene Knoten und Plaques sind ohnehin schon ausgequetscht worden; Scarificationen können bei solch blutüberfüllten Bindehäuten wohl versucht werden, führen aber nur selten zum Ziele; es bleibt also nichts anderes übrig, als zu jenen topischen Heilmitteln überzugehen, die, weil weniger verlässlich, als Nitras argenti, Cuprum sulfuricum und Sublimat — letzteres als Abreibungsflüssigkeit gedacht, — keine allgemeine Anwendung finden, sondern gleichsam als minderscharfe Waffen für den Nothfall in der Rüstkammer gehalten werden und manchmal in der That zur — sogenannten — Stimmung der Bindehaut besser passen, als die allgemein bewährten Mittel.

Wir wollen unsere Erfahrungen über die wichtigsten dieser Reservemittel hier mittheilen:

1. Am längsten (seit April 1893) wende ich das von CERESETO,[1] KAZAUROW[2] und ELIASBERG[3] empfohlene Bor-Pulver an. Bei herpetischem Pannus, wie er von selbst, oder bei Anwendung stärker reizender Heilmittel aufzutreten pflegt, hat mir bei Sistirung letzterer das täglich ein- oder zweimalige mässig reichliche Einstäuben pulverisirter Borsäure oft vorzügliche Dienste geleistet. Infiltrationen, bezw. infiltrirte Geschwüre der Hornhaut, die sich dem regressiven Stadium schon nähern, aber noch

[1] Gas. med. di Torino 1889.

[2] IV. Congress der russ. Aerzte (St. Petersburger med. Wochenschrift Nr. 2.)

[3] Extrait de la gaz. med. d'Orient 1892.

keine Reizmittel vertragen, bessern sich ebenfalls rasch auf mässige Borstäubungen. Viel trägt das täglich einmalige, reichlichere Einstäuben oder besser gesagt: Einlegen des Pulvers — mittels eines Pinsels oder eines kleinen Löffelchens — in den Bindehautsack bei auseinandergezogenen, oder umgestülpten Lidern mit folgender leichter Massage mittels den geschlossenen Lidern zur Aufhellung eines älteren, indolenten Pannus bei. Auf die Infiltration der Conjunctiva hat es weniger Einfluss; aber harte Granulationen (Knoten) lockern sich auf reichliche Inspersionen und werden hierdurch der regelmässigen Behandlung zugänglicher.

2. Jodtrichlorid ist — wie bereits oben angedeutet worden ist — das Surrogat des Sublimates. Wenn auf Abreibungen der Bindehaut mit Sublimatlösung die Cornea mit herpetischen Efflorescenzen antwortet, dann kann man die Abreibungen mit 4% Borsäurelösung oder weit besser mit 1‰ Jodtrichloridlösung machen, die etwas schärfer ist als die 4% Borsäure — aber milder als Sublimatlösung gleicher Concentration. Das mechanische Moment der Sublimatabreibung (Massage, Abreiben des Epithels, in dem wir ebenso einen Hauptträger des Infectionsstoffes vermuthen müssen, wie im Sekrete, ferner das Oeffnen kleiner erweichter Knoten und endlich das Anregen einer reactiven Hyperämie) kommt auch bei der Jodtrichloridbehandlung zur Geltung, und es entfällt nur der von der Conjunctiva in dem speciellen Falle nicht vertragene, stärkere Reiz von Seiten der Sublimatlösung. Allmählich bessert sich die Bindehaut; auch die Hornhaut erlangt wieder stärkere Widerstandsfähigkeit, so dass nach einigen Wochen die — wahrscheinlich durch ihre stärkere Einwirkung auf das Epithel — heilkräftigere Sublimatlösung wieder in Anwendung gelangen kann.

So wie Jodtrichlorid das Surrogat für Sublimat ist, so kann Argentamin statt Argentum nitricum gebraucht werden, obwohl ich demselben nicht jene grosse Bedeutung zusprechen kann, die ihm Imre,[1] Hoor[2] und Valençon[3] nachrühmen. Diese organische Verbindung des Silbers ist viel milder, als das anorganische Salz desselben, und so sehen wir auch, dass 5—10% Lösung der ersteren energischer auf die Bindehaut gepinselt, als eine 2% Lapislösung, und ohne Nachspülung mit gewöhnlichem Wasser — auf der Conjunctiva weniger Reaction hervorruft und vom Patienten viel weniger empfunden wird als letztere, und dass auch die Schleimhaut danach rascher sich erholt, so dass die Pinselungen auch täglich ausgeführt werden können. Warum nach diesen Erscheinungen die Autoren behaupten, dass das Argentamin schärfer wirkt und tiefer in das Gewebe dringt, als die Lapislösung, ist nicht leicht verständlich. — Das Argentamin empfiehlt sich daher als Stellvertreter der Lapislösung bei

[1] Szemeszet 1895, Nr. 5.
[2] Klinische Monatsbl. f. Augenheilk. 1896. Juli.
[3] Paris. 1898. Davy.

Bindehautkatarrh sehr empfindlicher Individuen; wo es sich aber um möglichst rasche Stopfung einer profuseren Sekretionsquelle oder überhaupt um die Rückbildung einer stark geschwollenen Conjunctiva handelt, ist die Lapislösung weit verlässlicher. Bei chronischem Trachom habe ich in den von Lapis, Sublimat u. dgl. übersättigten Fällen mit dem Argentamin schon öfters überraschende Erfolge erzielt; andererseits aber habe ich oben einen jetzt noch in Behandlung befindlichen Fall erwähnt, bei dem Lapislösung, Sublimat, Cuprum, aber auch Argentamin dem Pannus nur Vorschub leisteten, dagegen Lapis mitigatus in der oben angegebenen Weise angewendet, in auffallend rascher Zeit Pannus und Conjunctiva der vollständigen Heilung nahe brachte.

Weit hinter dem Argentamin stehen Jodvasogen und Ichthyol; doch habe ich von letzterem die 2 % Salbe gegen Blepharadenitis schätzen gelernt.

In den letzten Monaten wurde der Werth des Protargols auffallend lebhaft discutirt; besonders Darier hat sich mit grossem Eifer des von Neisser als Antigonorrhoicum so warm empfohlenen Protargols angenommen. Wenn es aber schon auffallend war, dass während Neisser bei Urethritis schon mit $^1/_4$—1 % Protargol-Lösungen überraschende Erfolge erzielt hatte (die übrigens von vielen seiner Fachgenossen nicht bestätigt werden konnten), Darier allmählig gezwungen war, zu 20—50 % Lösungen zu greifen, so haben directe Controlversuche die Unverlässlichkeit dieses Mittels aufgedeckt. Selbst Wicherkiewicz,[1] der seine Mittheilung über den angeblich grossen Heilwerth des Protargols mit dem Satze einleitet: „Unter dem Guten das Beste ist entschieden das Protargol“ führt an, dass er

1. bei acuter Granulosa und acutem Katarrh keinen nennenswerthen Erfolg gesehen hat; aber auch bei chronischem Trachom und bei Follicularis habe sich Xeroform besser bewährt, als Protargol.

2. Ebenso nichtig war die Wirkung des Mittels bei Hornhautgeschwüren;

3. bei Thränensack-Blennorrhoe haben Einspritzungen von 10—20 % Protargol-Lösung das eitrige Sekret in schleimiges umgewandelt, gegen welches dann noch Sondirungen und Einspritzungen von Adstringentien ausgeführt werden mussten.

4. Dagegen sei bei Blennorrhoea adultorum et neonatorum Protargol das souveraine Mittel, wobei aber Wicherkiewicz vom 8. oder 10. Tage ab die Abreibungen mit Protargol durch Pinselung mit 1 % Lapislösung ersetzt.

Andere Autoren haben direct erklärt, dass sie mit Protargol nichts

[1] Ophth. Klinik. 1898. Nov. 18.

erreichen konnten, so PFLÜGER,[1] PROHASZKA[2] (an der Budapester Universitäts-Augenklinik), BÉLA[3] u. A.

Meine eigenen Versuche haben betreffs der zwei Hauptfragen: Blennorrhoea gonorrhoica und Trachom folgendes ergeben:

Bei gonorrhoischer Blennorhoe habe ich auch in den schwersten Fällen seit Jahren keine erhebliche Schädigung der Cornea erfahren. Meine Behandlung besteht in einer Tag und Nacht sehr häufig geübten gründlichen Auswaschung des Conjunctival-Sackes mittels einer Kali hypermaganicum-Lösung von 1:5000, peinlicher Excision der den Hornhautrand überlagernden chemotischen Conjunctiva und im blennorrhoischen Stadium energischer Pinselung mit 2% Lapislösung.

In der letzten Zeit aber habe ich bei zwei Männern und einem Weibe nach dem Vorgehen WICHERKIEWICZ' Protargol angewendet und bei einem Pat. die Hornhaut ganz verloren, während es bei den zwei anderen zu partiellem Prolapsus iridis kam.

Bei subacuten und chronischen Trachomen haben Pinselungen mit 5—10% Protargol-Lösung nur selten einige Besserung (Abschwellung) der Conjunctiva bewirkt; in den meisten Fällen musste ich schon nach wenigen Einpinselungen wegen zunehmender Auflockerung und Sekretion der Conjunctiva das Mittel aussetzen.

Bei einem jungen Manne, der wegen chronischen Trachoms des linken Auges von einem anderen Augenarzt 2 Monate lang Lapispinselungen (Nachspülung mit Kochsalzlösung) und dann weitere 2 Monate lang allabendliche Einträufelung einer 5% Protargollösung erhielt, sah ich die Conjunctiva gelblich braun verfärbt. Da die 2monatliche Lapispinselung mit Nachspülung mittels Kochsalzlösung diese leichte Argyrosis doch nicht bewirkt haben kann, so möchte ich dieselbe um so eher auf Rechnung des Protargols stellen, als die Verfärbung gelblicher war, als nach längerem Gebrauch der Lapislösung, und sich nicht wie nach dieser intensiver an der unteren Uebergangsfalte, sondern gleichmässig an der ganzen Conjunctiva zeigte. Der leichten diffusen Infiltration der Conjunctiva palpebrarum aber, sowie den zahlreichen Knoten hatte das Protargol nichts angethan; diese schwanden jedoch in wenigen Wochen auf einige Ausquetschungen mittels der Fingernägel und des Epilators und auf wöchentlich 2 Mal geübte (Pat. musste immer vom Lande hereinkommen,) Abreibungen mit Sublimatlösung.

Also wieder nur ein Surrogat und zwar nicht unter den guten das beste, sondern vielmehr unter den schwachen das schwächste.

Wenn es einer gewissen Komik nicht entbehrt, wie die neuen, hochangepriesenen Mittel der Reihe nach in dem weiten Sack der Reservemittel

[1] Ophthalm. Klinik. 1898. Nr. 11.

[2] Szemeszet. 1898. Nr. 5.

[3] Ebendaselbst.



verschwinden, so hat andererseits die, trotz ihres ansehnlichen Alters, ebenfalls noch im Reiz der Neuheit dastehende Excisionsmethode einen nur zu ernsten Hintergrund. Was leistet die Excision der Uebergangsfalten und eines grossen Theils des Knorpels, wie diese von der Königsberger Schule so allgemein geübt wird?

Hier handelt es sich nicht mehr um die Wahl eines Heilmittels oder eines Heilverfahrens, bei dem ein Misslingen im ärgsten Falle einige Efflorescenzen auf der Cornea verursacht und von dem eine Umkehr bald bewerkstelligt werden kann, sondern um eine bleibende Verstümmelung der Bindehaut, die wir, wenn sie nach vieljährigem Bestande des Trachoms in einzelnen Fällen von selbst eintritt, als erhebliche Schädigung des Auges zu betrachten gewöhnt sind. Was wird dem Kranken für dieses Opfer geboten?

Trotzdem in den letzten Jahrzehnten, nachdem die allzu grosse Angst, ein Stückchen Conjunctiva zu verlieren, abgenommen hatte, kaum noch ein Oculist Anstand genommen hat, die sulzig erweichte, gleichsam fetzig herabhängende obere Uebergangsfalte auszuschneiden, oder einen excessiv verdickten und verbreiterten oberen Tarsus durch eine entsprechend breite Abtragung des convexen Randes zu schmälern, so konnte man sich dennoch nicht entschliessen, das Trachom allgemein durch Ausschneidung der Uebergangsfalte (GALEZOWSKY) oder gar des grössten Theiles des oberen Tarsus (HEISRATH) zu behandeln, so dass die ost- und westpreussischen Augenärzte mit ihrem Verfahren nahezu ganz isolirt blieben.

Und doch ging es nicht an, die von JAKOBSON, HEISRATH, VOSSIUS und anderen in Trachom sehr erfahrenen Autoren gemeldeten Resultate ganz zu ignoriren, und so setzte ich mich schon 1889 mit Herrn Prof. VOSSIUS, dem damaligen Supplenten am Königsberger Lehrstuhle, in Verbindung, um bei ihm das Operationsverfahren studiren und durch seine Unterstützung auch den Erfolg früherer Operationen — es waren in den letzten Jahren viele Schulepidemien durch dieses Verfahren unterdrückt worden, — sehen zu können. Leider konnte ich von der gütigen Bereitwilligkeit VOSSIUS' keinen Gebrauch machen, da mich ein Muskel- und Sehnen-Rheumatismus der schwersten Art aufs Krankenlager warf und mir für die folgenden 2 Jahre eine weite Reise unmöglich machte. Als dann am VIII. hygienischen und demographischen Congress, der 1894 hier in Budapest tagte, HEISRATH einen operirten Fall vorstellte, der, wie er mir später selbst zugestand, nicht geeignet war, das Verfahren in günstiges Licht zu stellen, liess ich die Sache auf sich beruhen.

Erst im vorigen Jahre trat ich der Frage wieder näher, angeregt durch v. GYZICZKY aus Lyk in Ostpreussen, besonders aber durch ULRICH aus Königsberg, welche Collegen mich hier besuchten, und — last not least — durch KUHNT's eben damals mir zugekommene Monographie „Ueber die Therapie der Conjunctiva granulosa“.

Ulrich konnte mir als gewesener Assistent Jakobson's und selbst eifriger Pfleger der in Rede stehenden Operation Authentisches darüber mittheilen, und er hatte sogar die Güte, auf meiner Spitals-Abtheilung einen Kranken, der auf beiden Augen gleich starke Infiltration (Verdickung) der Bindehaut und veralteten Pannus crassus zeigte, auf dem rechten Auge in einer Sitzung oben und unten zu operiren. Ich selbst operirte dann in seiner Gegenwart einen anderen Kranken, wiederholte später noch einmal die Operation an einem dritten Kranken, und so vorbereitet machte ich mich im Juli v. J. auf den Weg nach Königsberg, obwohl mir inzwischen Hirschberg's Monographie „Ueber die körnige Augenentzündung in Ost- und Westpreussen und ihre Bekämpfung" zur Hand kam, die über die Excisionsmethode nicht viel Günstiges berichtete.[1]

Ich hatte zuvor die Herren Geh. Med.-Rath Prof. Kuhnt, Prof. Heisrath, Dr. Treitel und Dr. Ulrich um die Gelegenheit ersucht, möglichst viel früher operirte Fälle sehen zu können.

So konnte ich nicht nur jeden der besagten Herren Collegen, die heute die einzigen akademischen Vertreter der besagten Methode sind, in seiner Art operiren sehen, und von jedem manches schätzenswerthe Detail lernen, sondern die Herren waren so gütig, mir auch so viel altoperirte Fälle zu zeigen, als sie nur in der kurzen Zeit erlangen konnten. Besonders lehrreich war für mich nach dieser Richtung hin die systematische Zusammenstellung von 50 Fällen von Seiten Ulrich's im Elisabethiner-Spital und ebenfalls von diesem Collegen eine Serie von 24 Operirten in Seepothen. Bei all diesen Fällen Ulrich's erhielt ich auch genaue Daten über die Dauer der Nachbehandlung.

Ich hatte derart Gelegenheit, über 150 früher operirte Kranke zu sehen, die mir eine Retrospective auf 10 Jahre zurück boten, und kann nicht umhin, den genannten Herren Collegen für ihre besondere Liebenswürdigkeit und Mühewaltung auch hier meinen innigsten Dank auszudrücken.

Ob die Operation bei den in Königsberg selbst sesshaften, daher auch einer längeren Behandlung zugänglichen Kranken unbedingt nothwendig war, wage ich nicht zu entscheiden; doch habe ich durch diese, wie ich annehmen kann, nicht ausgesuchten Fälle die Scheu vor der Operation verloren, da in keinem derselben Nachschrumpfung, Symblepharon, bezw. Anheftung des Oberlides an den Bulbus, Entropium, Lagophthalmus, Xerosis oder sonstige nennenswerthe Schädigung des Auges oder auch nur Verunstaltung (erhebliche Einkerbung) der Lidränder zu beobachten war. Die ungünstigen Fälle, die Hirschberg und Hoppe gesehen haben, dürften zum Theil von unkundiger Hand operirt worden sein; denn die Operation ver-

---

[1] Hoppe's diesbezügliche Publication (Klin. Monatsbl. f. Augenheilk. 1898. Juliheft) war damals noch nicht erschienen.



langt genaue Vertrautheit mit dem Gegenstande und entsprechende Dexterität.

Dass besonders unglücklich beanlagte Augen trotz der Operation der langsamen Erblindung (durch hartnäckigen Pannus, Xerose u. s. w.) verfallen können, ist mir von Ulrich gesagt worden, sowie es auch natürlich erscheint, dass zu besonderer Schrumpfung geneigte Augen in Folge der Excision, bezw. Verringerung des Schrumpfungs-Materials um 2—3 Jahre rascher der ohnehin sicheren Xerose verfallen werden; aber direct verschuldet hat dann die Operation diese bösen Ausgänge nicht.

Mag nun aber diese Operation in ihren Folgen noch so unschädlich sein, wenn dieselbe von Fachkundigem ausgeführt wird — minder versirte Operateure können damit allenfalls grossen Schaden anrichten —, so muss denn doch für dieselbe ein zwingender Grund vorhanden sein, und diesen zwingenden Grund sehe ich wohl viel seltener, als die ostpreussischen Fachgenossen.[1] Welches sind die der Operation nachgerühmten Vortheile?

1. Das Trachom heilt rascher, was ich nach meinen Erfahrungen ebenfalls bestätigen kann. Nachdem ich aber mittels der Sublimatbehandlung auch mit den schwersten Fällen — nur sehr wenige ausgenommen, bei welchen dann die Behandlung 1—2 Jahre lang dauert, aber endlich denn doch zur vollständigen Heilung führt, — in 3 bis 6 Monaten fertig werde, andererseits auch die meisten operirten Kranken, bei denen nämlich die trachomatöse Infiltration nicht auf den excidirbaren Theil der Conjunctiva beschränkt war, Monate, ja Jahre lang nachbehandelt werden müssen, so ist dieser Vortheil der Operation nur sehr relativ und für den Städter, der stets fachkundige Behandlung erlangen kann, von minimaler Bedeutung. Für den Landbewohner, der zur Behandlung auf einige Wochen in die Stadt kommt, wird es wohl wichtig sein, mit seinem Leiden auch um den Preis der Uebergangsfalten rascher fertig zu werden; da aber die meisten operirten Kranken noch einer, wenn auch kürzeren als ohne Operation, so doch auf Monate sich erstreckenden Nachbehandlung bedürfen, die draussen nicht immer leicht zu erlangen ist, oder vom Kranken aus dem einen oder anderen Grunde nicht in Anspruch genommen werden kann, so wird auch hier der Werth der Operation kein allgemeiner sein.

2. Die secundären Hornhauterkrankungen werden verhindert, und wenn solche schon vorliegen, relativ am sichersten geheilt (Kuhnt).[2] Um etwaige Hornhautaffection, die nach meinen Erfahrungen — über welche ich nächstens ausführlicher berichten werde — je nach der Bodenbeschaffenheit u. s. w. der verseuchten Gegend in 5—15% der Erkrankungsfälle eintritt, vorzubeugen,

[1] Es ist auffällig, dass seit dem Tode Schneller's die westpreussischen, bezw. Danziger Aerzte, selbst Wallenberger, der gewesene Assistent Schneller's, zur Operation nur mehr dann ihre Zuflucht nehmen, wenn sie mit dem Trachom auf keine andere Art fertig werden können.

[2] l. c. S. 135.



würde ich die Operation nicht allgemein vollführen; was aber die Heilung bereits vorliegender Hornhautaffection betrifft, habe ich seit meiner Rückkehr von Königsberg, bezw. seit vorigem Herbst keine derartige Complication gehabt, mit der ich nicht auf die eine oder andere Art rasch genug fertig geworden wäre, obwohl — wie bereits oben bemerkt — auf meiner Spitals-Abtheilung die hartnäckigsten Fälle des ganzen Landes zusammenkommen. Doch sind, wie oben mitgetheilt wurde, vor meiner Reise nach Königsberg 2 solche Kranke operirt worden. Der eine, der an beiden Augen gleich alten Pannus crassus hatte, wurde bald nach seiner Aufnahme, bevor er also anderweitig behandelt worden war, der Demonstration wegen anfangs April durch Ulrich am rechten Auge oben und unten recht ausgiebig operirt. Das Trachom der Lider schwand hier bald, während am linken Auge noch jetzt Spuren davon vorhanden sind; aber den Pannus fand ich bei meiner Rückkehr vom Urlaube anfangs September, an beiden Augen noch in gleichem Maasse bestehen. Da begann ich die Massage mit reichlichem Borsäurepulver, die raschen Erfolg erzielte, wobei sich aber die Hornhaut des operirten Auges besser aufhellte, als die andere, die, trotzdem die Bindehaut nicht verkürzt und genügend succulent ist, leichte Xerosis (bindegewebige Organisation des Pannus) zeigt. Wir waren bei diesem Kranken, um die Wirkung der Operation zu studiren, den Sommer hindurch zu unthätig, sonst wäre der Erfolg ein rascherer und besserer gewesen.

Den zweiten Kranken habe ich wegen oft recidivirender Infiltrate im Centrum beider Corneae, trotzdem die Conjunctiva nur mehr wenig Infiltration zeigte, im Mai an einem Auge oben operirt. Noch nach Monaten war, trotz höchst sanfter Behandlung, oder vollständiger Pause das operirte Auge quoad corneam viel unruhiger, als das andere, und es etablirte sich im Centrum der Hornhaut allmählich eine intensive Trübung, — bis ein schwerer Typhus, dem auch eine Recidive folgte, nicht nur die Hornhäute vollständig beruhigte, sondern auch derart aufhellte, dass der Kranke gegenwärtig als Schreiber im Ministerium des Innern thätig sein kann. — Trotz dieser zwei mangelhaften Erfolge aber würde ich, wenn keine der gebräuchlichen Methoden (zu denen ich in erster Reihe das ausgiebige Ausquetschen der Uebergangsfalten und das sorgfältige Absuchen der Winkel und der Conjunctiva bulbi auf Knoten rechne) eine Besserung des Hornhautleidens bewirken könnte, die Operation ausführen.

3. Recidiven und Reïnfectionen (Kuhnt) werden mit Wahrscheinlichkeit hintangehalten; doch giebt Kuhnt selbst 40 - 50 $^0/_0$ Recidiven zu, die auch Hoppe constatirte. Diese Zahl hat mich überrascht; denn ich habe bisher nach dem allgemeinen Eindruck, den ich bei meiner langjährigen, reichlichen Trachombeschäftigung erhalten habe, bei den auf dem Wege der gewöhnlichen mechanischen und medicamentösen Behandlung oder von selbst ausgeheilten Fällen viel weniger Recidive vermuthet.

Als ich 1883 die gesammte Bevölkerung der südlichen 3 Bezirke des Torontaler Comitates — etwa 100 000 Einwohner — auf Trachom untersuchte,[1] notirte ich mit Rücksicht auf etwaige Recidiven auch die mit Hinterlassung ausgebreiteter Narben an der Bindehaut ausgeheilten Individuen, von denen ein Theil während ihres Soldaten-Dienstes in den verschiedenen Militärspitälern, ein anderer Theil aber gar nicht behandelt worden ist (es scheinen überhaupt mehr Trachome von selbst zu genesen, als von Aerzten ausgeheilt werden); im Jahre 1889, also nach 6 Jahren, habe ich die meisten dieser Leute wieder gesehen, und unter ihnen nur sehr wenige Recidiven beobachtet. Ich will eine kleine Stichprobe aus meinen damaligen Notizen hier mittheilen. Ich greife aus den Krankenprotokollen ohne Wahl 4 heraus, die ebenso viele Gemeinden betreffen:

1. Tomasevac:

a) 1883 wurden conscribirt 113 ausgesprochene, 17 unausgesprochene Trachome (meist Follicularis). Von diesen wurden

b) 1889 vorgestellt 57 ausgesprochene, 9 unausgespr. Trachome;

c) von den 57 Tr. zeigten sich 14 noch trach., 9 nahezu, 6 gänzlich und ohne Spuren, 28 narbig ausgeheilt;

d) von den 9 unausgespr. Tr. 3 Follic., 6 geheilt.

e) Ausserdem waren 1883 conscribirt: 46 narbig abgelaufene Tr., von denen 1889 nur 21 wieder vorgestellt wurden, sämmtliche ohne Recidive.

2. Jarkovac:

a) 1883 conscribirt: 108 ausgespr. 11 unausgespr. Tr. Von diesen

b) 1889 vorgestellt: 68 „ 5 „ „

c) Unter den 68 Tr. zeigten sich nun 16 Tr., 14 nahezu, 15 gänzlich und ohne Spuren, 23 narbig ausgeheilt.

d) Unter den 5 unausgesprochenen Tr. zeigten sich 1 Tr., 1 Follic., 3 geheilte.

e) 1883 conscribirt: 20 narbig abgelaufene Fälle, von denen 1889 13 zur Ueberprüfung gelangten, ohne Recidiv zu zeigen.

3. Farkasdin:

a) 1883 conscribirt: 141 ausgespr., 11 unausgespr. Tr. Von diesen

b) 1889 vorgestellt 79 „ 9 „ „

c) Unter den 79 waren: 28 Tr., 11 nahezu, 14 gänzlich und ohne Spuren, 26 narbig ausgeheilt.

d) Unter den 9 unausgespr. Tr. zeigten sich 1 Tr., 7 ohne Spuren, 1 narbig ausgeheilt.

e) 1883 conscribirt: 15 abgelaufene Fälle, von denen 1889 7 vorgestellt wurden, ohne Recidive zu zeigen.

---

[1] Vergl. Feuer: „Die Verbreitung des Trachoms in Ungarn u. s. w." Stuttgart. 1897. Enke.

4. Idvor:

a) 1883 conscribirt: 93 ausgesprochene, 14 unausgespr. Tr.

b) 1889 vorgestellt: 53 „ 5 „ „

c) Unter den 53 Tr. zeigten sich 20 Tr. 6 nahezu, 8 ohne Spuren, 19 narbig ausgeheilt.

d) Unter den 5 unausgespr. Tr. zeigten sich 1 Tr., 3 ohne Spuren, 1 narbig ausgeheilt.

e) 1883 conscribirt: 32 narbig geheilte Tr.. von denen 1889 15 überprüft, 2 Recidiven, 13 dauernde Heilungen zeigten.

Nicht nur die anhaltenden Heilungen (e), trotzdem seiner Zeit, den Narben nach zu schliessen, schweres und langdauerndes Trachom vorhanden gewesen sein muss, sondern die grosse Anzahl von abgelaufenen Fällen überhaupt (c und e) in einer Gegend, wo trotz aller Vorschriften nur mangelhaft behandelt worden ist, spricht laut gegen die Ansicht Kuhnt's,[1] dass den 50—60% definitiven Heilungen nach Excision nur höchstens 10% sonstig Behandelter gegenüber gestellt werden können, oder mit anderen Worten, dass von den ohne Excision Behandelten 90% recidiviren. Bei einiger Boshaftigkeit könnte ich sogar sagen: Die obigen Daten, die nur einen kleinen Bruchtheil bilden ähnlicher mir zu Gebote stehender Daten beweisen, dass die bei nicht operirten Kranken recht häufig eintretenden Heilungen weit weniger als 40—50% Recidive zeigen, die für die operirten Fälle von Kuhnt selbst zugegeben werden.

Ich sehe vielleicht deswegen weniger Recidive, weil ich mit dem Ausspruche „geheilt“ skrupulöser bin, als viele andere Augenärzte, obwohl ich dann auch consequenter Weise mit der Diagnose „Recidiv“ rascher bei der Hand bin.

Wenn noch Reste des Trachoms — sei es als klinisch weniger auffallende oder in den Winkeln versteckte Infiltration, oder sei es als etwaige, durch makroskopische Folge-Erscheinungen sich nicht kundgebende und bisher überhaupt nur hypothetische Parasiten-Nester, — zurückbleiben, oder wenn eine Reinfection erfolgt, so wird sich ein Recidiv einstellen, gleichviel ob das Auge die Uebergangsfalten besitzt, oder dieselben ihm weggeschnitten worden sind. Sehen wir doch nicht selten auch solche Augen dem Recidiv verfallen, bei denen die Fornices durch Schrumpfung consumirt worden sind und auch der Tarsus auf ein Minimum reducirt ist. Ich kann daher der Ansicht Kuhnt's nicht beipflichten, dass die Rückkehr der Kranken in ein Seuchengebiet eine Indication zur Vornahme der Excision ist.

Ich habe für die Excision vor der Hand nur folgende Indicationen, bei denen es sich aber weniger um die Excision der Uebergangsfalte als um die viel vorwurfsfreiere Entfernung eines

[1] Ueber den Heilwerth der mechanischen Heilmethoden u. s. w. Zeitschrift für Augenheilk. Bd. I. Heft 1. S. 19.)



Knorpelstreifens und der darüber liegenden Conjunctiva handelt:

1. Trotz längerer Behandlung auffallend breit bleibender Tarsus.

2. Verdickung des convexen Randes und der darüber liegenden Conjunctiva bei sonst schon geheiltem oder nahezu geheiltem Trachom, besonders wenn der Kranke sich in eine Gegend begiebt, wo seine weitere regelrechte Behandlung nicht gesichert erscheint. Dasselbe gilt auch von der unteren Uebergangsfalte, wenn diese den letzten Rest des Trachoms in sich birgt.

3. Eine wahrhaft erlösende That ist die Excision des muldenförmig verkrümmten Knorpels, wenn der auf der schiefen Ebene liegende Randtheil des Sphinkters sich krampfhaft zusammenzieht und den inneren Rand des Lides an die Cornea presst, der dann diese scheuert. Schon wenige Tage nach der Operation wird das Auge frei geöffnet und die früher von herpetischen Efflorescenzen geplagte Cornea wird glatt und glänzend. Ich glaube, dass auf diese Weise alle Methoden eines keilförmigen Ausschnittes aus dem Knorpel überflüssig sein werden; denn nicht nur fällt die periphere (obere) Hälfte der Mulde weg, sondern der innere Lidrand wird auch ein wenig nach aussen, d. h. vom Bulbus weg gezogen.

4. Bewährt sich diese Operation, worauf schon HEISRATH aufmerksam gemacht hat, glänzend gegen Ptosis, die bei Trachom in Folge der Schwäche des durch den nachbarlichen chronischen Entzündungsprocess afficirten MÜLLER'schen Muskels — und nicht, wie die meisten Autoren sagen, in Folge der Schwere des Lides, — so häufig ist. Da der Knorpel bis auf 3—4 mm, je nach Bedarf, geschmälert wird, geschieht gleichsam eine Vornähung des Levators und des MÜLLER'schen Muskels, ohne dass an der Haut des Lides eine entstellende Narbe gesetzt würde. Ich zweifle nicht daran, dass diese Excision des Knorpels auch gegen die idiopathische Ptosis verwendbar ist.

Bei den bisherigen Indicationen handelt es sich, wie schon oben bemerkt wurde, nur um die Excision eines Theiles des oberen Knorpels, nicht aber auch der Uebergangsfalten, was wohl auch den Skrupulösesten die Operation ganz unbedenklich erscheinen lassen wird. Bei der 3. und 4. Indication könnte man sich vielleicht auf die einfache Ausschälung des Knorpels (nach KUHNT) beschränken und so auch den Streifen Bindehaut, der dem auszuschneidenden Theil des Knorpels entspricht, schonen; doch waren meine bisherigen Fälle nicht derart, dass der Verlust dieses Bindehautstreifens — und voraussichtlich schrumpft ja ohnehin dieser vom Knorpel gewaltsam abpräparirte Streifen in erheblichem Maasse — schwer ins Gewicht gefallen wäre.

5. Würde ich endlich zur Excision des Knorpels und der Uebergangsfalten greifen, wenn ich auf keine andere Weise das Bindehautleiden oder die von demselben abhängigen Hornhautaffection bewältigen könnte. Seitdem ich die Operation cultivire, hat sich mir diese Indication noch nicht

aufgedrängt und dürfte, wenn man mit der nöthigen Umsicht die Ursachen der Hartnäckigkeit des Leidens aufsucht, mit den gebräuchlichen Hilfsmitteln vertraut ist und auch einigermaassen den Launen des Auges zu folgen versteht, überhaupt sehr selten sein.

Aber schon die erstgenannten 4 Indicationen lassen mich die Excisionsmethode, deren Vaterschaft von JAKOBSON[1] HEISRATH zugesprochen wurde, als bedeutende Errungenschaft in der Trachom-Therapie erkennen, die unsere Leistungsfähigkeit auf diesem schwersten Gebiete der augenärztlichen Thätigkeit bedeutend erhöht.

Nachtrag.

Ich habe in Obigem mein gegenwärtiges therapeutisches Vorgehen gegen das Trachom nur skizzirt und mich besonderer Detaillirung enthalten. Aber angeregt durch KUHNT's neueste Publication: „Eine Modification der Anwendungsweise des Expressors u. s. w.“[2] will ich betreffs des mechanischen Theiles der Trachomtherapie Folgendes nachtragen:

Frische, unzerfallene Körner, Plaques und Infiltration überhaupt dürfen nicht gequetscht werden; es würde auch keinen Erfolg haben, so lange die Massen noch nicht zerfallen sind. In diesem Stadium frischer Körnerbildung ist die Conjunctiva stark hyperämisch und geschwollen, d. h. im Zustande acuter Entzündung, und darf nicht mechanischen Insulten ausgesetzt werden; selbst das Abreiben mit dem Watte-Tampon ist contraindicirt. Hier sind im ersten Stadium Antiphlogose, später, bei Eintritt der eitrigen oder schleimigen Secretion, Pinselungen mit Lapis- oder Argentaminlösung am Platze.

Es können aber, wenn es sich um eine Exacerbation eines älteren Trachoms handelt, von früher her zerfallene Knoten vorhanden sein, deren Entfernung der Conjunctiva wohl thäte. Die Ausquetschung muss aber hier sehr vorsichtig bewerkstelligt werden, damit die Bindehaut nicht stark verletzt werde. Hierzu eignen sich weder die KNAPP'sche Rollzange, noch der KUHNT'sche Expressor, sondern nur die Daumen des Arztes, oder höchstens der Epilator, mit dem auch kleine Stellen gequetscht werden können. Wie übrigens aus meiner Darstellung ersichtlich ist, benutze ich zum Ausdrücken der zerfallenen Massen aus der Conjunctiva im Allgemeinen nur die Daumen und für gewisse Oertlichkeiten, wohin diese nicht gelangen können, den Epilator.

Wenn ferner bei veraltetem Trachom schon alle zerfallene Massen aus der Conjunctiva und dem Knorpel entfernt worden sind, diese aber noch verdickt sind, massire ich dieselben wieder nur mit den Nägeln der zwei Daumen recht kräftig, was ich besonders am Unterlide schon seit Jahren

---

[1] JAKOBSON: Beitr. zur Pathologie d. Auges. Leipzig. 1888. S. 84.

[2] Zeitschrift f. Augenheilk. Bd. I. Heft 4.

so ausführe, dass ich — was KUHNT in obiger Publication für seinen modificirten Expressor anräth — den einen Daumen im Bindehautsack, also an der inneren Fläche des Lides anlege, während der andere Daumen den Gegendruck von der Haut aus ausübt. In dieser Weise rutschen die beiden Daumen reibend und quetschend längs der ganzen Lidspalte hin.

Dieses Verfahren ist das relativ schonendste, weil die Finger den Ort und das Maass der zu bewerkstelligenden Quetschung bezw. Massage am besten controliren können. Wie bei den Ausquetschungen mit den Fingern umgehe ich auch bei dieser Massage die Anästhesie als zeitraubend und überflüssig, wenn nicht gerade schon bei der ersten Sitzung die volle (?) Entleerung der Conjunctiva intendirt wird.

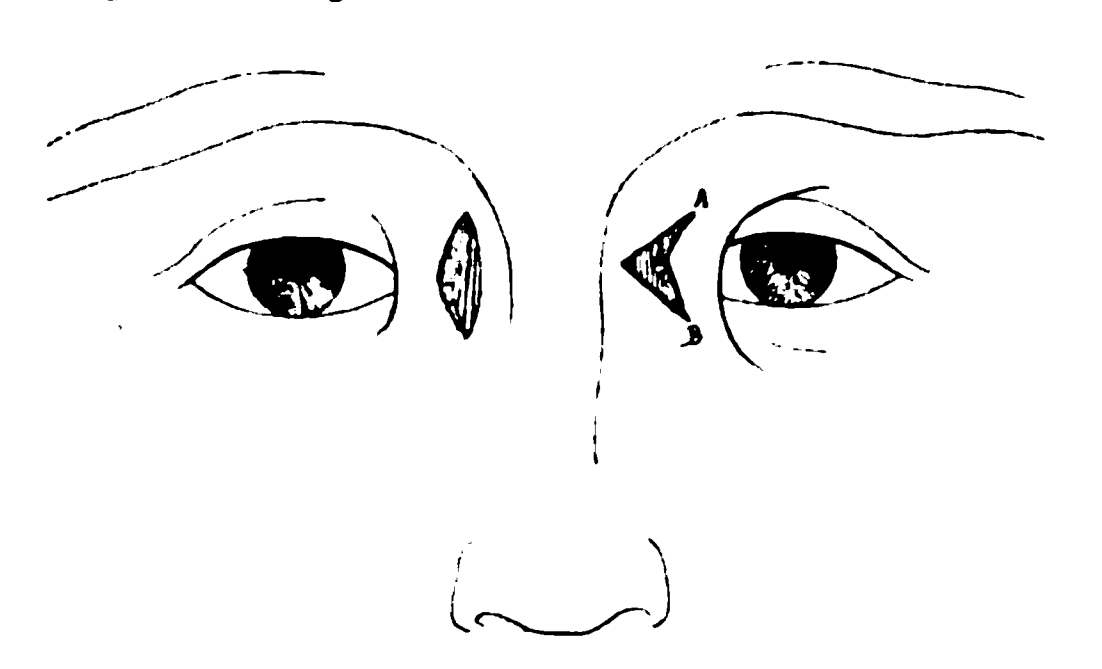
Neue Instrumente, Medicamente u. s. w.

Nouveau procédé opératoire pour l'épicanthus.

Par E. Berger et Robert Loewy.

Revue illustrée de Polytechnique Médicale et Chirurgicale. 1899. Nr. 1.

Die bisherigen Operationsmethoden des Epicanthus bestehen bekanntlich in der Ausschneidung eines elliptischen Hautstückes am Nasenrücken (v. Ammon)



oder der verticalen Hautfalte, welche die Lidspalte vom inneren Winkel aus überdeckt (Arlt). Verff. schneiden eine lineare oder reiterchenförmige Hautfalte an den Seitentheilen des Nasenrückens aus. Nach Anlegen der Nähte verstreicht die verticale Hautfalte. Die zurückbleibende Narbe ist kaum sichtbar, und kann bei Kranken, welche sich eines Pince-nez bedienen, der Hautlappen in der Weise ausgeschnitten werden, dass die zurückbleibende Narbe vom Klemmer verdeckt wird.

Referate, Uebersetzungen, Auszüge.

1) **Ueber das Gesichtsfeld der Kurzsichtigen,** von Dr. L. Weiss, a. o. Prof. zu Heidelberg. 1898.

Verf. hat umfangreiche Untersuchungen über das Verhalten des Gesichtsfeldes bei Kurzsichtigen angestellt und das nicht nur bei hochgradiger, auch bei mittleren und niederen Graden der Kurzsichtigkeit. Es wurden die Aussen-

grenzen und das Verhalten des blinden Flecks für Weiss und Farben bestimmt. Die Ergebnisse sind nach einer eingehenden Literatur-Besprechung mitgeteilt. Es fanden sich bei allen Graden der Myopie bedeutende Vergrösserungen des blinden Flecks, welche nicht im Verhältniss zur Grösse des ophthalmoskopisch sichtbaren Conus standen. Für Farben war die Vergrösserung häufig sehr bedeutend, sie ging oft bogenförmig um den Fixirpunkt herum, so dass der blinde Fleck für Farben annähernd die Form eines Halbmondes hatte, der in einem Abstande von 10—20° eine centrale farbentüchtige Partie umgab. Bisweilen entstand ein geschlossenes Farbenringskotom. Die Aussengrenzen des Gesichtsfeldes der Myopen zeigen im allgemeinen eine Einengung, doch werden sie gelegentlich bei hochgradiger Myopie normal gefunden und umgekehrt können bei niederen Myopiegraden sehr kleine Gesichtsfelder gefunden werden. Die Farbengrenzen sind in vielen Fällen in viel höherem Grade eingeengt, als die Aussengrenzen für Weiss und oft an Stellen, wo Einengungen für Weiss nicht bestehen. Verschmelzen die Grenzen des herein gerückten Gesichtsfeldes, so entstehen G.-F.-Einbiegungen. Diese sind meist von oben her nach dem blinden Fleck gerichtet und am meisten für Roth beobachtet.

Selten finden sich Skotome im Gesichtsfelde; in den beobachteten Fällen konnte ophthalmoskopisch an den betreffenden Stellen nichts besonderes gefunden werden.

Verf. begnügt sich seine Beobachtungen mitzutheilen, ohne praktische Schlüsse daraus zu ziehen. Das Verhalten des Gesichtsfeldes vor und nach der Myopie-Operation konnte in wenigen Fällen untersucht werden. Bei ihnen fand sich nach der Operation eine Erweiterung für Weiss und Farben, von der Verf. glaubt, dass sie durch physikalische Verhältnisse nicht erklärt wird, sondern auf Veränderungen der Netzhaut-Ernährung zu beziehen sein dürfte, welche die Funktion derselben günstig beeinflussen. Spiro.

---

2) **Die Seh-Leistungen von 50000 Breslauer Schulkindern.** Nebst Anleitung zu ähnlichen Untersuchungen für Aerzte u. Lehrer, von Hermann Cohn. (Breslau. 1899. S. Schottländer. 148 S.)

Die Arbeit, populär-wissenschaftlich geschrieben, um nicht nur bei Aerzten, sondern auch bei Lehrern Interesse zu erregen, enthält eine derartige Menge von interessanten Einzelheiten und wichtigen, tabellarisch geordneten Zahlen, dass es im Rahmen eines kurzen Referates unmöglich ist, ihren Inhalt gebührend zu würdigen; wir müssen uns daher darauf beschränken, die Ueberschriften der einzelnen Capitel und die Haupt-Ergebnisse mitzutheilen, daran anknüpfend die wichtigen Gesichtspunkte hervorzuheben, im übrigen jedoch die Interessenten, deren es bei dem heut zu Tage allseitig rege gewordenen Interesse für die Schulgesundheitspflege und für die Schularztfrage eine ganze Reihe geben wird, auf das Original zu verweisen. Anknüpfend an seine eigenen früheren Untersuchungen über die Augen von 10000 Breslauer Schulkindern im Jahre 1867 bespricht Verf. einleitend die bisherigen, von den verschiedensten Autoren gemachten Untersuchungen über die Seh-Leistungen bei Dorf- und Stadtschulkindern, bei Rekruten bez. Soldaten, bei Naturvölkern bez. weniger von Cultur beleckten Völkerfamilien. Alle diese Beobachtungen machten in Verf. den Wunsch rege, die Frage der wahren Seh-Leistung nicht durch vereinzelte kleine, versuchsweise im Zimmer gemachte Prüfungen, sondern durch eine unanfechtbar grosse Zahl unter freiem Himmel vorgenommener Untersuchungen zum Abschluss zu bringen und durch planmässig nach derselben Methode durchgeführte Massenuntersuchungen die wirkliche mittlere Sehschärfe wenigstens für

Deutschland zu finden. Aber Verf. fand bei den hohen Behörden, dem preussischen Unterrichtsminister und beim Kriegsminister, keine Förderung und musste sich auf die Untersuchung der Schulen Breslau's beschränken, wobei er allerdings mit verschwindenden Ausnahmen bei städtischen Behörden, Schul-Leitern und Lehrern volles Verständniss und Unterstützung fand. Die Untersuchung der Seh-Leistung (Sl) wurde an rund 50 000 Schulkindern unter freiem Himmel von den Lehrern bez. Lehrerinnen derart vorgenommen, dass dieselben zunächst vom Verf. in einem Vortrag über den Bau des Auges, Gesichtswinkel, Sehschärfe u. dgl. aufgeklärt wurden, und dass sie dann selbst von August bis September 1898 mit den Snellen'schen Haken, die vom Verf. geeignet verändert wurden, die Schüler meist auf den Turn- und Spielplätzen prüften; dem Täfelchen (Verlag von Priebatsch in Breslau) ist eine kleine aus Karton ausgeschnittene Gabel („Pecus-Gabel") beigelegt, welche der Geprüfte einfach in der Richtung halten muss, in der ihm der Haken offen erscheint; letzteres ist namentlich bei kleinen Kindern, Ungebildeten und Naturvölkern sehr praktisch. Gleichzeitig hielt Verf. die Untersuchung für geeignet, um die Zahl der Brillen tragenden und sonst augenkranken Schulkinder zu bestimmen; auch wurden die Lehrer ersucht, alle Kinder, welche die Tafel nicht bis 6 m lasen, zur weiteren Untersuchung zum Augenarzt zu senden. Die Lehrer stellten dann auf einem vorgedruckten Bogen die Befunde bei den einzelnen Schülern zusammen und sandten sie Verf. zu. Dass die genaue rechnerische Durcharbeitung von 52 159 Beobachtungen nach Schulen (mit Ausarbeitung von Hunderten von Special-Tabellen, welche nur die einzelnen Schulen interessieren und denselben vom Verf. besonders zugesendet wurden), Klassen, Lebensjahren, Geschlecht, Beleuchtung u. s. w. eine Unsumme von Arbeit darstellen, leuchtet ein, und ist nur dazu angethan, das Verdienst des Verf.'s und seiner in der Vorrede erwähnten Mitarbeiter in das richtige Licht zu setzen. Es wurden fast sämmtliche Volksschulen, der grösste Theil der Gymnasien und sonstigen Mittelschulen, und ein Theil der Privatschulen untersucht. Auch die Tageslicht-Verschiedenheiten und sonstige, freilich nur geringe Fehlerquellen mussten berücksichtigt werden. In den folgenden Capiteln werden an der Hand von Tabellen und graphischen Darstellungen die gefundenen Seh-Leistungen, deren Durchschnittsgrösse, deren Vergleich mit derjenigen der Naturvölker, die schlechtesten Sehleistungen jetzt und vor 33 Jahren (Verf.'s Untersuchung i. J. 1867 s. ob.), die von den Schülern benützten Brillen, die Augenkranken jetzt und vor 33 Jahren besprochen. Im letzten Capitel fasst Verf. die Ergebnisse zusammen, die vieles Wichtige und auch Neues enthalten, und die wir zum Schluss in Kürze mittheilen wollen. Im Gegensatz zur bisherigen Annahme sind die Seh-Leistungen viel höher, als man bisher glaubte. Fast die Hälfte aller Schüler hatte zwischen 1 und 2facher, mehr als $^1/_3$ aller zwischen 2 und 3facher Sehschärfe im Freien. Die 1—2fache Sl war häufiger bei Mädchen als bei Knaben, die 2—3fache umgekehrt häufiger bei Knaben. In den niederen Schulen und Klassen ist 1—2fache S häufiger, in den höheren Schulen und höheren Klassen die 2—3fache. Die S gesunder Augen nimmt in der Jugend weder von Lebensjahr zu Lebensjahr, noch von Lustrum zu Lustrum ab. Die durchschnittliche Sl aller betrug 12,1 m statt 6 m, ist also doppelt so gross, als man bisher glaubte. Schlechte Sl ($S<1$) hatten selbst im Freien 10 % aller Kinder, in den niederen Schulen 9 %, in den mittleren 13 %, in den höheren 17 %. Vor 33 Jahren fand Verf. unter 10 000 Kindern 19 % schlechte Sehleistungen; also hat sich diese Zahl seit einem Menschenalter um die Hälfte verringert, was Verf. auf eine Abnahme der kurzsichtigen Kinder zurückführt, und als Be-

weis der Wirksamkeit der modernen Augenhygiene auffasst. Die schlechten Seh-Leistungen nehmen vom 6.—18. Lebensjahre stetig zu von 8—35 %, von den niederen zu den höheren Schulen bez. Klassen ansteigend. Die Gesetze von der Zunahme der Myopie mit der vermehrten Naharbeit sind also wie früher geblieben. Brillen trugen 1,5 % aller Schüler, in den Volksschulen 0,9 %, in den höheren Töchterschulen 3,2, in den Gymnasien 7,5 %. Concavbrillen wurden von 1 % aller Schüler getragen, genau wie vor 33 Jahren. Die Zahl und Nummern der Brillen steigen von Klasse zu Klasse als sicherster Beweis von der Zunahme der Kurzsichtigkeit. Die Zahl der augenkranken Kinder beträgt jetzt 1,1 %, gegenüber 4 % vor 33 Jahren, was Verf. auch als hygienischen Fortschritt begrüsst. (Die Vergleichung der vor 33 Jahren von Verf. selbst gefundenen Zahlen mit den jetzigen, durch Laien ermittelten, bez. Schlussfolgerungen hieraus möchten dem Ref. bis zu einem gewissen Grade doch nicht einwandsfrei erscheinen.) Die Seh-Leistungen der Wilden übertreffen nicht die unsrer Kinder.[1] Trübe Tage hindern nicht, dass 37 % der Jugend noch eine 2—3fache S zeigen. Aus diesen gefundenen Thatsachen zieht Verf. die theoretischen Schlüsse, dass fortan die Zimmer-Sehschärfe (Sz) von der wahren Sehschärfe im Freien (Sw) unterschieden werden müsse, dass statt 1 Minute von jetzt ab $^1/_2$ Minute als durchschnittlich kleinster Erkennungswinkel (?) betrachtet werden muss, der in einzelnen Fällen bis auf $^1/_4$ Minute, sogar bis auf 8 Sekunden sinken kann (5 Schulkinder Breslau's sahen bis 27 m), dass endlich neuere anatomische und physiologisch Messungen diese Verkleinerung des Gesichtswinkels mit den mikroskopischen Verhältnissen der Netzhaut in Einklang bringen müssen. Als praktisches Ergebniss fand sich, dass über 5000 Kinder mit $S<1$ angewiesen wurden, ärztlichen Rath einzuziehen, dass weiter an das Sehen der Soldaten viel höhere Anforderungen gestellt werden dürfen als bisher, und auch bei der Einstellung eine Classification nach der Seh-Leistung stattfinden müsse. Im Nachtrag bringt Verf. einen auf privatem Wege erhaltenen Bericht über Messungen in 2 preuss. Infanterie-Regimentern, die nach seiner Methode von älteren Unteroffizieren unter Aufsicht von Offizieren stattfanden, und bei 198 Unteroffizieren 12,0 m bei 1671 Soldaten 11,5 ergaben, also fast das gleiche wie bei den Schulkindern. Zum Schlusse stellt Verf. für zukünftige Prüfungen noch weitere Forderungen auf, für die er allerdings auch die allgemeine Aufstellung von Schulärzten verlangt. Nachdem er seit einem Menschenalter für die Augen-Gesundheitspflege so eifrig thätige Verf. die Genugthuung erlebt hat, dass seine schon lange aufgestellte Forderung von Schulärzten jetzt allgemein, auch behördlich anerkannt und ausgeführt wird, wünschen wir, dass er auch seine weitere Forderung nach Schul-Augenärzten erfüllt sehen möge. — Rühmend muss auch noch der äusseren Ausstattung des Büchleins gedacht werden: „augenmörderischer Petit-Druck" ist selbst in den Anmerkungen nicht zugelassen.

Neuburger.

---

3) **Die Magnet-Operation in der Augenheilkunde.** Nach eigenen Erfahrungen dargestellt von Prof. Dr. J. Hirschberg, Geh. Med.-Rath in Berlin. Zweite, völlig neu bearbeitete Auflage, mit 31 Abbildung im Text. Leipzig, 1899. Veit & Comp.

„Die Magnet-Operation ist heute bei guter Einrichtung und Uebung ein ganz sicheres Verfahren." Dieser Satz, den Prof. Hirschberg 1897 aufstellte, wird durch das vorliegende Buch erwiesen. Es führt uns nach einer

[1] Das hat kein Verständiger erwartet. H.



kurzen historischen Einleitung an der Hand zweier Operations-Beispiele aus der letzten Zeit sogleich mitten in die Sache und schildert dann in eingehender Weise das zur Operation Nothwendige, die Einrichtung und das Verfahren. Die Einrichtung gliedert sich in das Werkzeug zur Untersuchung und das zur Heilung. In dem Sideroskop von Asmus besitzen wir nunmehr eine zuverlässige Magnetnadel, die nicht nur sicher die Anwesenheit von Eisen anzeigt, sondern auch Localisation gestattet. Zur Entfernung des Eisensplitters wird in Prof. Hirschberg's Anstalt der Hirschberg'sche kleine Elektromagnet, ferner ein Riesenmagnet nach Schlösser verwendet. Von Wichtigkeit ist es, wie diese Werkzeuge aufgestellt sind, dass sie stets in Ordnung und zum Gebrauche bereit stehen.

Die Art des Splitters erfordert genaue Beachtung. Man kann dem frischverletzten Auge nicht ansehen, ob der Splitter septisch oder aseptisch ist. In ersterem Falle ist bei Zuwarten das Auge verloren; somit nothwendig, jedes frisch verletzte Auge sofort zu operiren. Bei älterer Verletzung kann ein Splitter, der klein (1—2 mm) und aseptisch ist, reizlos einheilen, während die Sehkraft sich gut hält; doch ist das eine seltene Ausnahme. Gewöhnlich zerstört der Splitter die Sehkraft, macht oft späte Reizung, endlich kommt es häufig zur Verrostung des Auges, die gleichbedeutend mit dem Verluste desselben ist, der nur durch baldige zufallsfreie Ausziehung des Splitters verhütet werden kann.

In Betracht kommen ferner Grösse und Schwere des Splitters. Bei kleinen Splittern (20—30 mgr) kann auch späte Operation vollen Erfolg haben, bei mittelgrossen (50—150 mgr) nur die primäre Ausziehung innerhalb 24 Stunden nach der Verletzung.

Bei übergrossen Splittern, von 200 mgr an, vermag auch die sofortige Operation wegen der Zertrümmerung des Augen-Inneren nicht mehr die Sehkraft zu retten, oft ist auch der Augapfel nicht zu erhalten. Es ist von Interesse, dass vor der Einführung der Magnet-Operation wohl Niemandem die Entfernung eines Eisensplitters aus dem Augen-Innern (Glaskörper, Netzhaut) mit dauernder Erhaltung des Sehvermögens glückte.

Im zweiten Abschnitte wird die Anzeige und das Verfahren der Magnet-Operation ausführlich abgehandelt. Voraussetzung ist natürlich stets strengste Asepsie. Bei frischen Verletzungen wird das vorsichtig gereinigte Auge an die stumpfe Spitze des Riesenmagneten gebracht. Sehr grosse Splitter springen sofort aus der Wunde, kleinere nur selten, meist werden sie vom Riesenmagneten mit der Breitseite an die Augenwand gepresst und können nicht folgen. Hier bringt leichtes Einführen des Hirschberg'schen Magneten (der bequem ein Pfund zieht) in die Wunde sofort den Splitter hervor. Zu beachten ist dabei, dass eine zu kleine Wunde mit einem Scheerenschlage zu erweitern ist und die Lider sanft abgehalten werden, um Glaskörpervorfall und septische Entzündung zu vermeiden. Ist der Splitter in einiger Entfernung von der Eingangspforte anzunehmen, so wird die Spitze des Riesenmagneten an die entsprechende Stelle der Lederhaut aufgesetzt und dann versucht, den Fremdkörper durch Drehen des Augapfels hinter die Irisperipherie zu locken und schliesslich durch Schnitt an der Hornhaut zu entbinden. Dabei ist Vorsicht nöthig, da mittlere Splitter durch den Riesenmagneten so an die Lederhaut geschleudert werden können, dass diese vorgebuchtet wird unter Schädigung der Netzhaut. Bei frischer Wunde der Lederhaut ist die Einführung des kleinen Magneten ein sichres Verfahren und dem Riesenmagnet überlegen. (7 F.)

Ist die Verletzungswunde geschlossen, so bietet der grosse Magnet gelegentlich Vortheile. Hier wird das eben geschilderte Auflocken des Fremdkörpers in die Vorderkammer und Entbindung aus derselben durch Einführen des kleinen

Magneten mit Erfolg geübt, in Fällen, wo man früher eine Operation gescheut hätte. Nur ganz kleine Splitter oder grössere, seit Langem angewachsene, folgen nicht. Versagt der grosse Magnet, so ist abzuwarten, ob Reizung oder Verrostung eintritt. In diesen Fällen ist Operation zur Rettung des Auges nothwendig und hier rettet der Meridionalschnitt durch die Augenhäute mit Einführung des Hirschberg'schen Magneten das sonst verlorene Auge. Beim Meridionalschnitt ist sorgfältige Erwägung des Operationsplanes und Berechnung des Lederhautschnittes erforderlich, zu der im Texte klare Anweisungen gegeben sind.

Alle Verfahren sind mit zahlreichen Beispielen belegt, von denen das grösste Interesse diejenigen Fälle verdienen, in welchen der Riesenmagnet (auch der Haab'sche) völlig versagte und der Hirschberg'sche Magnet vollen Erfolg brachte. Aus der Fülle der Gesammtbeispiele seien hier die sämmtlichen Netzhaut-Glaskörper-Operationen kurz angeführt, die in den letzten drei Jahren von Prof. Hirschberg ausgeführt wurden.

A. Gute Erfolge.

a) Frische Fälle.

1. 24jähriger W. B., sofort, aus Glaskörper, 7 mg. S = 1.
2. 36jähriger A. S., sofort, a. Glaskörp., 23 mg S = $^1/_2$. (Linsen-Ausziehung).
3. 9jähr. H. J., nach 3 Tagen, aus Glaskörper, S = 1. (Linsen-Ausziehung).
4. 37jähr. H. K., nach 2 Tagen, a. Glask., 1,9 mg S = 1. (Linsen-Ausziehung).
5. 19jähr. E. K., nach 8 Tagen, aus Glaskörper, $1^1/_2$ mg. S = $^5/_{30}$ (Linsentrübung noch nicht operirt).
6. 31jähr. R. K., sofort, aus Glaskörper, 5 mg (16 mm lang). S = $^5/_6$.
7. 17jähr. H. L., nach 4 Tagen, a. Netzhaut, 9 mg, $2^1/_2 : 1^1/_2$ mm. S = $^1/_2$ (Auge schon früher verletzt).
8. 26jähr. J. K., sofort (nach 6 Stunden), aus Netzhaut, 27 mg, S = 1.

b) Alte Fälle.

9. 16jähr. P. L., nach 5 Monaten, aus Netzhaut, 27 mg, S = $^1/_2$.
10. 16jähr. B., nach 11 Monaten, aus Netzhaut, 0,9 mg, S befriedigend.

B. Form erhalten, Sehkraft nicht genügend.

1. 25jähr. A. T., sofort, 72 mg, nach 4 Tagen Ausziehung der Linse, Abtragung des Irisvorfalls. Heilung reizlos, keine Ablösung der Netzhaut. Pat. behauptet nichts zu sehen; Pupille reagirt. (8 Monate beobachtet.)
2. 35jähr. P. W., sofort, 62 mg; ein Flock Werg sitzt am Splitter. Heilung reizlos, aber bindegewebige Schrumpfung des Glaskörpers durch Infection bei der Verletzung. (2jährige Beobachtung.)
3. 25jähr. G. G., sofort; kommt mit Glaskörpervorfall, Splitter $4^1/_2 : 2^1/_2$. S = $^1/_\infty$, in Folge der Netzhautzerschmetterung bei der Verletzung Auge reizlos. (Von Dr. Kuthe operirirt.)

C. Nachträglich Enucleation.

1. 54jähr. P. K. Auge breit aufgeschlagen. Splitter 800 mg, 8 × 6 × 2, Kesselwand. Stockblindheit, Schmerz, Enucleation nach 9 Tagen.
2. 21jähr. R. E., Wunde 8 mm gross, Fetzen von Glask. daran, Splitter 115 mg, 6 × 6. Enucl. nach 7 Tagen.
3. 40jähr. R. G. kommt mit zusammengefallenem Augapfel, Splitter 153 mg. Enucl. nach 9 Tagen.

Von 16 Operationen (aus Glaskörper und Netzhaut) ergaben danach 10 einen guten Erfolg (7 Mal $S = \frac{1}{2} - 1$); die ungenügenden Erfolge von B, die Misserfolge von C rühren lediglich von der Schwere der ursprünglichen Verletzung her.

In dem dritten Abschnitte wird die Entfernung von Eisensplittern aus den vorderen Theilen des Auges und aus der Umgebung derselben erörtert, und die grossen Vortheile, die auch hier der Magnet oft hat an Bespielen gezeigt. Hierbei beansprucht am meisten Beachtung die Ausziehung von Eisensplittern aus der Linse. Es ist wichtig, dass hierbei die Operations-Instrumente magnetisch gemacht werden.

Die Gefahren, die dem Riesenmagneten anhaften, dass er die empfindlichen und wichtigen Augenhäute durch Herauschleudern des Eisens schädigt, kommen hier weniger in Betracht. Oft erweist er sich gut wirksam, aber auch hierzu finden sich Beispiele, in denen er versagt, während der eingeführte kleine Magnet Erfolg hat.

Man kann abschliessend sagen, dass Indications-Stellung und Ausführung der verhältnissmässig jungen Magnet-Operation am Auge in Hirschberg's Buche so sorgfältig ausgeführt sind, dass es leicht sein wird, in jedem Falle dieser „unregelmässigen" Operation trotz dessen Besonderheiten die gegebenen, allgemein geltenden Regeln zu Grunde zu legen.

Von besonderem Verdienste ist es, dass das Buch kein Kampfwerk ist, sondern unter voller Würdigung des Riesenmagneten die Indications-Stellung für das Verfahren mit diesem und dem kleinen Magneten, bezw. für beide combinirt, zum ersten Male ausführlich aufstellt und an zahlreichen Beispielen praktisch erläutert. Spiro.

Journal-Uebersicht.

I. v. Graefe's Archiv f. Ophthalmologie. XLVII. 1.

1) **Die Reflexbahn der Pupillar-Reaction.** Nach anatomischen Untersuchungen an embryonalen Gehirnen des Menschen und Experimenten am Affen, von Dr. St. Bernheimer, Privatdocent und Augenarzt in Wien.

Während in vollständig entwickelten Gehirnen einzelne Faserzüge kaum hervortreten, sind in embryonalen Gehirnen nach Weigert'scher Färbung die Nervenbahnen mit ihren zarten Markscheiden leicht zu erkennen und zu verfolgen. Verf. benutzte embryonale Gehirne zu Serienschnitten und fand einen Zug feiner Markfasern, welche vom Tractus ausgehend in die weisse Substanz des vorderen Vierhügels eintreten, sich hier fächerförmig verbreiten und zu den Sphinkterkernen zu ziehen scheinen. Diese Fasern stammen jedenfalls aus dem Sehnerven, ob aus dem gleichseitigen, gekreuzten, oder beiden Bündeln, ist nicht zu entscheiden.

Die bei Affen angestellten Untersuchungen nach der Marchi'schen Degenerationsmethode ergeben nach Exenteratio bulbi, bezw. Neurotomie zunächst im gleichseitigen Tractus so zahlreiche degenerirte Fasern, dass ein Zweifel an der partiellen Kreuzung im Chiasma nicht aufkommen kann. Ferner konnten gekreuzte und ungekreuzte Fasern nachgewiesen werden, welche vom Tractus ausgehend, zur Gegend der Sphinkterkerne ziehen. Von diesen treten zarte Fasern ungekreuzt in den Oculomotoriusstamm.

Die sehr schwierige und für manche Thiere tödtliche Operation der anteroposterioren Durchschneidung des Chiasma gelang bei 4 Thieren so gut, dass sie drei volle Tage am Leben blieben. Die Affen waren sehend, folgten der

dargereichten Nahrung mit den Augen und fassten sie mit der Hand. Damit ist die partielle Kreuzung im Chiasma unwiderleglich erwiesen, zumal nach dem Tode der Thiere festgestellt wurde, dass eine vollständige Durchtrennung des Chiasma stattgefunden hatte. Auch die directe reflectorische und die indirecte consensuelle Pupillarreaction war erhalten. Es geht daraus hervor, dass eine Verbindung der Augen mit dem gleichseitigen Sphinkterkerne und eine centrale Verbindung zwischen den beiderseitigen Kernen bestehen muss.

Auch nach Durchschneidung eines Tractus blieb beiderseits die reflectorische und consensuelle Pupillarreaction erhalten, — ein neuer Beweis für die partielle Kreuzung der Pupillarfasern und die centrale Verbindung der beiden Sphinkterkerne.

---

2) **Ueber eine Meningoëncephalocele des Augapfels,** von Dr. Emil Krückmann, Privatdocent und I. Assist. an der Universitäts-Augenklinik zu Leipzig.

Beschreibung eines in der Sammlung aufgefundenen Bulbus, die Krankengeschichte fehlt. Von der als solche erkennbaren Hornhaut zieht ein derber Narbenstrang quer durch die vordere Kammer. Die sämmtlichen Gebilde des Auges sind nasalwärts und nach vorn verlagert, stark veränderte Reste der Retina liegen in der Nähe der Iris. Die geschrumpfte Linse ist ziemlich in situ. Im Uebrigen zeigt sich der Glaskörperraum mit einem spaltenreichen Gewebe ausgefüllt, welches durch eine temporalwärts und unten vom Opticuseintritte gelegene Lücke der Sclera extrabulbär nach hinten zu verfolgen ist und sich bei der mikroskopischen Untersuchung als aus Gliagewebe und Resten der weichen Hirnhäute bestehend erweist. Man muss annehmen, dass zu einer Zeit, als die Augenspalte noch nicht geschlossen war, Hirnsubstanz prolabirte und später abgeschnürt wurde. Vielleicht führte der Zutritt von Liq. cerebrospinalis zum Bersten der Hornhaut, worauf dann die beschriebene Narbenbildung erfolgte.

---

3) **Ueber Fremdkörper-Riesenzellen und Cilien im Bulbus,** von Dr. Emanuel Schwarz in Wien.

Cilie auf der Iris nahe beim Kammerfalz. Injection, Tension herabgesetzt, S = Q. L : 5 m, Projection unsicher. Enucleation. Im Glaskörper fand sich ein Stück Kupfer, um die Cilie zum Theil zahreiche Riesenzellen, von denen einige bis 50 Kerne zählten. Aehnlich in zwei anderen Fällen. Die Riesenzellen entwickeln sich unter dem Einflusse der als Fremdkörper wirkenden Cilien im Granulationsgewebe, sei es durch Wachsthum einer, sei es durch Confluenz mehrerer Zellen.

Bekanntlich werden unter Umständen Cilien häufig lange Zeit reizlos ertragen.

---

4) **Experimentell-histologische Untersuchungen über Contusio bulbi,** von Dr. S. Bäck, Volontärarzt an der Univers.-Augenklinik in Breslau.

Verf. bewirkte an Augen junger Kaninchen Contusionen mittelst eines Apparats, welcher eine Dosirung der angewandten Gewalt gestattet. Um deutlich sichtbare Veränderungen hervorzurufen, bedarf es eines ziemlich starken Stosses. Die ophthalmoskopische Untersuchung wird zunächst durch feine sternförmige Trübungen der Linse und eine wolkige Masse in der vorderen Kammer erschwert, doch erkennt man, dass sogleich nach dem Trauma die Netzhautgefässe blutleer sind, und dass gegenüber der Einwirkungsstelle der Contusion

die Netzhaut sich unabhängig vom Verlaufe der Gefässe weiss verfärbt. Die Verfärbung hält etwa 40 Stunden an.

Bei der mikroskopischen Untersuchung fand sich in der vorderen Kammer eine theils feinkörnige, theils feinfädige Masse, welche sich nach v. Gieson röthlich-gelb färbte. Eine ähnliche Masse lag im Bereiche der verfärbten Netzhautpartie zwischen Chorioidea und Retina.

Die später verschwindende sternförmige Trübung der Linse erklärt Verf. durch Eindringen von Flüssigkeit in präformirte Spalten.

An der Ausscheidung der beschriebenen Massen in der vorderen Kammer sind die proc. cil. nicht betheiligt. Abhebungen des Epithels derselben fehlten. Die Massen stammten aus den Irisgefässen, welche sich paralytisch erweiterten und fibrinartige Stoffe ausschieden. Derselbe Vorgang erfolgt in der Chorioidea und führt zu dem Transsudate zwischen Chorioidea und Retina mit nachfolgender Inbibition und Trübung der letzteren.

---

5) Ueber den Koch-Weeks'schen Bacillus der akuten Conjunctivitis, von Dr. A. Weichselbaum, Prof. der pathol. Anatomie, und Dr. L. Müller, Privatdocent der Augenheilkunde in Wien.

Auf einer abgelegenen Ziegelei erkrankten mehrere Personen an Conjunctivalkatarrh, welcher ohne Follikelschwellung und ohne Betheiligung der Hornhaut verlief und auf Touchiren mit 2 % Argent. nitric. rasch heilte. Die Verff. fanden in dem Secret ganz constant sehr feine Bacillen, deren Menge in einem gewissen Verhältnisse stand zu der Intensität der Entzündung. Die Bacillen liessen sich mit einiger Sicherheit nur auf Menschenserum-Agar cultiviren, und zwar scheinbar auch nur dann, wenn Culturen gewisser saprophytischer Bakterien zugleich zugegen waren (und Stoffwechselproducte lieferten?). Die Culturen waren sehr zart. Reinculturen auf die menschliche Bindehaut übertragen, riefen dieselbe Entzündung hervor, und aus dem Secrete derselben liessen sich wieder dieselben Bacillen züchten. Die Lebensfähigkeit der Bacillen ausserhalb des Organismus scheint gering zu sein, doch muss es als möglich gelten, dass anscheinend genesene Individuen mit chronischer Conjunctivitis noch bacillenhaltiges Secret absondern und die Krankheit verbreiten. Vielleicht hält sich der Bacillus durch Symbiose mit bestimmten saprophytischen Bakterien.

---

6) Anatomische Befunde bei eitriger Keratitis des Menschen, von Prof. Eugen v. Hippel, I. Assist. an der Univ.-Augenkl. zu Heidelberg.

I. Doppelseitige Keratomalacie mit Pneumokokkenbefund bei einem hereditär-syphilitischen Säugling.

Injection gering, flache wenig infiltrirte Geschwüre im unteren Abschnitt der Hornhaut. Hypopyon. Züge von Mikroorganismen, und zwar Pneumokokken, erstrecken sich in Zoogloeaform von den Geschwürsrändern zwischen den Hornhautlamellen nach oben bis über das Centrum der Hornhaut hinaus, während am unteren Geschwürsrande zahlreiche vom Limbus her eingewanderte Leukocyten im Gewebe vorhanden sind. Die aus den tiefen Randgefässen stammende Infiltration hat die Form eines stumpfwinkligen Dreiecks, dessen Spitze hinter dem Geschwürsgrunde liegt. Einwanderung der Leukocyten von der vorderen Kammer her (Uhthoff und Axenfeld) glaubt Verf. bei der vollkommen intacten M. Descem. ausschliessen zu dürfen.

Die Eiterzellen des Hypopyon sind hauptsächlich von den Gefässen der Iris geliefert, welche sehr dicht infiltrirt ist. Zellige Infiltration findet sich weiter zwischen den Fasern der Zonula, um die Ciliarfortsätze und in denselben,

um die Netzhautgefässe, selbst auf der Papille, und in der Chorioidea. Mit der Entfernung von der Hornhaut nimmt die Stärke der Infiltration ab, und es liegt nahe anzunehmen, dass es sich um chemotactische Processe handelt, welche von den in den Hornhautgeschwüren gebildeten Toxinen verursacht wurden.

Bemerkenswerth sind noch hochgradige Veränderungen der Netzhaut, Zerfall der Stäbchen und Zapfen u. s. w..

II. Keratitis neuroparalytica. Resection des Ganglion Gasseri, am folgenden Tage Substanzverlust der Hornhaut, Hypopyon, nach 9 Tagen Exitus.

Die anatomische Untersuchung ergab ein ausgedehntes flaches Geschwür der Hornhaut, dessen nekrotischer Grund mit zahlreichen Leukocyten durchsetzt war. Membr. Descem. normal, das Endothel fehlte an einer umschriebenen Stelle im untern Abschnitt und zeigte sich an zwei andern Stellen gewuchert. Abgestossene Endothelien lagen im Kammerwasser.

Das Hypopyon war sehr fibrinreich, zahlreiche Fibringerinnsel lagen im Irisgewebe. Leukocyten waren noch rückwärts bis zur Ora serrata zu verfolgen. Mikroorganismen konnten nicht nachgewiesen werden, sind aber höchst wahrscheinlich vorhanden gewesen.

---

7) **Anatomisch-physiologische Untersuchungen über die Augenmuskeln Neugeborener,** von Dr. Schneller in Danzig. (Nachgelassenes Manuscript.)

Die Arbeit ist ihres umfangreichen Zahlenmaterials wegen für ein kurzes Referat nicht geeignet.

---

8) **Ueber Anophthalmus congenitus,** von Prof. Eugen v. Hippel, I. Assist. an der Universitäts-Augenklinik in Heidelberg.

7 Wochen altes Kind mit beiderseitiger, seit der Geburt bestehender eitriger Bindehautsecretion; links in der Tiefe des Bindehautsacks kleiner, kaum erbsengrosser Körper, rechts Mikrophthalmus, Leucoma corneae, durch 2 fadenförmige Synechien mit dem oberen Pupillarrande verbunden, unten Coloboma chorioideae.

Aus dem Bindehautsecret wurden Pneumokokken gezüchtet, die aber ihre Virulenz verloren hatten.

Verf. nimmt an, dass der rechtsseitige Mikrophthalmus Folge einer intrauterinen, mit Hornhautperforation verlaufenen Entzündung ist.

Eine 13jährige Schwester des Kindes zeigte rechts normale Grösse des Bulbus, hochgradige Myopie, links Mikrophthalmus, wesentliche Verkleinerung des Bulbus, diffuse Trübungen und neugebildete Gefässe in der Hornhaut. Höchst wahrscheinlich handelte es sich auch hier um die Folgezustände einer intrauterinen Entzündung. Von Erblichkeit kann keine Rede sein.

---

9) **Bemerkungen zu den Versuchen von Hess über die Accommodation.** Erwiderung von Prof. Dr. W. Koster, Gzn. in Leiden.

Verf. hält es für unmöglich, dass bei den bekannten Hess'schen Versuchen die Blickrichtung so sicher festgehalten werden kann, wie es für die Gewinnung einwandfreier Ergebnisse unbedingt erforderlich ist, und glaubt, dass Hess den Linsenpunkt fixirt hat.

---

10) **Berichtigung der sogenannten Richtigstellung des Herrn Dr. Fukala zu meiner Abhandlung über operative Behandlung hochgradiger Kurzsichtigkeit,** von Dr. Franz Otto, kgl. sächs. Stabsarzt.

Desmonceaux hat in der That, wie mitgetheilte Sätze aus seinen Schriften unzweifelhaft beweisen, wegen Kurzsichtigkeit extrahirt. Scheer.



II. Zehender's klinische Monatsblätter für Augenheilkunde. 1899. Februar.

1) **Ueber Blepharitis acarica.** Eine Erkrankung der Wimpern und Lidränder in Folge von Milben in den Cilienbälgen.

Raehlmann beobachtete in vielen Fällen das Vorkommen der Demodex folliculorum in den Cilienbälgen. Derselbe veranlasste eine starke Hyperämie der intermarginalen Lidrandzone und der äusseren Haut am Uebergangstheil von Haut und Lidrand in der Gegend der vorderen Lidkante; hier schimmerten derbe, stark verzweigte, venöse Gefässe deutlich durch die Epidermis durch. Häufig war damit auch eine Hyperämie der vorderen, der inneren Lidkante dicht benachbarten Conjunctiva verbunden, welche sich in Form eines rothen Saumes an der Conjunctivalseite des Lidrandes etwa 3 mm weit nach der Uebergangsfalte hin erstreckte. Solche Patienten klagten über erhebliche Beschwerden; die Lidkanten zeigten ein fest-weiches, eingedicktem Honig oder unreiner Vaseline ähnliches Sekret, welches der Basis der Cilien häufig in Klumpen, Stücken oder Schuppen anhing. — Bisweilen war nur an einzelnen Stellen des Lidrandes eine fleckige Röthung und flache Schwellung vorhanden, in deren Bereich die intermarginale Oberfläche eine eigenthümliche trüb-rothe Färbung und leicht-rauhe Oberfläche besass. Mitunter war der Lidrand in ganzer Ausdehnung ergriffen. Die genannten Veränderungen waren in seltenen Fällen so entwickelt, dass eine Entzündung der Conjunctiva und der den Lidkanten benachbarten äusseren Haut mit erheblicher Secretion hinzutrat. In manchen Fällen bestanden die erwähnten Veränderungen neben Krankheiten der Conjunctiva oder Cornea. Besonders wurden sie an trachomatösen Augen beobachtet.

Verf. wandte mit Erfolg gegen die Affection das Einstreichen des Lidrandes mit einer Salbe aus Perubalsam (2,0 auf 6,0 Lanolin) an. Selbst die hartnäckigsten Fälle heilten nach längstens 10tägigem Gebrauch derselben.

---

2) **Zur Frage der ständigen freien Communication zwischen vorderer und hinterer Augenkammer,** von Georg Levinsohn.

---

3) **Bemerkungen zur operativen und medicamentösen Therapie an hochgradig vorgetriebenen Augen,** von Th. Axenfeld.

Verf. empfiehlt bei wirklichem Exophthalmos, wenn nicht in Narkose operirt wird, die Anwendung der Desmarres'schen Elevateure, die manuelle Fixation ist dabei zu verwerfen. — Die Verbände werden auch bei starkem Exophthalmus besser gelitten, als z. B. Nettleship kürzlich angab, wenn man zuvor eine ringförmige Wattepolsterung anlegt, bis für die aufgelegte Hand die Niveaudifferenz ausgeglichen ist; hierüber legt man alsdann den gewöhnlichen Druckverband. — Eine 24jährige Basedow-Kranke litt an beiderseitiger Conjunctivitis gonorrhoica, die unter Ausspülungen mit Hydrargyrum oxycyanatum 1 : 1000 mit Zurücklassung eines linksseitigen partiellen Cornealstaphyloms heilte. Nach einer Iridectomie mit medianer Tarsorophie unmittelbar nachher wurde das Staphylom abgeflacht, und und die Sehschärfe besserte sich.

März.

1) **Gläserne Augäpfel als oculare Prothesen,** von H. Snellen.

Verf. empfiehlt als Prothese nicht die bisher gebräuchliche muschelförmige Platte anzuwenden, sondern doppelwandige, apfelartige Schalen. Hierdurch wird der todte Raum, in dem sich Schleim und Thränen ansammeln, ausgeschlossen, auch schmiegen sich Conjunctivalsack und Augenlider den abgerundeten Rändern dieser künstlichen Augen leichter an.

---

2) **Ueber epitheliale Form der Pinguecula,** von Winfried Bihler.

Auf Grund der anatomischen Untersuchung eines Falles von Pinguecula spricht sich Verf. dahin aus, dass es Fälle giebt, in welchen meist unter dem Einfluss einer besonderen Entzündung oder auch ohne diese unter den gewöhnlichen Witterungseinflüssen das Epithel des Lidspaltenfleckes starke Wucherung mit lebhafter Verhornung der oberen Lagen und Bildung von Epithelsprossen und Epithelperlen eingeht, die im anatomischen Bau denjenigen der Epitheliome der Haut ähnlich sind. Das Ergebniss dieses Vorganges ist somit nicht als besonderes pathologisch-anatomisches Gebilde (Tyloma) aufzufassen, sondern stellt nur eine epitheliale Form der Pinguecula dar.

---

3) **Beiträge zur Behandlung acuter Sehnervenentzündungen in Folge von Influenza,** von Ernst Wingenroth.

---

4) **Ulcus rodens corneae,** von H. Gifford.

In einem Falle von Ulcus rodens corneae fand Verf., dass entlang dem Hornhautrande die Bindehaut weit über die scheinbare Grenze des Geschwürs, 1—2 mm breit, unterminirt war. Nach Abschneiden der unterminirten Bindehaut und Cauterisation der geschwürigen Rinne blieb der Process sofort stehen.

---

5) **Eine doppelseitig verwendbare Lidpincette mit Klemmverschluss,** von Otto Neustätter.

Horstmann.

Vermischtes.

Die Refraction im Alterthum. Ein Beitrag zur Geschichte der Refraction auf Grund bisher unbekannt gebliebener literarischer Funde, von Vincenz Fukala in Wien. (Arch. f. Augenh. XXXIX, 1, S. 49—61, IX §.)

Der Herr Verf., welcher anhebt, „in der älteren Literatur habe ich mehrere Stellen entdeckt", scheint einen Scherz nicht beabsichtigt zu haben. Dennoch fällt es dem nachdenklichen Leser schwer, diese Veröffentlichung ernst zu nehmen. Ich werde den ersten und den letzten Paragraphen (I. und IX.) richtig stellen.

I. „Ueber Kurzsichtigkeit bei Hippokrates. In den Werken von Hippokrates ist über Myopie nichts bemerkenswerthes enthalten. Die einzige diesbezügliche Stelle befindet sich in Hippokrates Coacae Praenotiones, 2., etwa in der Mitte dieses Theiles. An dieser Stelle erwähnt H. der den Kurzsichtigen gemeinsamen Eigenschaft, die Lidspalte häufig zu verengern, und fügt hinzu, dass, wenn sie gleichzeitig bei einer schweren Erkrankung die Farben nicht richtig zu unterscheiden vermögen, dies eine ungünstige Erscheinung sei; »... *μύειν καὶ χρώματα συμβάλλειν* ...« (s. Hippokrates, editio D. Carolus Gottlob Kühn, Leipzig 1828, Vol. XXI). Einen Namen hat Hip. für die Kurzsichtigkeit nicht eingeführt."

Soweit buchstäblich Herr Vincenz Fukala. Jetzt kommt die Beurtheilung. In den nicht von Hippokrates herrührenden Koï'schen Vorhersagen (II, VIII, 214, Ausg. v. Littré V, S. 630; Ausg. v. Kühn I, S. 267) findet sich ein Satz, welcher die in lebensgefährlichen Erkrankungen zu beobachtenden schlimmen Zeichen vom Auge darstellt und mit dem berühmten Satz aus dem 2. Capitel der echten Prognostik manche Berührungspunkte darbietet. (Vgl. m. Gesch. d. Aug. i. A., S. 122 u. 124.) Die Worte, welche in I angezogen

wurden, lauten folgendermaassen: *συνεχέως τε μύειν καὶ χρώματα μεταβάλλειν, καὶ βλέφαρα μὴ συμβάλλειν ἐν τῷ καθεύδειν, ὀλέθριον.* „Und unablässig die Augen schliessen und die Gesichtsfarbe wechseln und die Lider im Schlaf nicht schliessen, bedeutet Lebensgefahr.“ Von Kurzsichtigkeit ist nicht die Rede.

IX. „Brillen oder Augengläser sind höchst wahrscheinlich einige Jahrhundert vor Christus bekannt gewesen.... Ich habe jedoch in Plautus Lustspielen (240 v. Chr.) zwei Stellen gefunden, welche darauf hindeuten, dass zur Zeit Plautus Gläser oder ähnliche optische Hilfsmittel bekannt gewesen sind.

Die erste Stelle befindet sich im Lustspiel »Cistellaria, Act I, Scena I (ex recensione Georgii Goetz et Fr. Scholl, fasciculus 3, 1845, p. 8.«) Das Mädchen Silenium erzählt daselbst:

»Dum redeo domum,

Conspicillo consecutus est clanculum me usque fores.« In der Anmerkung unten steht: »Conspicillo: conspicio.« Zweifellos bedeutet Conspicillum irgend ein brillen- oder linsenförmiges Instrument, wodurch man durchsieht. Die zweite Stelle findet sich im Bruchstück »Medicus«; von diesem sind nur 3 Zeilen zurückgeblieben, welche diesen merkwürdigen Passus enthalten:

»In conspillo adservabam: Pallium observabam.... Der Werth solcher Gläser soll jedoch so gross gewesen sein, dass nur Wenige solchen Luxus sich erlauben konnten.“

Soweit buchstäblich Herr Vincenz Fukala. Nun kommt die Beurtheilung. Conspicillum oder conspicilium soll nach Wörterbüchern (Georges, 1869, I, 1140) „den Ausschau-Ort, die Warte“ bedeuten; heisst aber, was ich Herrn Geh.-Rath Prof. Vahlen verdanke, nach zwei Zeugnissen alter Grammatiker, „die Sehweite“. — Gloss. des Placidus (Corp. Gloss. V, p. 58, Goetz): Conspicillo, ita ut conspici possint, quod aiunt ‘longis lineis’. [Das letztere ist e longinquo.] Nonius Marcellus, p. 84, M': Conspicillum (conspicilium), unde conspicere possis. Plautus Medico. ‘In conspicillo adservabam, pallium observabam.’

Die Stelle aus dem Lustspiel Cistellaria lautet:

Per Dionysia | Mater pompam me spectatum ducit. dum redeo domum, | Conspicillo consecutust clanculum me usque ad fores. „Zum Bacchus-Fest hat Mutter mich mitgenommen, den Aufzug anzusehen. Als ich nach Hause kehre, ist Er aus Seh-Ferne mir heimlich nachgegangen bis zur Hausthür.“ Das abgerissene Bruchstück aus Medicus kann übersetzt werden: „In der Sehweite passte ich auf, beobachtete den Mantel.“

Von Brillen ist keine Rede.

Ich weiss nicht, wie ein Jurist die Textveränderung in I. beurtheilt, wie ein Philolog die Uebersetzung von II. auffasst. Der Arzt hilft sich einfach, indem er jene Druckseiten überschlägt. Der Menschenfreund aber möchte dem Herrn Verf. das Wort eines neueren Dichters zur Beherzigung anempfehlen:

„Was anders suche zu beginnen
Des Chaos wunderlicher Sohn!“

H.

Um Einsendung von Separatabdrücken wird gebeten.

Verlag von Veit & Comp. in Leipzig. — Druck von Metzger & Wittig in Leipzig.



Centralblatt

für praktische

AUGENHEILKUNDE.

Herausgegeben von

Prof. Dr. J. Hirschberg, Geh. Med.-Rath, in Berlin.

Monatlich ein Heft. Preis des Jahrganges 12 Mark. Zu beziehen durch alle Buchhandlungen des In- und Auslandes und die Postanstalten des Deutschen Reiches.

Juni. Dreiundzwanzigster Jahrgang. 1899.

I. Ueber endo-oculäre Galvanocausis.

Von Prof. **van Millingen** in Constantinopel.

Ein sichres Mittel gegen schwere intraoculäre Infection nach Verwundungen des Augapfels ist uns heute, wie in vorantiseptischer Zeit, unbekannt. Subconjunctionale Einspritzungen, wie voraus zu sehen war, werden heutzutage kaum mehr erwähnt. Die problematischen Erfolge derselben sind einer supponirten antiseptischen Wirkung zugeschrieben worden, und doch ist diese Annahme ungerechtfertigt, denn einerseits ist es noch nicht bewiesen, dass Sterilität eine Bedingung für die Heilung von Wunden sei, und andrerseits ist in neuester Zeit bewiesen worden, dass Sterilität der Wundfläche die Heilung verzögert![1]

[1] BANTOCK, British Medical Journal, 1899 April.

Nun können wir Praktiker nicht so lange warten, bis die Theorie dieses Fadengewirr auflöst. Bis dahin sind wir genöthigt empirisch vorzugehen.

Die Theoretiker werden uns gewiss nachher bereitwillig helfen. An der Sache aber wird nichts geändert. Die praktischen Erfolge sind maassgebend. Mein Verfahren für die Behandlung schwerer intraoculärer Infection hat keinen andern Anspruch als diesen, dass es sicher heilt und dabei nichts schadet.

Einstweilen verfüge ich über drei Fälle, die ich hinlänglich genau beobachtet habe, um sicher zu sein, dass kein nachträglicher Schaden entstanden ist.

Fall I. 45jährige Türkin, stellte sich vor am 24. Mai 1898 mit einer vor 3 Wochen ihr beigebrachten langen Scleral-Wunde am rechten Auge. Status praesens: Lider des rechten Auges leicht oedematös. Chemosis der Conj. bulbi, besonders ausgesprochen zwischen äusserem Hornhautrand und äusserem Canthus. Kammerwasser getrübt; einzelne hintere Synechien. T — 1. Heftige Schmerzen im Auge und auf der Stirne. Finger werden mühsam in 1—2 m gezählt.

Nach Erweiterung der Pupille mit Atropin ist bei Augenspiegel-Untersuchung ein gelber Reflex in der äusseren Peripherie des beleuchteten Feldes zu sehen, zwischen Ora serrata und Aequator. Von dieser Stelle bis zur Gegend der Macula nimmt die gelbe Färbung allmählich ab. In der Narcose wird die Conjunctiva bulbi am äusseren Segment des Bulbus abpräparirt, um die Scleral-Wunde genauer untersuchen zu können. — Dieselbe verläuft vertical und etwas schräge nach oben ohne den Ciliarkörper zu erreichen. Die Ränder der Wunde sind gelblich; im ganzen Verlauf der klaffenden Wunde eine gelbe erweichte Masse, wahrscheinlich eitrig infiltrirte Chorioidea und Glaskörper. Eine Sonde dringt leicht durch die Wunde in den Glaskörper.

Nun wurden die Wundränder mit einer 3 mm breiten flachen Schlinge ausgebrannt, und die glühende Schlinge in den Glaskörperraum circa 4 mm tief eingesenkt und von unten nach oben bewegt. Dauer des intraoculären Brennens 3 Secunden. Zuletzt Conjunctivalnaht mit nachfolgendem Sublimat-Verband.

Tags darauf, bedeutende Besserung: Die Kranke giebt ungefragt an, dass sie viel besser sehe. Kammer aufgehellt. Bedeutender Nachlass der Chemosis. Atropin und Verband werden bis zum Entlassungstage am 9. Juni 1898 fortgesetzt An dem Tag betrug die S = $^{3}/_{6}$. Wunde allem Anscheine nach geschlossen, T — n. Ophthalmoscopisch ist nach aussen in der Richtung der Ora serrata eine Spur von gelblichem Reflex zu sehen.

Fall II. Henry W., 6 Jahre alt, wurde am rechten Auge mit einer Schuster-Ahle verletzt. Sofort nach der Verletzung bemerkte seine Mutter, dass ein dickflüssiger Faden über die Wange des Knaben floss. Eine halbe

Stunde später führte sie das Kind zu einem Augenarzte, der das Auge mit Sublimat-Ausspühlung und Verband behandelte. Am folgenden Tage habe sich der Zustand des Auges bedeutend verschlimmert. Am vierten Tage nach der Verletzung habe der Arzt die Enucleation in Aussicht gestellt. Nun wurde das Kind mir zugeführt. Ich fand folgendes: —

Das rechte Auge zeigt heftige Ciliar-Injection, mit starkem Thränenfluss, und Lichtscheu, wodurch die Untersuchung sehr erschwert wurde. — In der Vorderkammer ein gelatinöses Exsudat, welches die untere Hälfte der Vorderkammer ganz ausfüllt. Im unteren Kammerwinkel ist ein 2 mm breites Hypopyon. Genau 4 mm vom inneren Hornhautrand in horizontaler Richtung nach aussen ist auf der Sclera ein stecknadelkopfgrosses, rundes Loch mit pigmentirten Ränder. Ein Faden gelblich getrübten Glaskörpers hängt aus der Wunde hervor. T — 1. Das Auge ist äusserst empfindlich auf Druck. Das Kind jammert Tag und Nacht über Schmerzen im Auge.

V nicht bestimmbar wegen grosser Aufregung des Kindes. Allenfalls nur Lichtschein. Behandlung: In der Narcose wird am 3. September 1898 ein feiner, 1 mm breiter Platinbrenner in den Glaskörperraum durch die Scleral-Wunde eingeführt und 6—8 mm tief eingesenkt, dann zum Glühen gebracht, und während des Glühens erst gegen die Richtung der Linse, dann in entgegengesetzter Richtung bewegt und glühend herausgezogen.

Die Dauer des Glühens betrug 4 Secunden. Alsdann Deckung des Scleralloches durch Verschiebung einer Bindehautfalte und Naht. Atropin und Verband.

Bei Abnahme des Verbandes ist weder vom Hypopyon noch vom gelatinösen Exsudate irgend eine Spur zu sehen. Pupille vollkommen rein und schwarz. Die Nacht war ruhig, nnd die Schmerzen sind beinahe Null. Ciliar-Injection wie vorher.

Vom 5. September bis zum Tage der Entlassung nimmt die Ciliar-Injection ab, die Lichtscheu ebenfalls.

Am 9. September wird der Kranke, mit Brille und Schirm versehen, entlassen. Der noch vorhandenen Lichtscheu und Aufregung des Kindes wegen wurde keine genaue Messung der Sehleistung vorgenommen. Atropin wurde zu Hause weiter fortgesetzt.

Am 20. September war weder Ciliar-Injection noch Lichtscheu vorhanden. Die Sehleistung, mit COHN'schen Haken geprüft, betrug $^6/_6$. Ophthalmoskopisch ist ein dünner Streifen unter dem Linsenrand nach innen sichtbar. Merkwürdig ist der Befund am 21. April dieses Jahres, also 8 Monate nach der Verletzung. — Mit blossem Auge ist keine Spur von einer Verletzung am Auge zu sehen. Mit Hülfe der Lupe ist ein zartes hellbraunes Fleckchen auf der Sclera, 1 mm entfernt vom inneren Rand der Cornea, sichtbar. Die Conjunctiva ist mit der Sclera an dieser Stelle verwachsen. Auffallend ist es, dass die kleine Narbe nicht 4 mm, sondern 1 mm von der Peripherie der Cornea entfernt ist. Ophthalmoskopisch ist absolut keine

Trübung der Medien zu sehen. Ein äusserst zarter Faden zieht vom unteren-inneren Rand der Pupille gegen die vordere Kapsel zu. Die Iris-Farbe ist normal, der des gesunden Auges ähnlich.

Die Sehschärfe ist gleich $^6/_5$ bei Zimmer-Beleuchtung.

Fall III. Mazalto, 15jährig, wurde vor 3 Wochen am linken Auge mit einer Scheere verletzt und nachher mit Hausmitteln behandelt. Befund am 20. Januar 1899: Schwellung des Oberlides. Chemosis conj. bulbi. Die linke praeauriculäre Drüse stark vergrössert und empfindlich. Eine 4 mm lange, etwas zackige Wunde sitzt halb auf der Sclera und halb auf der Cornea. Die Wunde ist gelblich infiltrirt, theils durch Infiltration der Ränder, theils durch Eiterung der in die Wunde eingeklemmten Iris. Kammerwasser trübe. Iris verfärbt; Hypopyon im Kammerwinkel unten. Linse, so weit sichtbar, getrübt. T normal. Temperatur 38.5. Ueblichkeit.

Behandlung: In der Narcose Galvanocausis der Wundränder; Abtragung der in die Wunde eingeklemmten Iris; Einführung des flachen, 2 mm breiten Platinbrenners in den Raum zwischen Wunde und vorderer Fläche der Linse; dann Einsenkung des Brenners in den circumlentalen Raum circa 4 mm tief.

Der Erfolg dieser Behandlung war überraschend schön und rapider, als in den anderen zwei Fällen.

Die Cataracta traumatica entwickelte sich allmählich zu einem Total-Star, ohne dass Drucksteigerung eintrat. Am 7. Februar konnte die Kranke ohne Ciliar-Injection und ohne die geringste Reizung entlassen werden. Die Narbe ist vollkommen glatt und zeigt keine Einsenkung. Trotz dem Star zählt sie Finger in 2 m. Projection normal. Die Kranke wurde von mir am 2. dieses Monats (Mai) operirt. Sie hatte einen geschrumpften Star ohne hintere Synechien. Die Extraction gelang äusserst leicht durch einen linearen Schnitt nach oben, und ohne Iridectomie. Heute, also 10 Tage nach der Operation, hat sie eine Sehschärfe von $^5/_{25}$ mit + 12 D. Das Auge ist ganz reizlos, die Pupille schwarz; von der alten Cornealnarbe zieht ein kreideweisser Strang gegen die Kapsel. Eine Verbesserung der Sehleistung ist zu erwarten, wenn man bedenkt, dass das Auge 4 Monate ausser Thätigkeit gewesen ist.

Epicrise.

Man kann einwenden, dass das gelatinöse Exsudat in der vorderen Kammer, von anderen Autoren nach Verletzungen beobachtet worden und dass die Heilung ohne Galvanocausis erfolgt sei.[1] Ich gebe zu, dass das gelatinöse Exsudat ein Zeichen der Ciliar-Reizung sei. Wenn aber Hypopyon sich dazu gesellt, so ist von Reizung allein nicht mehr die Rede. Solche Hypopyen bilden sich immer von neuem nach jeder Punction.

---

[1] Lederer, Centralbl. f. pr. Augenh. 1898 April. Hjort, ebenda 1898 Februar.



Ich will noch nicht behaupten, dass die Galvanocausis der vorderen Theile des Glaskörpers bei der Infection der Wunde nach Star-Operation zu empfehlen sei. Einen durchaus einschlägigen Fall habe ich noch nicht in der Hand gehabt, um diese Methode anzuwenden.

Folgenden Fall, der etwas von der Regel abweicht, habe ich beobachtet und mit glücklichem Erfolge behandelt.

Ein 60 Jähriger wurde von mir, beiderseits in einem Zwischenraum von 12 Tagen, an Cataracta senilis operirt.

Beiderseits wurde Iridectomie bei der Operation gemacht. Das erste Auge heilte ohne Zwischenfall. Das Zweite hatte auch einen glatten Verlauf bis zum 4. Tage nach der Operation. Bei vollkommenem Wundschluss kam unter iritischen Erscheinungen ein Hypopyon zum Vorschein. Die Wunde war dabei vollkommen rein. Das Hypopyon nahm zu, trotz Atropin und warmer Umschläge. Ich machte eine Punction nach unten und entleerte den Eiter. Zwei Tage nach diesem Eingriff kam das Hypopyon nochmals zum Vorschein. Die kleine Punctionswunde wurde eröffnet und der Eiter nochmals entfernt. Diese Procedur musste jeden 2. Tag wiederholt werden. Ich beschloss, die Extractionswunde zu eröffnen und den vorderen Theil des Glaskörpers zu brennen. In der Narcose gelang es mir vollkommen. Der Erfolg war überraschend. Alle Erscheinungen wurden wie mit einem Schlage beseitigt, und 6 Wochen nach diesem Eingriffe konnte ich eine Iridectomie mit bestem Erfolge ausführen.

Der Kranke hat jetzt eine Sehschärfe von $^6/_{12}$.

Es ist sehr wahrscheinlich, dass in diesem Falle die Eiterung von einem Punkte der inneren Wundfläche ausging.

II. Schwere Nachblutung nach Iridectomie in Folge von Hämophilie.

Von Primararzt Dr. **Eduard Zirm** in Olmütz.

Im Beginne dieses Jahres hatte ich nach beiderseitiger, wegen Glaukom vollkommen lege artis durchgeführter Iridectomie eine äusserst schwere Nachblutung zu verzeichnen, an welcher beide Augen zu Grunde gingen. Der betreffende Kranke war von normalem Aussehen und erwähnte auch bei der üblichen Aufnahme der Anamnese und des Status praesens nichts, was darauf hingedeutet hätte, dass er ein Bluter sei. Auch der Zustand der Augen bot nichts dar, was von dem gewöhnlichen Krankheitsbilde des Glaukoma inflammatorium chronicum abwich. Es hat sich auch nach dem Verlaufe des Krankheitsprocesses ursprünglich gewiss nicht um die hämorrhagische Form des Glaukoms gehandelt: ganz allmählich, ohne grössere von dem wenig intelligenten Kranken bemerkte Beschwerden war das Sehvermögen geschwunden; er hatte sich zur augenärztlichen Untersuchung über-

haupt erst vorgestellt, als das eine Auge schon völlig erblindet war, und das Sehvermögen auch auf dem zweiten erheblich zurückging. Erst nach der Iridectomie sprang das chronische Glaukom plötzlich in die hämorrhagische Form über, welche nun in der acutesten Weise sich entwickelte und zu intraocularen Blutungen führte, die auf dem linken Auge durch volle 12 Tage ein beständiges Hervorsickern frischen Blutes veranlassten.

Erst dieser unerwartete Verlauf erweckte den Verdacht auf Hämophilie, welcher durch die nunmehr vorgenommene Untersuchung der äusseren Haut, die nachfolgenden Blutungen aus der Nasenhöhle und die späteren anamnestischen Daten bestätigt ward.

Da ich in der mir zugänglichen Literatur keinen völlig übereinstimmenden Fall aufgefunden habe, sehe ich mich — trotz des ungünstigen End-Ausganges — veranlasst, den Fall zu veröffentlichen und zwar unter Anführung der genauen Krankengeschichte in ihren wichtigsten Einzelheiten.

Der 62jährige Handlanger Josef K. wurde am 16. Januar 1899 in die Augenabtheilung mit Glaukoma inflammatorium chronicum oculi utr. aufgenommen.

Die Anamnese ergab ein allmähliches Schwinden des Sehvermögens auf dem linken Auge seit beiläufig einem Jahre, seit einigen Monaten auch auf dem rechten.

Status präsens. Kräftig gebauter Mann von gesundem Aussehen. Muskulatur ziemlich kräftig. Fettpolster gering. Es besteht das gewöhnliche Bild des Glaukoma inflamm. chronicum auf beiden Augen. Nur ganz geringe pericorneale Injection, Hornhäute matt, gestichelt. Pupillen weit und starr. Fundus wegen der Trübung nicht sichtbar. T + 1.

Rechts: $^{5}/_{30}$, Jäg. Nr. 14, Gesichtsfeld stark concentrisch eingeschränkt.

Links: nur centrale Lichtempfindung auf 1 m.

17./I. Iridectomie auf beiden Augen in typischer Weise, Lanzenschnitt neben dem oberen Hornhautrande noch im Bereiche der Sklera, unter Cocaïn. Patient ist hierbei sehr unruhig, presst stark, so dass die Operationswunde des linken Auges klaffend wird (wie ich dies nach einem Lanzenschnitt noch nicht beobachtet habe). Mässige Blutung in die vordere Kammer. Deshalb wird noch am selben Tage mit 1 gr Natr. salic. Diaphorese durch 1 Stunde angeordnet.

19./I. Nochmals Diaphorese, diesmal ohne Natr. salic., nur mit Lindenblüthen-Thee.

22./I. Beide Kammern sind noch voll Blut, sonst bisher nichts Auffallendes.

23./I. In der Nacht sind heftige Schmerzen im rechten Auge vorausgegangen, die auf die grosse Unruhe des Kranken zurückgeführt werden. Nach Abnahme des Verbandes bei der Morgenvisite erweisen sich die Lider

des linken Auges stark ödematös und geröthet. Beide Kammern sind voll Blut. Bulbi hart.

24./I. Anhaltende Schmerzen. Beim Verbandwechsel zeigt sich auf der Verbandgaze des linken Auges frisches Blut. Die Linse liegt in einzelnen Bröckeln in der Lidspalte.

25./I. Frisches Blut in der linken Lidspalte. Verband mit Solutio Burowii, später Eisbeutel.

26./I. Aus der linken Lidspalte sickert ununterbrochen flüssiges, dunkelrothes Blut. Den Bulbus deckt ein kuchenförmiges Coagulum. Die Augenlider der linken Seite sind sehr stark angeschwollen. Die Conjunctiva bulbi sin. dunkelroth ecchymosirt.

27./I. Heute sind auch rechts die Lider stark angeschwollen, auf der Verbandgaze Blut. Pat. fortwährend sehr unruhig, klagt über Schmerzen.

28./I. Pat. etwas ruhiger, hat keine Schmerzen. Aus der linken Lidspalte sickert noch immer ununterbrochen Blut, rechts nicht mehr.

29./I. Die Lider der rechten Seite nur noch wenig geschwollen, während sie links chemotisch hervortreten; zwischen ihnen coagulirtes und frisches Blut. Wie man das obere Lid ein wenig zu heben sucht, treten sofort einige Tropfen frischen dunklen Blutes hervor. Rechts ist nur wenig Blut auf der Gase, die das Auge deckt.

30./I. Rechts: Lider mässig geschwollen und blutunterlaufen. Bulbus scharlachroth. Die Umgebung der fest geschlossenen Wunde ist schwarzroth suffundirt. Kammer voll mit dunklem Blute. T. + $^1/_2$.

Links: Lider noch hochgradig angeschwollen, ebenso wie bei einer acuten Bindehautblenorrhoe. Blut sickert tropfenweise aus der Lidspalte. Ein dicker Blutkuchen bedeckt die Hornhaut und die anscheinend gesprengte Operationswunde, doch ist diese nicht sichtbar. Conj. bulbi dunkelroth, gewulstet, der ganze Bulbus exophthalmisch. Von Eiter keine Spur. Bulbus beinhart.

1./II. Pat. spuckt reichlich flüssiges Blut aus, welches man bei geöffnetem Munde aus dem Nasenrachenraum herunterfliessen sieht. Er giebt an, sich seit dem Blutabgang im Kopfe wesentlich erleichtert zu fühlen.

2./II. Rechts: Bulbus weniger geröthet, auch in der Kammer scheint das Blut sich zu vermindern. T. gleichfalls geringer.

Links: Oedem der Lider in Abnahme. Aus der Lidspalte fliesst nur mehr ab und zu ein Blutstropfen.

5./II. Starke Blutung aus der rechten Choane, welche Tamponade erforderlich macht. Ergotin-Injection, Liquor ferri sesquichlorati. Ferner, da der Kranke sehr geschwächt ist, kräftige Kost und Wein, Somatose.

7./II. Seit 2 Tagen keine Blutung. Entfernung des Nasentampons

8./II. Ohnmachtsanfall.

9./II. Die Untersuchung ergiebt auf Brust, Bauch und Rücken eine grössere Zahl frisch aufgetretener flohstich- bis hanfkorngrosser hellrother Flecke.

14./II. Neuerdings Nasenbluten.

22./II. Rechts: Mässige pericorneale Injection. Operationsnarbe nicht mehr zu unterscheiden, oberhalb derselben ein schwarzrother Fleck, welcher bis an die Gegend der Narbe reicht. Hornhaut matt. Kammer seicht. Colobom nicht kenntlich. T. n., keine Schmerzen.

Links: Ectropium spasticum am untern Lid. Conj. bulbi noch lebhaft geröthet und leicht ödematös. In der Wunde liegt ein schmales, fleischrothes Coagulum, welches bis zur Hornhautmitte herabreicht. In der untern Hornhauthälfte befindet sich ein fast linsengrosses, hellgelbes Infiltrat.

16./III. Patient wird aus dem Spital entlassen. Blutungen sind nicht mehr aufgetreten. Neben der rechten Mammilla eine frische hellrothe Petechie.

Rechts: Mässige Röthung des Augapfels. Die Operationsnarbe decken oberflächliche Gefässe. Im innern Ende der nur undeutlich erkennbaren Narbe befindet sich ein schwarzer Streifen als Ueberrest des früheren Coagulums. Hornhaut rauh und trüb. Kammer seicht. Iris atrophisch, im Colobom liegt eine graue Schwarte. T — $^1/_2$, keine Lichtempfindung.

Links: Ectropium des untern Lides. Bulbus viereckig, geschrumpft. Der verkleinerte, flache Rest der Cornea ist ganz undurchsichtig. An ihrem obern Rande, in der Gegend der Operationswunde, befindet sich ein hirsekorngrosser, schwarzbrauner Fleck als Rest des Coagulums. Bulbus weich.

Die erst einige Tage nach der Iridectomie vorgenommene allgemeine Untersuchung ergab hochgradige Arteriosklerose an allen palpablen Arterien. Beide Radiales geschlängelt, vollständig verkalkt; in viel geringerem Grade ist dies an den Temporales und Carotiden der Fall. Herzdämpfung von normalem Umfange, Herztöne gut begrenzt, aber etwas dumpf. Im Urin kein Eiweiss, kein Zucker. Die Farbe der sichtbaren Schleimhäute leicht cyanotisch, Zahnfleisch von normalem Aussehen. Am Stamme zahlreiche gelbbraune, hanfkorn- bis linsengrosse Pigmentflecke zerstreut, ferner zwischen den Schulterblättern ein fast linsengrosser, hellrother, etwas prominenter Fleck, ebenso einer an der Aussenfläche des Thorax. Die Haut beider Unterschenkel ist reichlich braun pigmentirt. An den Armen befinden sich gleichfalls massenhafte kleinere Pigmentflecke von Mohnkorn- bis Linsengrösse. Am rechten Vorderarm ist eine frische, hanfkorngrosse, hellrothe Ecchymosirung sichtbar.

Die diesbezüglich gleichfalls erst nach der Operation aufgenommene Anamnese ergab, dass der Patient durch mehrere Jahre an Hämorrhoiden litt und hierbei oft starke Blutabgänge hatte, die ihn immer sehr

schwächten. Seit seinem Kindesalter hat er immer nach den geringfügigsten Gelegenheiten stark geblutet. Er musste sich immer als blutstillende Mittel Schwamm oder Fliesspapier auflegen, um die Blutung zum Stehen zu bringen. Oft hatte er auch Nasenbluten, das manchmal auch bis zu 24 Stunden anhielt. Seine Eltern sind in hohem Alter gestorben, der Vater angeblich mit 76, die Mutter mit 86 Jahren; es ist ihm nicht bekannt, ob sie auch Bluter waren. Geschwister und Kinder hat er nicht.

In Bezug auf den Zeitpunkt der aufgetretenen Nachblutung ist es auffallend, dass dieselbe erst verhältnissmässig so spät nach der Operation sich einstellte. Indessen ist das eigenthümliche Klaffendwerden der Operationswunde auf dem linken Auge unmittelbar nach dem Eingriffe höchst wahrscheinlich auf eine im Momente der Eröffnung der Bulbuskapsel erfolgte grössere intraoculäre Blutung zurückzuführen, welcher die Linse noch Widerstand leistete. Erst 7 Tage später wird die zerbröckelte Linse in der Lidspalte gefunden und seitdem sickert ununterbrochen durch 12 Tage Blut aus der Wunde. Die weit geringere Blutung aus der Operationswunde des rechten Auges scheint wenigstens grösstentheils nur aus der vorderen Kammer gestammt zu haben. Hier blieb die Linse an ihrer Stelle, die jedenfalls auch auf diesem Auge, wenn auch in geringerem Maasse aufgetretenen Glaskörperblutungen gelangten daher gar nicht oder nur unvollständig nach aussen. Doch auch dieser Bulbus ward durch die Blutungen des Augeninnern derart zerstört, dass er schliesslich in Atrophie überging.

Während das Glaukoma haemorrhagicum in der Literatur häufige Erwähnung findet, auch intraoculare Nachblutungen nach Iridectomieen in die Kammer, die Netzhaut, den Glaskörper und Sehnerven hierbei mitgetheilt werden, habe ich nirgends einen Bericht über eine derartige profuse Blutung wie in dem von mir beobachteten Falle, ebenso wenig über den Zusammenhang einer solchen mit Hämophilie gefunden.

Sie findet auch nur ihre Erklärung darin, dass die schon durch den glaukomatösen Process gegebene Disposition zu Blutungen nach der Operation sich mit der zweifellos vorhandenen Bluter-Krankheit combinirten.

Häufiger dürften ähnliche Blutungen nach Star-Extractionen beobachtet worden sein, namentlich wenn es sich um Stare in glaukomatös degenerirten Augen gehandelt hat, ferner nach Enucleationen.[1]

Vielleicht hat es sich auch in dem Falle, über welchen Goldzieher[2] berichtet, um einen Bluter gehandelt. Goldzieher sah bei einer Glaukom-Iridectomie die Linse und den Glaskörper in Folge einer starken, das

[1] Dunn, Americ. Journ. of Ophth. 1891 (Nagel's Jahresbericht) erwähnt eine schwer stillbare Blutuug aus dem Stumpfe nach Enucleation eines Auges mit Glaukoma haemorrhagicum.

[2] Goldzieher, Bericht der Verh. deutsch. Naturforscher u. Aerzte, Wien 1894. Sept. (Nagel's Jahresbericht).



Auge zerstörenden Blutung austreten. Die Aderhaut wurde intact befunden, und nimmt GOLDZIEHER an, dass es sich um eine Blutung aus den beiden Art. cil. post. long. gehandelt hat, die in ihrem ganzen Verlaufe retrochorioideal liegen und wahrscheinlich atheromatös waren.

WEBSTER[1] berichtet über heftiges Erbrechen in der Narkose nach exacter Iridectomie und über später aufgetretene starke Blutung; blutige Fetzen, die in der Wunde lagen, erwiesen sich mikroskopisch als Netzhaut.

Häufigere Erfahrungen über schwere Blutungen nach Operationen bei Blutern sind von Chirurgen gemacht worden, welche gleichfalls die vorliegende Hämophilie gewöhnlich erst post festum erkannten.

Ueber letale Blutungen bei Säuglingen aus der Bindehaut wird zum Theil auch unter der Annahme zu Grunde liegender Bluterkrankheit berichtet.[2]

III. Ueber die Anwendung des Protargols in der Augenheilkunde.

Von Dr. med. **Ed. Praun**, Augenarzt in Darmstadt.

(Fortsetzung und Schluss.)

Anwendungsweise.

Ich gehe im Folgenden zur Darlegung der Anwendungsweise des Protargols über. Dasselbe wird gebraucht in Form von Umschlägen, Einträufelungen, Spülflüssigkeit zur Durchspritzung der Thränenleitung und Salben.

I. Umschläge.

Zu Umschlägen verwendet man eine 10 % Lösung; 3 : 30 genügt, so lange 1,0 Protargol noch 30 Pf. kostet. Man legt einige mit Protargol getränkte, hydrophile Gazeläppchen auf das geschlossene Auge, träufelt öfters einige Tropfen nach, legt darüber etwas Guttaperchapapier und bindet leicht zu. So lässt man 3 Mal täglich 1—2 Stunden Umschläge machen. Man mache die Patienten aufmerksam, dass die Lösung braune Flecken in der Wäsche hervorruft, was für alle Protargollösungen und -Salben gilt. Die Flecken sind übrigens mit alkalischem Wasser (Soda- oder Ammoniaklösung) ganz leicht zu entfernen.

Durch die Umschläge wird die Einwirkung der Proteïnsilberlösung auf das Gewebe bedeutend verlängert. Die Anwendung entspricht der jetzt in der Behandlung der Urethralgonnorrhoe mehr und mehr Eingang findenden sogenannten prolongirten Injection in die Urethra mit antibakteriellen Lösungen, von denen NEISSER neuerdings das Protargol als

[1] NAGEL's Jahresbericht 1879.

[2] SHIRLEY, Scarification der Bindehaut. Centralbl. f. Augenheilk. 1892. S. 542.

das sicherste bezeichnet. Es sickert durch die Lidspalte immer etwas Protargol ein und wird von der Bindehaut, die man öfters mit Kochsalz- oder Borlösung[1] vorsichtig reinigt, um den ausgeschiedenen Schleim zu entfernen und die Einwirkung des Protargols zu erleichtern, allmählich resorbirt.

Die Lösung ersetzt und übertrifft die alte, von v. Graefe gebrauchte Solutio argenti nitrici 1 : 150, die bei den Collegen leider mehr und mehr in Vergessenheit gerathen zu sein scheint, aber bei allen Formen der acuten eitrigen Bindehautentzündung, besonders bei der Blennorhoe der Neugeborenen, ferner bei der Ophthalmia catarrhalis und der Conjunctivitis ekzematosa, wo diese mit starker Secretion und Schwellung einhergeht, wie wir dies besonders nach Masern öfters sehen, überraschende Erfolge bringt.

Auch bei den membranösen Formen habe ich von den Umschlägen nur Gutes gesehen. Ebenso haben sie sich bewährt bei hartnäckigen, eitrig belegten catarrhalischen Hornhautgeschwüren.

II. Einträufelungen.

Ich sage absichtlich Einträufelung und nicht Touchirung. Das Protargol kommt ja hauptsächlich in seiner baktericiden, nicht in seiner adstringirenden Wirkung zur Geltung, wie das Argentum nitricum. Es genügt deshalb in der Mehrzahl der Fälle, die Lösung in die vorher mit indifferenter, lauwarmer Lösung gereinigte Bindehautasche vorsichtig und ohne mechanische Reizung einzuträufeln oder durch die Patienten einträufeln zu lassen. Das Umklappen der Lider ist in der Mehrzahl der Fälle unnöthig, ja sogar überflüssig und schädlich, weil es das Auge reizt, und das Protargol, statt zur Resorption zu gelangen, durch den Thränenstrom wieder ausgeschwemmt wird.

Die 5 % Lösung hat sich mir in den meisten Fällen als unwirksam erwiesen. Am häufigsten gelangt die 10 % Lösung, welche der 2 % Argentum nitricum-Lösung entspricht, zur Anwendung, seltener die 20- und 50 % Lösung, die nur auf die Bindehaut der umgestülpten Lider applicirt werden dürfen. Die 10 % Lösung ist zur Zeit unser sicherstes Mittel in der Behandlung der Blennorhoe des Auges, und nur ausnahmsweise (s. u.) müssen wir zu einer stärkeren Lösung unsere Zuflucht nehmen. Ferner hilft die 10 % Lösung, welche sich in den meisten Fällen als völlig schmerzlos oder sehr geringfügig schmerzend erwiesen hat, in den meisten Fällen von schleimig-eitrigem, secernirendem, acutem Bindehautcatarrh. Die 20- und 50 % Lösungen dienen gelegentlich zur Berieselung der Schleimhaut bei sehr starkem Eiterflusse und zur Auftragung auf den ulcerirten Lidrand (s. u.).

---

[1] Vom chemischen Standpunkte aus müsste man zur Erhöhung der Resorption eine Eiweisslösung versuchen.



III. Durchspülungen der Thränenwege.

Die 10 % Lösung ist schliesslich ein vorzügliches Mittel zur Beseitigung von Eiter in der Thränenleitung, besonders im Thränensack. Nach Anästhesirung mit Cocaïn- und vorhergehender Reinigung mit Kochsalz- oder Borlösung erfolgt das ein- oder zweimalige Durchspritzen mit einer 10 % Lösung. Manchmal tritt, wie auch seltener nach Einträufelung, ein schlechter, metallischer Geschmack im Munde ein.

IV. Salben.

In der Anwendungsweise des Protargols in Salbenform ist uns die Möglichkeit gegeben, dasselbe der Bindehaut zur Resorption länger und inniger darzureichen, während es in Form einer Lösung zum grössten Theil durch die Thränensecretion wieder aus dem Auge ausgeschwemmt wird. Aus diesem Grunde wäre wohl die Salbe der Anwendung als Lösung im Ganzen vorzuziehen, doch bin ich auf Grund meiner Versuche zu der Ueberzeugung gelangt, dass bei acuten Reizzuständen mit heftiger Eiterbildung der Lösung; bei chronischen, ohne lebhaftere Secretion der Salbe der Vorzug zu geben ist. Woher das kommt, ist schwer zu sagen; vielleicht schlürft die stark entzündete Schleimhaut die Lösung besser ein. In dieser Richtung müssen noch Vergleiche und weitere Versuche angestellt werden.

Die 10 % Protargolsalbe, 1—2 Mal täglich in den Bindehautsack gebracht und leicht vertheilt, ist ein Hauptmittel in der Behandlung der subchronischen und chronischen Bindehautcatarrhe, die aus dem acuten secernirenden Bindehautcatarrh hervorgegangen sind. Ferner verdient sie den Vorzug auch in allen jenen Fällen, wo neben der eitrigen Entzündung der Bindehaut Complicationen der Hornhaut vorhanden sind, z. B. bei Blennorrhoea neonatorum, bei eiterigem, ekzematösem Bindehautcatarrh der Kinder, wo neben der Secretion Hornhautgeschwüre vorhanden sind (s. u.). Hierbei hat sich die Verbindung mit Atropin oder Scopolamin vortrefflich bewährt. Dieselbe Salbe habe ich auch bei Pannus ekzematosus und trachomatus mit überraschendem Erfolge angewendet. Schliesslich hat sich mir die Salbe sehr gut bewährt bei Rhagaden der Lidwinkel, bei Lidrandekzem (Bleph. ulcerosa) und bei Ekzem des Naseneinganges, wo sie nach gründlicher Vorreinigung rascher als die weisse Präzipitalsalbe hilft.

Versuche.

1. Conjunctivitis catarrhalis acuta cum secretione.

Die Versuche wurden an 300 Fällen in der Weise angestellt, dass jene Fälle, bei denen sonst Argentum nitricum indicirt gewesen wäre, rechts mit diesem, links mit Protargol behandelt wurden. Auf die bakteriologische Aetiologie wurde weiter keine Rücksicht genommen; die Eintheilung

wäre sonst zu schwierig und unsicher geworden; auch wirkte das Protargol in den meisten Fällen der Heftigkeit der Entzündung entsprechend gleichmässig.

Die Fälle kamen durchschnittlich vom 3.—8. Tage in Behandlung, seltener vom 8.—14.; solche, die später in Behandlung kamen, wurden als subacute Fälle in den Tabellen geführt (s. unten).

Die Anwendung des Protargols bestand anfangs in einer einmal täglich Morgens ausgeführten Aufpinselung wie beim Argentum nitricum; später wurde dasselbe nach vorheriger Reinigung des Auges auf die Schleimhaut aufgeträufelt. Nur bei sehr starker Secretion wurde auch weiterhin noch ektropionirt, doch schien die Wirkung dadurch sich nicht erhöhen zu lassen. Später wurde das Mittel auch mit nach Hause gegeben und dort 2—3 Mal täglich eingeträufelt.

In den allermeisten Fällen, nämlich in 218, kehrte das mit Protargol behandelte Auge rascher zur Norm zurück; in den übrigen Fällen konnte die Behandlung nicht stricte durchgeführt werden. Von den übrigen Patienten blieb ein Theil nach der Besserung aus der Behandlung fort, ein weiterer verweigerte die Anwendung des Argentum auf der rechten Seite und wurde beiderseits mit Protargol behandelt. Die Behandlungsdauer erstreckte sich in den 218 Fällen, welche bis zuletzt aushielten, auf 6—21 Tage. Bei entsprechendem Verhalten war die Behandlung durchschnittlich in 10 Tagen vorüber, bei den mit Argentum behandelten in 16, d. h. bis zu dem Zeitpunkte, wo die Augen zur Norm zurückgekehrt waren, und die Patienten selbst eine weitere Behandlung für überflüssig ansahen. Nebenher wurden kalte Umschläge und Ausspritzungen mit Borlösung verordnet und dabei die üblichen hygieinischen Maassnahmen beobachtet. Bei gleichzeitigem Ekzem der Lidränder und Augenwinkel wurde die Protargolsalbe noch des Abends in geringer Menge auf die betreffenden Stellen mit gutem Erfolge aufgetragen.

Die Behandlung der Conjunctivitis catarrhalis acuta mit Protargol muss demnach nach obigen Versuchen in einer Beträufelung der Conjunctivalschleimhaut mit 10 % Protargollösung nach folgendem Recepte bestehen:

Rp.: Protargoli 0,5
Solve exact. terendo aqu. dest. q. s.
Adde Aq. dest. 5,0.
Da in vitro fusco.
S. 1—3 Mal täglich leicht erwärmt einzuträufeln.

In den leichten Fällen genügt dies 1 Mal täglich, in schweren lasse man, nachdem man sich überzeugt hat, dass der Patient gegen die Anwendung nicht empfindlich ist, auch zu Hause 2—3 Mal täglich einträufeln; später als Nachmittags 5 Uhr lasse man nicht mehr einträufeln, weil Abends die Reizerscheinungen immer lebhafter sind und sich das Auge nicht so schnell erholt. Bei stärkerer Secretion muss der Bindehautsack

erst mit Kochsalz- oder Borlösung gereinigt werden. Hinterher lasse man etwas kalte Umschläge machen und gelegentlich bei stärkeren Schmerzen Ausspritzungen des Bindehautsackes mit Borlösung. Später genügt tägliche oder zweitägige Einträufelung.

2. Ophthalmia catarrhalis acuta.

In 6 Fällen, die alle sehr bald, gewöhnlich am 3.—5. Tage, in Behandlung kamen, wurde dasselbe Verfahren angewendet, nur wurde Morgens mit 20 % Protargollösung berieselt. Hierauf liess ich alle 3 Stunden einen Tropfen einträufeln und Umschläge machen, wie oben angegeben. Mit Ausnahme eines sehr heftigen Falles, der mit Schnupfen, Bronchialcatarrh und Fieber verlief (Pneumokokken-Infection?), wurde sehr prompte Heilung erzielt. Das mit Argentum touchirte Auge blieb in allen Fällen wesentlich hinter dem mit Protargol behandelten zurück.

3. Conjunctivitis catarrhalis subacuta cum secretione.

Es wurden 28 Augen behandelt. Die Patienten kamen durchschnittlich vom 14. Tage bis zur 4. Woche in Behandlung. Die rechte Seite wurde mit Argentum nitricum, Einträufelungen von Horst'schem Augenwasser und Zinklösungen behandelt, die linke mit Protargol-Einträufelungen. Kalte Umschläge wurden beiderseits gemacht.

Die Heilung trat auf dem linken Auge bei 20 Fällen zwischen dem 10. und 21. Tage ein, durchschnittlich waren die Beschwerden in 14 Tagen völlig geschwunden; auf dem rechten Auge war nach 18 Tagen durchschnittlich Heilung erzielt worden.

4. Conjunctivitis catarrhalis chronica hypertrophica cum secretione.

Es wurden 300 Augen, rechts nach der alten Methode mit Höllenstein, Adstringentien, Augendouche, Salbe behandelt; links wurde nur die 10 % Protargolsalbe nach folgendem Recept angewendet:

Rp.: Protargol 0,5
Solve exact. terendo Aq. dest. q. s.
Adde[1] Lanol. et Vasel. Americ. albi āā 2,5
Da ad ollam griseam.

S. Augensalbe: 1—3 Mal täglich, anfangs hanfkorn-, später bis erbsengross in den Bindehautsack einzubringen und durch 6—8 Kreistouren zu verreiben. Hinterher kalte Umschläge. Bei Rhagaden und Lidrandentzündung wird die Salbe auch noch des Abends auf die Lider gestrichen.

---

[1] Als sonstige Constituentia habe ich noch Theatrin und Resorbin versucht. Den Vorzug wird jene Salbe verdienen, in welcher das Protargol am feinsten vertheilt und dadurch am leichtesten resorbirbar ist.



Von den 300 Augen blieben schliesslich nur noch 180 in Beobachtung bis zum Schlusse; der grösste Theil blieb gebessert oder aus sonstigen Gründen aus der Behandlung weg. Die Meisten hatten nach kurzer Zeit auch rechts die Protargolsalbe eingestrichen. In allen Fällen trat wenigstens eine Besserung ein, wie sie nach den übereinstimmenden Aussagen der Patienten noch niemals sich gezeigt hatte. Das rechte Auge blieb immer zurück. Eine wesentliche Besserung oder völlige Heilung wurde durchschnittlich in 3—6 Wochen erzielt. Heilung trat besonders bei jenen Fällen ein, die ohne sonstige Complicationen aus dem acuten, vernachlässigten Bindehautcatarrh hervorgegangen waren.

Es soll hervorgehoben werden, dass selbst bei mehrmonatlicher Anwendung der Salbe niemals Argyrosis eintrat. Hingegen wurde in 3 Fällen von lange fortgesetzter Einträufelung der Protargollösung, die ausschliesslich verordnet wurde, als ich die gute Wirkung der Salbe noch nicht festgestellt hatte, Argyrose hervorgerufen. Der eine Patient hatte 4 Monate, der andere über 2 Monate 1—2 Mal täglich des Morgens, eine Patientin 6 Monate lang eingeträufelt.

Die Behandlung muss nach Ausscheidung aller veranlassenden Ursachen darauf gerichtet sein, die Schleimhaut staub- und schleimfrei zu halten. Hierzu lasse ich die Lidränder öfters mit lauwarmem Wasser reinigen, den Bindehautsack mit Borlösung ausspritzen und hinterher 1—2 Mal täglich die Protargolsalbe einstreichen. Im Anfang nimmt man kleinere Quantitäten, später grössere. Bei Schmerzen lässt man kalte Umschläge machen.

5. Conjunctivitis catarrhalis sicca acuta und chronica.

Es wurden an ca. 20 Patienten Versuche angestellt. Nur in einigen wenigen Fällen trat Besserung ein und zwar dann, wenn die vorhandenen mechanischen Schädlichkeiten gemieden wurden und Dyskrasien (Anämie, Skrophulose u. s. w.) und andere Ursachen, wie Nasenkrankheiten, Refractionsanomalien u. s. w. ausgeschlossen werden konnten.

6. Conjunctivitis follicularis.

In allen Fällen (ca. 10) wurde nicht nur kein Resultat erzielt, sondern es trat immer lebhaftere Entzündung und Schmerzempfindung ein. Die Versuche wurden zeitig aufgegeben.

7. Conjunctivitis gonnorrhoica neonatorum.

Es kamen leider nur 6 ausgebildete und 2 Abortivfälle in Behandlung, doch ergab die Untersuchung in allen Fällen Gonokokken. Der zweite Abortivfall zeigte nur einseitige Erkrankung, ebenso wie ein Fall der ausgebildeten Blennorrhoe.

Die Fälle kamen durchschnittlich am 5. Tage in Behandlung; einer war schon anderweitig 3 Wochen lang mit Argentum ohne Resultat behandelt worden. Die Gonokokken waren durchschnittlich am 7., mehrmals schon am 4., einmal erst am 18. Behandlungs-Tage, dauernd aus dem Sekret verschwunden, doch wurde natürlich mit der Protargolbehandlung auch dann noch weiter fortgefahren, weil es ja auf die im Gewebe festsitzenden Gonokokken ankommt. Der Eiterfluss wurde beseitigt mit Protargol in durchschnittlich 14 Tagen, mit Argentum nitricum in 22. Nur bei den 3 ersten Fällen führte ich die gesonderte Behandlung durch, weil ich es später für unerlaubt hielt, die Heilung so lange zu verzögern. In den beiden Fällen der einseitigen Erkrankung wurde kein Schutzverband über das gesunde Auge angelegt; ich träufelte jeden Morgen 10 % Protargollösung ein, und die Erkrankung blieb aus.

Die Behandlung des Eiterflusses der Neugeborenen ist nach meinen bisherigen Erfahrungen mit Protargol so vorzunehmen:

Die Mütter oder Hebammen bekommen eine 1 ‰ Kalihypermangan- oder eine 3 % Bor- oder eine 0,6 % Kochsalzlösung, sowie eine 10 % Protargollösung (1 : 10) in die Hand. Je nach der Höhe der Entzündung und Absonderung wird das Auge 1-, 2- oder 3stündlich, auch Nachts einige Male gründlich unter Zuhülfenahme von Watte und eines Tröpflers gereinigt, worauf einige Tropfen der Lösung eingeträufelt werden. In sehr schweren Fällen lasse ich auch noch ununterbrochen Umschläge mit Protargol auf das Auge machen. Eisumschläge habe ich nur in den beiden ersten Fällen machen lassen, dann aber weggelassen, nachdem ich gefunden habe, dass die Protargol-Umschläge viel mehr leisteten. Der Arzt muss jeden Morgen die Bindehaut der umgestülpten Lider einmal, und bei heftigem Eiterflusse 2 Mal täglich mit der 10 %, bei sehr starkem Eiterflusse mit der 20 % (erforderlichen Falls auch mit der 50 %) Lösung berieseln, die Hornhaut besehen und die Leute genau anweisen, wie sie die Reinigung vorzunehmen haben, auch aufmerksam machen, dass sie die Hornhaut nicht dabei berühren, um Erosion zu vermeiden.

Die Behandlung der Blennorrhoe mit Salbe hat mir dieselben Resultate gegeben, doch ist das Einträufelungsverfahren für die Angehörigen des Kindes angenehmer. Das Einstreichen der Salbe erfordert mehr Uebung, kann auch eine oberflächliche Abschilferung des Epithels und bei zu starkem Druck eine Perforation eines Hornhaut-Geschwürs zur Folge haben.

In 2 Fällen, in welchen die Hornhaut durch Geschwürsbildung betheiligt war, einmal beiderseits, habe ich sehr gute Endresultate mit der von Eversbusch empfohlenen Scopolamin-Eserinsalbenbehandlung gehabt; ich gebe bei Kindern die Alcaloide am liebsten in Salbenform, weil sie besser im Bindehautsack haften bleiben und verordne:

Rp.: Scopolamini hydrobrom. 0,005
Eserini salicyl. 0,05
Protargoli exact. soluti 1,0
Vasel. Amer. albi et Lanol. āā ad 10,0

S. 3—5 Mal täglich ohne Berührung der Hornhaut in den Bindehautsack zu streichen.

In allen meinen Fällen bestand bereits Eiterfluss, als sie zur Behandlung kamen, doch würde ich auch in solchen Fällen, in welchen solcher noch nicht vorhanden, aber zu erwarten ist, vom ersten Tage ab Protargol einträufeln lassen. Wir dürfen die fast gar nicht reizende 10 % Protargollösung schon bei bereits vorhandener Entzündung ohne Eiterung anwenden und zwar deshalb, weil wir mit dieser Lösung die Ursache treffen, nämlich die Hemmung der Entwickelung der Gonokokken bewirken, während wir den Höllenstein wegen der starken Reizung und Erhöhung der Entzündung vermeiden müssen. In dem Protargol haben wir voraussichtlich[1] das beste Prophylacticum gegen die Blennorrhoea neonatorum gefunden. Während wir bisher in der difficileren Praxis nur ungern auch nur ein einziges Tröpfchen der stark reizenden 2 % Höllensteinlösung in die Augen der Neugeborenen brachten, gestattet uns die fast reizlose 10 % Protargollösung, welche dasselbe leistet, eine viel allgemeinere Anwendung.

8. Conjunctivitis et Keratitis ekzematosa acuta et chronica ohne Catarrh und Sekretion der Bindehaut.

Bei allen Versuchen (ca. 18) kein Resultat im Vergleiche mit den altbewährten Mitteln: Calomel, gelbe Präcipitatsalbe, Atropin.

9. Conjunctivitis et Keratitis ekzematosa acuta et chronica mit Catarrh und Secretion der Bindehaut.

Es wurden über 300 Patienten, vorwiegend Kinder, behandelt. Neben Infiltraten und Geschwüren der Hornhaut bestand in allen Fällen Röthung, Schwellung und Secretion der Bindehaut, welch' letztere gewöhnlich in den Vordergrund der Erscheinung trat. Ursache war fast immer ekzematöse Infiltration der Hornhaut oder Bindehaut mit nachträglicher Infection durch Reiben, häufig vorherige Erkrankung an Masern, Keuchhusten u. s. w. Bei 160 Patienten gelang es, eine genaue Krankengeschichte zu führen. Die Resultate waren geradezu überraschend. Die Behandlung wurde so vorgenommen, dass das rechte Auge nach der alten Methode mit Argentum, gelber Salbe, Atropin, warmen Umschlägen und Sublimat-Verband, häufig auch mit Horner'schem Schnürverband vorgenommen wurde. Links war die Behandlung ähnlich, wie eben bei der Blennorrhoea neonatorum

[1] Die Entbindungsanstalten sind am ersten dazu in der Lage, durch eine umfangreiche Statistik diesen Satz zu beweisen.



beschrieben: Im Anfang wurden immer Protargol-Umschläge gemacht und gleichzeitig bei häufiger Reinigung, in acuten Fällen Protargol-Lösung, bei chronischen Protargol-Salbe, bezw. Scopolamin-Protargol-Salbe, wo ein Mydriaticum indicirt war, angewendet. Die Behandlung kürzte sich durchschnittlich auf die Hälfte ab. Die Fälle liegen aber so verschieden (häusliche Behandlung, klinische Behandlung, verschiedene Begriffe der Reinlichkeit, Nasen- und Hautekzeme), dass eine genauere Statistik mit dem besten Willen nicht aufzustellen ist.

In 2 Fällen von Conjunctivitis membranacea nach Masern zeigten sich die Einträufelungen von auffallend guter Wirkung, offenbar wirkt hier das nichtreizende Adstringens.

10. Pannus post keratitidem ekzematosam.

Von 20 Fällen wurde 13 Mal ein sehr günstiges Resultat erzielt. Wahrscheinlich kommt hier die adstringirende Wirkung des Protargols zur Geltung, die am meisten dann hervortritt, wenn die Bindehaut aufgelockert und hypertrophisch erscheint. Bei den letzteren Fällen wurde Morgens Protargol, Nachmittags gelbe Präcipitatsalbe angewendet. Hier darf auch massirt werden.

11. Conjunctivitis trachomatosa.

In 4 acuten Fällen wurden mit gutem Erfolge Umschläge gemacht und mit 10 % Protargollösung berieselt. Bei 10 chronischen Fällen, darunter 3 Mal Pannus, wurde die Protargolsalbe mit gutem Erfolge angewendet.

12. Frühjahrscatarrh.

Es wurden 4 Fälle behandelt. In einem Falle verdünnten sich die den Limbus überwuchernden Gewebspartien in auffallend kurzer Frist. Bei 3 Fällen blieb es als Salbe völlig wirkungslos. (Herr Geheimrath Weber, der durch mich auf die Vorzüge des Protargols aufmerksam gemacht wurde und mit demselben sehr zufrieden ist, hat in seiner Frankfurter Praxis einen eclatanten Fall bei den pflasterförmigen Granulationen des Frühjahrscatarrhs zu verzeichnen, nachdem alle Mittel 2 Jahre versagt hatten.)

13. Ulcus corneae serpens.

In 7 Fällen wurde zur Nachbehandlung nach der allein ausgeführten Kauterisation die Salbe eingebracht und darüber ein Augengitter ohne Verschluss der Lidspalte angelegt. Die Heilung trat ebenso rasch ein, wie bei der sonst üblichen Nachbehandlung mit Umschlägen, Jodoform, Verband.

In dazu geeigneten Fällen müsste man versuchen, ob die Anwendung des Protargols nicht einen operativen Eingriff unnöthig macht. Die 7 Fälle

waren alle so weit fortgeschritten, dass ich die Kauterisation nicht aufschieben wollte. In allen Fällen wurde die Thränenleitung mit Protargol durchspült.

14. Ulcus catarrhale corneae.

In 5 Fällen trat bei Anwendung der Protargol-Salbe, einige Male mit Umschlägen verbunden, rascher Heilung ein, als bei der sonst üblichen Behandlung.

15. Seborrhoe der Lider.

Keine Heilerfolge.

16. Ekzema marginale palpebrarum.

Besonders die ulceröse Form scheint ein dankbares Feld für die Protargolbehandlung zu sein, wenn auch einige Fälle kein Resultat aufweisen.

In 60 Fällen wurde die Behandlung so geleitet: Nach Entfernung der Krusten und Bepinselung mit 20 % Protargol-Lösung wurde Abends Protargol-Salbe auf das Auge gebunden; bei gleichzeitiger Conjunctivitis Protargol-Salbe Morgens in den Bindehautsack gebracht. Man muss schon nach durchschnittlich 8—14 Tagen zu milderen Lidsalben übergehen, sowie die Randgeschwüre ausgeheilt sind.

17. Dacryocystoblennorrhoe.

In 40 Fällen 22 Mal auffallend gute Resultate. In 6 Fällen blieb die Eiterung nach 2—3 maliger Durchspülung mit 10 % Lösung für immer aus. Die Raschheit der Erfolge trat, je nach der Ursache der Erkrankung, sehr verschiedenzeitig ein. Bei vorhandener Dacryocystitis ist die 10 % Lösung schon sehr schmerzhaft. Man muss die übliche Behandlung einleiten und darf erst später durchspülen.

Wir kommen zu dem Schlusse, dass alles, was bisher das Argentum nitricum in der Augenheilkunde geleistet hat, das Protargol viel besser und rascher, aber weniger gefahr- und schmerzvoll zu leisten im Stande ist. Das Anwendungsgebiet des Protargols deckt sich im Allgemeinen mit dem des Argentum, ist aber noch viel weiter, weil wir mit demselben von **Anfang** an an die Behandlung von Fällen herangehen dürfen, bei denen der Höllenstein wegen der starken Reaction bei Beginn der Entzündung verpönt war.

Was die Anwendungsweise betrifft, so liegt der unendliche Vorzug des Mittels darin, dass wir das Protargol, entgegen dem caustischen Argentum, beliebig oft, ohne besondere Cautelen, direct einträufeln dürfen, ohne Gefahr laufen zu müssen, Schaden anzurichten; in dieser Möglichkeit, das Mittel zu kumuliren, haben wir eine neue, längst angestrebte Position zur erfolgreichen Bekämpfung der im Gewebe haftenden Spaltpilze erobert.

Statt des gedankenlosen Festhaltens an dem alten Traditionellen sollten wir Augenärzte darin wetteifern, die Indikationen für die Anwendung des Protargols und verwandter Silberpräparate recht genau festzusetzen. Nach meiner Ueberzeugung ist der Zeitpunkt nahe, wo man die Verätzung der Bindehaut mit Höllenstein als veraltet und grausam gänzlich fallen lassen oder wenigstens stark einschränken wird. Ich habe mit dem neuen Heilmittel nur gute Erfolge erzielt und bin überzeugt, dass das Protargol bald allgemein zur Anerkennung gelangt, wozu hoffentlich diese Ausführungen ihr Scherflein beitragen werden.

Klinische Beobachtungen.

Distichiasis congenita hereditaria.

Von Dr. C. H. A. Westhoff in Amsterdam.

Beim Einschreiben der Diagnose von verkehrt gewachsenen Augenhaaren schreibt man, je nachdem wenig oder viel Haare verkehrt gewachsen sind, Distichiasis oder Trichiasis.

Nun bezeichnet Distichiasis oder Distichia (Handwörterbuch der Augenheilkunde von Hirschberg) Doppelreihe, vom griechischen Dis (doppelt) und Stichos (Reihe).

Trichiasis dagegen bezeichnet Haarkrankheit und wird abgeleitet von Thrix, das Haar.

Stehen also die Haare in Unordnung auf dem Rande des Augenlides, wie wir dies fast nur nach Trachom oder chronische Blepharitis sehen, wobei es dann oft genug vorkommt, dass mehrere Haare aus einem Haarfollikel entspringen und wobei die Haare fast immer krank sind, dann sollte man immer Trichiasis schreiben und das Wort Distichiasis nur allein gebrauchen, wenn wir wirklich eine doppelte Reihe von Haaren finden.

Nun kommt diese erworbene Distichiasis vielleicht nie vor, und sollte man das Wort gebrauchen dürfen, wenn eine angeborene doppelte Reihe von Augenhaaren, eine an der äusseren Kante und eine an der inneren Kante des Augenlides beobachtet wird.

Das eine dergleichen doppelte Reihe Augenhaare vorkommt, ist bekannt, die Fälle aber sind äusserst selten.

In dem Aprilheft dieses Centralblattes theilt Dr. Carl Koller mit, dass er jüngsthin in einer Familie 3 muthmaassliche Fälle von angeborener Trichiasis beobachtet hat, nachdem in dem Decemberheft Dr. G. Ischreyt einen dergleichen Fall mitgetheilt hatte. Hier bestand aber ein leichtes Trachom ersten Grades.

Ich habe nun jüngsthin einen Fall von angeborener Distichiasis bei einem 8jährigem Kinde beobachtet. Das Kind ist ein wenig lichtscheu und hält die Augen mehr oder weniger geschlossen. Auf dem linken Auge besteht Strabismus convergens. Aeusserlich ist keine Röthe oder Schwellung zu constatiren. Die Augenhaare des oberen und unteren Augenlides sind beiderseits vollkommen gesund, keine Spur Blepharitis oder Entzündung. Die Ränder der Augenlider sind gesund und die Mündungen der Meibom'schen Drüsen deutlich zu sehen. An der scharfen Innenkante des Augenlidrandes sehen wir aber eine grosse

Anzahl ziemlich langer, aber übrigens normaler Augenhaare entspringen. Ich zählte mindestens fünfzehn Haare an jedem Augenlid. An den oberen Augenlidern entspringen die Haare nur an der scharfen Innenkante; an den unteren Augenlidern auch, aber hier waren ein Paar Haare, welche etwas mehr von der Kante entfernt entsprangen.

Die Conjunctiva war ein wenig roth und geschwollen, in Folge der Reizung, aber von Trachom oder Blepharitis war nichts zu entdecken.

Ich epilirte und sagte dem Kinde, nach ein Paar Tagen zurück zu kommen.

Als ich das Kind dann sah, war die Lichtscheu gewichen und die Conjunctiva nicht mehr roth.

Die Tante, welche das Kind begleitete, erzählte mir, dass von der Geburt ab die Augenhaare nach innen gestanden hatten. Die Mutter des Kindes hatte auch von ihrer Geburt Augenhaare, welche nach innen wuchsen. Ein jüngerer Bruder, 3 Jahr alt, hatte es auch. Zwei Brüder und eine Schwester aber nicht. Herr Dubel, der Bruder ihrer Mutter, soll es auch haben. Obgleich ich die andern Patienten nicht gesehen habe, wusste die Tante mir so correct anzugeben, dass die Krankheit des Kindes, verkehrt gewachsene Augenhaare, dieselbe war, wie bei den übrigen Familienmitgliedern, dass ich keinen Zweifel hege an der Wahrheit der Mittheilung.

Ich werde die Augenhaare electrolytisch epiliren.

Fälle von typischer Distichiasis sind äusserst selten; dass es aber heriditäre Fälle giebt, finde ich nicht in der Literatur.

Neue Instrumente, Medicamente u. s. w.

Zur Holocaïn-Frage.

Von J. Hirschberg.

Seitdem ich, als Erster, im Januarheft 1897 des Centralbl. f. Augenheilk. auf die Wirkung des Holocaïn von Dr. H. Täuber zur örtlichen Betäubung bei Augen-Operationen die Aufmerksamkeit gelenkt, habe ich viele Hunderte von grösseren und kleineren Operationen mit Hilfe dieses Mittels ausgeführt und nicht ein einziges Mal üble Unfälle davon erlebt.

Holocaïn ist dem Cocaïn nicht nur gleichwerthig, sondern vorzuziehen. Bei Star-Ausziehung mit Erhaltung der runden Pupille sieht man allerdings im Auge keinen Unterschied; aber bei der mit Iris-Ausschneidung verbundenen erkennt man sofort die kräftigere Wirkung des Holocaïn. Bei allen Iridectomien macht sich dieselbe geltend, namentlich auch bei Drucksteigerung hochbetagter Leute, wo man gern auf Chloroform verzichtet. Auch bei den Schiel-Operationen ziehe ich Holocaïn vor. Ebenso bei dem Ausbrennen der Hornhautabscesse, da es die geröthete und geschwollene Bindehaut besser unempfindlich macht, als das Cocaïn. Nur bei der Ausschälung des Augapfels verharre ich grundsätzlich beim Cocaïn, da die in der Literatur hervorgehobene Giftigkeit des Holocaïns mich von der Einspritzung des letztgenannten Mittels unter die Bindehaut abgehalten hat. Von der Aufträufelung (bis 5 gr der 1 % Lösung) des Holocaïn habe ich noch nie Allgemein-Erscheinungen beobachtet.

Die Fläschchen mit 1 % Holocaïn-Lösung werden bei mir, wie alle Augen-Wässer, vor dem Gebrauch 10 Minuten lang im Müncke'schen Ofen der Dampf-Wirkung ausgesetzt. Die Lösung blieb immer klar, bis letztens der

Apotheker mir neue Fläschchen lieferte: da bemerkte ich staubförmige Trübung der Lösung nach der Hitze-Sterilisation, verwarf die Fläschchen und sandte sie an den Erfinder des Holocaïn, von dem ich das beifolgende Schreiben erhielt.

Berlin NW., 10. Mai 1899, Bunsenstr. 1.

. . . .

Die Untersuchung des mir übersandten Gläschens mit Holocaïn-Lösung hat meine Vermuthung vollauf bestätigt, dass das Material, aus dem dasselbe besteht, sehr schlecht ist. Es giebt bei wiederholtem Auskochen immer neue Mengen Substanz an Wasser ab und lässt, nachdem es etwa 3 Stunden in siedendem Wasser erhitzt worden ist, sehr deutlich den Angriff des Wassers äusserlich erkennen: es zeigt überall Risse, namentlich an dem geschliffenen Halse und Stopfen.

Solche Gläser lassen sich überhaupt nicht corrigiren und sollten in der Augenheilkunde, wo die neutrale Reaction der zu benützenden Lösungen eine so grosse Rolle spielt, gar nicht verwendet werden. Denn genau, wie salzsaures Holocaïn, wird auch jedes andere neutrale Salz durch das in Lösung gehende Alkali bezw. Alkalisilicat partiell zersetzt. Da Holocaïn-Base in Wasser ganz unlöslich ist, so giebt es sich als Trübung zu erkennen; es wird aber, durch diese Unlöslichkeit, wenigstens eine dauernd neutrale Reaction der Lösung verbürgt. Andre Basen, wie Cocaïn-Base, die in Wasser mehr oder weniger löslich sind, bleiben natürlich gelöst, ertheilen aber der Lösung eine alkalische Reaction, was, wie ich vermuthe, dem Auge wohl auch unzuträglich sein dürfte.

Ich habe mich, um diesem Uebelstande gänzlich abzuhelfen, schon vor längerer Zeit an die Fabrikanten des Jenaer Glases (vorm. Schott u. Genossen in Jena) mit der Bitte gewendet, kleine Stöpselgläschen aus ihrem ganz vorzüglichen Material für den vorliegenden Zweck anzufertigen und in den Handel zu bringen. Meine Anregung wurde zwar dankbar entgegengenommen, doch konnte, wegen zu starker Inanspruchnahme des Betriebes, der Anregung bisher nicht Folge gegeben werden. Vielleicht geschieht dies aber, wenn von Seiten medicinischer Capacitäten . . . . . mein Gedanke Unterstützung fände.

Würden solche Gläser fabricirt, so könnten die Apotheker gehalten werden, dieselben zu führen und sie zu verwenden, wenn das Recept den Zusatz „im Normalglase“ trüge.

In der Herstellung würden diese Gläser höchstens 5 Pfennige theurer zu stehen kommen, als die andern. Würde der Apotheker nur diese eigenen Mehrausgaben auf den ihm concedirten hohen Preis der gewöhnlichen Gläser schlagen, so würde er keinen Schaden leiden und der Consument nicht wesentlich belastet werden.

Aber auch gegenwärtig kommen schon Gläser in den Handel, die viel besser sind, als das mir übersandte, und die, wenn sie nicht schon an und für sich dazu brauchbar sind, durch Auskochen mit Wasser für die Aufbewahrung und Sterilisirung von Holocaïn-Lösungen brauchbar gemacht werden können. Weisse Gläser dürften leichter in guter Qualität erhältlich sein, als bunte.

. . . .

E. Täuber.



Gesellschaftsberichte.

Berliner ophthalmologische Gesellschaft.

Sitzung vom 26. Januar 1899.

Vorsitzender: J. Hirschberg, Schriftführer: Wertheim.

1. Herr A. Neuschüler: L'influence du sympathique dans la tension oculaire.

2. Herr Fehr: Ueber hämorrhagisches Glaucom nach Phlebothrombose. (Wird später veröffentlicht werden.)

Sitzung vom 23. Februar 1899.

1. Herr J. Hirschberg spricht über Sehnerven-Durchtrennung und zeigt 2 Fälle.

Die allgemeinen Grundsätze, welche für die Beurtheilung der Durchschneidung des Sehnerven in Betracht kommen, sind in meiner Einführung (I, S. 76) auseinandergesetzt.

Im Ganzen sind die Fälle beim Menschen zum Glück nicht häufig: deshalb möchte ich diese beiden Fälle vorstellen.

1. Ein 27jähriger Lehrer kommt 19./I. 1899 eine halbe Stunde, nachdem er in der Turn-Anstalt beim Floret-Fechten sein rechtes Auge verletzt hatte. Angeblich war die Kugel von der Floret-Spitze in dem entscheidenden Augenblick abgefallen. Der rechte Augapfel ist stockblind, mit stark erweiterter Pupille, aber nicht zusammengefallen, sondern von normaler Spannung; dabei stark vorgetrieben und nach der Schläfenseite verschoben, fast unbeweglich. Im Nasenwinkel des Auges zeigt sich eine fetzige Wunde der Bindehaut des Augapfels, aus der Fettgewebe der Augenhöhle hervorragt, das abgetragen wird. Der Augenspiegel zeigt das Bild der Leichen-Netzhaut, unmittelbar nach dem Tode, wie es auch bei allen vollkommenen Unterbrechungen des Blutstromes in der centralen Netzhaut-Schlagader vorkommt, z. B. bei der vollkommenen Verstopfung der letzteren: Netzhaut graulich getrübt, Schlagadern fadenförmig, Andeutung eines rothen Flecks in der Netzhaut-Mitte. Nur ist die Blutsäule in den Blutadern der Netzhaut nicht in getrennte Cylinder zerfallen. Somit besteht noch eine schwache Hoffnung, dass der Sehnerv hinter dem Augapfel nicht völlig zerschnitten, sondern durch einen Blut-Erguss, von dem man deutliche Spuren zwischen Augapfel und Bindehaut wahrnimmt, zusammengepresst sei. Erbrechen erfolgte vor und nach der Aufnahme. Verband, zu Bett.

12 Tage lang blieb das Auge des sehr intelligenten Kranken bei täglicher Prüfung ohne jede Spur von Lichtschein. 30./I. 1899 werden zum ersten Mal die Finger auf $1^1/_2$ Fuss erkannt. Es besteht noch Trübung der Netzhaut, und rother Fleck in der Mitte der Netzhaut; die Schlagadern sind etwas besser gefüllt.

1./II.: Finger auf 4 Fuss, G.-F.-Ausdehnung normal, doch besteht ein Ausfall gerade in der Mitte, von etwa 10^0 Ausdehnung. 9./II.: Finger auf 8 Fuss, Ausfall geringer. Pupille reagirt, Sehnerv blass, aber mehr gelbröthlich, Schlagadern eng, aber nicht fadenförmig.

21./II.: S = $^1/_{25}$, der Augapfel ist nicht mehr vorgetrieben, auch gut beweglich, nur nicht nach oben.

20./III.: S = $^1/_{20}$, Sn X in 4″, G.-F. n., zarter Dunkelfleck in der Mitte, keine Doppelbilder, Beweglichkeit gut, nur nicht nach oben, Auswärtsschielen.

Pupille rechts etwas weiter, aber auf Lichteinfall sich zusammenziehend. Sehnerv blass, besonders in der Schläfenhälfte. — Ich kenne keinen zweiten Fall der Art.

2. Dieser 23jährige Mann kam vor 18 Jahren, als 5jähr. Kind, zuerst in meine Behandlung, am 4./IV. 1881. Zwei Tage zuvor war das Kind auf einen Schuh-Knöpfer, d. h. auf einen eisernen Haken, gefallen; der Haken haftete im rechten Unterlid und wurde vom Dienst-Mädchen entfernt. Narbe im rechten Unterlid von $^3/_4$" Breite, gerade oberhalb des unteren Augenhöhlen-Randes. Auch im Oberlid und gerade nach innen in der Augapfelbindehaut sind Blut-Unterlaufungen sichtbar. Medien klar, Augengrund nicht verändert. Nur der Sehnerv scheint etwas blasser zu sein. Augapfel nicht vorgetrieben, gut beweglich aber stockblind. Das Kind schreit heftig, sowie man das gesunde Auge verbindet. Pupille nicht weiter, als die andere, bei Tageslicht; aber im Dunkelzimmer sichtlich erweitert und ohne directe Reaction, bei deutlicher indirecter.

2./VI. 1881 ist die rechte Pupille weiter, als die linke; zeigt nur indirecte Reaction; rechter Sehnerv bleich. Das Auge sieht nichts.

18./X. 1890. Rechts Stockblindheit, nur indirecte Pupillenreaction, Sehnerv grünlich-weiss. So ist es noch heute.

Man muss sich hüten, die unbedeutenden Narben an der Eingangspforte zu übersehen; sonst diagnosticirt Einer später Erschütterung der Sehnerven, wo der erste Beobachter Sehnerven-Durchtrennung mit Sicherheit nachgewiesen. In der Literatur giebt es einen solchen Fall, wo ich $^1/_2$ Stunde nach dem Rappir-Stich auch die Wunde gesehen, während später kaum eine Spur davon übrig blieb.

3. Herr Fehr spricht über einen Fall von angeborener Katzenpupille. (Aus Herrn Geh.-Rath Hirschberg's Privat-Praxis.)

Die Pupille des linken Auges des 10jährigen Jungen unterschied sich in nichts von der einer Katze. Bei geringem Lichteinfall war die Pupille von schräg ovaler Form, bei starker Beleuchtung wurde sie zu einem feinen eliptischen Spalt. Dieser Missbildung liegen dieselben anatomischen Verhältnisse zu Grunde, wie sie bei der Katze normal sind: der Sphincter pupillae bildet keinen frei im Pupillarrand der Iris eingelagerten, in sich geschlossenen Ring, sondern es strahlen Fasern von ihm aus, die mit dem Ciliarrand in fester Verbindung sind und die sich um so bemerkbarer machen müssen, je mehr sich der Sphincter contrahirt. Die Pupille des rechten Auges ist ebenfalls verbildet, aber in anderer Weise. Sie stellt einen horizontalen, dreieckigen Spalt vor, der temporal den Ciliarrand erreicht. In der Literatur scheint die angeborene Katzen-Pupille des Menschen noch nicht beschrieben zu sein.

4. Herr Hamburger spricht über weitere Versuche mit in die hintere Augenkammer und in den vorderen Theil des Glaskörpers eingespritzter Fluorescein-Lösung.

5. Herr de Obarrio: Étude experimentale sur la cataracte traumatique.

Sitzung vom 23. März 1899.

1. Herr J. Hirschberg: Ueber Operation des sympathischen Weich-Stars. (Wird demnächst in der Deutschen med. W. veröffentlicht werden.)

2. Herr Lehmann: Fall von angeborener Hornhauttrübung.



3. Herr Rau: Ueber Keratocele marginalis.

4. Herr Spiro: Fall von Ectropium uveae congenitum (Pigment-Schürze).

5. Herr de Obarrio: Demonstration eines Apparates zur Abhaltung der Wärme beim Ophthalmoskopiren.

6. Herr Türk: Untersuchungen über die Entstehung des physiologischen Netzhaut-Venenpulses.

7. Herr Fehr: Vorstellung von Kranken und Demonstration von mikroskopischen Präparaten. (Aus Herrn Geh.-Rath Hirschberg's Augenklinik.)

a) Eigenthümliche Sehnervenaffection bei multipler Sclerose.

Der 42jährige Patient wurde uns aus Prof. Mendel's Klinik mit der Diagnose multiple Sclerose zugeschickt. Das rechte Auge zeigt den bei dieser

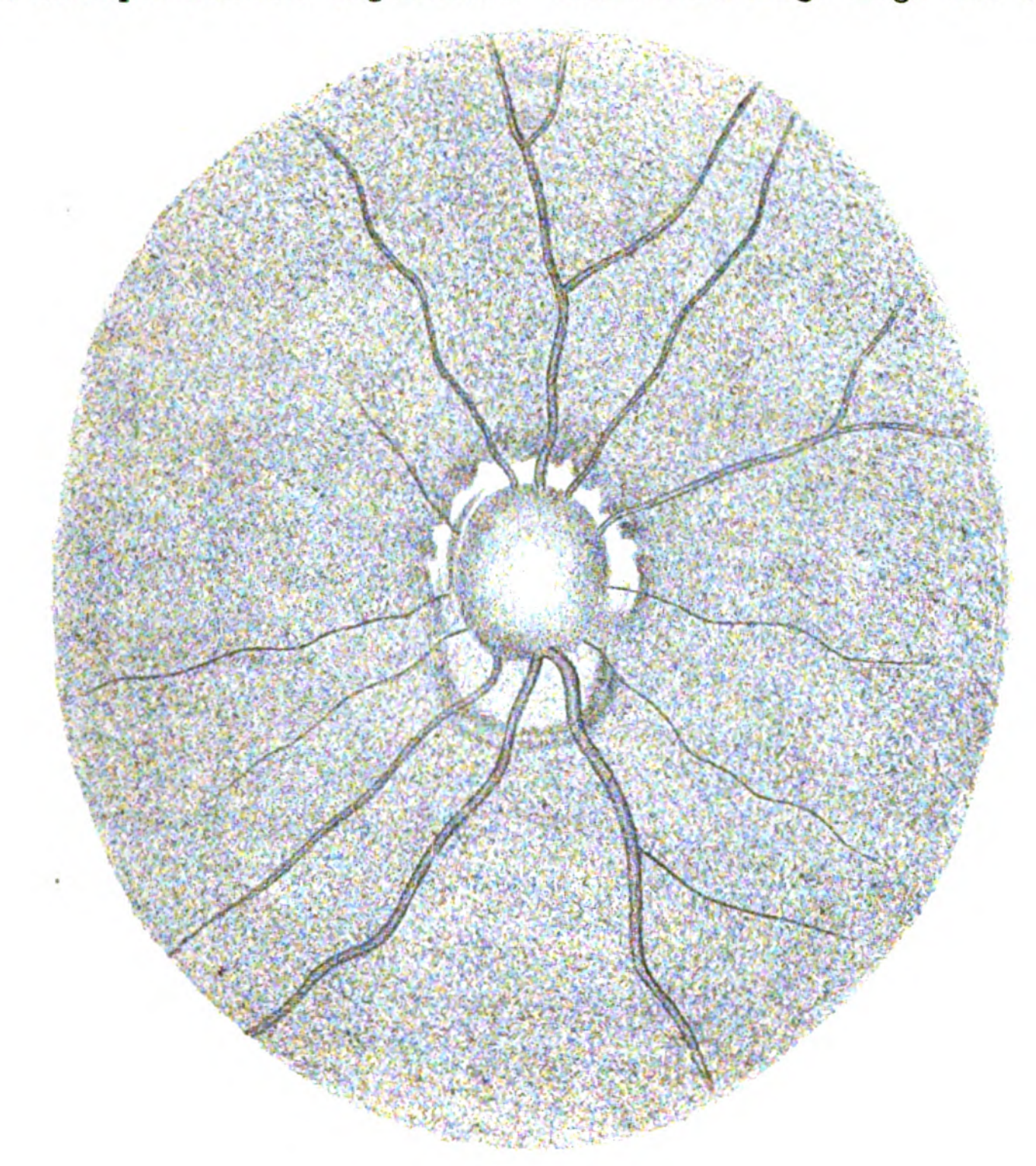


Fig. 1.

Krankheit gewöhnlichen Befund, nämlich Abblassung der temporalen Sehnervenhälfte. Auffallend nur ist eine leichte Excavation unten und aussen mit Abknickung der Gefässe.

Anders ist das Bild des linken Sehnerven: die unteren $^2/_3$ der Papille sind atrophisch, grünlich grau verfärbt und bis zum Rand stark excavirt. Die Gefässe erfahren demgemäss eine scharfe Abknickung. Im Grunde der Aushöhlung, die mehr als 1 mm tief ist, wird nichts von Gefässen sichtbar. Ein Kranz von atrophischer Aderhaut umrahmt diesen Theil der Sehnervenscheibe. Das obere Drittel der Papille hat seine normalröthliche Farbe bewahrt und liegt in der Ebene der Netzhaut. Der Augendruck ist ganz normal. Siehe Fig. 1. (U. B.)

Der Befund ist so frappant, dass an eine angeborene Missbildung gedacht werden könnte. Dagegen spricht, dass die Sehkraft, die früher vorzüglich gewesen ist, seit Herbst v. J., zu einer Zeit, wo sich auch die übrigen nervösen Störungen einstellten, beiderseits erheblich abgenommen hat. Rechts ist S = $^1/_5$, links = $^1/_3$. Noch dazu zeigt das linke Gesichtsfeld, entsprechend dem untern atrophischen Theile der Papille, einen Defect nach oben bis 30° vom Fixirpunkt, rechts ist das Gesichtsfeld normal.

b) Eine Mutter mit ihrem Kinde, von denen der Augengrund der ersteren Spuren von erworbener, der des letzteren von congenitaler Lues aufweist.

Die 36jährige Mutter kam vor 8 Jahren mit hochgradiger Kurzsichtigkeit und ausgedehnten Veränderungen in der Chorioidea in Behandlung. Ausser centralen, atrophischen Herden und Pigmentirungen, wie sie für Chorioiditis

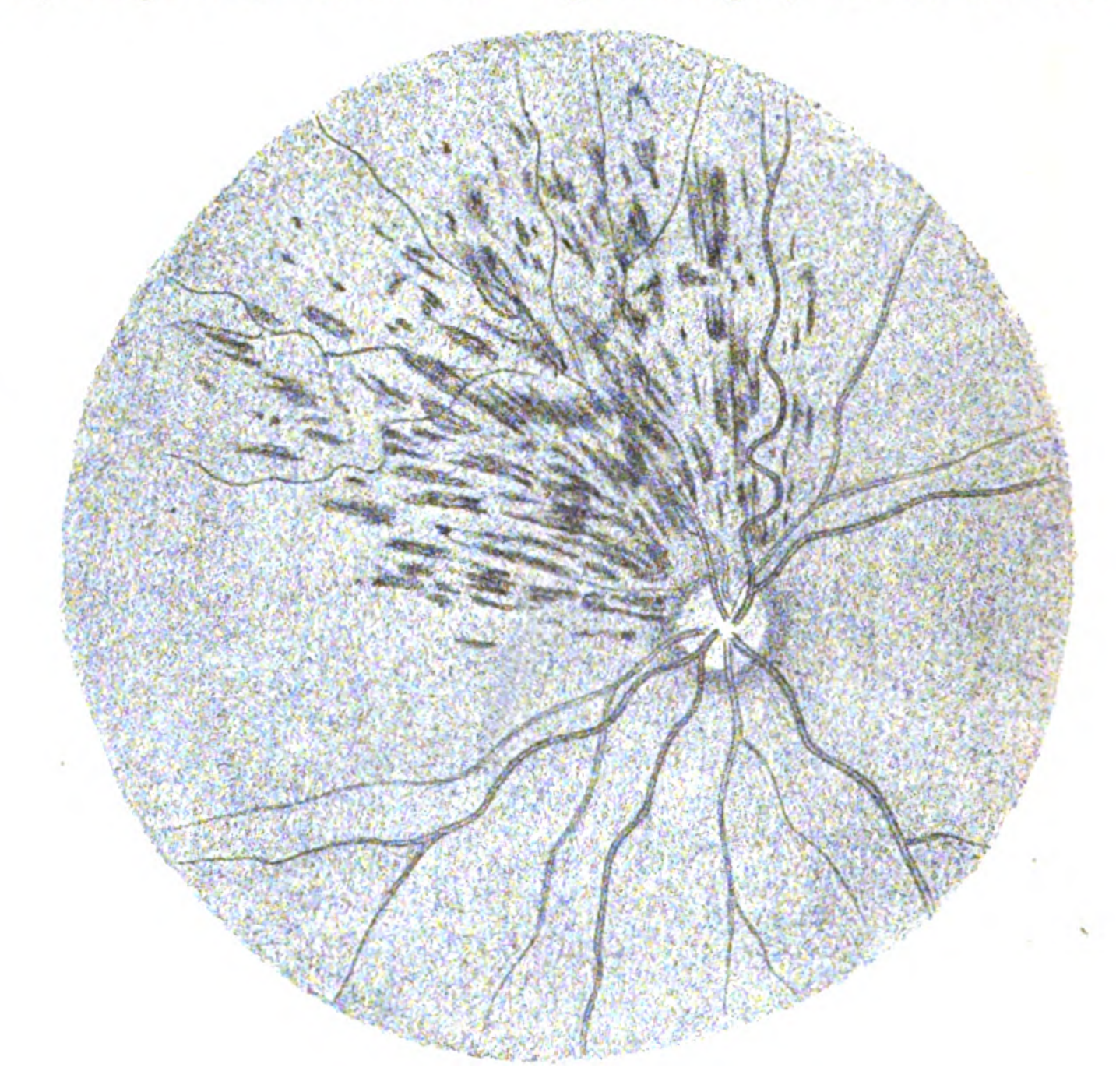


Fig. 2.

myopica charakteristisch sind, finden sich in der Umgebung des Centrums, sowie der Papille kleine weisse Herde mit schwarzer Umrandung. Diese erschienen Herrn Geh.-Rath Hirschberg s. Z. für Lues suspect, und da die Frau damals einen Abort durchgemacht hatte und an acutem Haarausfall litt, wurde eine antisyphilitische Kur eingeleitet, die guten Erfolg hatte. Vor einigen Wochen bringt nun die Frau ihr 9jähriges Kind wegen Sehschwäche; dieses zeigt Veränderungen in der Chorioidea, wie sie nur die congenitale Lues hervorbringt. Myopische Veränderungen des Augengrundes können Lues und Diabetes maskiren, wenn man nicht aufpasst.

c) Eine im Uebrigen ganz gesunde 49jährige Frau, die das seltene Bild einer isolirten Thrombose der Vena tempor. super. darbietet. Die reichlichen

streifenförmigen Blutungen beschränken sich auf den oberen und äusseren Quadranten des Augengrundes, in denen sich die Vene verliert. Die übrigen Gefässe zeigen ausser leichter Stauung ein normales Verhalten. (Fig. 2, A. B. d. r. A.)

Die Sehstörung in Form einer Verschleierung war vor 14 Tagen ganz plötzlich aufgetreten. S = $^5/_{20}$. Gesichtsfeld wird normal angegeben. Nur wenige Fälle dieser Art sind vorher beschrieben, bezw. abgebildet.

d) Des Weiteren zeigt Vortr. die mikroskopischen Präparate von einer grossen Bindehaut-Cyste, vo nder Herr Geh.-Rath Hirschberg vor Kurzem einen 43jährigen Herrn befreite. Sie hatte sich im 12. Lebensjahre nahe der unteren Umschlagsfalte des linke nAuges entwickelt. Die Cyste war damals von einem andern Arzt für Cysticercus erklärt und angestochen worden, worauf sie zusammengefallen war, um sich aber bald wieder von neuem zu bilden. In letzter Zeit ist sie grösser geworden und belästigt den Träger ausserordentlich. Für gewöhnlich ist sie vom Unterlid, das stark vorgetrieben wird, verdeckt. Sobald man dieses abzieht, kommt die grosse röthlichgelbe, durchscheinende Geschwulst zu Gesicht. Sie erstreckt sich fast vom vorderen Lidrand zum hinteren und von einem Augenwinkel zum andern und hat ihren Sitz im Bereich der Uebergangsfalte und der Conj. tarsi, schiebt sich aber auch noch unter die Conj. bulbi. Siehe Fig. 3.

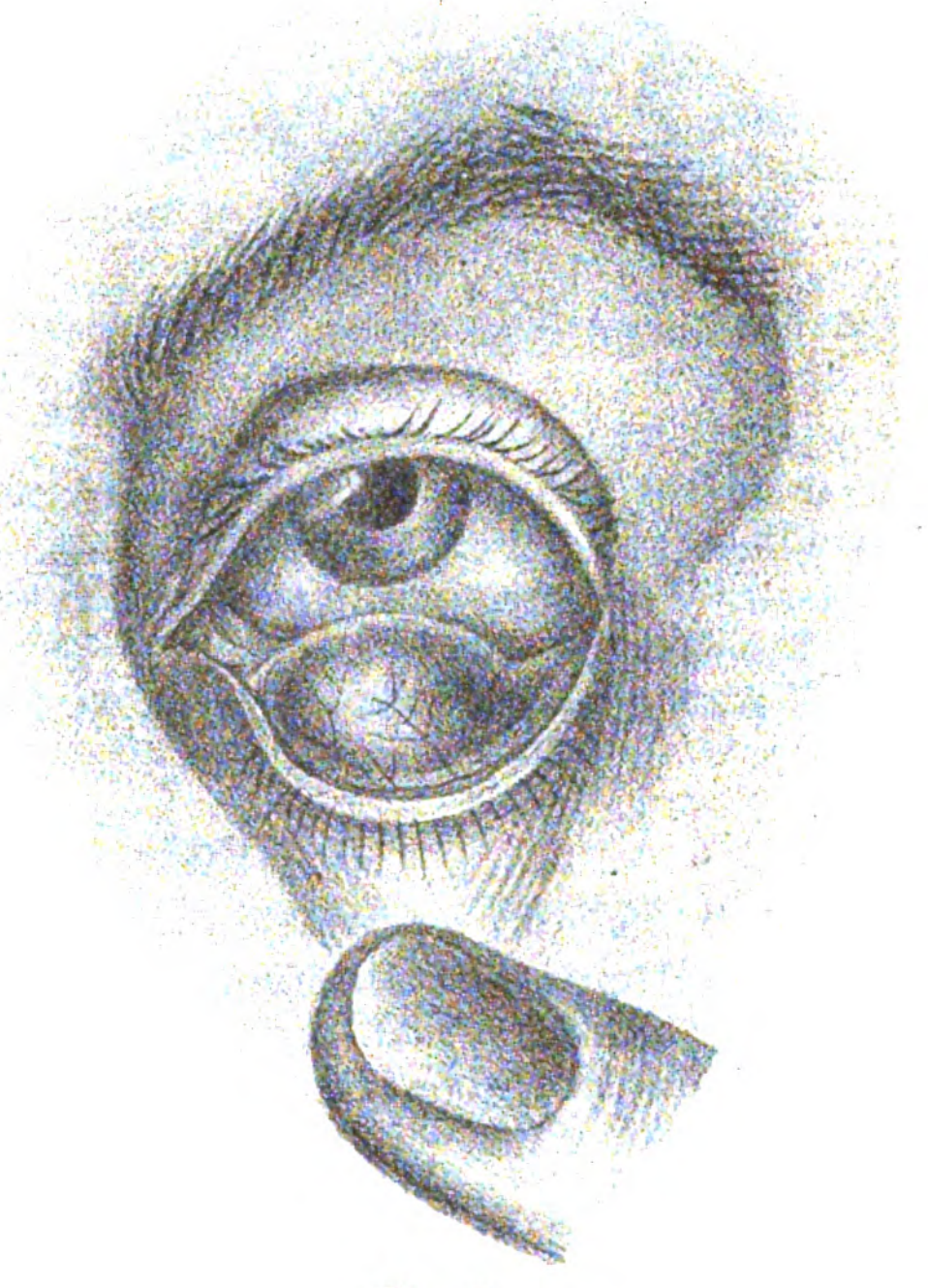


Fig. 3.

Die Operation bestand in der Excision der vorderen Cystenwand. Mit dem scharfen Doppelhäkchen wird das laterale Ende der Wölbung gepackt und mit der Scheere ein schmales Band aus der Wand der Blase herausgeschnitten. Es entleert sich klare Flüssigkeit und ein gelbliches Flöckchen. Der Grund der Cyste wird mit dem scharfen Löffel ausgekratzt. Bei der mikroskopischen Untersuchung des Cysten-Inhalts finden sich einige Zellen und Detritus, sonst nichts Auffallendes.

Das herausgeschnittene Stück zeigt auf der einen Seite das äussere Schleimhaut-Epithel (*a* Fig. 4), das etwas verdünnt ist und viel Becherzellen enthält, auf der andern das die Cystenwand auskleidende Epithel (*b*). Es besteht aus einer Lage platter Zellen; stellenweise erscheint es mehrschichtig. Die Verdoppelung ist aber wohl nur durch Schrägschnitte vorgetäuscht. Die Masse zwischen diesen beiden Epithelschichten besteht aus lockerem Bindegewebe, das sehr reich ist an erweiterten Gefässen (*c*) und hier und da auch quergestreifte Muskelfasern aufweist. An mehreren Stellen in Fig. 4 in der Nähe einer schlauchförmigen Drüse (*e*), bezw. eines Drüsenausführganges sieht man runde, mit einschichtigem kubischen Epithel ausgekleidete Hohlräume (*d*)

die als die Vorstufen der grossen Cyste angesehen werden können. In einigen Schnitten lässt sich ein Zusammenhang dieser Räume mit der Schlauchdrüse vermuthen, da diese sich in ihrem Verlaufe mehrfach zu solchen andern Räumen erweitert (s. Fig. 4). Demnach lässt sich, da man nur ein Stück aus der Wand

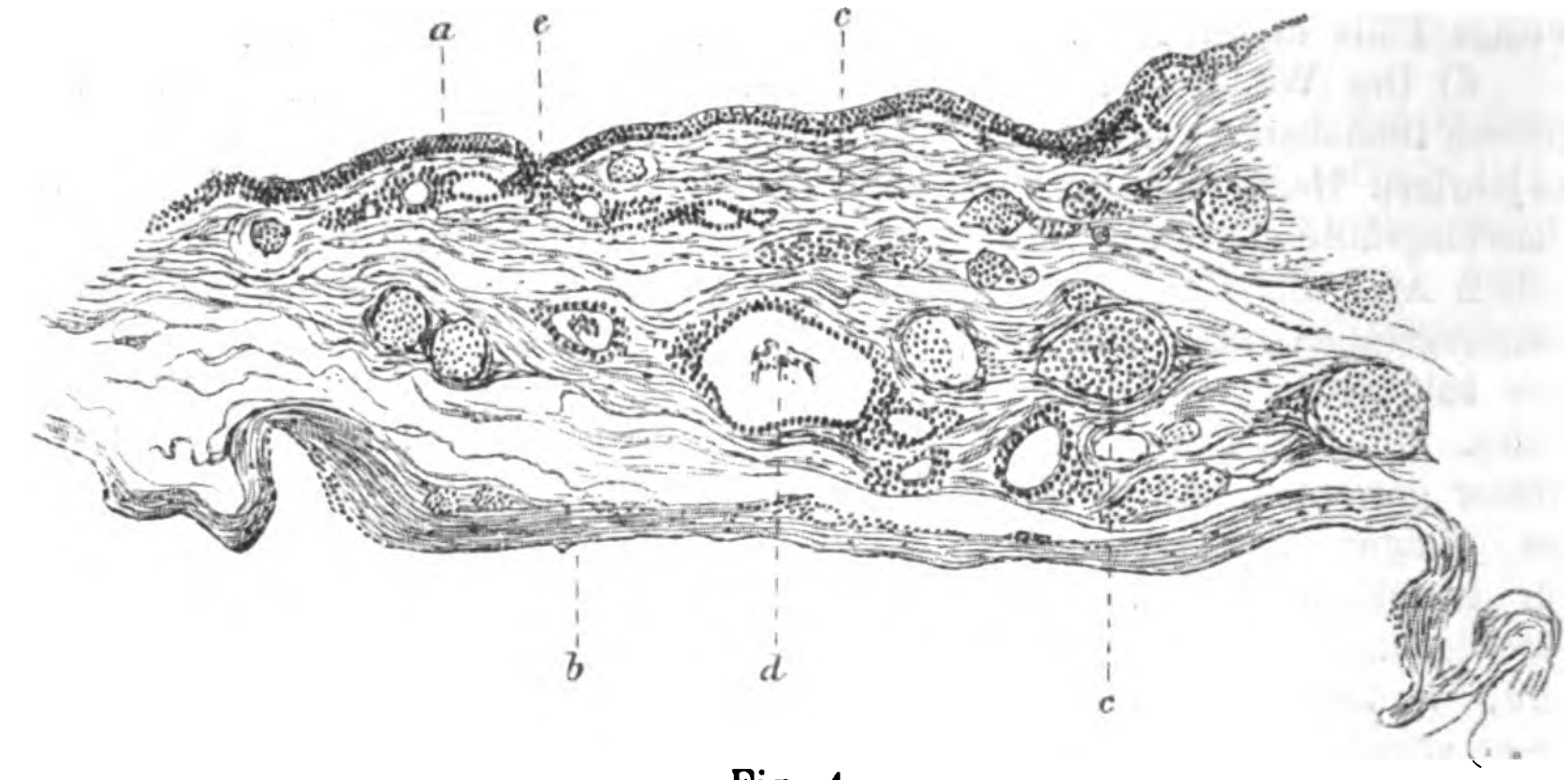


Fig. 4.

der Cyste vor sich hat, nicht mit Sicherheit entscheiden, ob die grosse Cyste ihre Entstehung herleitet von einer Drüse, oder etwa von Epitheleinsenkungen, die später ein Lumen erhalten, wie es Vossius und Ginsberg für die Mehrzahl der Fälle annehmen.

Von Cysticercus-Theilen wird nichts gefunden.

Journal-Uebersicht.

Archiv für Augenheilkunde. Bd. XXXVIII. Heft 3.

15) **Doppelseitige Erblindung durch Tesching-Schuss**, von Dr. Haberkamp, Stabsarzt a. D. in Bochum.

Doppelseitige Erblindungen durch Schädelschüsse sind sehr selten. Der Krieg 1870/71 ergab nur 28 Fälle von Verwundung beider Augen durch Gewehrschüsse, davon erblindeten nur 9 doppelseitig. Prof. Hirschberg hob neuerdings hervor, dass Selbstmörder nur in 50 % der Schädelschüsse ihr Ziel erreichen, während von den Ueberlebenden über 30 % die Sehkraft des rechten Auges einbüssen und nur ausnahmsweise doppelseitige Erblindung eintritt. Verf. berichtet über einen Fall, in welchem das Projectil nach Durchschlagung des rechten Jochbeins zunächst seinen Weg durch den rechten Bulbus nahm, dann die Nasenhöhle in der Regio olfactoria durchbohrte und darauf die linke Orbita durchschlug. Ueber dem linken Meatus auditorius ext. wurde die wenig abgeplattete Teschingkugel herausgeschnitten. Die Folgen des Schusses waren Phthisis bulbi rechts, Schädigung des Geruchsvermögens der Nase, Erblindung des linken Auges mit vollständiger Netzhautablösung.

16) **Ueber Retinitis haemorrhagica in Folge von Endarteriitis proliferans mit mikroskopischer Untersuchung eines Falles**, von Dr. Reimer in Hirschberg. (Aus der Univ.-Augenklinik zu Zürich.)

Ein Auge, welches ophthalmoskopisch den Befund der Thrombosis venae centralis optici geboten hatte, wurde wegen dazugetretenen Glaucoms enucleirt,

es ergab anatomisch untersucht jedoch nicht den erwarteten Thrombus, sondern hochgradige Endarteriitis proliferans der Centralarterie. Diese war veranlasst durch starke Arteriosclerose. Von eigentlicher Embolie unterscheidet sich das Bild nur durch das Auftreten massenhafter Blutungen. Auf die Differentialdiagnose gegen Thrombose geht Verf. näher ein. Es erscheinen in Fällen von Endarteriitis die Arterien durch regressive Veränderungen der gewucherten Gewebe schliesslich wieder besser gefüllt, als bei der Thrombose; dagegen sind bei letzterer die Venen mehr oder weniger hochgradig gestaut, während sie bei temporärem Verschluss der Centralarterie nur mässige Stauungserscheinungen zeigen.

---

17) **Ueber einen Fall von abnormer Schlängelung der Netzhautgefässe,** von Dr. H. Levin, Assistenzarzt.

Beschreibung eines Falles von starker Schlängelung der Netzhautarterien und Venen bei einer stark hypermetropischen 18jährigen. Nach einer kurzen kritischen Literaturübersicht schliesst Verf., dass die Anomalie angeboren ist, und bringt sie in Beziehung zu der hohen Hypermetropie.

---

18) **Ueber Sclerose der Aderhaut mit secundärer Netzhaut-Degeneration,** von Dr. G. Levinsohn in Berlin.

Bei einem 60jährigen Manne mit guter Sehschärfe und stark eingeengtem Gesichtsfeld bot sich ein Bild ähnlich der Ret. pigmentosa, dabei starke Atrophie der Aderhaut, die sich in Bildung grosser weisser Felder hinter den Netzhautgefässen zeigt. Besonders auffallend war das helle Aussehen der stark hervortretenden, weiss eingescheideten Aderhautgefässe. Durch die sichtbaren Veränderungen der letzteren und durch die Art der Entstehung unterscheide sich das Krankheitsbild von der sonst sehr ähnlichen Fuchs'schen Atrophia gyrata chor. et ret.

---

19) **Die Originalartikel der englischen Ausgabe.** (Archives of Ophthalmology. Vol. XXVII. Heft 4.

1. Ein Vorschlag für den allgemeinen Gebrauch des Mikroskops bei der augenärztlichen Diagnose, von A. B. Kibbes in Seattle.

Verf. erklärt das Mikroskop für nöthig zur Entscheidung, ob gonorrhoische Infection der Conjunctiva vorliegt oder nicht. Auch will er es bei der Hypopyon-Keratitis benutzt wissen, da dabei die Anwesenheit von Pneumokokken eine strikte Indication zur sofortigen Canterisation bilde.

2. Die Anwendung des Mikroskops bei der ophthalmologischen Diagnose. Eine ergänzende Bemerkung zu dem vorhergehenden Artikel von A. B. Kibbe, von Hermann Knapp.

Verf. schliesst sich Kibbe's Ausführungen an und theilt zwei Fälle mit, in denen die zweifelhafte Diagnose mit dem Mikroskop sicher gestellt wurde.

3. Der Werth und die Methode einer genauen Localisationen metallischer Fremdkörper im Auge mit Hülfe der Röntgenstrahlen, von W. M. Sweet in Philadelphia.

Verf. giebt ein Verfahren an, mittelst zweier Röntgenaufnahmen durch die dabei verschiedenen Beziehungen des Fremdkörperschattens zu den Schatten zweier feststehender Indicatoren die Lage des Fremdkörpers zu bestimmen. Er giebt Beispiele, in denen die Lage-Ermittelung gut gelang, führt aber auch einen Fall an, in welchem ein ophthalmoscopisch im Glaskörper sichtbarer Fremdkörper durch Röntgenaufnahmen nicht nachzuweisen war.

4. **Ueber ununterbrochene Sterilisation für Messer und andere schneidende Instrumente, von A. Lippincott in Pittsburgh.**

Nach des Verf. Erfahrungen tödtet eine 24stündige Einwirkung einer 20 %igen Formallösung sicher alle Keime. Durch Zusatz einer 2—3 %igen Boraxlösung wird die Lösung unschädlich für die Schärfe der Instrumente, die monatelang darin aufbewahrt werden können, ohne zu leiden. Ein feiner Ueberzug auf Griffen von Neusilber und Aluminium lässt sich leicht abwischen.

Spiro.

Vermischtes.

1) Neuvième Congrès International d'Ophtalmologie
à Utrecht, les Pays-Bas,
du 14 au 18 Août 1899.

Monsieur et très honoré confrère.

Conformément à la décision prise par le Huitième Congrès International d'Ophtalmologie à Edimbourg en 1894, les soussignés se sont constitués en un Comité d'Organisation, et ont l'honneur de vous inviter à assister au Neuvième Congrès International d'Ophtalmologie, qui se réunira à Utrecht le lundi 14 Août 1899.

Pour les communications et pour les discussions les langues allemande, anglaise, ou française seront seules admises.

Le matin on se réunira en séance générale ou en séances par sections; ces dernières seront constituées d'après les sujets dont elles auront principalement à s'occuper; il y aura donc:

A) Une section d'anatomie, d'anatomie pathologique et de bactériologie,
B) Une section d'optique et de physiologie,
C) Une section des méthodes cliniques et opératoires.

Dans chaque séance des differentes sections une des trois langues sera désignée de préférence pour les communications et les discussions, sans toutefois exclure complètement les deux autres.

Pour la direction du Secrétariat nous pourrons compter sur l'obligeant et précieux concours de M. le Docteur A. Mc'Gillivray de Dundee, pour l'anglais, de M. le Docteur Aug. Dufour de Lausanne, pour le français, et de M. le Docteur A. Siegrist de Bâle, pour l'allemand.

Le montant de la cotisation destinée à couvrir les frais généraux ainsi que les dépenses pour les Comptes Rendus est fixé à 25 francs par personne.

Suivant le désir du Comité d'Organisation il s'est formé un Comité de Réception, composé de

M. B. Reiger, Bourgmestre d'Utrecht,

M. le Dr. en Droit J. Baron d'Aulnis de Bourouill, Professeur à l'Université,

M. le Dr. en Droit Jonkheer J. C. N. van Eys van Lienden, Ministre-Résident en Disponibilité,

M. le Dr. A. A. W. Hubrecht, Professeur à l'Université,

M. le Dr. en Droit Jonkheer J. E. Huydecoper de Maarsseveen et de Nigtevecht, Membre du Conseil communal,

M. le Dr. H. Snellen, Professeur à l'Université.

Afin de pouvoir prendre à temps les mesures nécessaires, nous vous prions dès maintenant de vouloir bien faire savoir au dernier signataire de cette circulaire, si nous pouvons compter sur votre participation au Congrès, et d'avoir

en même temps l'obligeance de nous communiquer, si Vous serez accompagné de Vos Dames, qui nous feront le plus grand plaisir en contribuant par leur gracieuse présence à la réussite des excursions qui seront organisées pour l'après-midi, en cas de participation suffisante.

Nous vous prions, en outre, de vouloir nous faire savoir prochainement, de quelles langues vous désirez vous servir de préférence dans les discussions. MM. les Membres qui ont l'intention de faire des communications, sont priés non moins instamment de nous instruire à temps de leurs sujets.

M. M. les Curateurs de l'Université d'Utrecht ont eu la bienveillance de mettre à notre disposition les locaux universitaires que nous leur avons demandés. On aménagera une ou plusieurs salles pour l'exposition d'instruments et d'autres appareils. Nous recommandons à M. M. les Membres du Congrès d'apporter et d'exposer principalement des objets ayant un intérêt historique et de nous informer à temps de leurs intentions à ce sujet.

Nous espérons que Vous vous trouverez à même de nous honorer d'une réponse favorable, afin que nous puissions, dans ce cas, vous adresser en son temps un programme plus détaillé.

Agréez, Monsieur et très honoré Confrère, l'expression de nos sentiments cordiaux et l'assurance de notre considération la plus distinguée.

Le Comité d'Organisation:

D. Argyll Robertson, Présdent du Huitième Congrès.
George A. Berry, Secrétaire-Général du Huitième Congrès.
M. E. Mulder, Professeur à l'Université de Groningue.
M. Straub, Professeur â l'Université d'Amsterdam.
W. Koster, Professeur à l'Université de Leyde.
H. Snellen, Professeur à l'Université d'Utrecht.

Utrecht, Décembre 1898. (Juni 1899 uns zugegangen.)

Wir hoffen, dass die deutschen Fachgenossen zahlreich erscheinen werden. Wir erwarten, dass sie in den wissenschaftlichen Erörterungen lediglich ihrer Muttersprache sich bedienen werden, wie das die Franzosen und Engländer auch thun. H.

2) Die Enthüllung des Helmholtz-Denkmals.

Am 7. Juni 1899 Vormittag 11 Uhr hat die feierliche Enthüllung des für Helmholtz im Vorgarten des Universitätsgebäudes errichteten Marmor-Denkmals in Gegenwart der Kaiserin, des Kronprinzen, des Prinzen Friedrich Heinrich, als Vertreter des Kaisers und Königs, und einer glänzenden Versammlung von Damen und Herren stattgefunden.

Minister v. Delbrück, der Vorsitzende des Central-Comités, hielt eine Ansprache, in welcher er der ersten Anregung zur Errichtung des Denkmals, die (gelegentlich der Todtenfeier des Verewigten in der Sing-Akademie) durch die Kaiserin Friedrich am 14. December 1894 gegeben wurde, gedachte und die Geschichte der Ausführung erzählte. Der Aufruf, den die zu diesem Zweck zusammengetretenen Männer an die Freunde und Verehrer des grossen Todten erliessen, fand Widerhall vom Süden Australiens bis zum Norden Skandinaviens. Zahlreiche und bedeutende Beiträge zu den Kosten flossen von allen Seiten, aus allen Kreisen, von wissenschaftlichen und politischen Körperschaften und Vereinen, von Hochschulen des In- und Auslandes. Es war der Dank, den die Wissenschaft einem ihrer grössten Heroen darbrachte, die Anerkennung des Gewinns, den die wissenschaftliche Forschung dem Leben gewährt, die Liebe, die eine harmonisch durchgebildete Natur einflösst. Der Redner sprach seinen Dank an Rector und Senat der Universität, welche den Platz bewilligt, an den Kaiser,

der das Unternehmen hochherzig gefördert, an die Kaiserin und die Prinzen für ihr Erscheinen aus, übergab das Denkmal dem Schutze der Universität, deren studirende Jugend es immerdar an den herrlichen Mann mahnen möge, der ein „Forscher der Wahrheit um ihrer selbst willen, durch die Vielseitigkeit seines Wirkens und durch den Einfluss seiner Forschungen auf das politische Leben zu einer, von Wenigen erreichten Höhe des Ruhmes gelangte.“ Dann fiel die Hülle und das herrliche Werk stand da in seiner leuchtenden Marmorschönheit, von der Juni-Sonne bestrahlt. Die Chargirten senkten die Fahnen und dreimal wiederholt erklang vom Balkon her ein schmetternder Tusch. Während aller Augen sich auf das Denkmal richteten, trat der Rector Prof. Dr. Waldeyer gegen den Pavillon vor, um in längerer Rede den Dank gegen Alle, die an dem Werk mitgewirkt, seitens der Universität auszusprechen und noch einmal die gewaltige Bedeutung von Helmholtz darzulegen, durch die sein Denkmal berechtigt wird, an dieser Stelle zu stehen. Ist es doch das Bild eines Lehrers der Universität und eines Gelehrten, dessen Forschungsweise einen universalen Charakter trug und dessen Arbeit, von echt philosophischem Geist durchdrungen, sich den höchsten Zielen zuwendete. Der Redner lenkte die Blicke seiner Hörer zurück in die Anfänge des grossen Forschers und Denkers, charakterisirte die Art seiner wissenschaftlichen Arbeit und das, was er erreicht, geschaffen und der Welt gespendet hat. Er zollte dem Kunstwerk Prof. Herter's warme Anerkennung und wies auf die hier bereits stehenden Denkmäler von Alexander und Wilhelm v. Humboldt hin. Beide Männer haben nicht zum Lehrkörper der Universität gehört; aber als die grossen Föderer jeder Wissenschaft, die bei Gründung der Hochschule in hervorragender Weise mitgewirkt haben, halten sie nun die Ehrenwacht an den Thoren der Universität. Ihren Denkmälern ist nun das von Helmholtz vereint, an der jedem gebührenden Stelle: „Triumviri marmorei“, wie sie wohl keine Nation der Erde aufzuweisen hat. Niemand, so sprach er zu den Studirenden gewendet, möge in Zukunft an diesen Denkmälern vorüberschreiten, ohne an die geistigen Errungenschaften zu denken, die uns diese Männer hinterlassen haben. Ihr Geist bleibe bei unsrer Universität; ihre Bildnisse seien unser Palladium.

Auf die Rede des Rectors folgten kurze Ansprachen, welche nach einander durch den Generalarzt Dr. Grassnick und Prof. Dr. Warburg als Vertreter der Kaiser Wilhelms-Akademie, des physikalischen Instituts der Universität und der physikalisch-technischen Reichsanstalt gehalten wurden, nachdem sie grosse Lorbeerkränze und Palmenwedel am Sockel niedergelegt hatten. Nach diesen Herren nahte sich Frau v. Siemens, die Tochter von Helmholtz, mit ihren beiden blonden Töchterchen und den drei jungen Söhnen dem Denkmal und legte einen mächtigen Rosenkranz an den Stufen nieder. Noch einmal ergriff der Rector das Wort, indem er die Versammlung aufforderte, in das Hoch einzustimmen, das er auf den Kaiser und die Kaiserin ausbrachte. Die Kaiserin, der Kronprinz und Prinz Friedrich Heinrich mit dem Gefolge stiegen auf den Platz herab. Auch Frau v. Helmholtz und ihre Familienmitglieder schlossen sich an. Der Kronprinz bot ihr den Arm. Von dem Rector und den Herren des engeren Comités geführt, umwandelten sie das Denkmal und betrachteten es von allen Seiten: dem Urheber desselben wurde von der Kaiserin und den Prinzen wie von Jedem, der ihn erreichte, die wohlverdiente Anerkennung und aufrichtige Bewunderung seines Werks in reichem Maasse ausgedrückt. (Nach d. Voss'schen Zeitung.)

Um Einsendung von Separatabdrücken wird gebeten.

Verlag von Veit & Comp. in Leipzig. — Druck von Metzger & Wittig in Leipzig.

Centralblatt
für praktische
AUGENHEILKUNDE.

Herausgegeben von

Prof. Dr. J. Hirschberg, Geh. Med.-Rath, in Berlin.

Monatlich ein Heft. Preis des Jahrganges 12 Mark. Zu beziehen durch alle Buchhandlungen des In- und Auslandes und die Postanstalten des Deutschen Reiches.

Juli. Dreiundzwanzigster Jahrgang. 1899.

I. Bemerkungen zur Accommodationslehre.

Von **C. Hess** in Marburg.

Im letzten Novemberhefte dieses Blattes richtete KOSTER Angriffe gegen mich auf Grund der Behauptung, dass das von mir gefundene accommodative Herunterfallen der Linse der Schwere nach „von den Anhängern TSCHERNING's in anderer Weise gedeutet“ werde. Danach musste der

Leser glauben, es handle sich hier um eine bekannte, aber von mir ignorirte Deutung. Ich machte daher KOSTER auf seinen Irrthum aufmerksam und forderte ihn auf, die mir und allen, die ich frug, unbekannte „andere Deutung“ mitzutheilen, damit ich dazu Stellung nehmen könne. Im Märzhefte dieses Jahres erschien KOSTER's Antwort. Sie enthält erneute Angriffe gegen mich, aber die fragliche Deutung der Anhänger TSCHERNING's wird auch dieses Mal dem Leser vorenthalten. KOSTER begnügt sich, zu versichern, dass, „wenn man in einer medicinischen Gesellschaft oder bei einem Vortrag oder wohl unter wissenschaftlichen Freunden den Streit über den Mechanismus der Accommodation bespricht,“ man finden werde, „dass es tüchtige Leute giebt, Anhänger von TSCHERNING, die für das Sinken der Linse verschiedene Erklärungen zur Hand haben.“ Warum KOSTER keine von diesen nennt, wird nicht angegeben.

Wenn ich also früher KOSTER vorzuwerfen hatte, dass er unterliess, die seinen Angriffen zu Grunde liegenden Thatsachen mitzutheilen, so muss ich ihm jetzt den viel schwereren Vorwurf machen, dass er mich angegriffen hat mit Behauptungen, deren thatsächliche Grundlage er trotz meiner ausdrücklichen Aufforderung nicht angeben kann. Er hat nun den Ausweg gewählt, eine von ihm selbst ersonnene Speculation zu bringen, die er aber selbst nicht für richtig hält! Denn er erklärt jetzt ausdrücklich, dass er die HELMHOLTZ'sche Theorie für die richtige halte, seine Erklärung hat aber die Annahme zur Voraussetzung, dass die HELMHOLTZ'sche Theorie nicht die richtige sei. Da diese KOSTER'sche Speculation bisher von Niemanden, nicht einmal von ihrem eigenen Urheber, für richtig gehalten wird,[1] so wäre ich der Verpflichtung zu deren Erörterung überhoben, bis etwa, was wenig wahrscheinlich ist, ein Anderer sie zu vertreten geneigt wäre. Doch erscheint es aus verschiedenen Gründen angezeigt, sie hier kurz zu beleuchten. KOSTER zeichnet ein Schema, nach welchem der (in Accommodationsruhe etwa in der Aequatorialebene der Linse gelegene) Ciliarmuskel während der Accommodation stark nach hinten und glaskörperwärts, hinter den Linsenäquator verschoben erscheint. Dazu schreibt er: „Ich bemerke dazu noch, dass dieses Schema durchaus dem entspricht, was über die wirklichen Aenderungen dieser Gegend während der Accommodation bekannt ist.“ Es ist unverständlich, wie Jemand, der sich mit der Accommodationslehre beschäftigt hat, solches behaupten kann. Denn in Wirklichkeit zeigt Alles, was über diese Aenderungen thatsächlich bekannt ist, in überzeugender Weise, dass während der Contraction des Ciliarmuskels die Ciliarfortsätze nach vorn und cornealwärts rücken.

Es ist bekannt (siehe meine erste Arbeit aus dem Gebiete der Accom-

[1] Dass sie nach KOSTER's Versicherung von seinen Zuhörern „meistens mit Eifer acceptirt wird“, kann für uns nicht recht maassgebend sein.

modationslehre,[1] dass man an Augen mit Iridectomie die Ciliarfortsätze nach Eserin-Einträufelung cornealwärts vorrücken und vor dem Linsenäquator liegen sieht. Mit geeigneten optischen Hülfsmitteln ist es, wie ich gezeigt habe, leicht, sich von dieser Thatsache zu überzeugen, die ich in den letzten Jahren an einer grossen Zahl von Fällen wieder bestätigen konnte. Bei den bekannten Nadelversuchen von HENSEN und VÖLCKERS, die wir vielfach nachgeprüft haben, findet man leicht und regelmässig die Nadelausschläge, welche eine Verschiebung des vordersten Abschnittes der Chorioidea nach vorn anzeigen, aber niemals, an keiner Stelle des Bulbus, einen Nadelausschlag in solcher Richtung, wie es die KOSTER'sche Speculation verlangt. Weitere Beweise für das Vorrücken der Ciliarfortsätze bei der Accommodation scheinen mir für den vorurtheilsfreien Beobachter nicht wohl mehr nöthig sein. In Wirklichkeit ist nicht eine einzige Thatsache bekannt, die für die Richtigkeit des KOSTER'schen Schemas angeführt werden könnte. Somit ist schon die Voraussetzung unrichtig, von welcher KOSTER ausgeht. (Nebenbei sei auf den seltsamen Widerspruch hingewiesen, der darin liegt, dass KOSTER einerseits der oben citirten Auffassung Raum giebt, andererseits eingehend die Möglichkeit erörtert, dass zwar in „länglichen" Augen die Linse mit der Zonula bei der Accommodation nach hinten, in „kurzen" Augen dagegen nach vorn gezogen werde.)

Aber selbst unter der Voraussetzung, dass der angeführte Satz KOSTER's richtig wäre, lässt sich die Unhaltbarkeit seiner darauf gegründeten Speculation darthun. Er sagt: „Es wird bei Verhältnissen, wie sie hier gezeichnet sind, die Linse der Schwere nach ein wenig sinken... denn die Richtung der Zonulafasern hat sich geändert und wiewohl diese nun etwas mehr gespannt sind und dadurch der Linse die gezeichnete Krümmungsänderung geben können, so tragen sie jetzt die Linse unter viel ungünstigeren Verhältnissen, da die Zonula einen beträchtlichen Winkel bildet mit der äquatorialen Fläche der Linse." KOSTER's Speculation nimmt keine Rücksicht auf die Steigerung des Glaskörperdruckes, welche die TSCHERNING'sche Theorie voraussetzt. Diese Druckzunahme muss ja so gross sein, dass trotz des nach hinten gerichteten Zonulazuges der mittlere Theil der vorderen Linsenfläche an Ort und Stelle bleibt, bezw. sogar merklich nach vorn tritt. Ich kann mir nicht vorstellen, wie die Linse von der Zonula stark nach hinten gezogen, vom Glaskörper stark nach vorn gepresst werden und doch ihrer Schwere folgend nach unten fallen soll. Unverständlich ist auch die weitere Behauptung KOSTER's: „Wenn die Linse durch die jetzt mehr nach hinten ziehende Zonula nicht mehr getragen werden kann, wird bei dem Herabfallen derselben der obere Theil etwas nach innen geführt werden, und der Glaskörperdruck wird die untere Kante nach aussen drücken." KOSTER giebt nicht an, warum der Glaskörper gerade nur unten in solcher

[1] Archiv f. O. XLII, 1, S. 29 ff.

Weise auf die Linse drücken soll, oben aber nicht, so dass man annehmen müsste, dass in der jeweils nach unten gerichteten Glaskörperhälfte ein grösserer Druck herrschte als in der oberen. Ist der Druck im Glaskörper an allen Stellen gleich gross, wie man das bisher wohl mit Recht allgemein angenommen hat, so ist nicht einzusehen, warum nicht die obere Kante der Linse eben so stark, wie die untere, nach aussen gedrückt wird.

Dass seine Hypothese so wichtige Thatsachen, wie z. B. das Linsenschlottern bei starkem Accommodiren, ganz unerklärt lässt, erwähnt Koster nicht. Die Thatsache, dass der Druck in der vorderen Kammer bei der Accommodation unverändert bleibt, würde nach der von Koster erörterten Möglichkeit (siehe oben) eine Einschränkung seiner Hypothese auf „längliche" Augen nöthig machen, dagegen für „kurze" Augen eine neue Hypothese erfordern.

Koster selbst hat früher Versuche angestellt, aus welchen nach seinen Angaben „zweifellos" hervorgeht, dass (im ruhenden Auge) „zwischen dem Druck in der vorderen Kammer und im Glaskörperraum kein nachweisbarer Unterschied besteht." Er muss darnach, so lange er die Möglichkeit einer Druckdifferenz zwischen vorderer Kammer und Glaskörper bei der Accommodation vertheidigt, annehmen, dass in dem Augenblicke, in welchem der Ciliarmuskel eben sich zu contrahiren beginnt, irgend eine uns ganz unbekannte, schwer vorstellbare Veränderung im Auge eintrete, welche während der ganzen Dauer der Contraction des Ciliarmuskels einen vollkommenen Abschluss zwischen Kammer und Glaskörper herstellt, so dass die bei ruhendem Ciliarmuskel vor Koster schon von mehreren Forschern nachgewiesene Uebertragung von Druckdifferenzen aus dem einen Raume in den anderen verhindert wird.

Noch folgenden Punkt des Koster'schen Aufsatzes möchte ich kurz berühren. Koster schreibt: „Hess lässt mich nun sagen, dass ich annehme, es könne bei der Accommodation die Linse mit der Zonula in länglichen Augen nach hinten gezogen werden, in kurzen dagegen nach vorn. Das habe ich nun gerade nicht behauptet." Es ist mir unverständlich, wie Koster dies in Abrede stellen kann, da doch fast eine ganze Seite, nahezu die Hälfte seiner ganzen Polemik gegen mich der Erörterung dieser Möglichkeit gewidmet ist!

So viel über den „sachlichen" Theil des Koster'schen Aufsatzes. Ein grosser Theil ist persönlichen Angriffen gewidmet, auf die ich selbstverständlich nicht eingehe. Koster schliesst mit den Worten: „Unzweckmässig dagegen ist es, eine Polemik zu eröffnen von der Art, wie Hess dies neulich wieder gethan." Es ist eine sonderbare Umkehrung der Thatsachen, wenn Koster jetzt behauptet, dass ich eine Polemik eröffnet hätte. Denn in Wirklichkeit ist diese „Polemik" nicht von mir eröffnet worden, sondern von Koster, und zwar mit unrichtigen Behauptungen und von ihm selbst nicht für richtig gehaltenen Speculationen.

Zu der vorliegenden Veröffentlichung habe ich mich, wenn auch sehr ungern, entschliessen müssen, um dem Leser gegenüber zu begründen, warum ich es nicht für nöthig halte, künftig auf Angriffe KOSTER's von der Art der hier besprochenen noch einzugehen.

II. Leonhard Fuchs' alle Kranckheyt der augen (1539),

neu herausgegeben von Dr. **Ed. Pergens** (Brüssel).

Die deutsche Augenheilkunde lässt man meistens als im Jahre 1583 mit BARTISCH's Ophthalmodouleia (Augendienst; nach GRIMM „Augendienerei") anfangen. Jedoch hat L. FUCHS bereits 1539 ein Augenbüchlein herausgegeben, wohl eine deutsche Bearbeitung seiner „Tabula oculorum morbos comprehendens" 1538, Tübingen, fol.

In HALLER's Bibliotheca chirurgica Tom. I, pag. 189 wird L. FUCHS als ein gelehrter Mann angegeben, der wohl kaum je chirurgisch eingegriffen hat. PLOUCQUET in seinen Initia bibliothecae medico-practicae et chirurgicae Tom. VI, p. 53 erwähnt nur die oben mitgetheilte lateinische Ausgabe; HIRSCH's Geschichte der Augenheilkunde nennt ihn nicht. Im GURLT-HIRSCH'schen Bibliographischen Lexikon Bd. II, S. 456 wird der Augentractat nicht besprochen, aber von MAX SALOMON werden dort Angaben über L. FUCHS' Leben gemacht (nach MEYER), woraus ich Folgendes entlehne:

LEONHARD FUCHS wurde am 17. Januar 1501 zu Membdingen in Bayern geboren; 1519 zog er zur Universität Ingolstadt, beschäftigte sich mit schönen Wissenschaften, Philosophie, griechischer Sprache und wurde 1521 Magister artium; dann studirte er Medicin und wurde 1524 zum Doctor promovirt. Bis 1526 war er praktischer Arzt in München, dann Professor der Medicin in Ingolstadt bis 1528, als er Leibarzt des Markgrafen Georg von Brandenburg wurde; als solcher lebte er bis 1533 in Ansbach und war auch literarisch thätig. Er war Verehrer der Griechen und Anti-Arabist. 1533 ging er wieder als Professor nach Ingolstadt, musste aber den Machinationen der in ihm den Protestanten verfolgenden Jesuiten weichen. 1535 wurde er Professor der Medicin in Tübingen, wo er bis zu seinem am 10. Mai 1566 erfolgten Tode weilte. Auch als Botaniker war er bekannt. Er bearbeitete Hippokrates, Galenus, Myrepsus, und gab mehrere medicinische und botanische Werke heraus.

Zufälliger Weise fand ich eine deutsche Ausgabe von 1539 in der Bibliothèque royale in Brüssel. Es ist eine kleine 4°-Ausgabe, im Ganzen 32 Seiten umfassend. Die Figur des Auges mit einem Theile des Chiasma befindet sich auf der Rückseite des Titels. Ob sie ursprünglich von ihm

herrührt, weiss ich nicht; sie ist aber von RYFF, Die kleine Chirurgie. Strassburg 1542, Blatt XVIII benutzt worden, und auch unter dessen Namen von MAGNUS[1] reproducirt.

Im Jahre 1535 war von einem anonymen Verfasser erschienen „Ein Newes hochnutzlichs Büchlin, von erkanntnüs der Kranckheyten der Augen, Sampt einer figur oder Anathomia eines auges, wie es innwendig gestaltet, volget in der andern colum, Auch erklärung der selbigen, mit anzeigung viler nutzlicher und bewerter hülff. Getruckt zu Strassburg durch Heinrichen Vogtherren, Anno MDXXXV iij. 4° 12 Blatt, ohne Paginirung, blos mit Noten versehen. Auf der Rückseite befand sich ein die Anatomie des Auges erklären sollender Holzschnitt. So theilte ZEIS in GRAEFE's Archiv 1864, Bd. X. 2. S. 137, mit. Derselbe glaubt, da das Werkchen sich auf praktische Augenheilkunde bezieht, dieses nicht ohne Beihülfe eines Arztes zu Stande kam.

Da man in L. FUCHS's Büchlein ein Augenmittel von einem Canonicus Jörgen Vogtheren, ein anderes von Conrad und Bartholomeus Vogtherren findet, so ist das anonyme Büchlein vielleicht von einem dieser Augenbehandler verfasst. Der erwähnte Holzschnitt wird wohl nicht viel von dem hier abgebildeten verschieden sein.

Die Blätter von L. FUCHS' Büchlein sind als A I, II, III, IV, B I, II u. s. w. bezeichnet. Ich habe diese Bezeichnung beibehalten, und wo die Rückseite anfängt, das Wort „Rückseite" davorgesetzt. Die alte Schreibweise ist selbstverständlich beibehalten, die verschiedenen Schreibweisen und Druckfehler ebenso; nur sind einige Abkürzungen von Wörtern in toto wiedergegeben, und bei den Formeln Lesezeichen angewandt.

A. I.

Alle Kranckheyt
der Augen durch den hochge
lerten Doctor Leonhart fuchsen zů Onoltz-
bach[2] zůsammen gezogen allen augen
artzten hochnöttig zů
wissen

—

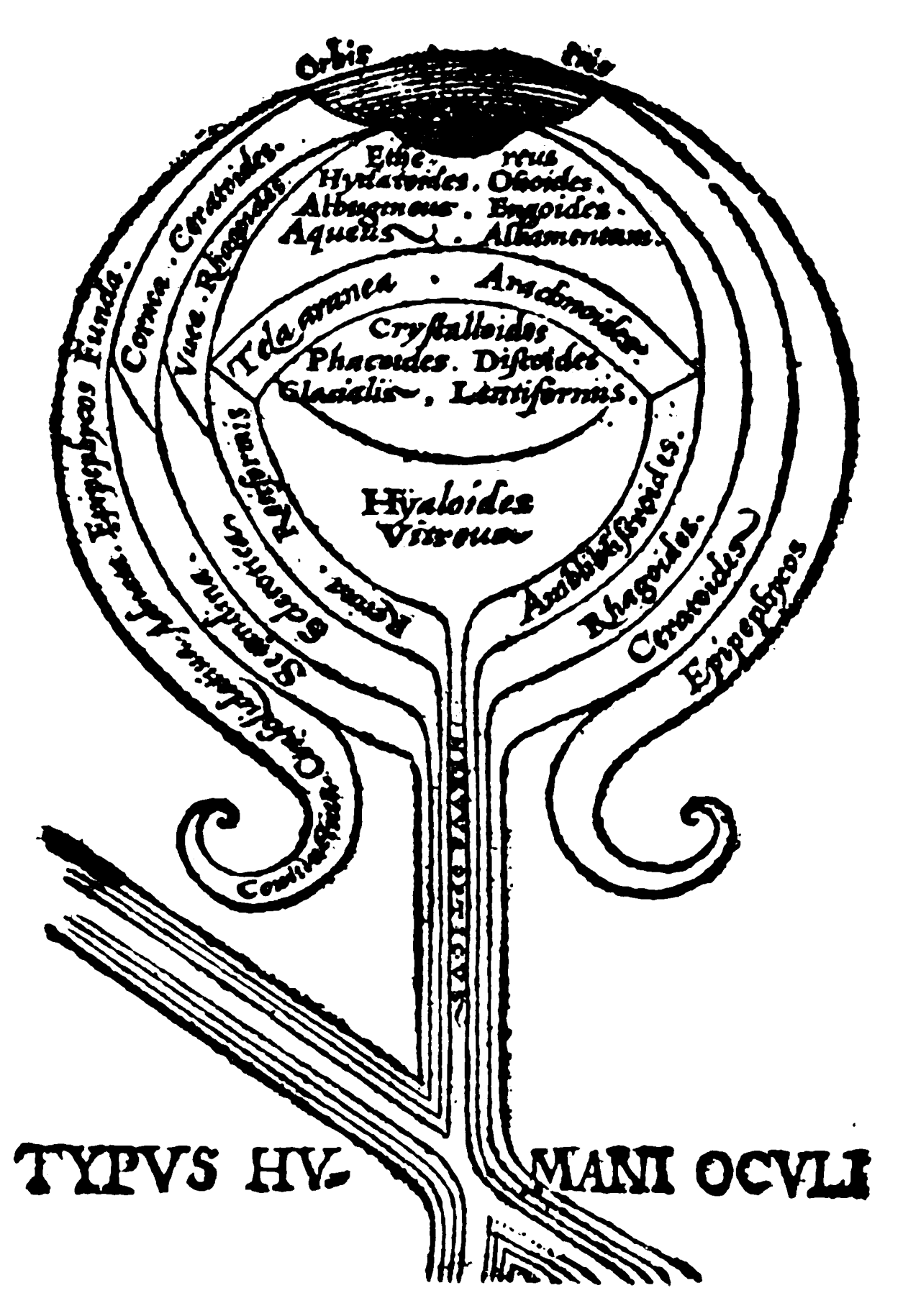
Getruckt zů Strassburg durch Heinrich
Vogtherren Anno
M. D. XXXIX.

[1] Histor. Tafeln zur Anatomie des Auges. Beilageheft zu ZEHENDER's Klinische Monatsbl. 1877. Bd. XV, S. 8, Taf. III.

[2] Onoltzbach = Ansbach (?).



(Rückseite)[1]



[1] Von aussen nach innen gehend hat man

a) die Conjunctiva, Consolidativa, Adnata, Epipephycos oder Funda genannt,

b) die Secundina, in die Cornea oder Ceratoides übergehend; sie geht von der harten Hirnhaut aus,

c) die Sclerotica, in Uvea, Rhagoides übergehend. Hier hat wohl der Graveur einen Fehler gemacht; es sollte sein, dass die Sclerotica an b) gehörte, als von der Dura mater stammend, und dass die Secundina an der Stelle der Sclerotica stehen sollte. So ist auch die Figur bei Magnus richtiger; Ryff's Original steht mir nicht zur Verfügung.

d) die Retina, Retiformis, Ambliblistroides (sic) vom Sehnerven kommend und sich über die Vorderfläche der Linse als Tela aranea, Arachnoidea ausbreitend.

In der Orbis Iris kommen Conjunctiva, Cornea, Uvea zusammen. In der Vorderkammer befindet sich der Ethereus, Hydatoides, Ohoides, Albugineus, Engoides, Aqueus oder Albumentum, unser Kammerwasser. Hinter der Linse (Crystalloides, Phacoides, Discoides, Glacialis oder Lentiformis) ist der Glaskörper (Hyaloides, Vitreus) worin die Centralröhre des Opticus mündet.

A II. Alle kranckheyt der augen entspringen eintweder inn dem gantzen aug, oder inn eynem besundern theyl der augen / oder aber inn vil theylen miteinander. Inn dem gantzen aug seind disz die Kranckheiten, als namlich Atrophia, Ecpiesmos, Strabismos, Paralisis, Myopyosis, Ambliopia, Rhexis, Nictalops, Phlegmone.

(Rückseite). Atrophia. Grece. Avicenna nennet es Profunditatem oculi, das ist, das die substantz des augs dieff eingefallen ist. Cornelius celsus heist es Imminutum oculum, das ist ein verkleinert aug, oder ein verschwunden aug.

Ecpiesmos[1] ist wann das aug für den kopff herausz geth. Avicenna heiszt es exitum oculi.

Strabismos. Oculi distortio, eynschilhend aug[2] verursacht von zerstreckung der mustulen die das gantz aug bewegen.

Paralisis. Resolutio oculi. Wann das aug im haupt hin und wider scheiszt, und kan nit steth[3] gehalten werden.[4]

Myopyosis. ist von natur ein angeborne kranckheit, das mann was nahend ist sicht, aber nitt was von ferren, Lateinisch Lustiositas.[5] Das ist übersehung.[6]

Ambliopia, Hebedudo, heiszt eyn tunckel gesicht von unerkanter ursach kummend.

Rhexis. Ist eyn erschwerung[7] von schlagen, oder ander der gleichen ursach, darvon die heütlin oder feller der augen zerstreut werden, das de feüchtinen,[8] die sichtlich Krafft geben, unnd erhalten sollen, aussfliessen.

Nictalops.[9] Nocturna cecitudo, wann eyner des tags gesicht, aber als bald die Sonn under geth, gantz nichts mer gesicht, die heissen Nustitiosi.[10]

A III. Phlegmone. Ist eyn geschwulst der augen, Wann sy rot werden mit hitz, und man sy nit bald bewegen kan, vor übrigem schmertzen und stechen, Inflamatio, gnant.

Das ist von kranckheiten des gantzen augs gesagt.

Volget nun von sonder teylen des Augs.

Inn einem besondern teyl der augen seind fünfferlei teyl als namlich Membrane, Humores, Anguli, Palbebre, Nervi obtici.

---

[1] ἐκπιέζειν, nach aussen pressen.

[2] scheint nur Strabismus convergens zu meinen.

[3] stehend, stille.

[4] Wohl Nystagmus gemeint; Celsus, De medicina lib. VI Cap. 6. 36 hat dieselbe Beschreibung. Paré hat richtige Deutung der Paralysis.

[5] Lusciositas, luscitas von luscus, blödsichtig, einäugig; vom Stamme ruk, luk, leuchten, wovon luc-scum = luscum Dämmerung, und luscus, wie ein' in der Dämmerung sich Befindender.

[6] Nicht übersichtig, sondern an etwas vorüber (vorbei) sehen.

[7] Geschwür. [8] Humor, Feuchtigkeit. [9] Unsere Hemeralopie.

[10] Nustitiosus = luscitiosus siehe oben bei luscitas.



Membrane. heutlin oder fellin von den Griechen Chithone, gnant, und seind der selbigen fürnemich fiere als

(Rückseite) Epipepycos, Ceratoides, Rhagodies,[1] Arachnoides.

Epipepycos,[2] Conjunctiva, das weisz inn augen, unnd hat fünff kranckheit. Taraxis, Ophthalmia, Chymosis, Psidrachion, Helcosis.

Taraxis.[3] Perturbatio, vacillacio, der augschwer, wann das aug wider gewonheit der natur etwas rot und mit heissem wasser flüssig, mit ausserlichen ursachen geschwechet ist, als von hitz der Sunnen, rauch, staub, scharpff,[4] wind, etc. Dar zů ist dienstlich, Sieff album, mitt wenig Vitriolo albo, oder das Collirium commune.

Ophthalmia. Lippitudo inflamatio. Der blůt schwer,[5] wann das aug gantz blůt rot würt, und mitt wenig geschwulst der coniunctiva verletzt ist von in | A IIII | wendig des leibs verursacht, gib Pillulas capitales, tropff ein, ut supra, ist aber haupt schmertz darbei, leg uber Emplastrum pomale, oder Emplastrum armenicum.

Chymosis. Ist ein hefftige gschwulst der Coniunctiva, das die brauwen oder auglider, das aug nitt wol bedecken künden, und das weisz im aug hoch erhöhet wurt über das graw oder schwartz im aug, dz ist, über die Corneam sich auszbreitet, hie bei ist gewonlich grosser haupt schmertz, leg über das haupt, ut supra, tropff ein Sieffalbum allein.

Psidrachion,[6] Bothor, Ein apostem, wie eyn hoher roter blůts tropff oder plater[7] in der Coniunctiva, mit rötin des augs, und wenig schmertzens, den selben zů stillen, und das pleterlin[8] zů Maturieren, thů da rein Sieff de mustilaginibus, so es geoffnet und gebrochen ist, thů darein Sieff album cum aqua rosarum, darnach über drei tag thů dar zů Vitrioli albi, eyn wenig, bleibt aber ein blater fellin,[9] so heil es cum collirio de Colcothar.

Helcos das ist Ulcus, wann nach dem eingeschosznen und zerbrochnen blatern eine tieffe hölin oder löchlin in das aug einfelt. Das heil mit Alcohol comune,[10] zů eynem Collirio gemacht, mitt rosen odder fenchel wasser.

Ferrer zůerkennen das heütlin Ceratoides, mit ihren kranckheiten.

---

[1] Druckfehler statt Rhagoides.

[2] Für Epipephycos; daher das aufgewachsene oder adnata.

[3] Reizung der Bindehaut. [4] Wohl zu „wind" gehörend.

[5] Blutgeschwür, hier als Geschwür mit starker Injection.

[6] Ψυδράκιον, Phlyktaene, Pustel.

[7] Pustel; auch Blase, und mit Blattern verwandt.

[8] Blätterlein, kleine Pustel oder Phlyktaene.

[9] blater fellin = Blatterfell; Fell oder Opacität, welche nach Heilung einer Pustel zurückbleiben kann.

[10] Alkohol in seiner arabischen früheren Bedeutung gebraucht, für Augenmittel; feines Pulver, jetzt noch als Koheul für Augenschminke gebraucht; hier demnach = Collyrium commune, obschon unter Hygrotes beide als verschieden erscheinen.

(Rückseite.) Ceratoides, Cornea, das graw, braun, odder schwartz umb das kindlen in dem aug, hat disz hie nach volgende kranckheiten

Phlyctena, Ulcera, Carcinoma, Hypopyon, Pachytes, Exallage chroas, Hygrotes.

Phlyctena. Vesica pustula, ist eyn apostem oder plater inn der cornea, die sich erhöcht von etwa eyner überflüssigen feüchtin, welche die corneam abschelt, unnd verletzt, würt geheilt in massen[1] wie Psidracion, die blater in der coniunctiva,

Ulcera, Das seind etlich geschwer als,

Botrion, Coeloma, Argemon, Epicausis,

B I. Bothrion,[2] anulum, ist ein hol eng geschwer in der Cornea, würt auch ghailet wie Psidracion, unnd Phlictena.

Coeloma,[3] Bothor lilimie,[4] ist ein geschwer ein wenig höher dann Botrion.

Argemon,[5] Achimon, ein hol geschwer, das sich gerings weis legt umb die uvea in der Cornea. Würt geheilt cum Collirio de alcohol comune.

Epicauma,[6] Eyn unrain geschwer mit eyner herten ungeschlachten rufen,[7] wirt genant Adustivum, Aufume, das wurt curigiert mitt Maturation, Sieff de mustilaginibus,[8] darnach Collirium de alcohol, und wenig Colcothar.

Ferrer von Carcinoma.

Carcinoma, Cancer in cornea, ist ein beulin, mit grossem schmertzen und stichen bisz zü den schleffen und die fellen der cornea werden rot.

Hypopyon. Sanies in siphac.[9] Sanies inter corneam, Unguis, ist ein eiter inwendig in cornea, im andern teil gleich wie ein halb mond scheiblen versamlet, das curier, mit Sieff de thure, darnach über drei tag leg eyn Sieff de plumbo.

Pachites, Crassitudo, densitas cornee, macht et- (Rückseite) wa die scherpffe[10] der Cornea gantz blöde tunckel und trübe.

Exallage chroas,[11] Coloris mutatio, das die Cornea sich naigt auff gel[12] grien, schwartz oder ander farben unnateürlichen.

Hygrotes. Ist eyn wesserig feüchtin uff der cornea, welche das gsicht etwas tunckel macht, das einen geduncket er gehe in nebeln räuch oder dämpff, ist nahend gleich dem wasser fell, das mags tu curieren mit

---

[1] In dem Maasse = ähnlich. [2] βοθρίον Grube. [3] κοῖλος hohl.

[4] lilimiae mir unbekannt. [5] ἀργὸς weiss.

[6] ἐπι und καίω ich brenne; oberflächliches, brennendes Geschwür.

[7] ungeschlacht von un als schlecht, bös; geschlacht = Geschlecht, Natur; so hier von böser Natur; rufe = Schorf, Belag, hier wohl Geschwürsrand.

[8] de mucilaginibus.

[9] Muss wohl arabisch für Cornea sein?

[10] Schärfe des Gesichts durch Hornhauterkrankung getrübt. Vergl. unten die Crassities.

[11] ἐξαλλαγή Verwechselung; χροία Farbe. [12] gelb.



Collirio comuni, und ein wenig Alcohol comuni, darunder gemischt oder mit aqua tuciaca.

Ferrer von dem Fellin Rhagoides.

Rhagoides, Uvea das kindlin im aug, hat dise kranckheiten

Proptosis, Foramen.

Proptosis, Uvee infirmitas, ist verursacht von zerbrechung der Conca, darvon auch uvea verletzt wurt, bringt dise kranckheiten

Myocephaly, Staphyloma, Melon, Hellcos.

B II. Myocephalon, Formicalis, ist ein auffgelauffen schwartz apostemlin auff der uvea, gleich eynem mucken köpfflin, tropff darauff Collirium rubeum acutum, oder Collirium de Colcuthar.

Staphyloma, Uvatio, ist gleich der obern kranckheit dann es grösser ist.

Melon, Wann es zů einem zapffen würt.

Hellos[1] Wann es zůhart wurt und wurt Clavus genannt.

Foramen.

Foramen, Das ist das hol loch würt genant Puppila das kindlin, und hat dise kranckheiten

Mydriasis, Phthysis, Hypochina.

Mydriasis Ist wann das kindlin vil grösser wurt dann es von natur gewest, darumb alle ding kleiner duncken dann sy an ynen selber seind, und heist dilatio puppille, Effusiouvee, alintisar.

Phthysis. ist diser Midriasi, wüderwertig[2] wann das kindlin enger wurt, und heisst constructio pupille.

Hypochina, Suffusio aqua destendens caractta, das starre fell, ist ein abfliessende dünne feuchtin, zwischen der (Rückseite) Cornea und Christaloide, innwendig vor der uvea oder kindlen.

Das fellelin arachnoides

Arachnoides, Aranea, das fellelin zwischen den feüchtinen Cristalloides, und vitrei.

Volget nun ferrer.

Humores feüchtinen im aug, der seint drei als namlich.

Hydatoides, Cristalloides, Hyaloides.

Hydatoides, albuginens, Aqueus humor, ist wie das weiss im eye, ligt hinder der uvea, sein kranckheyt seind.

Augmentum, Crassities, Imminutio. Color mutatus,

[1] Nach der ersten Schreibweise Hellcos von ἕλκος Geschwür, Geschwulst; nach der zweiten von ἧλος, Nagel, Schwiele.

[2] Für wider, entgegen; wertig = wärts; conträr. Unsere Miosis. Auch Pare hat die ursprüngliche Deutung der Phthisis nach Galen beibehalten, Tabes pupillae.

(Schluss folgt.)



III. Kurze Bemerkung zu dem Aufsatz des Herrn Prof. Dr. Deutschmann „Zur Pathogenese der sympathischen Ophthalmie“

im Aprilheft 1899 dieser Zeitschrift.

Von Dr. **Velhagen**, Augenarzt in Chemnitz.

Die kürzlich an soeben angeführter Stelle erschienene Abhandlung Deutschmann's enthält auf S. 113 einige Sätze, welche sich auf meine im Jahre 1894 im A. f. A. publicirten Untersuchungen über die Narbenbildung nach Opticusresection am Kaninchen beziehen. Ich möchte die betreffenden Bemerkungen nicht unwidersprochen lassen, da sie vielleicht durch die apodictische Sicherheit, mit welcher sie hingeworfen sind, den weniger in die Einzelheiten der Materie eingeweihten Leser zu unrichtigen Anschauungen verleiten könnten.

Leider hat unter der Kürze des Ausdrucks, welcher sich der Herr Verfasser befleissigt, die Klarheit gelitten, so dass man zum Theil errathen muss, wie seine ohne Hinzufügung neuer Versuchsprotokolle und Zeichnungen aufgestellte Behauptung: „Bach's und Velhagen's Untersuchungsresultate sind unrichtig“ bewiesen werden soll.

Die Worte „direct“ und „späterhin“ scheinen so zu verstehen zu sein, dass Deutschmann seine Thierversuche in 2 Reihen geordnet hat. Bei der ersten hat er den lebenden Thieren die chinesische Tusche in den Subduralraum injicirt, um sie unmittelbar hinterher zu tödten, während er bei der zweiten die Thiere noch eine längere Zeit am Leben gelassen hat. Denn anderenfalls konnte er doch nicht mit Gewissheit am Orbitalpräparat constatiren, welche Befunde als „directe“ Erfolge der Injection und welche erst als Resultat der „späterhin“ aufgetretenen Reaction des Gewebes aufzufassen seien.

Nun, falls die eben gegebene Auffassung richtig ist, so sind das 2 Unterscheidungen, welche zu machen Deutschmann sehr berechtigt war.

Wunderbar und bedauerlich ist es aber, dass er nicht schon durch die Betrachtung der bei seiner ersten Arbeit gewonnenen Präparate sich gezwungen sah, seine Versuche nach jenem Principe in 2 Abtheilungen zu trennen. Er hatte doch damals schon unter den 4 Kaninchen, welchen er nach vorhergegangener Neurectomia optica in den Subduralraum des Gehirnes Touche injicirte, eines, das er 4 Tage am Leben erhielt. Damals gelangte bei sämmtlichen Thieren durch den offen gebliebenen Zwischenscheidenraum des centralen Opticusendes innerhalb des „Verbindungsstranges“ die Touche „direct“ d. h. ohne Beihülfe von Lymphzellen an die Papille des Nerven und zwar nicht nur 2 Monate nach erfolgter Opticusresection, wie jetzt als Maximum berichtet wird, sondern noch 8 Monate nach einer solchen.

Die Versuche am todten, bezw. sogleich nach erfolgter Injection der Touche in den Subduralraum getödteten Thiere sind von BACH, ZIMMERMANN und mir nachgeprüft. BACH, der an 4 Kaninchen experimentirte, bestätigte die von mir an 6 Thieren gewonnenen Resultate vollkommen. Wir fanden beide, dass sich nach Opticusresection innerhalb der Orbita eine ganz gewöhnliche gefäss- und kernarme Narbe bildet. Dieselbe war schon nach circa 4 Wochen so fest, dass sie Farbstofflösungen und Aufschwemmungen, die unter viel stärkerem Druck als der Liquor cerebrospinalis fliesst, in den Subduralraum des Grosshirns eingespritzt waren, aus dem centralen Opticusstumpf nicht mehr durchliess.

ZIMMERMANN, dessen Arbeit von DEUTSCHMANN aus schier unerklärlichen Gründen gar nicht erwähnt wird, fand sogar, dass die Narbe schon nach 4 Tagen undurchgängig war!

Was also die „directe“ Durchgängigkeit derselben für Injectionsflüssigkeiten anbetrifft, so steht DEUTSCHMANN mit seinen Behauptungen nach wie vor allein. So lange deshalb nicht auch solche Nachuntersucher sich finden, die durch selbst gewonnene Präparate seine Angaben bestätigen, dürfte die neueste Publication nicht geeignet sein, seine Untersuchungsresultate in dieser Beziehung wahrscheinlicher zu machen.

Nicht ganz so isolirt steht er aber da in Bezug auf seine leider zu kurz beschriebenen Befunde an den Thieren, die noch eine Zeit nach erfolgter Einspritzung der chinesischen Tusche am Leben gelassen wurden und bei denen deshalb „späterhin“ festgestellt werden konnte, dass die Farbstoffkörnchen von Lymphzellen aufgenommen in grösseren Quantitäten durch die Narbe hindurch nach dem Bulbus hin geschleppt wurden.

Ich habe seinerzeit gar nicht am lebenden Thiere experimentirt, weil DEUTSCHMANN, wie schon gesagt, in seiner ersten Arbeit bei seinem einzigen derartig behandelten Versuchskaninchen nichts Besonderes fand. BACH hat wohl aus demselben Beweggrunde sich davon abhalten lassen.

ZIMMERMANN aber hat 2 Kaninchen nach Resection und Injection 8 Tage am Leben gelassen und bei der mikroskopischen Untersuchung unter anderen Folgendes gefunden:[1] „Die Tuschepartikelchen sind durch die centrale Narbe hindurch aus dem Zwischenscheidenraum zu verfolgen, haben also thatsächlich die Narbe durchwandert, aber immer an Lymphzellen gebunden.“ „Auch finden sie sich ausserhalb der centralen Narbe nur in allernächster Nähe derselben.“ „Die Duralscheide ist in der ganzen Ausdehnung bis zum Foramen opticum von an Zellen gebundenen Farbstoffelementen durchwandert.“

Ein bescheiden kleiner Theil der neuen DEUTSCHMANN'schen Angaben ist also von ZIMMERMANN schon vor 5 Jahren als richtig festgestellt. Das Wichtigste derselben jedoch, dass ein Transport der Farbstoffmoleküle nach

[1] Arch. f. Opht. 1894. 2. S. 157.



dem Bulbus hin durch Lymphstrom oder Zellen stattfinden soll, hat Zimmermann nicht gesehen.

Aus den Versuchsprotokollen des Letzteren ist aber ausserdem die wichtige Lehre zu ziehen, dass man durch Experimente am lebenden Thier nichts Sicheres über die Migrationsmöglichkeit von Mikroorganismen durch die Orbitalnarbe hindurch erfahren kann.

Gesetzt, die sympathische Ophthalmie würde wirklich durch Wanderung von Mikroorganismem durch den „Sehnervenleitungsapparat“ hervorgerufen, so muss man doch auf Grund unumstösslicher klinischer und anatomischer Beobachtungen annehmen, dass die Wirksamkeit der hypothetischen Wesen an das Vorhandensein von Lymphbahnen geknüpft ist.

Die fraglichen Bakterien sind anderen Gewebsarten gegenüber doch noch viel harmloser als sterilisirte Tuschekörner, wie aus Zimmermann's Versuchen hervorgeht, denn bisher hat noch Niemand eine Infiltration der harten Opticusscheide bei Fällen von sympathischer Ophthalmie beschrieben. Sie würden also wahrscheinlich noch viel eher von Lymphkörperchen unschädlich gemacht werden als jene.

Wenn deshalb Jemand bei dem heutigen Stande der Wissenschaft beweisen will, dass trotz erfolgter Opticusresection eine Migration von Infectionsträgern aus dem einen Sehnervenende in das andere stattfinden kann, so muss er die Neubildung echter und rechter Lymphbahnen innerhalb der Narbenstränge beweisen, durch welche die Entzündung ebenso leicht wie in der Opticusscheide fortzukriechen vermag. Sonst verliert er sich in der Aufstellung werthloser Hypothesen.

Deutschmann ist bei seinen ersten Versuchen sicher von den gleichen Anschauungen ausgegangen. Die Hauptrolle in seiner Publication 1893 spielen weniger die Injectionsresultate als die anatomischen Befunde und zwar vor allem der zwischen den Enden des partiell resecirten Sehnerven neu entstandene „Verbindungsstrang. Dieser sollte vermöge seiner erstaunlichen Eigenschaften den durch die Operation unterbrochenen Lymphstrom vom Gehirn aus wieder in bequem zu passirende Bahnen leiten, er wurde aber von Bach, Zimmermann und mir ebenfalls vergeblich gesucht.

Wenn Deutschmann deshalb die Angaben seiner Nachuntersucher entkräften wollte, war es vor allem nöthig, dass er neue Beweise für die Existenz des Verbindungsstranges mit seinen Lymphbahnen beibrachte. Anstatt dessen scheint er, wie ein verbitterter Vater den missrathenen Sohn, sein Geisteskind nunmehr gänzlich ignoriren zu wollen.

Unter diesen Umständen wird wohl Niemand auf Grund der neuesten Arbeit Deutschmann's leichter als früher glauben können, dass die nach Opticusresection häufiger beobachtete sympathische Ophthalmie durch die Migrationstheorie erklärt werden könne.

IV. Beitrag zur Nachstar-Operation.

Von Dr. Georg Levinsohn, Berlin.[1]

Das Verhalten der Vorderkammer ist bei der Operation des Nachstars von Bedeutung. Je nachdem die Operation bei erhaltener oder aufgehobener Vorderkammer stattfindet, ist der Eingriff als ein einfacher, bezw. schwerer zu bezeichnen. Man kann demgemäss alle Nachstar-Operationen in zwei Gruppen zerlegen. Zu der ersteren gehören alle Operationen, die bei geschlossener Vorderkammer mit der Nadel, bezw. mit messerförmigen Instru-

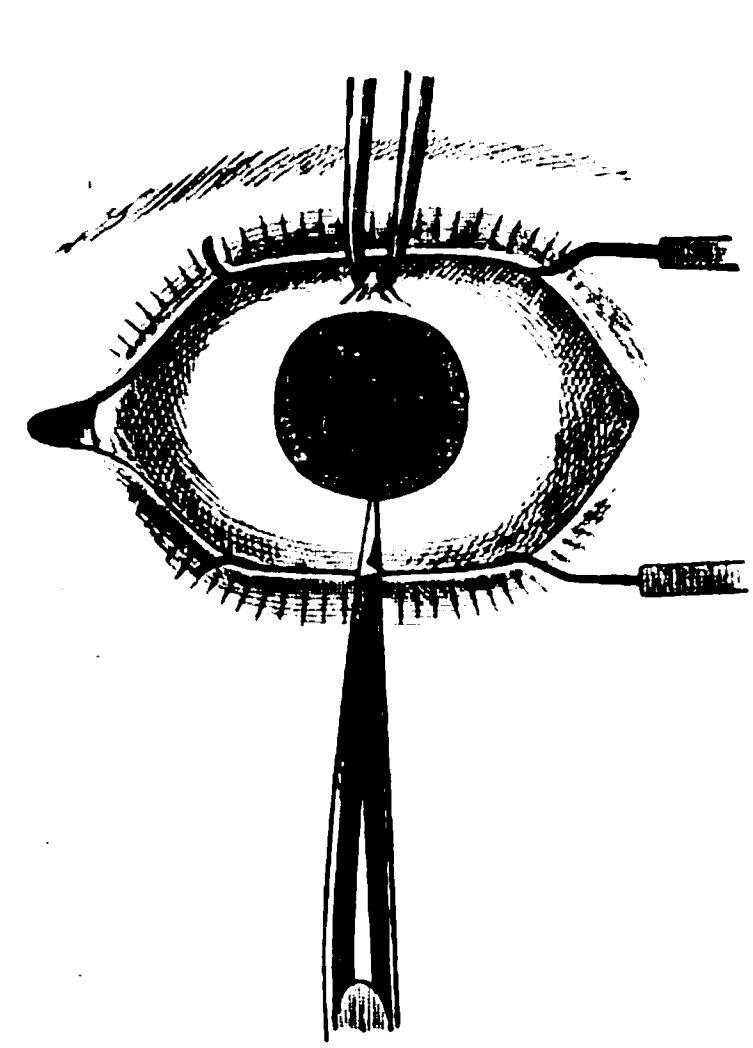


Fig. 1.
Zarter Nachstar. Von oben gesehen. Die Scheere setzt an im vertikalen Meridian, 1 mm über dem untern Hornhautrande; die Scheerenblätter sind der Hornhaut zugewandt.

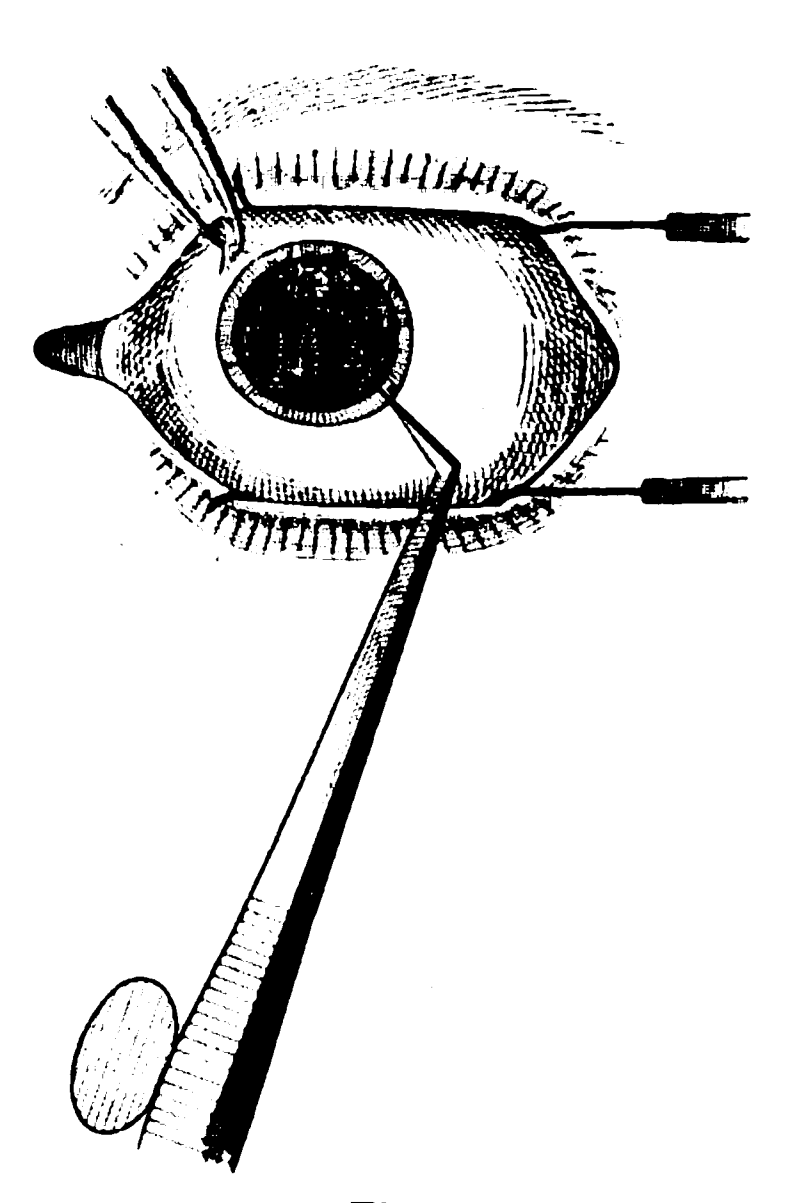


Fig. 2.
Dichter Nachstar. Von der Seite gesehen.
Die Scheere setzt hier an im äussern untern Quadranten; die Scheerenblätter stehen im schiefen Winkel zur Hornhautoberfläche.

menten vorgenommen werden, die letzteren dagegen bedingen zunächst die Eröffnung und Entleerung der Vorderkammer und dann erst die Durchtrennung des Nachstars vermittelst eines eingeführten Scheereninstruments.

Eine derartige Operationsmethode ist in Folge der mehr oder weniger längeren Aufhebung der Vorderkammer bei gleichzeitiger breiter Eröffnung des Glaskörpers einerseits und durch die höhere Gefahr der Kapseleinklemmung andererseits nicht ganz ungefährlich; trotzdem wird dieselbe in den allermeisten Fällen immer mehr und mehr bevorzugt. Grund hierfür ist, abgesehen von der wesentlich exactern Wirkung der Scheerenoperation, der

[1] Nach einem in der Berliner ophthalm. Gesellschaft gehaltenen Vortrag.

Umstand, dass alle Nadeloperationen nicht im Stande sind, eine stärkere Zertrümmerung des Glaskörpergefüges und eine Zerrung des Ciliarkörpers mit Sicherheit auszuschliessen. Die weiche, elastische Nachstar-Membran weicht eben nicht selten der schneidenden Nadel, bezw. dem Messer aus und veranlasst diese zu umfangreichen Bewegungen im Innern des Glaskörpers. Auch das gleichzeitige Einführen zweier Nadeln, ein sichereres und schonenderes Verfahren, als das mit einer Nadel, hat diese Uebelstände, allerdings in verringertem Maasse, im Gefolge.

Es drängt sich daher die Frage auf, ob nicht eine Methode der Nachstar-Operation gefunden werden kann, bei der die Vorzüge der bisherigen Nachstar-Operationen zur Geltung kommen, ohne dass ihre Nachtheile mit in Kauf genommen werden. Die Lösung dieser Frage glaubten wir auf folgende Weise bewerkstelligen zu können.

Wir bedienen uns hierzu einer Scheere, die zarte, schmale, an den Aussen- und Innenrändern scharf geschliffene Blätter besitzt. Als Modell für diese Scheere wurde Wecker's Scheerenpincette benutzt, deren Blätter um ein weniges verkürzt und verschmälert an den Aussenrändern scharf und am Rücken flach geschliffen wurden, so dass diese in geschlossenem Zustande den Eindruck eines etwas verdickten Nadelansatzes machen. Dieses Instrument wird geschlossen durch die Hornhaut in die Nachstarmembran bis zur Basis des Scheerenansatzes eingestossen und geöffnet, so dass die Aussenkanten der Scheerenbranchen die Membran zerschneiden. Das Instrument wird dann geschlossen sofort wieder ausgeführt.

Ueber die Einzelheiten des Verfahrens ist dann noch Folgendes zu bemerken: Der Ort, an dem das Instrument in die Hornhaut eingestochen wird, liegt an der für Nachstar-Operationen üblichen Stelle, also in der Nähe des Limbus corneae und zwar in der unteren Hornhauthälfte; die Scheerenblätter sind der Hornhaut zugekehrt, derart, dass die Spitze des Instruments auf die am meisten verdickte Partie des Nachstars dirigirt wird.

Hat man es mit einer besonders rigiden Hornhaut zu thun, also bei alten Leuten, oder scheut man sich aus andern Gründen, den beim Einstechen nothwendig werdenden etwas stärkeren Druck auf die Hornhaut auszuüben, so kann man zunächst mit einer feinen Nadel die Hornhaut durchbohren, so dass beim Ausstechen der Nadel nur sehr wenig Kammerwasser verloren geht. Durch die Lücke wird dann das Scheereninstrument eingeführt, das nun ohne Widerstand glatt hindurchgeht, indem die scharfen Scheerenränder mit Leichtigkeit die Hornhautwunde etwas erweitern.

Beim Oeffnen der Scheere wird die Hornhautlücke ebenfalls ein wenig vergrössert, es handelt sich aber nur um eine minimale Zusatzgrösse, da die Erweiterung durch die Scheerenbasis herbeigeführt wird und die Scheerenblätter hier naturgemäss fast gar nicht auseinandergehen. Wichtig ist es aber vor Allem, dass jede Erweiterung ohne Quetschung der Hornhaut erfolgt; denn bei den scharfen Aussenrändern genügt schon der die Scheere öffnende

leichte Zug, um in das die Eingangspforte umgebende Hornhautgewebe weiter einzuschneiden.

Damit ferner der Glaskörper möglichst wenig verletzt wird, ist es nothwendig in Anbetracht dessen, dass die Scheere bis zur Basis ihres Ansatzes eingestochen wird, nicht zu lange Scheerenblätter zu benutzen. Es dürften im Allgemeinen 8—9 mm für die Länge desselben genügen, doch können unter Umständen kleinere und manchmal auch grössere Branchen zweckmässiger erscheinen.

Hat man es mit besonders dicken Schwarten zu thun, die von den Aussenkanten der Scheere nicht durchschnitten werden, so kann man die Schwarte, nachdem die Scheere etwas zurückgezogen ist, zwischen die Innenränder nehmen und in der üblichen Weise zerschneiden. Hierzu ist jedoch erforderlich, dass die Scheerenblätter nicht mit zur Hornhaut zugekehrter Fläche eingestochen, sondern zuvor um einen rechten Winkel nach aussen gedreht werden. Auch thut man in diesem Falle besser, nicht im verticalen oder horizontalen Hornhaut-Meridian, sondern in einem dem äussern untern Quadranten angehörenden schrägen Meridian das Instrument einzustechen. Je nach der Spannungsrichtung des Nachstars wird die Richtung, in der das Instrument eingeführt wird, mehr oder weniger schräg ausfallen, da es vor allem darauf ankommen wird, dass die Scheerenblätter möglichst senkrecht zur Zugrichtung den Nachstar durchschneiden. Man wird also in allen Fällen, wo man von vornherein im Zweifel ist, ob beim Oeffnen der Scheere der Nachstar durchschnitten wird, das beschriebene Instrument im äussern untern Quadranten durch die Hornhaut in den Nachstar stechen und zunächst die Scheere öffnen. Wird die Nachstar-Membran nicht sofort durchschnitten, so wird die Scheere etwas zurückgezogen, ein wenig geöffnet, das untere Scheerenblatt zum zweiten Male in den Nachstar eingestochen, beide Scheerenblätter etwas vorgeführt und der Nachstar durchschnitten. Man kann dabei auch da, wo es nöthig ist, die Iris zugleich einschneiden. Nebenbei mag an dieser Stelle darauf hingewiesen werden, dass die beschriebene Modification der Wecker'schen Scheerenpincette uns auch für die Operation der Iridotomie überhaupt und ebenso für die Durchtrennung vorderer Synechien als ein brauchbares Instrument erscheint.

Von einer Scheerenwirkung im eigentlichen Sinne des Wortes kann beim Zerschneiden des Nachstars durch die Aussenkanten des Instrumentes natürlich nicht die Rede sein. Die Wirkung der Scheere ist hier eine ähnliche wie bei der Operation mit 2 Nadeln. Bedenkt man aber, dass bei letzterer Operation eine verhältnissmässig grosse Bewegung der Nadelgriffe nothwendig ist, um die kleinen Hebelarme, die sich in der Nachstar-Membran treffen, ein wenig auseinander zu bringen, und erwägt man, dass der Effect eines schneidenden Instruments zum Theil von der Schnelligkeit, mit der es bewegt wird, abhängig ist, so erklärt sich die wesentlich erhöhte Wirkung des scharfen Scheereninstruments im Gegensatz zur Wirkung der beiden Nadeln.

Fassen wir unsere Ausführungen noch einmal zusammen, so resultirt kurz Folgendes: Wir hatten uns die Aufgabe gestellt, eine Operationsmethode des Nachstars zu finden, die die Vorzüge der bisher üblichen Methoden vereint und die Nachtheile derselben ausschliesst. Den theoretischen Beweis für die Richtigkeit der Lösung dieser Aufgabe glauben wir in Vorhergehendem erbracht zu haben. Denn wir haben gesehen, dass das von uns geschilderte Verfahren, da es sich nur um eine kleine Hornhautöffnung bei geschlossener Vorderkammer handelt, als ein kleiner Eingriff in das Auge zu betrachten ist, dass aber dieser Eingriff, da die Scheere in Anwendung gebracht wird, eine recht sichere Wirkung erzielt. Wir haben ferner gezeigt, dass alle den bisherigen Nachstar-Operationen anhaftenden Gefahren für das Auge, wie die Zertrümmerung des Glaskörpergefüges, Zerrung des Ciliarkörpers und längere Aufhebung der Vorderkammer, bei unserem Verfahren fortfallen. Natürlich wird die Brauchbarkeit eines Instrumentes und einer Operationsmethode erst durch die Praxis bewiesen. Wir haben nun 2 Operationen in der oben beschriebenen Weise ausgeführt und uns von der Wirksamkeit des erwähnten Instruments überzeugt. Zwei Operationen beweisen aber nichts oder nicht viel, es soll daher auch nicht weiter auf dieselben eingegangen werden. In Anbetracht aber, dass das operative Material sehr spärlich für uns ausfällt, haben wir uns entschlossen, schon jetzt unser Instrument zur Nachprüfung zu empfehlen.

Gesellschaftsberichte.

1) **Medicinische Gesellschaft in Göttingen.** (Deutsche med. Wochenschr. 1899. Nr. 2. 12. Jan.)

Sitzung vom 1. December 1898.

E. Kallies: Ueber die in der Retina frei endigenden Opticusfasern und ihre Bedeutung (mit Demonstrationen).

Darstellung der frei endenden Opticusfasern, wie sie mittelst der Ehrlich'schen und Golgi'schen Methode entdeckt worden sind. Daran schliesst sich eine Besprechung der Theorieen, die über die physiologische Bedeutung dieser Fasern von Cajal, Dogiel, Schirmer, Elison-Mislawsky und Waldeyer aufgestellt worden sind.

---

2) **Schlesische Gesellschaft für vaterländische Cultur.** (Deutsche med. Wochenschr. 1899. Nr. 6. 9. Febr.).

Sitzung vom 8. Juli 1898.

Gaupp: Ein Fall von corticaler Blindheit oder doppelseitiger Hemianopsie. Plötzliches Auftreten von linkseitiger homonymer Halbblindheit; nach einer starken Gemüthserregung völlige Erblindung unter Kopfschmerz und Schwindel. Pupillenreaction und Augenhintergrund normal.

O. Meyer: Zwei Fälle von Hemianopsie mit Orientirungsstörungen.

Fall 1. Ein Herzkranker, der seit 9 Jahren an rechtsseitiger homonymer Halbblindheit leidet, erblindet jetzt völlig: nach kurzer Zeit stellt sich ein kleines centrales Gesichtsfeld wieder her, doch ist das Orientirungsvermögen verloren.

Fall 2. Ein Diabetiker erblindet plötzlich mit vollständiger Orientirungsstörung. Am folgenden Tage besteht nur noch rechtsseitige homonyme Halbblindheit. Die Orientirungsstörung bildet sich völlig zurück.

Liepmann stellt einen Kranken mit optisch-taktiler Seelenblindheit und optisch-taktiler Aphasie vor, welchem das Verständniss aller Aussenwelteindrücke, mit Ausnahme der acustischen, verloren gegangen ist.

Sitzung vom 4. November 1898.

Uhthoff demonstrirt einen Fall von Basedow'scher Krankheit, bei dem in Folge von excessivem Exophthalmus beide Corneae zu Grunde gegangen sind. Er glaubt, dass die Keratitis nicht die Folge einer nervösen Ernährungsstörung gewesen sei, sondern nur durch die Vortreibung der Bulbi bedingt.

---

3) Berliner physiologische Gesellschaft. (Deutsche medic. Wochenschr. 1899. Nr. 7. 16. Febr.).

Sitzung vom 1. Januar 1899.

J. Orschanski aus Charkoff: Eine Methode, die Augenbewegungen direkt zu untersuchen.

Nach Cocaïnisirung des Auges wird zwischen Bulbus und Augenlider eine Metallkapsel eingeschoben (der Form nach den künstlichen Glasaugen ähnlich), welche allen Bewegungen des Auges folgt. In der Mitte befindet sich ein Loch, so dass das Pupillargebiet frei bleibt und eine etwaige Verschiebung der Kapsel sofort corrigirt werden kann. Um die Augenbewegungen demonstriren zu können, ist seitlich von der centralen Durchbohrung ein schräggestellter Spiegel (nach Art des Peppmüller'schen) angebracht, mit Hülfe dessen bei geeigneter Beleuchtung ein Reflex entworfen wird, welcher auf einen weissen Schirm projicirt wird. — Bringt man statt des Spiegels neben der centralen Durchbohrung einen kleinen Zapfen an, so kann man graphisch die Bewegungen auf einer rotirenden Trommel aufzeichnen. Offenbar lässt sich mit dem Apparat die Geschwindigkeit der Augenbewegungen leicht messen.

---

4) Medicinisch-naturwissenschaftliche Gesellschaft in Jena.

Sitzung vom November 1898.

E. Hertel: Thränensack-Erkrankungen.

Als Endausgang des chronischen Eiterungsprocesses beschreibt Vortr. Präparate, in denen die Schleimhaut aus strafferem Bindegewebe besteht mit Plattenepithel. Der Ansicht Kuhnt's, dass die Follikelbildung in der Thränensackschleimhaut als typisches Trachom anzusehen sei, kann Vortr. nicht beipflichten, denn er fand sie an allen untersuchten Präparaten, auch in sehr trachomarmer Gegend. — Viermal beobachtete Vortr. Tuberkulose des Thränensackes.

---

5) Aerztlicher Verein in Hamburg.

Sitzung vom 15. November 1898.

Deutschmann stellt einen Fall von sogenannter essentieller Bindehautschrumpfung bez. Pemphigus conjunctivae vor: Bindehaut beiderseits stark geschrumpft. Cilien einwärts gewendet, Corneae — an deren Rand noch vor kurzem frische Blasenbildung bestand — fangen an xerotisch zu werden. Prognose schlecht; Endausgang voraussichtlich totale Xerosis. — Auch an der Schleimhaut der Lippen, des Mundes, des Rachens und an der Nase finden sich theils frische, theils ältere Reste von Blasen. C. Hamburger.

---

6) **Aus dem Sitzungsbericht des Königl. Aerztevereins in Budapest.** (Orvosi Hetilap. Szemészet. 1899. Nr. 3 und Ungarische Beiträge zur Augenheilkunde. Band II.)

Sitzung vom 8. April 1899.

Emil von Grósz: Die Keratitis neuroparalytica.

Schlusssatz: 1. Veranlassung jener Keratitis suppurativa, welche an Augen von Thieren nach Durchschneidung des Trigeminus, an jenen von Menschen nach Verletzung, Compression, Erkrankung oder Resection entsteht, endlich auch bei Facialisparalysen vorkommt, ist eine identische Krankheit, die ihre Ursache in einer Infection hat. Quelle dieser bildet der Bindehautsack, der Thränensack oder es liegt eine directe äussere Contact-Infection vor. Das Vorkommen dieser wird erleichtert durch die in Folge der Anaesthesie auftretende Austrocknung und den verringerten Schutz gegen ein Trauma.

2. Die Ursache der echten Keratitis neuroparalytica des Menschen, der mit dieser identischen Keratomalacia und Keratonecrose ist im Ganglion ciliare zu suchen, sie ist durch die Degeneration der Ganglienzellen bedingt. Diese aber wird durch Cachexie, locale Blutungen oder Verletzungen hervorgerufen.

---

7) **Société belge d'ophtalmologie in Brüssel.**

Sechste Sitzung am 29. April 1899.

1. Lamborelle (Mecheln) zeigt ein Kind vor mit „multiplem Hautsarkom und epibulbärer Geschwulst.“ Das Kind, 9 Monate alt, hat am Körper 22 kupferfarbige Geschwülstchen, erbsengross bis haselnussgross; nur eine ist unter der Haut gelegen, die anderen in der Haut. Es sind Spindelzellen-Sarcome, in Fibrom übergehend, mit zerstreuten melanotischen Zellen. Das linke Auge hat aussen eine Geschwulst, welche bis 3 mm auf die Cornea übergreift; sie ist das Recidiv eines erbsengrossen Tumors des Limbus, 4 Monate früher entfernt; das Recidiv wurde 7 Wochen nach der Entfernung bemerkt. Familie gesund; der Tumor des Auges ging leider verloren.

2. Nuël und Benoit (Lüttich) haben bei einem fünfjährigen Kinde, dessen normales Auge wegen recidivirendem Sarkom der Orbita entfernt werden musste, $2^1/_2$ Stunde vor der Enukleation 2 Tropfen chinesischer Tusche eingespritzt; sie stachen am Aequator ein und injicirten gegen den Opticus. Die Schnitte wurden mit Chlorwasser behandelt, wobei das Pigment bleicht, die Tusche schwarz bleibt. Vom Glaskörper drang die Tusche in die Vorderkammer, dann in die Iriskrypten und verbreitete sich dann als dicke Schicht in die Iris nach hinten. Die Gefässwunden enthalten viel Tusche, welche aber nicht in ihr Inneres vordringt; die peripheren Iriskrypten spielten in diesem Auge die Hauptrolle, während die am Pupillenrande wenig entwickelt waren. Der Schlemm'sche Canal war leer; der Fontana'sche Raum lässt Tusche durchgehen, in die Ciliarfortsätze dringen, um den Ciliarmuskel herum, und in die Gefässwände vordringen. Die Opticus-Scheiden waren leer.

Bei einem 58jährigen Mann, mit Sarkom der Orbita und Umgebung wurden 2 Tropfen Tusche vom Aequator aus hinter der Linse eingespritzt. 3 Minuten später war die Vorderkammer schwarz. 4 Stunden nach der Injection Enukleation. Die Iris ist ganz durchdrungen von Tusche, aber nicht die Vorder- und Hinterfläche; keine Tusche im Schlemm'schen Canale oder am Opticus. Die Iris ist demnach wohl das Hauptorgan für die Elimination des Kammerwassers. Früher haben die Vortr. dieses für die Katze schon angegeben; beim Hunde ist es noch mehr ausgesprochen; beim Kaninchen ist die Iris beinahe

nicht daran betheiligt, aber hier dringt die Tusche durch den Intervaginalraum des Opticus, was beim Menschen, Hunde und Katze nicht stattfindet.

Venneman (Löwen) kann das schnelle Erscheinen der Tusche in der Vorderkammer schlecht in Einklang bringen, mit der späten Anwesenheit von eingespritzten Fluorescinlösung in derselben. Die Krypten haben kein Endothel; in der Vorderkammer ist keine continuirliche Strömung der Flüssigkeiten vorhanden; die Vorderkammer ist wie ein Senkloch zu betrachten, wo Toxine und Bakterien sich gelegentlich ansammeln. Das Kammerwasser ist kein Secretionsproduct, denn dazu wäre die Bildung einer besonderen Substanz unter Verbrauch von Stickstoff-Verbindungen des Protoplasmas nothwendig. Werden die Gefässe des Auges congestionirt, so hat der Humor aqueus eine höhere Tension; ist Anämie vorhanden, so ist die Tension niedriger.

Benoit kann sich das ausnahmslose Vordringen der Tusche in die vordere Kammer vom Glaskörper aus nicht ohne Flüssigkeitsströmung denken. Er behauptet nicht, dass Endothel in den Krypten vorhanden ist; aber es sind präformirte Räume, welche Flüssigkeiten von der vorderen Kammer aufnehmen. Die Experimente Hamburger's sind nicht einwandsfrei, da bei Einspritzung in die hintere Kammer, der Sphincter Iridis gereizt wird durch die Canüle.

3. Rogmann (Gent) sprach „über den Dacryops" wovon er 2 Fälle untersuchen konnte. Ein Fall bei einer Jungfer von 40 Jahren, wo der Tumor erbsengross war; Excision; kein Recidiv seit $1^1/_2$ Jahre. An einer Seite war der Tumor von normalem Conjunctival-Epithel bedeckt mit Einsenkungen für die Mündungen der Thränencanälchen; eines dieser letzteren geht schief tiefer in das unterliegende Gewebe, verbreitert sich und bildet einen Sack mit einem einzelligen Lager von Pflasterepithel bekleidet. Darum ist lockeres Bindegewebe, welches Thränencanälchen und viele Mastzellen enthält. — Der 2. Fall ist von einem 28jährigen Mädchen, welches jedes Mal, als sie weinte, am linken Auge eine Spannung spürte, welche nach einer Stunde wieder verschwand. Das letzte Mal bestand die Spannung noch nach 2 Tagen; man sah eine seröse bohnengrosse Kyste. Bei der Excision war sie haselnussgross; kein Recidiv seit 6 Monaten. Auch hier war nur einschichtiges Pflasterepithel als innere Bekleidung zu sehen. Die Aetiologie ist nicht klar; im ersten Falle könnte man die Schiefstellung des Thränencanälchens als Ursache annehmen.

4. von Duyse (Gent) sprach „über Anophthalmos congenitus", wovon er einen Fall hat studiren können. Die Hinterhauptwindungen waren vorhanden; fünf der 6 vorderen Gehirnnervenpaare waren anwesend; die Optici aber nicht; kein Chiasma, kein Tractus; die Tubercula mamillaria sind verschwommen; die Corpora geniculata nicht angedeutet, die Vierhügel wenig entwickelt; die Opticusschicht hat ein normales Volumen. Hinter den Lidern ist eine Wand, vorn concav, welche der Fascia tarso-orbitalis entspricht; an ihr inseriren sich die äusseren Augenmuskeln. Durch das aplasische Foramen opticum geht die Arteria ophtalmica allein durch. Es ist ein kleines Auge von 1 mm Durchmesser auf 5 mm Länge vorhanden, ohne Spur eines auch nur rudimentären Opticusrestes; aussen ist eine Sclera, innen eine Choroidea, welche das Ganze füllt. Keine Spur von Retina, Linse, Cornea und Epithel. Wahrscheinlich haben die anderen Beobachter nur mit dem Skalpel untersucht und keine Serienschnitte angefertigt. Der Anophthalmos ist demnach nur ein stärker ausgesprochener Microphthalmus.

5. Venneman (Löwen) sprach „über angeborene vordere excentrische oder paracentrale Polarkatarakt". Bei einer 33jährigen Frau war seit vielen Jahren eine stationäre Katarakt vorhanden, als weisser 2—3 mm grosser Flecken, unten-



aussen vor der Mitte der Linse gelegen. An der entsprechenden Stelle hatte die Iris ein kleines Coloboma. Man weiss, dass vor dem 2. Monate des Embryonallebens noch keine vordere Kammer besteht; dass eine Pupillarmembran Linse und Hornhaut verbindet; allmählich, wenn die Iris sich entwickelt, werden die Verbindungen gelöst, und in der Axe, wo keine Iris vordringt, können Verbindungen bestehen bleiben und als Pyramidalstaar angesprochen werden. Hier war noch eine stärkere Verbindung länger vorhanden geblieben, welche zu gleicher Zeit Colobom und Flecken hervorbrachte.

6. Tacke (Brüssel) „über Neuritis retrobulbaris“. Unter 1200 Fälle von acuter Neuritis durch Intoxication (Alkohol, Tabak, Jodoform, Dinitrobenzol, Schwefelkohlenstoff, Diabetes u. s. w.) hervorgerufen, sah er nur drei Fälle von Amaurose (0,02 $^0/_0$). Dann theilt Vortr. vier Fälle mit, nach Erkältung entstanden, mit gutem Ausgang.

7. Coppez (Brüssel) zeigt ein Auge vor, wo ein Eisensplitter seit 32 Jahren in den Augenhäuten sass, allmählich Erblindung und Glaukom (T + 2), mit zeitweiligen Schmerzen hervorrief und endlich die Enukleation veranlasste. Der Splitter sass 3 mm unten-aussen von der Papilla optica, ragte in das Vitreum herein, war nicht eingekapselt, und zeigte nur Siderosis in der nächsten Umgebung, Patient war ein 52jähriger Schmied. Das andere Auge war gesund. [Vgl. Magnet-Operation, S. 22.] **Pergens.**

Referate, Uebersetzungen, Auszüge.

1) Ueber normale Sehrichtungsgemeinschaft der Netzhäute bei einem Schielenden, von Dr. Armin Tschermak. (Albrecht v. Graefe's Archiv f. Ophthalmologie. XLVII. 3.)

In meinem Falle von Strabismus alternans bei anisometroper Myopie und in den nicht seltenen Parallelfällen handelt es sich um eine Störung der sensorischen Correspondenz der Netzhäute, welche einerseits die relative Localisation der beiden Sehfelder, anderseits deren gleichzeitige Verwerthung betrifft. Zum Nachweis der ersteren Störung wurden folgende fünf Methoden verwendet, nachdem zuvor die jedesmalige Einstellung der Fovea auf den Fixationsimpuls hin erwiesen war: aus den localen Verschiedenheiten der Sehschärfe sowie der gesteigerten Empfindlichkeit nach Lichtabschluss, aus der Lage des blinden Fleckes, aus der entoptischen Wahrnehmung der Macula und des Haidinger'schen Polarisationsbüschels. Die erste, directe Methode besteht im Nachweis getrennten, scheinbaren Ortes von Aussendingen, welche in je eine Gesichtslinse gebracht sind: das Aufsuchen der letzteren kann entweder nach dem blossen Anschein oder besser nach dem Ausbleiben der Einstellbewegung oder nach objectiver Messung des Schielwinkels oder am genauesten nach der von mir angewendeten Methode der subjectiven Bestimmung der Schielstellung geschehen. Ich bringe dabei das Bild eines nur dem Schielauge sichtbaren Objectes z. B. einer Bleistiftspitze — das andere Auge fixirt durch ein Loch in einem weissen Schirm eine Marke auf weissem Grunde in bestimmter Entfernung, auf welchem das Festobject verschoben wird — zum Zusammenfallen mit dem vorher erzeugten fovealen Nachbilde im Schielauge.

Die zweite, directe Methode liefert den Nachweis getrennten scheinbaren Ortes der maximalen Sehschärfe für jedes Auge. Die dritte, directe Methode verwerthet foveale entoptische Eindrücke, und zwar

durch succesive Fixation oder simultan durch Objecte in beiden Gesichtslinien erzeugte scheiben- oder streifenförmige Nachbilder, ferner die Haidinger'-schen Büschel beim Blick durch je einen Nicol, endlich Schatten entoptischer Objecte, wie Mouches in der Umgebung der Gesichtslinie des Schielauges oder einen Linsenpunkt desselben. Der Vorzug dieser Methode liegt darin, dass sie von der schwankenden Schielstellung ganz unabhängig macht. Der Ortsunterschied des fovealen Schielaugennachbildes vom Fixationspunkt lässt sich sehr leicht bestimmen, indem man ein nur dem Fixirauge sichtbares Object z. B. eine Bleistiftspitze — dem Schielauge wird ein weisser Schirm geboten — zum Zusammenfallen mit dem fovealen Schielaugennachbilde bringt: dieser „Nachbildwinkel" (präcise: vom Schielauge ab zu rechnen!) kann nur mit dem für verschiedene Entfernungen subjectiv gemessenen Schielwinkel verglichen werden.

Die vierte, indirecte Methode erweist die Möglichkeit, an einem Stereoskop, bezw. Haploskop Combinationsbilder bei einer der Schielstellung nicht entsprechenden Tafelstellung herzustellen, eventuell bei gleichzeitiger getrennter Localisation entoptischer fovealer Eindrücke. Die fünfte, indirecte Methode zeigt das Bestehen von Doppelbildern in paradoxer Lage entweder schon ohne künstliche Mittel oder erst bei Vorsetzen von Prismen.

Die zweite Störung betrifft die gleichzeitige Verwerthung der beiden Sehfelder. Einerseits ist eine „innere Hemmung" der Eindrücke des Schielauges nachzuweisen: durch die Minderung der Sehschärfe speciell der Fovea während des Schielens, Besserung während der Einstellung, ferner durch die dauernde Prävalenz der Conturen des fixirenden Auges, desgleichen der demselben gebotenen Farbe bei dem Versuche binocularer Farbenmischung. Anderseits besteht aber doch die Möglichkeit sehrichtungsgleiche (d. h. in derselben Richtung zum Beobachter, etwa zu dessen Nasenwurzel erscheinende) Eindrücke beider Augen gleichzeitig zu verwerthen, wie das zeitweise Gelingen binocularer Mischung verschiedener Helligkeiten oder Farben beweist.

Als charakteristische Eigenthümlichkeiten der anomalen relativen Localisationsweise beider Sehfelder ergaben sich:

1. Inconstanz derselben, welche sich ganz einwandsfrei aus der schwankenden Lagebeziehung der beiden fovealen entoptischen Eindrücke ergiebt,
2. Zeitweiliger Wechsel der anomalen Localisationsweise mit der normalen,
3. Innere Hemmung der Eindrücke des Schielauges,
4. Fehlen der binocularen Tiefewahrnehmung: in anderen Fällen vielleicht rudimentär vorhanden,
5. Vorkommen unocularer Diplopie.

Mein Schielfall gehört zur letzten der drei sich ergebenden Gruppen von Schielenden. Die erste umfasst solche mit normaler relativer Localisationsweise beider Sehfelder, die zweite und dritte solche mit der charakteristischen Störung: in den ersteren dieser Fälle ist die Schielstellung einer der allerdings schwankenden anomalen Localisationsweise entsprechende, es besteht also wenigstens die äussere Möglichkeit binocularen Einfachschielens. In der 3. Gruppe findet sich keine Distanz bezw. Strecke, für welche der Schielwinkel mit dem „Nachbildwinkel" übereinstimmt: eventuell treten, besonders bei ruhendem Blick, spontan paradoxe Doppelbilder auf.

Die Anomalie ist demnach einerseits wesentlich verschieden von der normalen sensorischen Beziehung oder Correspondenz der Netzhäute als einer fixen Sehrichtungsgemeinschaft gewisser Paare von Netzhautelementen mit im Wettstreit wechselnden, doch zu einem constanten Betrag sich ergänzenden

Antheile am Sehraume (Hering). Anderseits weist die Möglichkeit einer, wenn auch nur zeitweisen und stets unvollkommenen binocularen Mischung, der Wechsel mit der normalen Localisationsweise, das manchmal bloss regionale Bestehen einer solchen Anomalie (Javal) und das Vorkommen gleichzeitiger unocularer Diplopie auf das Bestehen einer anomalen, inconstanten Functionsbeziehung beider Netzhäute hin, welche ich anomale Sehrichtungsgemeinschaft zu nennen vorschlage. Dieselbe scheint das Ergebniss einer gewissen Anpassung des Sehorgans zu sein: im Falle einer entsprechenden Schielstellung verhütet sie Doppeltsehen und bietet die Möglichkeit eines wenigstens zeitweisen binocularen Einfachsehens.

---

2) **Die operative Behandlung hochgradiger Kurzsichtigkeit und ihre Indicationen,** von H. Schmidt-Rimpler in Göttingen. (Die Therapie der Gegenwart. 1899. April.)

Nach einigen kurzen Bemerkungen zur Geschichte der Myopie-Operation begründet Verf. die Feststellung, dass es sich bei der Operation nicht um die Bekämpfung der Krankheitsprocesse handelt, auch ein Fortschreiten der Myopie dadurch nicht verhütet wird, sondern der Nutzen derselben allein in optischer Besserung zu suchen ist.

Die nach der Operation zu erwartende Refraction lässt sich nach den Formeln von Hirschberg, Oswalt, annähernd vorausbestimmen, doch kommen individuelle Schwankungen in der Brechkraft der in situ befindlichen Linse in Betracht.

Verf. schlägt vor, bei künftigen Veröffentlichungen eine gleichmässige Bestimmung des Myopiegrades mit Berücksichtigung der angenommenen Lage des corrigirenden Glases zu machen; correct erscheine es, die Myopie bez. die Fernpunktslage vom Hornhautscheitel aus zu messen.

Die Hebung der Sehschärfe für die Ferne erklärt Verf. durch Fortfall des vorher corrigirenden scharfen Concavglases, welches das Netzhautbild verkleinert, eventuell könnte auch Linsenastigmatismus oder leichte Trübung vorher die Sehschärfe beeinträchtigt haben.

Die Erschwerung des Nahesehens durch die Operation muss eventuell als Gegenindication aufgestellt werden. Verf. berichtet einen Fall, in welchem durch die Operation eine Berufsstörung eintrat, und zwar bei einem Kellner, der danach ohne Brille das Geld nicht erkennen konnte und im Berufe eine Brille nicht tragen durfte.

Wichtiger als diese seltene Störung erscheint dem Verf. der Verlust des binocularen Sehens bei einseitiger Operation.

Die Gefahren der Operation liegen in der Möglichkeit der Infection, früher und später Drucksteigerung, Chorioidealblutungen, Glaskörpertrübungen, Netzhautablösung. Letztere ist besonders bei Glaskörperverlust zu befürchten, da man an kranken Augen operirt.

Daraus ergiebt sich eine Beschränkung der Indication auf solche Fälle, bei denen ein wirkliches Bedürfniss vorliegt. Als Grad der Myopie, die er noch operirt, nennt Verf. 15 Dioptr.; ein gewisses Maass von Sehschärfe ist nothwendig, da die Refractionsbesserung sonst wenig nützt, es ist jedoch individuell zu bemessen. Alte Chorioidealveränderungen bieten keine Gegenindication, wohl aber frische.

Einen Einäugigen würde Verf. nicht operiren, er hält die Operation eines zweiten Auges eines Patienten, dessen erstes Auge mit Erfolg operirt ist und

sich ein Jahr gut gehalten hat, für berechtigt und angezeigt, zumal dann binoculares Sehen gewonnen wird.

Verf. hat bisher 19 Fälle operirt, alle mit gutem Erfolge und ohne Zwischenfall. Das Operationsverfahren wird nicht angegeben, die Indicationsstellung ist sehr eingeengt. Spiro.

---

3) **Cerebrale Amaurose nach Blepharospasmus**, von Prof. K. Baas, Freiburg i. Br. (Münch. med. Wochensch. 1899. Nr. 4.)

$2^1/_2$jähriger Knabe mit Eczem des Gesichtes und der Lider, phlyctänulärer und pannöser Keratitis, hielt nach Besserung der Krankheitserscheinungen seine Lider immer noch krampfhaft geschlossen; deshalb beiderseits Lidspaltenerweiterung durch Kanthoplastik. Bald darauf öffneten sich die Augen spontan; aber es bestand Blindheit, mit der eine gewisse geistige Stumpfheit Hand in Hand ging. Das Kind sass meistens still oder lief an den Stühlen tastend umher; im Zimmer konnte es sich nicht zurecht finden. Abgesehen von Hornhautflecken war der Augenbefund objectiv ganz normal; die Anamnese ergab, dass das Kind vor der Erkrankung auch ganz normal gewesen. Ohne dass Besserung eintrat, starb das Kind bald darauf an einer Bronchopneumonie. Die Autopsie und mikroskopische Untersuchung — die erste in einem derartigen Fall gemachte — der Augen, der Sehnerven und des Gehirns ergaben absolut nichts Krankhaftes, abgesehen von der Hornhaut. Zwischen den Sehnervenfasern befanden sich zerstreut rundliche leere Lücken von etwa 40 bis 160 μ Durchmesser durch Schrumpfung in Folge der Formolhärtung entstanden, welche Verf. abbildet, um Unerfahrene vor Irrtum zu bewahren. — Das geschilderte Krankheitsbild der „Amaurose nach Blepharospasmus resp. phlyctänulärer Erkrankung“ ist seit A. v. Graefe, der es zuerst beschrieben, den Augenärzten nicht unbekannt, wenn es auch nicht häufig vorkommt. Zuletzt hat Silex (Eigenartige Sehstörungen nach Blepharospasmus Arch. f. Psych. 1898. Bd. 30) die Literatur darüber zusammengestellt, worauf Verf. verweist. Verf. bespricht die Symptome des Krankheitsbildes, das Kinder befällt, stets nur vorübergehend auftritt, in verschieden langer Zeit, von einigen Tagen bis zu Monaten, wieder heilt, beim Wiederkehren der Lichtempfindung anfänglich mit etwas Lichtscheu verknüpft ist; das Sehen kehrt zuerst im Centrum wieder, allmählich erst in der Peripherie; zuerst werden grössere Gegenstände erkannt, allmählich nach und nach erst kleinere. Bezüglich der verschiedenen Erklärungsversuche des Krankheitsbildes durch die einzelnen Autoren muss auf das Original verwiesen werden. Leber nimmt ein „Wiederverlernthaben des Sehens“, gewissermaassen Amblyopie aus Nichtgebrauch an, während Silex einen Teil der Fälle möglicherweise als Rindenblindheit nach Munk auffasst, im grossen Ganzen dagegen glaubt, dass man diese bei den Kindern beobachteten Sehstörungen nicht unter bekannte Krankheitsbilder unterbringen kann; man könne nur sagen, dass es sich um ein functionelles cerebrales Leiden handele, das in einem sehr wundersamen Augensymtomencomplex und sehr eigenartigen Alterationen der Psyche sich zeige. Verf. selbst meint zum Schluss, „dass es sich um ein Krankheitsbild handelt, das in der That in keines der heute gebräuchlichen Schemata passt, das man als ein sogen. functionelles Leiden bezeichnen kann, bei dem die anatomischen Veränderungen für uns bis jetzt nicht nachweisbar sind resp. gewesen sind. Am besten werden wir es als ein Zurücksinken auf eine frühere geistige Entwicklungsstufe auffassen, das dadurch zu Stande kommt, dass unwillkürlich, gewissermassen reflectorisch, die für das Seelenleben und dessen Ausbildung wichtigen Gesichtsempfindungen, und damit eine ganze Welt in

Wegfall kommen. Auf Grund der sozusagen nur eingeschlafenen Fähigkeiten der wohl kaum wesentlich durch diesen Aufschluss alterirten nervösen Organe tritt nach dem Erwachen und beim Wiedereintreten der Funktion eine individuell verschiedene Herstellung, insbesondere der psychisch optischen Vorgänge wieder ein, welche unter Berücksichtigung der früher schon einmal erreicht gewesenen Entwicklungshöhe recht gut mit der Art des Erlernens beim Neugeborenen in Vergleich gestellt werden kann." Neuburger.

Journal-Uebersicht.

v. Graefe's Archiv f. Ophthalmologie. XLVII. 2.

1) **Ueber die Entstehung von Cataract nach Unterbindung der Venae vorticosae.** Experimentelles aus dem Laboratorium von Prof. Koster zu Leiden, von Dr. J. R. van Geuns aus Haag.

Unterbindung der Venae vorticosae bewirkt hochgradige Stauungserscheinungen, Hyperämie, Extravasate in die vordere und hintere Kammer, selbst blutige Verfärbung der Cornea, Drucksteigerung. In einzelnen Fällen werde das Krankheitsbild durch wahrscheinlich auf Infection beruhende entzündliche Erscheinungen (Leukocyteninfiltration) complicirt. In der Linse quellen anfangs vorwiegend die Fasern der hinteren Corticalis, und entstehen Abhebungen des Epithels von der Kapsel. Später findet man eine Zellwucherung, welche vom Corpus ciliare aus auf die vordere Linsenkapsel zieht und bei pigmentirten Thieren Pigment enthält. Die Herkunft dieser Zellen ist nicht sicher zu erweisen, doch deutet das Aussehen auf einen Zusammenhang mit dem Epithel des Corpus ciliare hin. Ferner beobachtet man Bildung einer zweiten Linsenkapsel und Wucherung des Epithels, welches sich unter die hintere Kapsel erstreckt und vor und hinter dem Aequator scharf umschriebene, ringförmige Zellhaufen bildet. Einzeln entsteht eine echte Cat. capsul. post. Das neugebildete Epithel der hinteren Kapsel kann zu durchsichtigen Fasern auswachsen — eine Art Regeneration der Linse.

Hin und wieder gefundene Einlagerungen der Linsen bestanden aus kohlensaurem und phosphorsaurem Kalk. Ausserdem fand Verf. Morgani'sche Kugeln und Fetttropfen, dagegen kein Cholestearin und keine Fettsäurekrystalle.

Versuche ergaben, dass durch die Linsenkapsel keine Filtration, wohl aber eine Osmose stattfindet, und zwar ist sie auch für Eiweiss durchgängig.

Ist die Linse nach Unterbindung der Venae vorticosae von Blut umgeben, steht dieses unter erhöhtem Druck und ist das Epithel geschädigt, so wird Flüssigkeit in das Innere der Linse gelangen, worauf Spaltung und Quellung der Corticalis und des Kerns, event. Verflüssigung der Corticalis folgt. Regenerirt sich das Epithel, so kommen die cataractösen Veränderungen zum Stillstand; findet die Regeneration nicht statt, so bildet sich eine Totalcataract aus.

Epithelwucherung scheint nur dann einzutreten, wenn die Drucksteigerung nachgelassen hat. Die Ursache der Wucherung bleibt vorläufig unaufgeklärt.

---

2) **Ein Fall von unpigmentirtem, alveolärem Flächensarkom des Ciliarkörpers, nebst Bemerkungen über das Vorkommen epitheloider Zellen in und auf der Retina bei Glaucom,** von Dr. Groenouw, Privatdocent in Breslau.

Das Sarkom breitete sich flächenhaft in der unteren Hälfte des eigentlichen Ciliarkörpers aus und hatte, da es in meridionaler Richtung nur wenige Milli-

meter breit war, eine wurstförmige Gestalt. Die obere Hälfte des Ciliarkörpers war atrophisch und frei von Geschwulst. Ausser dem intraocularen fand sich am unteren und medialen Hornhautrande je ein epibulbärer Tumor. Die Geschwülste zeigten alveoläre Structur; besonders trat dies bei den epibulbären Geschwülsten hervor, während bei dem intraocularen der alveoläre Bau durch Zerfall der Zellen etwas verwischt war. Die Zellen waren polygonal, rundlich oder spindelförmig, zum Theil von epitheloidem Charakter. Pigmentirung fehlte ganz.

Ein Zusammenhang zwischen der intraocularen Geschwulst und den epibulbären Knoten konnte nicht nachgewiesen werden. Verf. nimmt an, dass das Sarkom des Corpus ciliare zuerst entstand, und dass Geschwulstzellen durch Emissarien der Sklera (Art. cil. ant.) nach aussen wucherten.

Der Bulbus war im Uebrigen vielfach degenerirt: Status glaucomatosus, Oedema corneae, Zellauflagerungen auf der Membr. Descem., geschrumpfte Cataract, Schrumpfung und Ablösung des Glaskörpers, Atrophie der Netzhaut und des Opticus, Excavation der Papille. Auf der bindegewebig degenerirten Nervenfaserschicht der Netzhaut lag eine mehrfache Schicht epitheloider Zellen, welche sich nach vorn bis zur Zonula Zinnii erstreckte. Die Zellen waren, von der Fläche gesehen, polygonal, ein Querschnitt lang und schmal, mit blassem Protoplasma und Kern. Dieselben Zellen fanden sich auch innerhalb der Netzhaut und um den abgelösten Glaskörper. Ob diese Zellenhäufungen sarkomatöser Art oder Folge entzündlicher Processe sind, lässt sich nicht entscheiden.

---

3) **Zur pathologischen Anatomie des Totalstars,** von Prof. C. Hess in Marburg.

Ein halbjähriges, rachitisches Kind mit Totalstar bds. starb 28 Stunden nach der Discission des einen Auges an Pneumonie. Beide Augen konnten enucleïrt und untersucht werden. In dem nicht operirten Auge war das Epithel der vorderen Kapsel an einzelnen Stellen gewuchert, die hintere Kapsel epithelfrei. An vordere und hintere Kapsel grenzte eine homogene schwach färbbare Masse, in deren äquatorialen Partien eine schmale Schicht wenig veränderter Linsenfasern lag. Diese letzteren erstreckten sich hinten, etwas entfernt von der Kapsel, bis in die Nähe des Pols. Von der homogenen Masse hob sich der Kern scharf ab. Die äussersten Schichten desselben zeigten zahlreiche, die centralen Theile keine Vacuolen. Hier war der concentrische Verlauf der Fasern noch deutlich erkennbar, und das Ganze mit feinen tröpfchenartigen Gebilden durchsetzt, deren Dichtigkeit nach der Peripherie hin abnahm. Ausserdem sah Verf. in dem äquatorialen Kerngebiete mit Hämatoxylin dunkel gefärbte Körnchen, welche er als Kernreste der Linsenfasern anzusehen geneigt ist. Endlich fanden sich drusenartige Gebilde, dunkel gefärbt, von scholligem Bau, bis 0,3 mm Durchmesser gross.

In der discindirten Linse fiel besonders die beträchtliche Vacuolenbildung auf, welche sich in der kurzen, nach der Discission verflossenen Zeit entwickelt hatte.

Der Glaskörper war ganz gesund.

Nach diesem Befunde handelte es sich um einen weit fortgeschrittenen Schichtstar. Wahrscheinlich gehören Schichtstar, Centralstar und angeborener Totalstar genetisch eng zusammen.



4) **Monoculares und binoculares Blickfeld eines Myopischen,** von Dr. med. Willie Asher, Augenarzt in Leipzig. (Aus dem physiologischen Institut der Univ. Leipzig.)

Verf. bestimmte für seine kurzsichtigen — reichlich 5 D — Augen die monocularen Blickfelder nach der Hering'schen Nachbildmethode, das binoculare Blickfeld durch Feststellung desjenigen Bezirks, innerhalb dessen ein kleines Object binocular gesehen wurde. Die Mitte der Tafel, welche für die Einzeichnungen benutzt wurde, befand sich genau im Fernpunktabstand — 19 cm —, so dass Accommodation und dadurch bedingte Convergenz ausgeschlossen war. Es zeigte sich, dass das binoculare Blickfeld wesentlich kleiner war, als der gemeinsame Theil der beiden monocularen Blickfelder.

Ein bestimmte Erklärung kann nicht gegeben werden, jedenfalls spielt die verschiedene Innervation der Augenmuskeln bei monocularer und binocularer Fixation eine Rolle.

---

5) **Zur Lehre von den Augenmuskellähmungen und den Störungen der Pupillenbewegung.** Eine vergleichende und pathologisch-anatomische, experimentelle und klinische Studie über die Augenmuskelkerne, das Ganglion ciliare, die Reflexbahnen und das Reflexcentrum der Pupille. I. Hälfte. Von Ludwig Bach, Privatdocent und I. Assist. der Univ.-Augenklinik in Würzburg.

Verf. untersuchte nach den verschiedenen neueren Methoden das Kerngebiet der Augenmuskeln bei Kaninchen, Katzen, Affen, erwachsenen Menschen und menschlichen Embryen. Die vorliegende Arbeit beruht auf Studien, welche bis in das Jahr 1892 zurückreichen. Das verarbeitete anatomische Material ist sehr gross und mit Hülfe guter Technik gewonnen worden.

Die anatomischen Einzelheiten lassen sich nicht kurz zusammenfassen und können hier um so weniger wiedergegeben werden, als sie vielfach erst durch Vergleich mit dem übereinstimmenden oder abweichenden Befunden anderer Autoren ihre richtige Bedeutung gewinnen. Ref. muss auf das Original verweisen.

Als wichtigstes Ergebniss seiner Untersuchungen stellt Verf. selbst hin, dass „eine so scharfe und weitgehende Gliederung im Oculomotoriuskerne des Menschen, wie sie von manchen Autoren angegeben wird, und wie sie die Lehre von den Kernlähmungen voraussetzte und verlangte, entschieden nicht existirt." Zu beiden Seiten der Mittellinie liegt ein grosser ungegliederter Hauptkern. Der unpaare Centralkern besitzt keine scharfe Abgrenzung gegen die seitlichen Hauptkerne. Die zwischen ihnen liegende Zone ist zellarm, aber nicht zellfrei.

Die Zellen der kleinzelligen Lateral- und Median-Kerne, welche mehrfach beschrieben worden sind, gleichen den Zellen der Oculomotorius-, Trochlearis- und Abducenskerne nicht; höchst wahrscheinlich gehören diese Kerne dem Kerngebiete des Oculomotorius nicht an.

Die experimentellen Untersuchungen des Verf.'s über die Zugehörigkeit der Kerne zu bestimmten Muskelfasern führten zu keinem endgültigen Resultat. Der von Darkschewitsch beschriebene obere Kern gehört sicher nicht zum Oculomotorius.

Bei Menschen, Affen, Kaninchen und Katzen sind die Oculomotoriusfasern zum Theil gekreuzt, zum Theil ungekreuzt.

Die Länge des Trochleariskerns beträgt etwa $^1/_3$ der Länge des Oculomotoriuskerns. Die Abgrenzung beider Kerngebiete ist nicht scharf, auch hier ist eine zellarme, keine zellfreie Zone zwischengelagert. Die Trochlearisfasern

sind bei Kaninchen und Katzen vorwiegend gekreuzt und nur zu einem kleinen Theile ungekreuzt. Von Affen und Menschen hat Verf. keine Präparate gewonnen, welche sicheren Aufschluss geben, doch besteht auch hier höchst wahrscheinlich partielle Kreuzung.

Die vorliegenden pathologisch-anatomischen Beobachtungen im Bereiche der Kerngebiete sind mit grosser Vorsicht zu beurtheilen, weil die bisherige Technik für die Gewinnung einwandfreier Resultate nicht ausreicht. Das Aussehen der Ganglienzellen verändert sich rasch unter dem Einflusse vieler im Körper vorhandenen giftigen Stoffe und ebenso rasch nach dem Eintritt des Todes. Wir wissen heute, dass die Zellen unter normalen Verhältnissen erhebliche Abweichungen zeigen, und dass die Härtung und Färbung der Präparate grosse Vorsicht erheischen.

---

6) **Die Immigrationstheorie und die Lehre von den Schlummerzellen,** von Dr. O. Schnaudigel, ehem. Assistent an der Univers.-Augenklinik zu Heidelberg.

Die Cohnheim'sche Theorie ist neben anderen noch neuerdings von Buddee bestritten worden. Wenn dieser Autor frischen Eiter in die Hornhaut injicirte und die Thatsache, dass die Eiterkörperchen keine spindelförmige Gestalt annahmen, gegen die Immigrationstheorie verwerthet, so übersieht er, dass Eiterkörperchen nicht ohne weiteres mit in den Gefässen circulirenden weissen Blutkörperchen identificirt werden dürfen, und dass der Reiz fehlt, der die Zellwanderung anregt, bei welcher die runden Körperchen, wenn sie sich durch die Saftcanälchen durchzwängen, zu spindelförmigen Gebilden ausgezogen werden.

Dem gegenüber betont Verf., dass der bekannte Leber'sche Zinnoberversuch noch nicht widerlegt worden ist. Für seine eigenen Versuche ging er von der Beobachtung aus, dass bei Kaninchen im Knochenmarke (Marwedel) und im Blute (Hirschfeld) zahlreiche eosinophile Zellen vorhanden sind. Zwei Kaninchenhornhäute wurden mit Staphylokokkenculturen geimpft, und nach 18 Stunden die Bulbi enucleïrt. Formol, Alkohol, Delafield, verdünnte Salzsäure, Ammoniak, Eosin-Glycerin u. s. w. Es zeigte sich dann, dass in dem an sich nachweisbar noch nicht veränderten Hornhautgewebe zahlreiche Zellen lagen, welche alle Uebergänge von der runden bis zur lang ausgezogenen Spindelform aufwiesen und grösstentheils eosinophile Granula enthielten. Damit ist mit Sicherheit festgestellt, dass es sich um eingewanderte Leukocyten handelt.

---

7) **Ueber das Sarkom des Ciliarkörpers und seine Beziehungen zu den Sarkomen des übrigen Uvealtractus,** von Dr. Groenouw, Privatdocent in Breslau.

Wesentlich Statistisches.

---

8) **Ein Fall von essentieller Ophthalmomalacie,** von Dr. J. Strzeminski in Wilna.

22jähriger gesunder Mann erlitt in $2^3/_4$ Jahren in verschieden langen Zwischenräumen auf demselben Auge 4 Anfälle von essentieller Ophthalmomalacie, welche 11—19 Tage anhielten. Tension stark herabgesetzt, Tieflage und Verkleinerung des Auges, geringe Ptosis, Faltung der Hornhaut, Miosis, Sensibilität der Hornhaut verringert, Röthung der Lidhaut und der betr. Gesichtshälfte, keine Entzündung, erhebliche Amblyopie. Auch nach dem vierten

Anfalle erholte sich das Auge vollständig. Die Behandlung mit Bromsalzen und Atropin war ohne Wirkung. Aetiologie nicht aufgeklärt.

---

9) **Sehnervenentzündung nach Schädelcontusion**, von Dr. Ehrenfried Cramer in Cottbus.

Ein Arbeiter schlug mit dem Vorderkopfe auf und wurde für lange Zeit bewusstlos. Keine Zeichen von Schädelbruch. 8 Tage später, nachdem er inzwischen gearbeitet hatte, traten Kopfschmerz, Schwindel und bald darauf Doppelsehen auf — l. A. nach aussen abgewichen —, während S rasch abnahm. 16 Tage nach der Verletzung taumelnder Gang, Schwanken bei geschlossenen Augen, Fehlen der Sehnenreflexe, träge Reaction der Pupillen, S = F. Z.: 3 m mühsam, G.-F. eingeengt, erhebliche Stauungspapille. Temperatur und Puls normal.

Lues ist ziemlich sicher auszuschliessen, vor mehreren Jahren Blutspeien, Pleuritis, Tuberculose (?).

Nach Behandlung mit Jodkalium und Quecksilber verschwanden alle krankhaften Symptome seitens des Cerebrospinalsystems, S hob sich rechts auf $^6/_{7.5}$, links auf < $^6/_{10}$, die Einengung des G.-F. blieb. Pat. begann zu arbeiten. Nach 3 Wochen sank S, nahm aber bei Ruhe rasch wieder zu. Nach 2 Monaten S = $^5/_{12}$, nach 1 Jahr rechts $^6/_{15}$, links $^6/_{20}$, Nieden 2, G.-F. noch mehr eingeengt, Papille atrophisch. Allgemeinbefinden ziemlich gut, Pat. ist als Platzarbeiter in einer Glashütte beschäftigt.

Nach dem Verlaufe der Erkrankung darf eine primäre Blutung in die subvaginalen Räume ausgeschlossen werden. Gegen luetische Hirngeschwulst spricht, abgesehen von dem Fehlen anderer Zeichen von Lues das frühzeitige Auftreten der hochgradigen Sehstörung. Ein Hirntumor anderer Art hätte innerhalb eines Jahres schwerere sonstige Störungen verursachen müssen.

Verf. hält es auf Grund früherer Beobachtungen für wahrscheinlich, dass eine tuberculöse Meningitis vorlag, welche soweit Folge der Verletzung war, als durch dieselbe ein Locus minoris resistentiae für die Entwicklung der örtlichen Tuberculose gesetzt wurde. Scheer.

II. Wochenschrift für Therapie u. Hygiene des Auges. Herausgeg. von Dr. Wolffberg 2. Jahrgang. 1899. Nr. 14.

Eine sehr beachtenswerthe Eigenschaft der Isometrope-Gläser, von Dr. Wolffberg.

Verf. macht darauf aufmerksam, dass Aphakische durch isometrope Brillen eine grössere Sehschärfe erreichen, als durch gewöhnliche Brillen. Zur Erklärung führt er die Versuche Widmark's an, nach welchen ultraviolette Strahlen, wenn sie längere Zeit auf das Auge einwirken, krankhafte Veränderungen hervorrufen, während die Krystall-Linse das ultraviolette Licht kräftig absorbirt. Da nun durch Entfernung der Linse der Schutz gegen ultraviolettes Licht verringert wird, andererseits die isometropen Gläser diese Strahlen absorbiren, so empfiehlt Verf. ihre Verwendung zu Starbrillen.

Nr. 15.

Totale Farbenblindheit. Kurze Bemerkung von Dr. Wolffberg.

Verf. betont, dass ein wichtiges Symptom der totalen Farbenblindheit die Lichtscheu sei. — Da Blau-Gelb-Blindheit nur auf Grund eines peripheren (Aderhaut-)Leidens beobachtet wurde, so hält Verf. die totale Farbenblindheit für eine congenitale Roth-Grün-Blindheit, verbunden mit peripherer Ursache für die Blau-Gelb-Blindheit.



Nr. 16.

Einfluss der Tenotomie auf die Sehleistung, von Dr. Wolffberg.

Verf. beobachtete, dass in einer Reihe von Fällen die Sehleistung des schielenden Auges unmittelbar nach erfolgter Tenotomie einen nicht unwesentlichen Zuwachs erfuhr, auch dann, wenn die Stellungsverbesserung kaum merklich war.

Nr. 18.

Behandlung des Ulcus corneae serpens, von Dr. Wolffberg.

Verf. bestreicht die Geschwürsfläche mehrmals täglich mit einer Paste von Bolus alba, Formalin und Wasser.

Nr. 19.

Beitrag zum Studium der Fremdkörper im Bindehautsack des Auges. Aus dem Französischen des Dr. J. de Lantshere, übersetzt von Dr. Wolffberg.

Bericht über einen Fall, in welchem eine 50jährige Frau ein Weizenkorn 3 Monate im Conjunctivalsack getragen hatte.

Nr. 22.

Ueber totale Farbenblindheit. Bemerkung von E. Rählmann.

Verf. betont auf Grund eigener Erfahrung, dass auch dann, wenn krankhafte Erscheinungen am Auge völlig fehlen, also Sehschärfe, Lichtsinn und Gesichtsfeld normal sind, ein absoluter Defect des Farbensinnes bestehen kann.

Nr. 23.

1) **Die Anwendung der Wasserstaubdouche bei Augenerkrankungen,** von Dr. F. W. Hoffmann (Coblenz-Ems).

Verf. empfiehlt die kalten oder warmen Wasserumschläge der Augen durch eine Wasserstaubdouche zu ersetzen.

2) **Thränensackeiterung und Siebbeinempyem,** von Dr. Daxenberger-Regensburg.

Mittheilung eines Falles von Caries der Siebbeinhöhlen mit secundärer Betheiligung des Thränensacks. Exstirpation des letzteren und energisches Auskratzen der dahinter liegenden Knochenwand führten Heilung herbei.

Nr. 25.

Ueber Epidermin (Fluor), von Dr. Wolffberg.

Verf. empfiehlt dieses Präparat zur Anwendung in Salbenform bei Verbrennungen der Lider oder Wimpern u. dergl. C. Hamburger.

Vermischtes.

1) Witold Narkiewicz Jodko

starb am 12. November v. J. auf seinem Landgute im Gouv. Minsk (West-Russland). Im Jahre 1834 geboren, studirte er Medicin an der Universität Dorpat, den Doctorgrad bekam er für die Dissertation „Ueber sympatische Augenentzündung" im Jahre 1859 in Warschau. Nach einer längeren wissenschaftlichen Reise liess er sich in Warschau nieder, wo er bald die Führung der augenärztlichen Abtheilung des jüdischen Krankenhauses übernahm und einen Ruf als

tüchtiger Augenarzt und Operateur erhielt. Im Jahre 1865 vertheidigte er die Habilitationsschrift „Ueber normale Accommodation, ihre Breite und die Methoden ihrer Messung", bekam veniam legendi und hielt Vorlesungen über den Gebrauch des Augenspiegels und über augenärztliche Operationen. Als die polnische Hochschule in eine russische Universität umgewandelt wurde, verliess er im Jahre 1869 den Lehrstuhl, und ein Jahr darauf wurde er zum Ordinator an dem Warschauer Fürstlich Lubomirski'schen Ophthalmologischen Institute ernannt.

Wegen schwacher Gesundheit hat er sich im Jahre 1885 auf sein Landgut Bobownia zurückgezogen und dort noch mehrere Jahre eine ausgedehnte augenärztliche Thätigkeit entwickelt.

Er verfasste über 80 Arbeiten, die er in den polnischen Archiven und Zeitungen veröffentlichte. Unter diesen sind zu erwähnen mehrere Arbeiten über Geschwülste des Augapfels und seiner Adnexe, über Cysticercus, über amyloide Degeneration der Lider, über Verletzungen, über Embolie der Centralarterie, über pathologische Anatomie der Retinitis albuminurica, über Favus palpebrarum u. a., die noch jetzt oft citirt werden, dann vier Berichte über die Wirkung der oculistischen Abtheilung des jüdischen Krankenhauses in Warschau und neun gleiche Berichte aus dem Ophthalmologischen Institute.

Ihm verdankt die polnische Literatur die Uebersetzung des „Traité" v. Wecker. — Er ruhe im Frieden! Dr. Gepner jun.

2) Laibach, 19. Juni 1899.

. . . . .

Ich habe in den letzten Monaten 3 Fälle von Frühlingscatarrh mit Xeroform-Einstäubungen behandelt und damit überraschend gute Ergebnisse erzielt, indem die sulzigen Wucherungen im Grenzgebiete der Bindehaut und Hornhaut in auffallend rascher Weise sich verminderten, in einem Falle bis auf zarte Flecken am Rande der Hornhaut schwanden.

Die Fälle sind kurz angeführt folgende: 1. Knabe, 14 Jahre alt, angeblich seit 3 Jahren augenkrank. Bezüglich der Veränderungen der oberen Lider ein Schulfall. Sulzige Wucherungen ringförmig, die Hornhautebene beträchtlich überragend. Auf Einstäubungen von Xeroform (reichlich, 1 Mal täglich) nach wenigen Tagen Verminderung der Beschwerden des Kranken, nach 3 Wochen Wucherungen ganz flach, trocken. Der Knabe war noch nie behandelt worden.

2. Mädchen, 16 Jahre. Angeblich seit einem Jahre augenkrank. Obere Lider wie in Fall 1. Wucherungen schmal, flach. Nach 3 Wochen statt der Wucherungen nur Flecke.

3. Knabe, 13 Jahre alt. Zuerst im Jahre 1898 (Sommer) krank gewesen und ärztlich behandelt worden. Bindehaut der Oberlider zeigt nur undeutliche Veränderungen, so dass die Erkennung der Krankheit nur durch die sulzigen Wucherungen möglich ist. Der Kranke hat Lichtscheu und klagt über leichtes Brennen und grosse Trockenheit der Augen. Unter Einstäubung von Xeroform schwinden die Beschwerden des Knaben nach 2 Wochen vollkommen, die bereits vorhanden gewesenen Wucherungen werden ganz flach und blass, die während der Behandlung, besonders am linken Auge sich entwickelnden kommen über die Grösse einer strichförmigen Trübung des Grenzgebietes nicht viel hinaus.

. . . . . Ihr ergebener

Dr. E. Bock.

Um Einsendung von Separatabdrücken wird gebeten.

Verlag von Veit & Comp. in Leipzig. — Druck von Metzger & Wittig in Leipzig.

Centralblatt
für praktische
AUGENHEILKUNDE.

Herausgegeben von

Prof. Dr. J. Hirschberg, Geh. Med.-Rath, in Berlin.

Monatlich ein Heft. Preis des Jahrganges 12 Mark. Zu beziehen durch alle Buchhandlungen des In- und Auslandes und die Postanstalten des Deutschen Reiches.

August. Dreiundzwanzigster Jahrgang. 1899.

I. Ueber die baktericide und Tiefen-Wirkung des Argentamins.

(Zu Prof. Feuer's: Meine gegenwärtige Trachombehandlung.)[1]

Von Dr. **Karl Hoor,** o. ö. Prof. an der kgl. ung. Universität in Kolozsvár (Klausenburg).

Im November werden es vier Jahre, dass ich die therapeutischen Versuche mi tdem Aethylendiamin-Silberphosphat (Argentamin) begann, und es sind nunmehr drei Jahre, dass die bezüglichen Kranken an der unter meiner Leitung stehenden Universitäts-Klinik für Augenkranke ausschliesslich mit diesem Mittel behandelt werden, und dass die Argentum nitricum-Lösung

[1] Centralbl. f. prakt. Augenheilk. 1899, April, S. 98 u. Mai, S. 135.

zu Pinselungen der Augenbindehaut so gut wie gar nicht mehr angewendet wird.

Die Resultate mit dem Argentamin sind in jeder Hinsicht als vollkommen befriedigende und jenen mit Argentum nitricum zu erreichenden, als durchaus gleichwerthige zu bezeichnen. Speciell Bindehaut-Catarrhe, Blennorrhoen der Neugeborenen und Erwachsenen, gonorrhoischen und nicht nachweisbar gonorrhoischen Ursprunges, heilen gerade so gut und in dem gleichen Zeitraume, wie wir dies bei Anwendung der Argentum nitricum-Lösung zu sehen gewohnt waren.

Trotzdem also das Mittel, wie ja allgemein bekannt und anerkannt, bedeutend weniger, ja beinahe gar keine Unannehmlichkeiten und Beschwerden, wie Jucken, Brennen, Schmerzen des Auges, Lichtscheu, Thränen u. s. w., hervorruft, steht es in seiner Heilwirkung der Argentum nitricum-Lösung in keiner Beziehung auch nur im geringsten nach. — Diese Thatsache erklärt sich aus dem höheren baktericiden Werth des Mittels, der salpetersauren Silberlösung gegenüber; dann aus dem Umstande, dass es tiefer in das Gewebe eindringt, als die Lapis-Lösung, dass es eben in Folge der Reizlosigkeit täglich zwei- selbst dreimal angewendet werden kann und daraus, dass es ebenso gefässverengernd wirkt wie die Lapis-Lösung, die gesteigerte, krankhafte Secretion gerade so rasch reducirt und die Abblassung und Abschwellung des Gewebes ebenso rasch veranlasst, wie diese.

Bezüglich der baktericiden Wirkung des Argentamins berufe ich mich auf die exact durchgeführten Untersuchungen SCHAEFFER's,[1] die zu dem Resultate führten, dass das Aethylendiamin-Silberphosphat eine ausserordentlich hohe keimtödtende Kraft gegenüber den verschiedensten Mikroorganismen besitzt und dass es insbesondere dem unzweifelhaft sehr wirksamen Argentum nitricum noch um ein bedeutendes überlegen ist. Die Ursache dieser Thatsache scheint darin zu suchen zu sein, dass auch das Aethylendiamin an und für sich bakterienfeindliche Eigenschaften besitzt, und dass das Präparat von alkalischer Reaction ist, bei welcher die baktericide Kraft des Silbers zur höheren Entfaltung gelangt (SCHAEFFER).

Ueber die Tiefenwirkung des Argentamins hat SCHAEFFER ebenfalls Versuche angestellt, von denen die folgenden auch von mir ausgeführt wurden. — Es wurden Reagensgläschen mit horizontal erstarrter Gelatine mit einer 0,5 % Argentamin-Lösung, andere mit einer 0,5 % Lapis-Lösung, bezw. mit einer 5 % Argentamin- und 2 % Argentum nitricum-Lösung übergossen, für einige Zeit vom Lichte abgesperrt gehalten und dann dem Tageslichte ausgesetzt. Bei der mit Argentamin behandelten Gelatine zeigte sich nach kurzer Zeit eine 7 mm tief gehende, weissliche, später ins bräunliche spielende Trübung der Gelatine; der intensiven Trübung schloss sich

[1] Ueber den Desinfectionswerth des Aethylendiaminsilberphosphats u. s. w. Zeitschrift für Hygiene und Infectionskrankheiten. 1894. 16. Band. 2. Heft. S. 198—221.

eine minder intensive Trübung von weiteren 3 mm Tiefe an, während die mit Lapis-Lösung übergossene Gelatine einen geradeaus 1 mm breiten grauen, bald danach bräunlichen Ring an ihrer Oberfläche zeigte, unter demselben aber klar und hell — intact — blieb. Die Argentamin-Lösung war also auf 10 mm Tiefe in die Gelatine eingedrungen, die Lapis-Lösung gar nicht, oder höchstens auf 1 mm Tiefe.

Weiter wurden frische Leberstücke eines soeben getödteten Kaninchens in die oben erwähnten Lösungen von Argentamin, bezw. Argentum nitricum gelegt, nach einer Zeit diesen entnommen, zertheilt und für ein paar Secunden in eine verdünnte Schwefelammonium-Lösung gebracht, wobei die Schnitte in Folge der Bildung von Schwefelsilber sich braun-schwarz färbten, jedoch in sehr verschiedener Weise. Fig. 1 zeigt in fünffacher Vergrösserung ein mit Lapis-Lösung behandeltes Leberstück (mit einer Peritoneal- und fünf Parenchymflächen) und war (und ist) es deutlich sichtbar, dass die Argentum nitricum-Lösung einen intensiv dunkeln, braun-schwarz gefärbten 1 mm breiten Rand um das Leberstück bildete, während innerhalb des-




Fig. 1.



Fig. 2.

selben die ursprüngliche Farbe der Leber erhalten blieb, dahin also die Lösung nicht eingedrungen war. Das in der Argentamin-Lösung gewesene Leberstückchen färbte sich jedoch nach der gleichen Behandlung bis auf eine kleine beiläufig dreieckige Stelle vollkommen und so intensiv braunschwarz, wie dies eben nur am Rande des in der Lapis-Lösung gewesenen Leberstückchens wahrnehmbar war. Die Argentamin-Lösung hatte demnach die ganze Dicke des Leberstückchens vollkommen durchdrungen, denn auch die kleine dreieckige Fläche hatte eine mehr schwärzliche Farbe, als sie der zum Experimente verwendeten Leber und jenem Theile des mit der Lapis-Lösung behandelten Leberstückes zukam, der innerhalb des schwarzbraunen Saumes blieb. (Fig. 2.)

Der Vollständigkeit wegen und der Wahrheit halber muss ich jedoch betonen, dass die Versuche nur mit frischer Argentamin-Lösung gut gelingen; sobald die Lösung länger gestanden, fallen die Versuche schon unverhältnissmässig undeutlicher aus. Hieraus folgt, dass man sich auch zu therapeutischen Zwecken thunlichst frischer Lösungen zu bedienen habe, solche daher auf einmal nicht in grösserer Menge herstelle, oder herstellen

lasse. Die Argentum nitricum-Lösung ist weit weniger empfindlich, was einen nicht zu unterschätzenden Vortheil derselben bildet.

Auch im lebenden Gewebe wurde die Tiefenwirkung nachgewiesen, ebenso wie der Umstand, dass das Argentamin in seinen gebrauchten Concentrationen ebenso gefässverengernd wirkt, wie die Argentum nitricum-Lösung.[1]

Gestützt auf die oben erwähnten Versuche bin ich also seiner Zeit an die praktische Verwendbarkeit des Mittels in der augenärztlichen Praxis herangegangen, nachdem ich früher noch an Versuchsthieren festgestellt hatte, dass eine 5—10 % Lösung keinerlei, oder doch nur kaum wahrnehmbare und nicht nennenswerthe Reactionserscheinungen am Auge hervorruft, dass sie in der Cornea keine Silberinkrustationen bewirkt, und schliesslich, dass sie nicht zur Argyrie der Bindehaut zu führen scheint; letzteres kann ich heute mit noch grösserer Wahrscheinlichkeit behaupten, da sich eine solche bis jetzt wenigstens niemals einstellte, selbst nicht Spuren derselben gefunden werden konnten.

Nach nahezu zehn monatlichen ausgedehnten, jedoch stets controlirten und überwachten Gebrauch des Mittels habe ich seiner Zeit meine diesbezüglichen Erfahrungen mitgetheilt,[2] und ich habe heute, nach weiteren drei Jahren der ausschliesslichen Verwendung desselben an den entsprechenden Kranken meiner Klinik, nicht die geringste Veranlassung gefunden, zu meinen damaligen Anschauungen etwas hinzu zu fügen, noch aber etwas von diesen weg zu nehmen.

In seiner bereits oben erwähnten Arbeit nun, erinnert Prof. Feuer bei Erwähnung der Argentamin-Behandlung sich auch meiner,[3] muthet mir aber bei dieser Gelegenheit Anschauungen und Folgerungen zu, gegen welche ich mich unbedingt verwahre.

Er schreibt nämlich folgendes: „So wie Jodtrichlorid das Surrogat für Sublimat ist, so kann Argentamin statt Argentum nitricum gebraucht werden, obwohl ich demselben nicht jene grosse Bedeutung zusprechen kann die ihm Imre,[4] Hoor[5] und Valencon[6] nachrühmen. Diese organische Verbindung des Silber ist viel milder, als das anorganische Salz desselben und so sehen wir auch, dass 5—10 % Lösung der ersteren energischer auf die Bindehaut gepinselt, als eine 2 % Lapis-Lösung und ohne Nachspülung mit gewöhnlichem Wasser auf der Conjunctiva weniger Reaction hervorruft und vom Patienten viel weniger empfunden wird, als

[1] l. c. S. 196 und 198.

[2] Die Verwendbarkeit des Aethylendiaminsilberphosphats in der ophthalmologischen Praxis. Klin. Monatsbl. f. Augenheilk. 1896. Juli.

[3] l. c. S. 137.

[4] Szemészet 1895. 5.

[5] l. c.

[6] Paris 1898, Davy.

letztere und dass auch die Schleimhaut danach rascher sich erholt, so dass die Pinselungen auch täglich ausgeführt werden können.[1]

Warum — so fährt Prof. Feuer fort — nach diesen Erscheinungen die Autoren behaupten, dass das Argentamin schärfer wirkt und tiefer in das Gewebe dringt, als die Lapis-Lösung ist nicht leicht verständlich.

Vollkommen Recht hätte Prof. Feuer, wenn er es „nicht leicht verständlich" fände, falls die Autoren aus dem Umstande (oder trotz des Umstandes), dass eine 5—10% Argentamin-Lösung weniger Reaction auf der Bindehaut hervorruft, als die Lapis-Lösung und die Schleimhaut sich nach ersterer rascher erholt als nach letzterer, den Schluss ziehen würden, dass das Argentamin „schärfer" wirke und tiefer in das Gewebe dringe, als die Lapis-Lösung; nur muss ich es ganz entschieden in Abrede stellen, dass aus diesen Thatsachen (oder trotz dieser) ein solcher Schluss überhaupt gezogen wurde. Mir und sicherlich keinen anderen der von Feuer citirten Autoren ist es je in den Sinn gekommen einer so laienhaften und primitiven Behauptung Ausdruck zu verleihen. Diese wäre ebenso laienhaft als es die umgekehrte wäre, dass das Argentum nitricum darum „schärfer" wirken, — und darum tiefer in das Gewebe dringen müsse, weil es die Bindehaut mehr reizt, weil sich diese nur langsamer erholt und weil es die Patienten schlechter vertragen.

Dass das Argentamin „schärfer" wirke, als die Lapis-Lösung habe übrigens ich für meinen Theil nie und nirgend behauptet, denn mir ist das „scharf" als pharmakodynamischer Begriff durchaus nicht geläufig.

Was ich behauptete, war folgendes:

1. Dass das Argentamin den verschiedensten Mikroorganismen gegenüber eine ausserordentlich hohe keimtödtende Kraft besitzt und dass es in dieser Hinsicht dem Argentum nitricum noch um ein bedeutendes überlegen ist. Diese Behauptung stützt sich auf die zahlreichen, exacten Versuche Schaeffer's.

2. Dass das Argentamin viel tiefer in das Gewebe eindringt, als die Argentum nitricum-Lösung; dies wird ebenfalls durch die Untersuchungen Schaeffer's und durch meine oben erwähnten Versuche zweifelsohne bestätigt und braucht nach der Erklärung dieser Thatsache nicht weiter gesucht werden. Bei Anwendung der Lapis-Lösung tritt wie ja allgemein bekannt das Silbersalpeter mit den Geweben in chemische Beziehung, wobei sich stets ein weissgrauer, wenn auch verhältnissmässig dünner Aetzschorf bildet, der dann das tiefer in die Gewebe Greifen nicht zulässt. Einen

[1] Ich habe nicht nur behauptet, dass die Pinselungen mit Argentamin täglich vorgenommen werden können, sondern nöthigenfalls zwei- auch dreimal täglich; dies ist ja eben ein Vorzug des Mittels. Denn dass auch mit einer 2% Lapislösung in 24 Stunden zweimal gepinselt werden kann, gehört meines Wissens nicht gerade zu den seltensten Vorkommnissen.



solchen Schorf setzt das Argentamin nicht und deshalb gelangt es auch rasch in tiefere Schichten.

Eben dieser Umstand mag auch die raschere und energischer bactericide Wirkung des Mittels solchen Mikroorganismen gegenüber mit erklären, die in Kapseln und Zellenmembranen eingehüllt sind. Letztere werden von der Lösung rasch durchdrungen und so kommt die deletäre Eigenschaft der Lösung rascher zur Geltung.

3. Dass das Argentamin ebenso gefässverengernd als das Argentum nitricum in Lösung wirkt und daher ebenso wie dieses die Abblassung und Abschwellung des Gewebes befördert und die Secretion verringert. Eine Erfahrung, die ich an hunderten von Fällen gemacht und die übrigens auch demonstrativ nachgewiesen wurde.

4. Dass die 5—10 % Argentamin-Lösung die Bindehaut kaum, oder gar nicht reizt und von jedem Auge gut vertragen wird, was von der Argentum nitricum-Lösung nicht behauptet werden kann. Die Erklärung dieser Thatsache ist die, dass das Argentamin alkalisch reagirt, die aus Argentum nitricum crystallisatum hergestellte Lapis-Lösung aber, wegen geringen Mengen von freier Salpetersäure, stets sauer.

Dies war es was ich behauptet habe und thue es heute nicht nur ebenso, sondern glaube es und weiss es, dass für jede meiner Behauptungen der streng wissenschaftliche Beweis erbracht ist; und nie habe ich aus der Erscheinung, dass das Argentamin weniger reizt, als die Lapis-Lösung, die Behauptung aufgestellt oder den Schluss gezogen, dass es darum „schärfer" wirken und tiefer in das Gewebe dringen müsse, als die Lapis-Lösung, da ich die In- und Extensität der Wirkung eines Heilmittels gegen Conjunctival-Erkrankungen durchaus nicht darnach zu beurtheilen gewohnt bin, wie stark es die Bindehaut reizt, wie rasch oder langsam sich diese nach Anwendung des Mittels erholt und wie stark oder gering es vom Patienten empfunden wird.

Wenn nun Prof. Feuer trotz alledem der Ansicht wäre, dass das Argentum nitricum „schärfer" wirke und tiefer in das Gewebe dringe, als das Argentamin und er diese seine Ansicht mit nichts anderem zu stützen vermöchte als mit der Thatsache, dass die Lapis-Lösung trotz Nachspülung mit Wasser auf die Conjunctiva grössere Reaction hervorruft, und vom Patienten mehr empfunden wird, als das Argentamin und dass sich die Schleimhaut nach der Lapis-Lösung weniger rasch erholt, — so wäre seine Ansicht eine recht hinfällige.

Und dahin scheint Prof. Fener zu tendiren, da er es „nicht leicht verständlich" findet, wieso das Argentamin „trotzdem" es weniger reizt und „trotzdem" es vom Patienten und seiner Bindehaut besser vertragen wird, als die Lapis-Lösung, dennoch tiefer in das Gewebe dringen könne und energischer baktericid (schärfer?!) wirken könne, als diese.

II. Leonhard Fuchs' alle Kranckheyt der augen (1539),

neu herausgegeben von Dr. **Ed. Pergens** (Brüssel).

(Schluss.)

B III. Augmentum. Wann diser feüchtin zů vil ist, das die uvea zůsammen gezwungen enger oder kleiner wurt dann sy von art sein soll.[1]

Crassities, Wann die scherpffe des gesichts tunckler wurt, das mann weder weitte noch nahe ding nit scharpff gesehen kan.

Imminutio. Wann die feüchtin gemindert ist, und die hölin des augs auszgelert, die uvea zůsammen geruntzelt wurt, und kleiner erscheinet.[2]

Color mutatus. verwandlung der farb des augs oder Cornea, als wann sich die Cornea verwandlet inn schwartz braun, geduncht ihn er sehe durch eyn nebel, dampff, oder rauch, oder in wesserlei farb sich die Cornea wandlet, in solcher Farb werden alle ding gesehen.

Cristalloides. Glacialis humor, ist wie eyn hagel steyn, ein weisz steinlin, inner dem fellin Aranea, und hat dise kranckheyten.

Glaucoma. Viriditas oculi, wann sich dise feüchtin in graw plaw verendert hat. Das ander.

Conversio a sede, Verruckung seiner statt ad

Angulum, Inferiora, Superiora.

Rückseite.) Angulum oculi, als zů dem grössern winckel bey der nasen, und kleinern gegen den oren, deren schweche desz gsichts würt kaum gebrüfet

Inferiora. Wann sich die Cristalloides under sich verruckt hat.

Superiora. Wann sich die feüchtin über sich geinsencket hat, mitt disen beiden sicht alle ding zwifach.

Hyaloides, Vitreus humor, vitriformis, ligt inner dem hindern teil des fellins Aranea, hat nit sunderlich siechtagen.[3]

Anguli

Anguli, Canthi, hirqui, almacheni, lachrimalia, augwinckel, und habend dise kranckheiten

Aegilops, Epinyctides, Enchanthis, Rhoes, Epiphora.

Aegilops ist eyn geschwer im grössern augwinckel gegen der nasen, so es auffbricht, unnd mit der cura

B IIII. veracht,[4] wurt ein fistel, darausz Corvum oder algarab genant, vel fistula lacrimalis

Epinyctydes, Eyn geschwer im grössern augwinckel, darausz steths wasser fleüszt, welche die scherpffe des gsichts vertuncklet.

---

[1] Wohl Keratoglobus, Keratoconus mit hinteren Synechien.

[2] Wohl nach Perforation mit Austritt des Kammerwassers.

[3] Erkrankungen.

[4] ver-ähten = in die Acht thun, ausrotten.



Encanthis, Additio carnis lacrimalium, das übrig[1] fleisch in augwinckeln, das sich die lider darvor nit wol zůschliessen; ein wertzlin

Rhoes, Diminutio carnis lacrimalium, Fluxus lachrimarum, wann das natürlich fleischlin im grossen augwinckel gemindert wurt.

Epiphora, Lacrima, pituite cursus, wann sich usz überflussz der threhern,[2] ein eyterlin in die augwinckel legt.

Palpebre.

Palpebre. Blephara. Auglider, den selbigen widerfaren dise kranckheiten

Emphisema, Pilososema, Scleropthalmia, Zeropthalmia, Anyclosisz, (Rückseite.) Lagophthalmia, Ectropia, Psorophthalmia, Tracoma, Hydatis, Crithe, Chalazia, Phthiriasis, Madorosis, Trichiasis, Dystichiasisz, Phalangosisz, Lithiasisz.

Emphysema, Inflatio, ist eyn linde hole geschwulst der auglider on schmertzen.

Pilosisz, Silac,[3] casus palpebrarum, wann die aug prawen auszfallen, und ander darunder wachsen und stechen in die augen.

Scleropthalmia, Gesse, ist ein truckne hertin[4] | C I | und schwere beweglicheit der auglider mit schmertzen und rötin der selbigen.

Zeropthalmia, Siccidas occuli, Reudige flüssigkeit der lider, mit dürren rufen,[5] und grossem jucken.

Anciloblepharos, Ancilosis, inviscatio, wann die auglider mit der Coniunctiva, zůsammen gewachsen seind, das das aug nit auff gehn mag.

Lagophthalmos, Astera, inversatio palpebre superioris, wann das ober lid also übersich verzeücht, das er das aug nit gedecken mag

Ectropia, Inversio palpebre inferioris, wann das underlid sich under sich verzeücht etc. ein flarr[6] aug.

Psoropthalmia, Prurigo, scabies in palpebris, ein juckend reudigkeit in auglidern

Tracoma, Asperitudo, Leychdorn, unnd seind zweierlei

Sycosis, Tyllosis.

Sycosis. Wann die scherpff der lider überhand nimbt, unnd gleich auffgeschrindend, körnlich machen, wie in einer auffgebrochnen feigen.

---

[1] Das überschüssige.
[2] Thränen.
[3] sulâq (arabisch) für Suppuration an den Haarwimpern.
[4] Verhärtung.
[5] Schorf.
[6] flarre = breite, unförmliche Wunde; später „Pflarr-auge“.



Tyllosis Wann die leychdorn zůhart veraltet seind.

(Rückseite.) Hydatis, Alsamac, Vesica, ist ein speck feistin[1] under den obern lidern, das mann die lider nit wol uffheben mag.

Crithe, Posthia, Hordeolum, ein klein lengliche gewechszlin uszwendig auff dem lid, geleich einem gersten korn.

Chalazia, Grando, eyn rott und beweglich gewechszlin, das sich mit dem finger hin und wider treiben lost.

Phthiriasis, Wann die leisz in den augprawen wachsen

Madorosis, Nulchosis,[2] midesis,[3] casus pillorum, wann die brauwen auszfallen.

Trichiasis, Inversio pilorum, wann die prawen auff dem augapffel ligen und stechen.

Dystychiasis, Additio philorum, wann under der natürlichen ordnung der brauwen, ein andere falsche ordnung gewachsen seind.

Phalangosis, wann zwifach oder drifach spitztzen an den unnateürlichen prauwen an beiden auglidern erscheinen.

Lithiasis, Wann inn lidern eyn steinlecte[4] weysse hertin die augen trucken, Lapidiositas genannt.

Nervi optici

C II. Nervi optici, Visorii pori, meatus, die sehe adern, und habend dise feüchtungen

Aporexis, Paremotosis, Amothosis.

Aporexis, wann die geng der fellin oder adern vom hirn in das aug steigend zerrissen seind von fallen oder schlagen.

Paremotosis,[5] Obturatio, wann die sehe ader zerrissen, und frembe feüchtin hinein felt, also das gesicht verstopfft,

Amothosis,[6] concidentia, wann die sehe ader von eiter zerstört, oder ander ursachen enger wurt und zůfelt.

Volget nun inn vil theilen mit einander.

Inn vil theylen miteinander, dann in der cornea und Coniunctiva entspringent dise kranckheiten

(Rückseite.) Hyposzphagma, Ptergium, Ola, Leucoma,

Hyposzphagma,[7] Tarfati, Wann die ederlin auff dem aug von

---

[1] feiszte = Fett; hier wohl Lipom und Kysten gemeint.

[2] Wohl statt Milphosis; μίλφωσις Haarausfall.

[3] μύδησις, Nässe, Faulung.

[4] stein und lecte, geleichend; steinig.

[5] Galen, Paré haben παρέμπτωσις.

[6] Galen, Paré haben σύμπτωσις; Amothosis vielleicht fehlerhaft.

[7] ὑπὸ und σφάζω ich schlachte; hier Bluterguss.



schlagen zerreissen, das aug gantz plůtig machen, dazů ist dienstlich Sieff de Scabiosa.

Ptergium seind nervische fellin der augen und derselbigen seind zweierlei

Ungula, Sebel.

Ungula, Der hirn nagel, wann eyn nervisch fellin von dem grössern augwinckel wechst uber das gesicht und verblendet den menschen.

Sebel, Das hirn fell, wann eyn rot netzisch-fell von oben herab über die Uveam oder Corneam wechst.

Ola,[1] Nephelia, pannus, albugo, Macula, wasserfell, oder blaterfell, seind mackel über der Cornea und uvea verursacht von wesseriger fliessender feüchtin oder von eyngeschosznen platern, oder durch urschlechten C III.[2] oder poropeln der kinder, heist auch Leucoma tenuis.

Leucoma, Cicatrix, wann die wasser oder platerfell zůhart eingewurtzlet seind, und Leucoma crassa, das wurt curiert mit sieff de Calcatho oder colcutar, dieweil es nitt zůalt ist.

Hienach volget eyn register aller species so zůder augen artznei gebraucht wurt. Auch vil bewerter stuck zů der augenartzney hoch dienstlich, so von den weit berümpten erengeachten, herren Georgen, Conraden und Barptholomeo Vogtherren gebraucht worden seind, als nemlich Sieff. Collirien, Allcoholl, Ungenten, Emplastrum, pulver und wasser etc.

	Aloes epaticum	Corallus
	Armoniacum	Climia argenti et auri
	Amilum	Cantarides
	Antimonium	Cerusa
	Alumen de rocho	Celidonia
	Alumen ustum	Camphora
	Arsenicum rubeum	Calaminaris lapis
	Atramentum	Corticis mirab. citrini
	Acassia	Cortex cipri
	Assa fetida	
(Rückseite.)	Bolus armenus	Dragantum
	Baurach[3]	Es ustum
	Columbe sanguis	Ematistes
	Citonie semen	Eufragia
	Crocus	Epar hirci
	Farina fabe	Mirrha
	Feniculus	Mastix
	Fenum Grecum	Mirab. citrin.

---

[1] οὐλή Narbe.

[2] Als Druckfehler stand „B III."

[3] Borax; im Anfang allerhand Salz; so im Continens des Rhazes lacrymae bauracinae salzige Thränen.

Fella ferme omnia
Floss eris
Fumus calaminaris
Gummi arabicum
Galbanum
Jusquiami[1] succus
Licium[2]
Lapis lazuli
Litargirum auri
Litargirum argenti
Laudanum
Sal armoniac

C III. Scoria eris
Siler montanum
Sarcocolla
Sall gemme
Stercus columbuum
Stercus hirundinum
Stercus lacerti
Sumach
Spuma maris
Solatri succus
Sang. dru.
Serapin.
Sama eris
Sang. Columbe
Sang. turturis
Sang. Hirundinis

Memitha[3]
Melli lotum
Margarithe
Nux cipretti
Nitrum
Olibanum
Opium
Opoponatum
Oss sequie[4]
Ovorum teste
Plumbum ustum
Piper album
Piper longum
Phrigius lapis
Pumex
Psilium
Pulegium
Rosa. succus
Ruthe succus
Terra sigil.
Tuthia
Teste marina
Teste ranarum
Teste ostrearum
Verbena
Vitriolium alb.
Valeriana
Zinziber
Zuc̄ci candi

(Rückseite.) Sieff album Herrn Jörgen Vogtherren Canonici unnd pfarherren zů Feüchtwangen. R. ceruse ℥ iij; amili ℥ i; Gummi arab., Dragaganti, an̄. ʒ ijß; Sarcocolle, Olibani, Zuc̄ci candi an ʒ iß; Camphora ʒ ß; Opii (si opus fuerit) ʒ i; cum albore ovi fiat sieff.

Wenn du das gebrauchen wilt so nim̄ und pulverizier dieser Sieff, einen oder zwen, thů es in ein klein gleszlin, schüt daran rosen fenchel oder nachtschattenwasser, und tropff es mit einem schwemlin in die augen.

[1] Hyoscyamus.
[2] Lycium indicum (nach Berendes I 17 Extract von Berberisarten).
[3] Memithsa, eine Papaverart, wovon ein opiumähnliches Präparat gebraucht wurde.
[4] Ossa sepiae?

Disz collirium Ist gůt zů hefftigen schmertzen und grosser hitz der augen, zů verwundten oder gestochnen augen, ist auch gůt zů new eingeschosznen platern. Es lindert, senfftigt unnd reynigt. Es heylet Taraxim, das ist der aug schwer, so kumpt von hitziger feůchtin des haupts, und mit wenig rötin, verursacht von hitz der sonnen rauch staub etc. Auc hcuriert

D I. es Opthalmiam, das ist ein hitzig apostem der coniunctiva, mit plůt rötin und geschwulst der Coniunctiva, mit weissem eytter unnd heist der plůt schwer. Desgleichen Chimosis das ist geschwulst der Coniunctiva, das dieselb für die augprawen herausz geth, also das die lider das aug nitt wol bedecken mögen, unnd das weisz sich erhöcht über das graw, das ist die Cornea, und über das schwartz, das ist die Uvea.

Inn Taraxi und Opthalmia magstu zům Sieff albo ein wenig Vitrioli albi vermischen.

Sieff album Conradi und Barpholomei Vogtherren etc.

R. Ceruse ablute ʒ x; sarcocolle grosse ʒ iij; amili ʒ ij; dragaganti ʒ i; fiant trocisti parvi cum aqua rosarum, vel lacte mulieris. Si vis facere cum opio adde opii ʒ i, fac ut supra.

Würt gebraucht zů allen hitzigen augschweren, platern, für stich, schlagen etc. dann das ander vorgemelt ist stercker, macht der ganfer und zuccercandit.

Sief album mesue. R. ceruse ablute ʒ x; sarcocolle grosse ʒ iij; dragaganti ʒ i, opii ʒ β, fiant en his formi lenti similis et nominatur sieff cum opio, so du aber das Sieff album sine opio machen wilt, lasz den opium herausz; so wurt es genant sine opio.

(Rückseite.) Sief crisabrie. R. aqua ipericonis, plantaginis minoris, āā ℔. β; aluminis usti, vitrioli albi, āā ʒ i, floris eris ʒ β; Camphore ℈ β; fiat collirium. Ist gůt zů geylem fleysch in auglidern | nach der etzung für wasser fell etc.

Sieff acassiaton. R. thutie praeparate ℥ β; acassie ʒ ij; licii, mirhe, aleos epatici, mirabulanorum citrinorum, ānā ʒ i, Vitrioli albi ʒ β cum albore ovi fiat sieff, ist gůt ad opthalmiam, reinige, Resolviert, clarificiert, unnd vertreibt die duncklen fell der augen.

Sieff mirabolanicum. R. sieff albi ℥ β; Alcohol[1] comunis ʒ ij; Corticum mirabulanorum citrinorum ʒ i; vitrioli alb. ʒ β; Camphore ℈ i; ipericonis ruthe vel verbene, fiat collirium, das mundificirt die weissen macklen von den blatern.

Sieff de thure. R. Armoniaci, sarcocolle ān ʒ v; olibani ʒ x; crosi ʒ ij cum mustilagine fenu greci, fiat sieff, ist gůt zů den ge

D II. schweren der augen. Maturiert den eyter unnd trucknet etc.

Sieff de plumbo. R. plumbi adusti, antimoni praeparate, Thutie preparate, eris usti, gummi arabi., dragaganti ān ℥ i; opii ʒ β. fiat alcohol,

[1] wie oben gesagt ein Augenpräparat.



darnach cum aqua pluvia, fiat sief, ist gůt wann die augen schweren, unnd nach den platern grůblen,[1] in das aug fallen, oder so die platern gebrochen seind, das erfüllet unnd consolidiert die wunden der augen, macht fleisch wachsen etc.

Alcohol Barptholomei Vogtherren. R. Coralli preparati, thutie preparate, an̄ ℥ i β; mater perlarum ℥ iij; fumi calaminaris ʒ vi; lapis calami, ceruse, camphora ãã ℥ β; zinziber, vitrioli albi, mirrhe, aloes, an̄ ʒ i; corticis mirabolan. citrin. ʒ ij; zuc̄ci conditi ℥ β, fiat alcoholl.

Aliud. R. Alcohol de quo supra ℥ ij; amilii ℥ ij; ceruse ℥ β, miste, fiat alcohol.

Aliud. R. Lapidis calcis non bene conbustum,[2] et fac pulvis et extingue in aqua Plantaginis, et desicca et tribelentur;[3] bonum est.

Oxopticum.

(Rückseite.) R. Specierum pliris artetici[4] ʒ i; herbe eufragie ℥ β; sem. feni ʒ i; macis, cubebe, cinnamomi, piper longis, garioffilis, an̄ ℈ i; mellis ros. ℥ v; succorum salvie, rute, celidonie, an̄ ℥ i β. Coquantur succi cum melle ad spissitudinem debitam, et incorporentur species, adde zuccari boni ℥ i, fiat electuarium, wurt gebraucht die augen zů confortieren.

Confortativo zů den augen. R. Macis ℥ i, eufragie ʒ iij, fiat pulv. de quo colcutar, medium ante cibum deglutiatur.

Aliud. R. Speciere dyambre[5] ʒ i β, eufrasie, celidonie, fen., verbene an̄ ℈ i, Sem rute, sisileos an̄ ʒ β, zuccari albi, quod sufficit cum aqua eufragie, flat confectio in rotulis.

Gargariszma oculorum. R. oximellis squilitici ℥ i; aqua decoctionis piretri, et staphisagrie ℥ iiij. Calefiant simul et bene dissolvantur et cum mixtione calida omni mane per horas duas ante brandium, et omni sero per horam unam ante cenam, fiat collutio oris et gargarisma eycienda[6] tamen ea.

Aliud aqua ad oculos. R. aqua cellidonie, verbene, an̄ ℥ i; ros. ℥ ij β; thutie prepara ʒ β; zuccari candi claris ʒ i. dissolventur zuccari, inpone vitro stricti orificii.

Pulvis contra obtalmiam calidis. R. Sarcolle, mirre dessicate an̄ ℥ iij, R. Sarcocolle, mirre desiccate, an̄ ℥ iij; amidi ʒ i β; opii, (c)amphor. an̄ ʒ β fiat pulvis.

D III. Aliud. R. Sarcocolle ℥ i ʒ ij; spume maris ʒ i; zuc̄ci ʒ iij, terrantur et fiat pulvis.

Emplastrum contra rubedinem. R. Sieff memithe, aloes, sem.

---

[1] jucken.
[2] Noch nicht ganz in Aetzkalk umgeändert.
[3] tribulentur.
[4] Mir unbekannt.
[5] desgleichen.
[6] ejicienda, auszuspeien.

ros., sarcocolle, croci, sanich ordei, olium rutacei, ān ℥ iij; cere ℥ β, fiat emplastrum. utantur pillule cochij aureis sine quibus esse nolo.

Collirium influxu lachrimarum. R. thutie prepara ℥ i, aloe cicotrini ℥ β, camphor ʒ β, aqua ros. lib. i, succi granatorum quantum sufficit fiat collirium.

Unguentum ad oculos. R. thutie perpara ℥ iij; butiri maialis ℥ iij; mellis clari ℥ i; aloe ʒ ij; sarcocolle, mirre, ceruse ablute ān ʒ i. mistentur omnia simul in mortario.

Ciminum tritum cum albugine ovi indubitanter tolit pruritum oculorum. Ozimi semen tritur et in oculis missum super omnes valet.

Pulvis. R. Amatistum[1] pulverizatum subtilissime, das aug umgekert und das pulver darein gethan, morgens und nachts, drei tag vertreibt die flecken, miratum est.

(Rückseite.) Smaragdus[2] conservat visum, adeps serpentis trahit omnes humiditates ex atie oculi.

Collirium ad lachrimarum. R. thutie preparate, camph. subtiliter pulverisate ān. ℈ β, gran. v; aqua rosarum ℥ i; vini albi clari ʒ iij; aqua feni. ʒ ij; omnia simul miste.

Collirium contra scabiem. R. Thutie preparate ℥ i; sorcocolle, mirre in lacte ℥ β; aloe cicotrin., zaccar. candit ʒ ij, camph. ℈ ij, vini granatorum ℥ iij, aqua rosa. quartum ij; ossis sepiae, viride eris ān ℈ β; fiat lenis decoctio supra lento igne et fiat collatura.

Collirium. R. Sieff album sine opio ʒ iij; aqua ros. ℥ iij; verbene ℥ i β; croci, aloes epaticis, vitrioli albi ān. gran. iij miste pro collirio.

Aliud pro oculis. R. Thutie, galie mustate ān ℥ i; vitrioli utriusque albi et viridis ān. ℥ β; mater berlarum ʒ β; camphoris, cinnamomi āā ʒ i; gario.,[3] zinziber ān ℈ ij, und zwei seidlin malmasier,[4] thů das alles in ein kanten,[5] setz in ein kessel mit siedendem wasser, die kant wol beschwert, lasz sieden wie mann herte eyer siedet.

D IIII. Der barbiererein salb. R. Buturi in Meyo collectis ℔. i; galmey flug oder fumus calaminaris, wol gebeitlet,[6] thutien praeparate, ufl das reinest ān ʒ i; seud es auff einer glůt inn einer vergleszten Kachel pfannen, unnd wann es also im schmaltz seit,[7] so nimb das weisz von zwei eyern, wol durch einen schwam getruckt, das nichts zechs[8] darin sei, und lauter, das rur da in das schmaltz so es seudt.

Den meyancken[9] im Meyen, so vil du über jar behalten wilt, wol auszgesotten unnd in ein glasz oder irdinen verglaszten geschirr behalten, dann sunst soll man kein ancken brauchen.

[1] Haematit.
[2] Vgl. Plinius, lib. XXXVII. 16. 2: viridi lenitate lassitudinem (smaragdi) mulcent.
[3] Caryophyllae. [4] Malvasier. [5] Kanne. [6] gerieben. [7] siedet
[8] reizendes von zecken, einen leichten Stoss geben, reizen.
[9] ancke = Butter; hier Maibutter.



Gesellschaftsberichte.

Berliner ophthalmologische Gesellschaft.

Sitzung vom 20. April 1899.

Vorsitzender: J. Hirschberg. Schriftführer: Wertheim.

1. Herr Fehr: Fall von Cataract bei einem 17jährigen an schwerem Diabetes leidenden Mädchen.

2. Herr Neuschüler: Plastiques expérimentales des paupières. (Wird ausführlich veröffentlicht werden.)

3. Herr Rau: 42 Fälle von Iritis gummosa resp. papulosa.

4. Herr J. Hirschberg demonstrirt eine handliche Form der Hartnack-schen Lupe. (Vgl. Fig. 1.)

5. Herr Appleby: Epibulbäres Dermoid. (Wird später im Centralbl. f. pr. Augenh. veröffentlicht werden.)




Fig. 1.

Sitzung vom 25. Mai 1899.

1. Herr Fehr: Fall von echter Cyanosis bulbi (schiefergrauer Verfärbung des Weissen im Auge) bei angeborenem Herzfehler.

2. Herr F. Mendel: Demonstration anatomischer Präparate von einem Fall von Lues cerebri mit Stauungspapille.

Die 44jährige Patientin wurde am 2. Februar 1899 bewusstlos in das Krankenhaus im Friedrichshain eingeliefert und auf den dem Vortr. damals unterstellten Pavillon gelegt. Anamnestisch ergab sich später, dass die Patientin im 20. Lebensjahre Lues gehabt hatte und in der Charité damals mit Einspritzungen behandelt worden war. In der letzten Zeit klagte sie häufig über rechtsseitige Kopfschmerzen und Schwindelanfälle.

Bei der vorgenommenen Untersuchung zeigte sich der ganze Körper mit in Heilung begriffenen Geschwüren und Narben bedeckt. Der harte Gaumen hatte einen hühnereigrossen Defect, den die Patientin stets mit Watte austamponirte, um besser essen zu können. An der rechten Seite des Zungengrundes war ein grosses, fast vernarbtes Geschwür sichtbar. Epiglottis war verdickt. Tibia auf Druck schmerzhaft. Ophthalmoskopisch ergab sich beiderseits hochgradige Stauungspapille mit Blutungen. Die Sehschärfe war auf die Hälfte der Norm herabgesetzt. G.F. concentrisch eingeengt.

Die Diagnose wurde auf ein rechtsseitiges Gumma cerebri gestellt.

Die eingeleitete Schmierkur blieb ohne Erfolg, am 19. März trat der Exitus letalis ein.

Die Autopsie bestätigte die klinische Diagnose. Das Gumma lag unter dem rechten Musculus temporalis und drang sowohl durch den Muskel als

auch durch den Knochen hindurch bis in die Dura mater, diese selbst noch ganz durchsetzend und mit dem Gehirn verwachsen.

Die makroskopische Untersuchung des Augapfels zeigte aufs deutlichste den schon oft beschriebenen Hydrops vaginae nervi optici und die Schwellung der Papille. Specifische Aderhautherde waren nicht vorhanden.

Dass die Prognose der Stauungspapille bei Lues cerebri jedoch nicht stets eine so ungünstige ist wie in dem demonstrirten Falle, dafür sprechen die Ausführungen Uhthoff's in seinem Werke: „Ueber die bei der Syphilis des Centralnervensystems vorkommenden Augenstörungen." Nach seiner Erfahrung können die Stauungspapillen bei Hirnsyphilis zurückgehen, ohne wesentliche Veränderungen zu hinterlassen; in seltenen Fällen kann es auch bei Hirnsyphilis zu einem Recidiv der Stauungspapille kommen.




Fig. 2.

Unter den zahlreichen Fällen von Stauungspapillen, die Vortr. in den Krankengeschichten der Hirschberg'schen Augenklinik fand, waren es 8, bei denen acquirirte Lues sicher nachgewiesen werden konnte. 2 dieser Fälle wurden nur kurze Zeit beobachtet, während die übrigen 6, bei denen die Stauungspapille eine Höhe bis zu 2 mm erreicht hatte, Jahre hindurch in Behandlung waren und vollständig zur Norm zurückkehrten. Dass diese selbst stark entwickelten Stauungspapillen dauernd in Heilung übergingen, ohne ophthalmoskopisch oder functionell erkennbare Veränderungen zurückzulassen, erklärt sich wohl daraus, dass bei keinem der Patienten anhaltende Sehstörung oder G.F.-Beschränkung bestanden hatte.

Die Veröffentlichung des Falles geschah mit Erlaubnis der Herren Professoren Fürbringer und Hansemann.

3. Herr Levinsohn: Demonstration einer Scheere für Nach-Star-Operationen. (Im Centralbl. f. pr. Augenh. 1899. S. 207 veröffentlicht.)

4. Herr Neuschüler: Ein Perimeter für Dunkelzimmer. (Fig. 2.)

Meine Herren! Es ist nicht meine Absicht, Ihnen hier die Wichtigkeit, welche die Untersuchung des Gesichtsfeldes in der Augenheilkunde bildet, zurückzurufen. Alle diejenigen, welche einige Erfahrung haben, wissen, dass die aufmerksame Untersuchung des Gesichtsfeldes manchmal die Diagnose bestimmt. Wenn man nun ein Mittel gefunden hat, wodurch die sorgfältige Untersuchung des Gesichtsfeldes erleichtert wird, so glaube ich, dass dies ein nicht ganz un-

nützes Werk ist. Es giebt aber noch ein Argument, welches, wie mir scheint, mehr als alle anderen von den Beobachtern zu oft vergessen worden ist, nämlich die Aufmerksamkeit. Mehrere Verfasser der verschiedensten Länder, besonders aber Herr Prof. S. de Sanctis von Rom, haben in ihren Arbeiten hervorgehoben, welche wichtige Rolle die Aufmerksamkeit bei der Untersuchung des Gesichtsfeldes spielt.

Diese Betrachtungen haben mich darauf gebracht, einen Perimeter construiren zu lassen, welcher, wie ich denke, allen Anforderungen an eine gründliche Untersuchung des Gesichtsfeldes entspricht.

Da sich die Untersuchung mit meinem Perimeter im Dunkelzimmer vollzieht, wird der Patient durch keinerlei Umstände zerstreut, da jeder Grund hierzu vermieden wird.

Die Beschreibung des Perimeters ist in wenigen Worten gegeben. — Es gleicht einem Perimeter von Förster mit Schnurbewegung, an welchem zwei elektrische Glühlämpchen angebracht sind; eine an dem Fixationspunkt, die andere beweglich auf dem Bogen, und welche dazu dient, das Gesichtsfeld zu bestimmen. Diese letzte Lampe ist in der Weise gemacht, dass der Beobachter nach Belieben weisses, rothes, grünes, blaues Licht etc. haben kann und ebenso das Gesichtsfeld für die Farben bestimmen kann.

Wie ich keine Uebertreibungen liebe, möchte ich auch nicht, dass Sie, meine Herren, annehmen, ich glaube, man könne nur unter den Bedingungen der Dunkelheit ein genaues Gesichtsfeld haben; ich habe mein Perimeter so herstellen lassen, dass man es sehr leicht und schnell in ein gewöhnliches umwandeln kann, wie Sie sehen, und nur in speciellen Fällen die Einrichtung für das Dunkelzimmer anzuwenden braucht, zum Beispiel um die Diagnose von nervösen Krankheiten, Krankheiten des Sehnerven sowie von gewissen Formen des Glaukoms, oder um genau einige Scotome zu bestimmen u. s. w.

In der Mehrzahl der Fälle wird man sich natürlich meines Perimeters wie des gewöhnlichen bedienen.

Nichtsdestoweniger denke ich, dass die von mir getroffene Abänderung sich als nützlich erweisen wird, und würde es mich glücklich machen, wenn ich, meine Herren, Ihre Billigung in diesem Punkte erhielte.

5. Herr Fehr: Präparat von Aderhaut-Sarkom.

6. Herr Rau: 4 Fälle von Atrophie des Sehnerven bei Thurmschädel.

7. Herr J. Hirschberg: Praktische Mittheilungen. a) Zur Trichiasis-Operation. (In der Deutsch. med. W. veröffentlicht.)

b) Verletzung durch explodirte Dynamitpatrone.

Ueber eine seltene Augen-Verletzung möchte ich kurz berichten, zugleich im Namen des Herrn Collegen Kramer in Cottbus, welcher vor mir die Unfall-Folgen beobachtet hatte.

Am 17. April 1899 kamen von auswärts zur Aufnahme zwei kleine Mädchen, von 7 bezw. 9 Jahren, Schwestern, welchen gleichzeitig im October 1898 beide Augen verletzt worden waren, als sie unglücklicher Weise zusahen, wie ein Knabe leichtsinnig eine zufällig gefundene kleine Dynamit-Patrone, die als Zünder dient, aufschlug.

Die 7jähr. L. M. hatte nie Schmerz, auch heute nicht. Im Gesicht, an der Nase, oberhalb und unterhalb der Augen sieht man zahlreiche kleine Narben, die Ueberbleibsel von Abscesschen, aus denen ganz kleine Kupfersplitterchen herausgekommen sind. Am rechten Arm besteht noch ein derartiges Abscesschen. Da bei beiden Schwestern aus all' den zahlreichen Haut-Verletzungen ausnahmslos Kupfersplitterchen herauseiterten, so hat man wohl Grund zu der

Annahme, dass auch die Fremdkörper, welche in die Augen eingedrungen sind, nichts andres als Kupfersplitterchen darstellen.

Das rechte Auge ist blind, bis auf Lichtschein, das linke hat volle Sehschärfe. Gesichtsfeldprüfung ist undurchführbar. Das rechte Auge erscheint reizlos, dabei leicht geschrumpft, was einerseits fühlbar, andererseits an der Abflachung der Narbengegend sichtbar ist. Einzelne Venen auf der Lederhaut sind stärker entwickelt. Die Hornhaut klar; die Regenbogenhaut, ursprünglich blau, leicht grünlich verfärbt. Die Pupille, unter Atropin, mittelweit und mit drei vorspringenden Zacken versehen. (S. Fig. 3.) Eine kleine Narbe sitzt in der Lederhaut, dicht an dem Schläfenrande der Hornhaut, dicht dahinter ein kleines Loch in der Peripherie der Regenbogenhaut. Gelblicher Glanz dringt aus dem Schläfentheil der Pupille hervor.

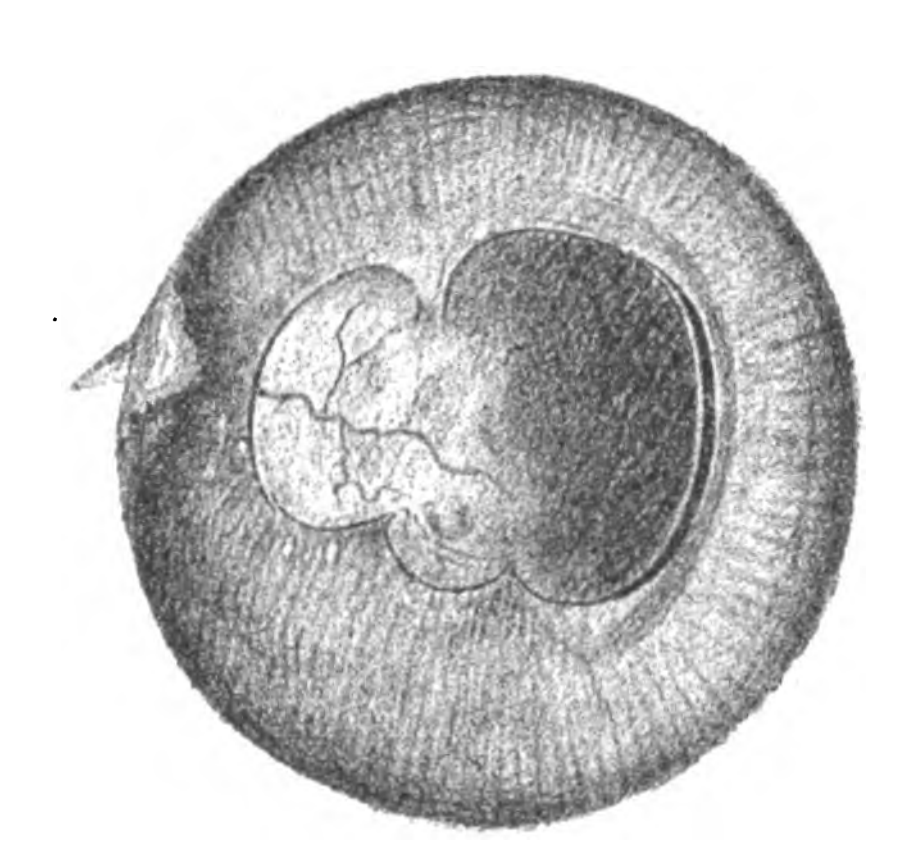


Fig. 3.

Bei seitlicher Beleuchtung und Lupen-Vergrösserung sieht man das Folgende:

1. Die Hornhaut ist frei von Punkten. 2. Die Iris ist schläfenwärts vorgewölbt, butterglockenförmig, und zeigt sowohl in der Nähe des Iris-Loches als auch der hinteren Synechien eine Reihe von durchscheinenden Stellen, welche in der Figur deutlich hervortreten. 3. Die Linse ist verschoben, ihr nasenwärts gerichteter Rand wird in der Pupille, nahe dem Nasen-Rande der letzteren, deutlich sichtbar. 4. Die Bindegewebsbildung im Glaskörper erstreckt sich vom Schläfentheil der Iris, unter allmählicher Verdünnung, bis nahe zum Nasen-Rand der Linse und enthält breitere, wagerecht verlaufende Blutgefässe. 5. Hinter dem Irisloche in der Tiefe sitzt ein schwarzer (Fremd-?) Körper. Bei der Durchleuchtung erscheint die nasale Hälfte der Pupille roth, darin wird der dunkle Kreis-Streif des Linsenrandes sichtbar; schläfenwärts sieht man so die helle Bildung im Glaskörper mit ihren Blutgefässen noch genauer.

Im umgekehrten Bilde (mit + 2″) ist vom Augengrund wenig zu sehen, nämlich ein heller Fleck in der Gegend des Sehnerven-Eintritts und oben der rothe Reflex, mit spurweiser Andeutung einiger Netzhautgefässe.

Das linke, sehkräftige Auge ist äusserlich vollkommen normal. Lupen-Betrachtung bei seitlicher Beleuchtung zeigt keine Veränderung, namentlich keine Punkte in der Hornhaut. Bei der Durchleuchtung ist der Glaskörper frei, auch mit + 2″ hinter dem Spiegel. Das umgekehrte Bild (mit + 2″) zeigt drei erhebliche Veränderungen. (S. Fig. 4.)

1. Dunkel grauröthliche, pilzförmige Stauungspapille mit Schlängelung und Erweiterung der Venen sowie mit unregelmässiger Gestaltung des Sehnerven-Randes, der namentlich nach aussen-unten (u. B.) einen Fortsatz entsendet.

2. Dicht neben diesem Fortsatze sitzt in der Netzhaut ein bläulich eingekapselter Fremdkörper, der in den Glaskörper vorragt. Die Hervorragung des Sehnerven misst 1 mm, die des Fremdkörpers noch mehr.

3. In der äussersten Peripherie nach innen oben (u. B.) ist der Augen-

grund verfärbt und enthält zahlreiche feinste dunkle Perlen in reihenförmiger Anordnung. Netzhaut-Ablösung ist nicht nachweisbar.

Stauungspapille in Folge von durchbohrender Verletzung, z. B. Messerstich, habe ich schon vor einigen 20 Jahren anatomisch beobachtet. Selten hat man Gelegenheit, dieselbe Veränderung mit dem Augenspiegel am lebenden Auge zu sehen, z. B. nach Lederhautschnitt zur Entbindung des Cysticercus aus dem Glaskörper. In unserm Fall sehen wir die Stauungspapille bedingt durch die chemische Wirkung des in der Nähe fest eingepflanzten Kupfer-Splitterchens.

In praktischer Hinsicht konnte ich mich nicht zu einem Eingriffe entschliessen. Das rechte Auge zu entfernen liegt kein Grund vor. Gefahr sympathischer Entzündung besteht nicht. Das linke, sehkräftige und reizlose Auge

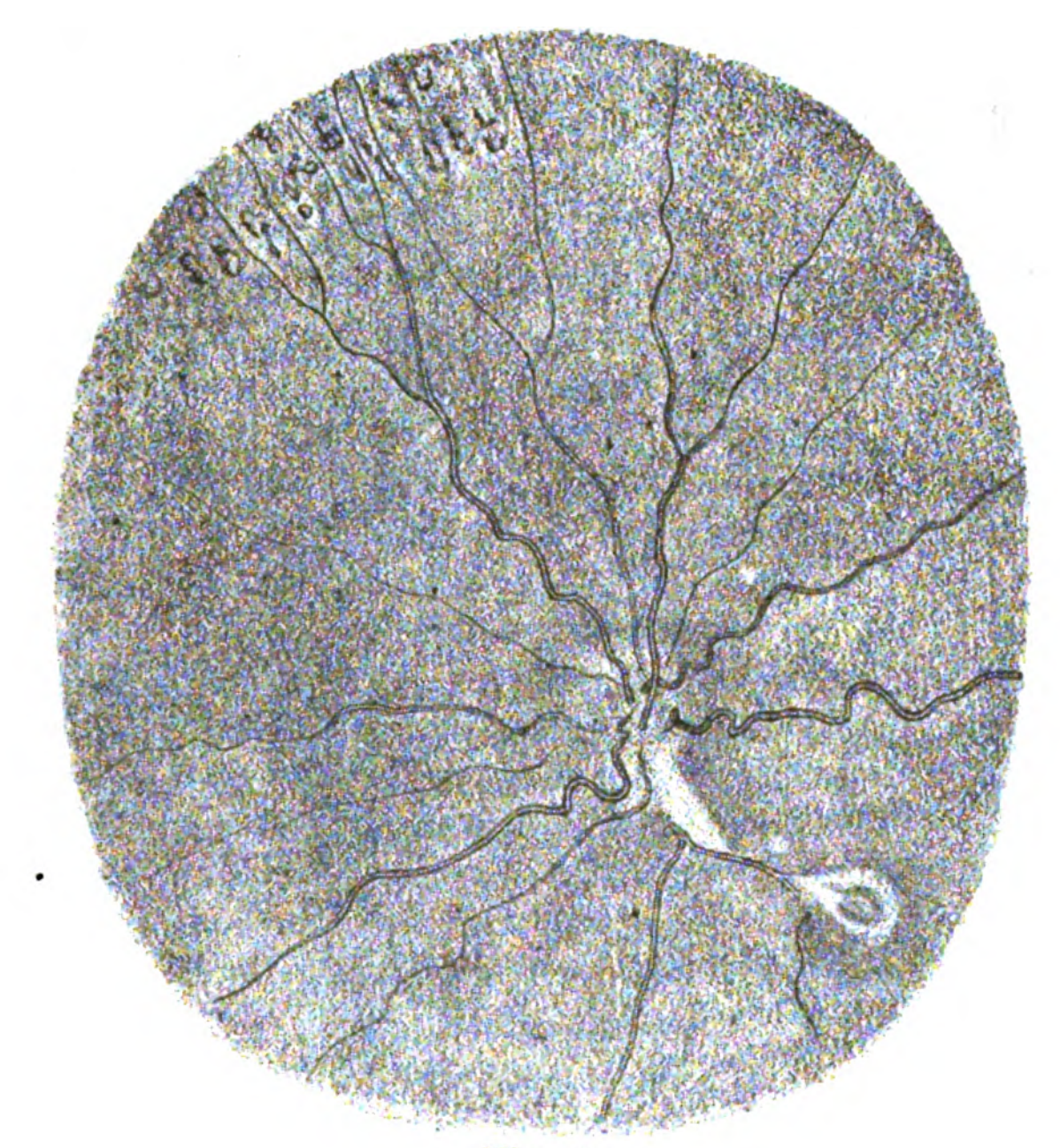


Fig. 4.

aufzuschneiden, um nach dem winzigen Splitter dicht bei dem Sehnerven zu suchen, ist unerlaubt.

Natürlich können die Verhältnisse später sich ändern und doch eine Operation erheischen.

II. Die 9jähr. E. M. erkennt mit dem rechten Auge die Zahl der Finger auf 3 Fuss; das linke hat $S = {}^{5}/_{20}$, Sn $1^{1}/_{2}$ in 5″, Gesichtsfeld normal.

Auch sie hat oberhalb wie unterhalb des rechten Auges, in Stirn und Wange, kleine Hautnarben, aus denen Kupfersplitterchen herausgekommen sind, ebenso auch am Hals und am rechten Arm.

Das rechte Auge ist nicht geschrumpft und von normaler Spannung. Hornhaut klar, Iris leicht grünlich verfärbt, Pupille durch Atropin vollständig erweitert und rund. Beim Blick des Auges nach unten erscheint uns grünlichgelber Reflex aus der Tiefe, von einer Gewebsbildung, die ein wenig beweglich ist.

Bei Lupen-Betrachtung sieht man die jetzt mehr weissliche, bewegliche Masse etwas deutlicher. Hornhaut frei von Punkten. Bei der Durchleuchtung erscheint die Pupille in zwei Theile getheilt; der laterale ist trübe, schattend allenfalls bläulich oder grünlich; der mediale ist röthlich, von dunklen Fasern durchzogen, die in ihn von der Schläfenseite her hineinstrahlen. Im umgekehrten Bilde sieht man einen bläulich eingekapselten Fremdkörper dicht unterhalb des hier undeutlich begrenzten Sehnerven. Von dem Fremdkörper ziehen Fasern nach vorn, welche wohl in diejenigen übergehen, die im Pupillargebiet erscheinen. Auf der Lederhaut sieht man aussen oben eine dunkele rundliche Stelle, die kleiner ist als ein Stecknadelkopf und die Einbruchsnarbe des Fremdkörpers darstellt. Das linke Auge ist völlig gesund. — Auch hier scheint mir ein operativer Eingriff zur Zeit unerlaubt. Gefahr der sympathischen Entzündung liegt nicht vor. Man kann also ein Auge nicht opfern, welches noch einen Rest von Sehkraft besitzt. Das Auge ist auch völlig reizlos, deshalb ist es nicht erlaubt, nach dem winzigen Fremdkörper, der dicht beim Sehnerven festhaftet, zu suchen. Natürlich ist es auch hier möglich, dass später Veränderungen eintreten, welche eine Operation motiviren.

c) Ueber Linsen-Verschiebung (Fig. 5).

Ein 23jähriger Arbeiter H. K. gelangte am 13. Mai 1899 zur Aufnahme. Vor 15 Jahren war sein linkes Auge von einem Steinwurfe getroffen und danach erblindet. Die Pupille des Auges wurde bald gelblich. Aber erst vor 8 Tagen hatte er Drücken im Auge verspürt und vor 5 Tagen die eigenthümliche Veränderung im Aussehen des Auges bemerkt.

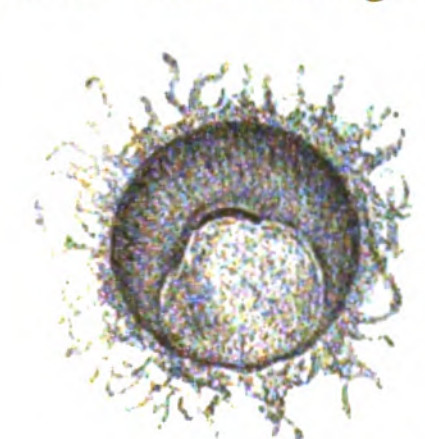


Fig. 5.

Das linke Auge ist blind, gereizt, geröthet, vorn weich in der Strahlenkörpergegend, hinten unnachgiebig durch Verknöcherung der Aderhaut. Hornhaut klar. In der Vorderkammer nach unten liegt die geschrumpfte gelbe Linse zwischen Hornhaut und Regenbogenhaut ziemlich fest, aber doch nicht ganz unbeweglich bei ruckweiser Bewegung des Kopfes. Sie deckt die Pupille bis auf eine schmale obere Sichel. Die leicht schlotternde Iris ist nach hinten zurückgedrängt. Bei seitlicher Beleuchtung erkennt man grauliche Trübung im Glaskörper.

Es ist ja möglich, durch Physostogmin-Einträufelung die Pupille zu verengern, die Linse in der Vorderkammer einzusperren und dann aus oberem Hornhaut-Lappenschnitt mit der Schlinge den Star auszuziehen. Aber da im vorliegenden Falle Sehkraft nicht zu gewinnen, schien mir die Sache zu bedenklich wegen der Entartung des Augapfels und der Individualität des Kranken. Ich zog es vor, ihm durch die Ausschälung des entarteten Augapfels von seinen Schmerzen zu befreien und für die Zukunft sicher zu stellen.

Ich benutze die Gelegenheit, Ihnen aus meiner Sammlung einige ältere Präparate von Verschiebung der Linse in die Vorderkammer vorzuzeigen.

Im Jahre 1874 habe ich in meinen Klin. Beob. (S. 41, Fig. 6) einen dem eben beschrieben ganz ähnlichen Fall mitgetheilt: hier war der Vorfall der getrübten Linse erst 25 Jahre nach der Verletzung des Auges aufgetreten.

Im Jahre 1876 habe (im Arch. f. O. XXII, I) einen Fall von spontaner Verschiebung der Linse in die Vorderkammer, als Folge von höchstgradiger Kurzsichtigkeit, klinisch und anatomisch beschrieben.

Im Jahre 1884 habe ich, zusammen mit Birnbacher (im Centralbl. f. pr. Augenh., S. 321), einen Fall von Kalk-Star, der in die Vorderkammer vorgefallen,

beschrieben, wo durch Ausschälung des Augapfels die Kranke von 20jährigem Leiden befreit worden.

Endlich zeige ich Ihnen noch ein Präparat des Herrn Collegen Kamocki aus Warschau, betr. die in die Vorderkammer eingekeilte durchsichtige Linse eines stark kurzsichtigen Augapfels.

Langbau des Augapfels und Verletzung sind die beiden Ursachen der erworbenen Verschiebung der Linse in die Vorderkammer.

d) Vereinfachtes Sideroskop (Fig. 6 u. 7).

Der Gedanke, die Schwingung einer aufgehängten Magnet-Nadel zum Nachweis des in's Auge eingedrungenen Eisensplitterchens zu benutzen, ist so selbstverständlich, dass, nachdem ich (1879) meinen ersten gelungenen Fall von Aus-

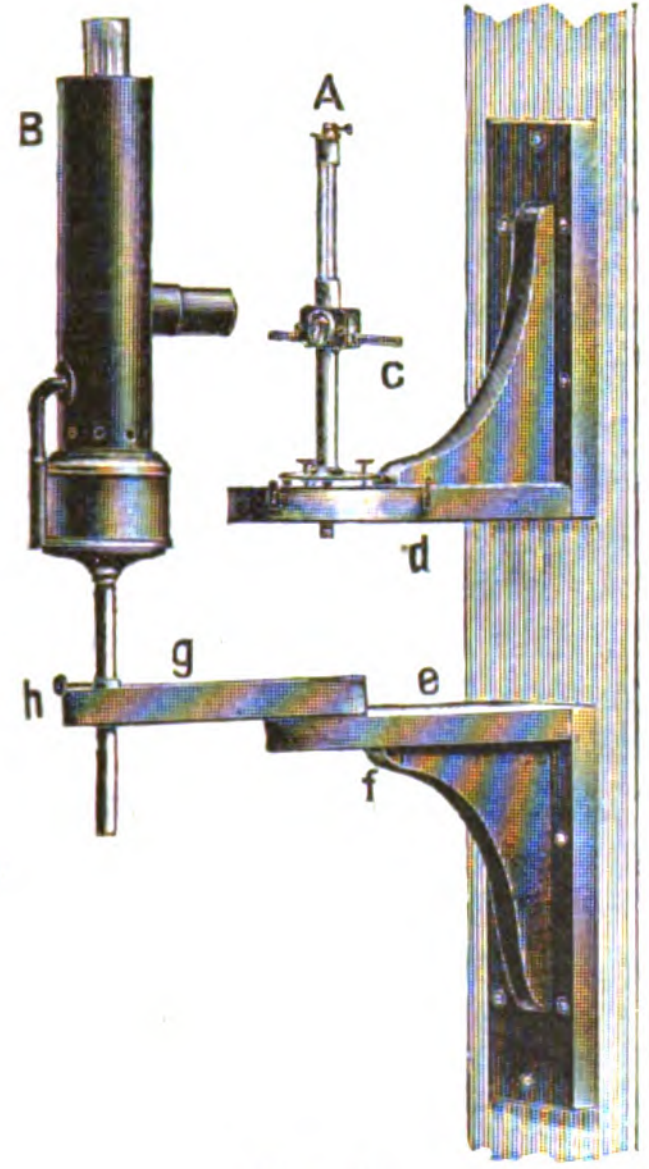


Fig. 6.

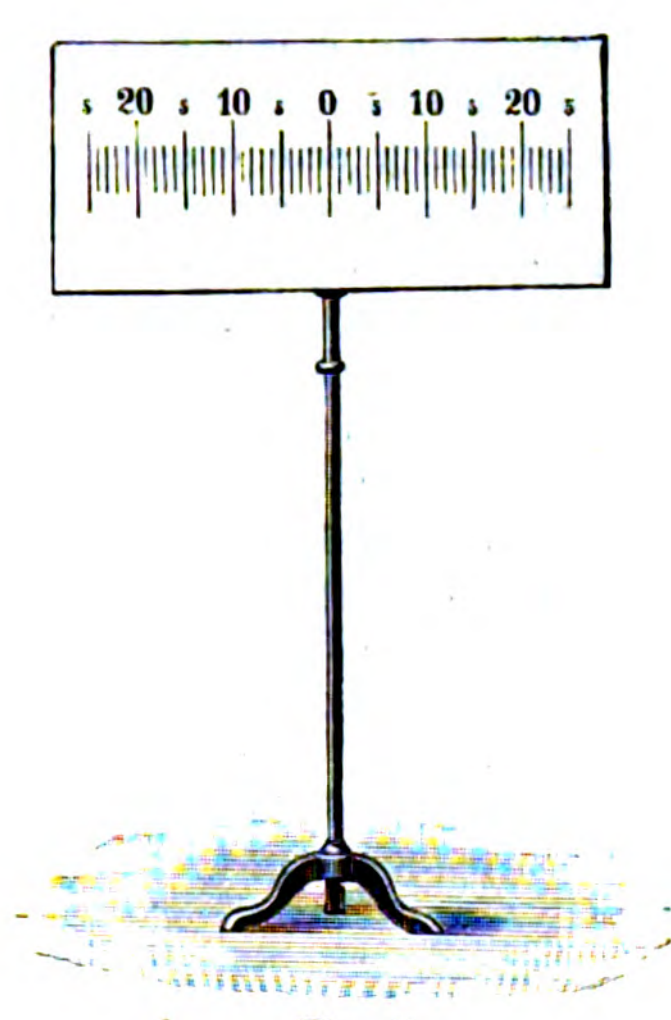


Fig. 7.

ziehung eines Eisensplitters aus dem Glaskörper mit Hilfe des Elektromagneten kundgegeben, sofort (1880) mehrere Fachgenossen (mein Schüler Rüter, Pooley in New York) an die Herstellung eines derartigen Werkzeugs gingen. Aber die Magnet-Nadel blieb doch zunächst noch eine unsichere Wünschelruthe, selbst als L. Gérard (1890) seine Verbesserung (durch den Gauss-Poggendorff'schen Spiegel) veröffentlichte. Ich habe das Werkzeug von Gérard aus Brüssel bezogen und Jahre lang benutzt, aber nicht zuverlässig befunden. 1894 hat Asmus einen von Edelmann hergestellten Apparat in Anwendung gezogen, in welchem die Nadel, in einem Glaskasten aufgehängt, mit Spiegel versehen ist und die Ablenkung mit einem kleinen Fernrohre beobachtet wird.

Diesen Apparat habe ich nach reichlicher Erprobung durchaus bewährt gefunden, namentlich wenn man die überflüssigen Beigaben fortlässt und die Einrichtung fest aufgestellt hat.

Aber verschiedene Fachgenossen finden dieses Sideroskop zu schwierig, dabei auch theuer und nicht rasch zu beschaffen. Deshalb hat ein hiesiger

Mechaniker, Herr Färber, unternommen, ein neues und einfacheres zu bauen, das leichter zu handhaben ist, und dabei meinen Rath in Anspruch genommen. Ich legte besonderen Werth auf eine kräftige Magnet-Nadel, da der Hauptfehler von Gérard's Werkzeug in der Schwäche der Nadeln bestand.

Die Beobachtung geschieht ohne Fernrohr, vom freien Auge, da das Schatten-Bild der Skala vergrössert auf einen Schirm geworfen wird.

Die Beleuchtung ist tadellos und sofort herzustellen. Die Feinheit des Instrumentes ist überraschend. Dabei ist die Schwingung des Magneten sehr gedämpft, so dass er sehr rasch in die Ruhelage zurückkehrt.

Ein Unterschied besteht gegenüber dem Sideroskop von Asmus: der Ausschlag ist viel geringer, 2—3 Theilstriche bedeuten hier schon die Anwesenheit des Eisens, 5 den maximalen Ausschlag. Das muss man berücksichtigen. Aber bei der Grösse des Bildes ist $^1/_2$ Theilstrich schon ganz sicher wahrzunehmen.

Das auf meine Veranlassung construirte vereinfachte Sideroskop besteht aus den folgenden Haupttheilen:

1. Aus dem Ständer *A* mit der an einem Seidenfaden aufgehängten Magnetnadel *c*, welche mit einem kleinen Reflexspiegel versehen ist. Das Nord- und Südende der Magnetnadel ist durch Glasröhren vor Luftzug etc. geschützt. Das Nordende ist durch eine eingedrehte Rille gekennzeichnet.

Der Ständer *A* muss durch Drehung um sich selbst und durch die drei Stellschrauben derartig aufgestellt werden, dass die Nadel frei schwingt (nicht an den Glasröhren anliegt) und das Nordende nach Norden zeigt.

2. Aus der Petroleumlampe *B*, welche bei *h* hoch und niedrig stellbar und drehbar ist. Bei *F* ist der Arm *g* ebenfalls zur Einstellung der Lampe drehbar.

Die Lampe *B* muss so eingestellt werden, dass dieselbe den kleinen Spiegel der Magnetnadel beleuchtet und der Reflex an der Lampe vorbei auf den circa 2 bis 2,5 m vom Apparat entfernt aufgestellten Schirm geworfen wird. Es muss dieserhalb die mit Arm *g* je nach Bedarf um Axe *f* gedreht werden. (Fig. 6.)

3. Aus einem Schirm mit Theilung und Ständer. Der Schirm ist hoch und niedrig stellbar. (Fig. 7.)

Angefertigt wird das vereinfachte Sideroskop von Dörffel und Färber, Berlin, Friedrich-Str. 105a.

Referate, Uebersetzungen, Auszüge.

1) **Zwei seltene Augen-Operationen,** von J. Hirschberg. (Deutsche med. Wochenschr. 1899. Nr. 26.)

I. Ueber die Operation des sympathischen Weich-Stars.[1]

Hat die echte sympathische Augenentzündung zum Glück nicht unheilbare Schrumpfung des zweiterkrankten Auges bewirkt, sondern nur, bei mässiger Herabsetzung der Spannung und erhaltenem Lichtschein, flächenhafte Verklebung der Regenbogenhaut mit der verdickten, von neugebildeten Blutgefässen durchzogenen Kapsel der getrübten Linse herbeigeführt; so ist operative Heilung zwar möglich, aber recht schwierig, und die meisten Lehrbücher schweigen sich aus über diesen Gegenstand. Schmidt-Rimpler[2] erwähnt in

---

[1] Nach einem am 23. März 1899 in der Berliner ophthalmologischen Gesellschaft gehaltenen Vortrage.

[2] Augenheilkunde, VI. Auflage 1894, S. 517.



seinem recht brauchbaren Lehrbuch ganz richtig, dass A. v. Graefe hiergegen die Wenzel'sche Star-Operation empfohlen habe, wobei das Messer beim Einstich durch Hornhaut, Iris, Linse und beim Ausstich durch Linse, Iris, Hornhaut geführt wird; sowie, dass man öfters Iridektomien und Iridotomien nachschicken muss, ehe es gelingt, in einzelnen Fällen dem Blinden eine mässige Sehkraft zu verschaffen.

Ich kann das nur bestätigen und möchte die mehrfache Wiederholung der Pupillenbildungs-Versuche für die Regel erklären; die Behandlung dauert auch in den günstigen Fällen einige Jahre;[1] die Gefahr der Schrumpfung des Augapfels ist nicht unbedeutend. Beim Iridotomie-Schnitt knirscht die hinter der Iris gelegene Schwarte unter der Scheere.

Schmidt-Rimpler[2] erwähnt ferner ein zweites Verfahren, welches nur für weiche Stare gilt, das von G. Critchett:[3] erst die dicke Kapseltrübung zu zerschneiden und dann allmählich in verschiedenen Sitzungen ein centrales Loch durch die Linse zu bohren, wodurch Critchett in zwei Fällen einen befriedigenden Erfolg erzielte. Im ganzen aber, fügt Schmidt-Rimpler mit Recht hinzu, ist die Prognose für die vorgeschrittenen Formen der sympathischen Iridocyclitis eine schlechte.

Ich kann das Verfahren Critchett's nicht von einer grossen Gefahr freisprechen, das ist Drucksteigerung durch Linsenquellung. Wenn diese eintritt, müssen wir schleunigst den Wenzel'schen Schnitt machen, der unter diesen Verhältnissen schwieriger ist und uns zu der vorher erwähnten, langwierigen Reihe von Nach-Operationen zu nöthigen pflegt.

Somit habe ich ein anderes Verfahren ersonnen und in einem Fall erfolgreich ausgeführt, das von den beiden Gefahren, der Schrumpfung wie der Drucksteigerung, frei zu sein scheint und den grossen Vortheil bietet, weit rascher zum Ziele zu führen, nämlich etwa binnen weniger Monate dem sympathisch erblindeten Auge wieder Sehkraft zu verschaffen. Das Verfahren besteht in zwei Akten, dem unter Umständen ein dritter zu folgen hat. Im ersten Akt wird aus einem Lanzenmesserschnitt am Hornhautrande mittels der (verbesserten, d. h. verkleinerten) Förster'schen Kapselpincette die ganze verdickte Vorderkapsel, wie sie im Gebiet der verengten Pupille frei liegt, herausgezogen und unmittelbar danach durch Einführung des Spatels die Linse wenigstens zum grössten Theile, entleert. Der zweite Akt, nach etwa vier Wochen, besteht in der Zerschneidung des sogen. Nachstars, der aus den zusammengebackenen Linsenresten, Hinterkapsel und Schwarte besteht, mit Hülfe des Knapp'schen Messerchens, genau im Pupillengebiet. Bei beiden Operationen soll man die entartete Regenbogenhaut gar nicht anrühren. Beide Operationen können bei verständigen, nicht zu kleinen Kindern ohne Betäubung, mit Cocaïn- oder Holocaïn-Einträuflung, zufallsfrei ausgeführt werden.

Erzielt man damit nicht ein bleibendes, freies Sehloch, so ist drittens nach etlichen Wochen die Iriszerschneidung auszuführen.

Der 14jährige Bauernsohn V. B. kam am 24. Januar 1899 zur Aufnahme. Vor zwei Jahren verletzte er sein linkes Auge mit einem Strohhalm und wurde bald auf beiden Augen blind. Er kam in der Provinz dreimal in eine Augen-

[1] Centralblatt für Augenheilkunde 1883, S. 53.
[2] a. a. O.
[3] The Royal London Ophthalm. Hospital Reports X, 2, 1881. Uebersetzt im Centralblatt für Augenheilkunde 1881, S. 303—306.



heilanstalt, das vierte Mal in eine andre; wurde in der ersten einmal operirt, während der Vater die angerathene Entfernung des linken Augapfels ablehnte; in der zweiten Anstalt dreimal operirt, einmal auf dem rechten Auge, zweimal auf dem linken.

Das linke Auge hat noch Lichtschein und Projection, ist aber schon im Beginn der quadratischen Formveränderung. Die Hornhaut ist klar, auch bei Lupenbetrachtung.[1] Die Iris in eine straffe Scheidewand umgewandelt, ohne Andeutung eines Sehlochs.

Die Erfahrung lehrt, dass, wenn die sympathische Entzündung erst eingebürgert, vollends wenn sie, wie hier, ganz abgelaufen ist, die Entfernung des verletzten Auges keinen Nutzen mehr stiftet.

Der rechte, sympathisch erblindete Augapfel ist zwar reiz- und schmerzlos; doch ist er etwas weich und wird leicht roth bei längerer Bestrahlung. Er besitzt noch Lichtschein und richtige Projection. Die Hornhaut ist frei von gröberen Veränderungen. Nur sieht man an ihrem Rande unten einige Narben von nicht geglückten Iridektomie-Versuchen. Auch die Lupen-Betrachtung zeigt keine (entzündlichen) Punkte in der Hornhaut. Die Regenbogenhaut ist, wie immer, vollständig entartet, grünlich verfärbt, ohne das normale Faserrelief, flächenhaft mit der Linsenkapsel verwachsen. Die Pupille 3—4 mm breit, unregelmässig zackig. Die in der Pupille freiliegende Kapsel verdickt und, wie man mit der Lupe deutlich erkennt, von der Regenbogenhaut her mit neugebildeten Blutgefässen versehen.[2] Die Linse getrübt.

Am 15. Februar 1899 wurde unter Holocaïn-Einträuflung ein mittlerer Lanzenschnitt in dem unteren Randstreifen der durchsichtigen Hornhaut angelegt. Die Kapselpincette wird eingeführt, in der Pupille etwas aufgesperrt und gleich wieder geschlossen. Hier ergiebt sich eine natürliche Schwierigkeit; beim Fassen merkt man, dass die Kapsel nicht nachgiebt, sondern das Irisgewebe gezerrt wird. Erst bei der dritten Einführung gelingt der Versuch: die Kapselpincette wird genau in der Mitte der Pupille aufgesetzt und ein ganz leiser Druck nach hinten ausgeübt bei der Oeffnung, hierauf geschlossen, und das knorpelig verdickte Kapselstück herausbefördert. Sodann der Spatel, vorsichtig die Hornhautwunde lüftend, bis in die Linse eingeführt und langsam die kleisterartige, getrübte Linsenmasse entleert, bis die Pupille anfängt dunkler zu erscheinen; darauf verbunden. Reizlose Heilung.

Die Untersuchung der Linsenkapsel zeigt ein zellenreiches, derbes Narbengewebe; darunter die ziemlich unveränderte Linsenkapsel. sowie Linsenmasse, mit grossen Krystallen, die wohl aus kohlensaurem Kalk bestehen.

Am 16. März 1899, also 30 Tage nach der Linsen-Ausziehung, wird zur Spaltung der graulichen Masse geschritten, welche die 3 mm breite Pupille füllt. Cocaïn-Einträufelung. Das Knapp'sche Messerchen wird am lateralen Hornhautrand eingestochen, vorgeführt, sodann, unter scharfer Beleuchtung mit einem elektrischen Glühlämpchen, genau am medialen Pupillenrand in die Schwarte eingestochen und endlich durch eine einzige Hebelbewegung bis zum lateralen

[1] Die Lupe ist unerlässlich für die Beurtheilung der sympathischen Augen-Entzündung. Der erste Anfang ist öfter nur mit der Lupe an den Hornhautpunkten zu erkennen. Wenn angeblich nach der Entfernung des verletzten Augapfels die sympathische Entzündung auf dem zweiten Auge erst ausbrach, aber vor der Entfernung das zweite Auge nicht genau mit der Lupe untersucht worden; so hat der Fall nicht die geringste Beweiskraft.

[2] Blutgefäss-Bildung auf der vorderen Linsenkapsel ist doch weit häufiger, als man nach den Lehrbüchern annehmen möchte. Ohne Lupen-Anwendung kann man sie nicht sehen.

Rand der Pupille geführt. Man fühlt hierbei einen mässigen Widerstand. Sofort ist eine liegende Katzenpupille gebildet, kaum eine Spur von Blut wird sichtbar.

Schon am 20. März 1899 sieht das Auge ohne Glas die Zahl der Finger auf einige Fuss. Der Knabe kann allein umhergehen.

Es ist durchaus möglich, dass in andren Fällen der Art diese Pupille als bleibendes Sehloch dem Operirten genügende Sehkraft vermittelt. Im vorliegenden Fall aber war dies nicht so. Schon nach acht Tagen war die Pupille, ohne Reizung, aber bei herabgesetzter Spannung, erheblich verkleinert, und nach weiteren acht Tagen vollständig verwachsen. Lichtschein und Projection blieben befriedigend. 45 Tage nach der zweiten Operation, am 1. Mai 1899, als die Spannung sich wieder etwas gehoben, wurde zur dritten geschritten, mittels des von Chesselden[1] angegebenen Verfahrens der Iris-Zerschneidung.

Nach Holocaïn-Einträufelung wird das Knapp'sche Messerchen hart am Schläfenrande der Hornhaut, ein wenig unterhalb des wagerechten Meridians (bei *a* Fig. 8) in die Vorderkammer eingestochen, schräg nach innen oben geführt und nahe dem inneren oberen Hornhautrande, bei *b*, durch das straffe Iris-Septum gestochen und durch eine einzige Hebelbewegung dem letzteren der Schnitt *bc* beigebracht, der sofort klafft, da er nahezu senkrecht gegen die sichtbare Faserung der Iris geführt ist. Der zweite, in Aussicht genommene Schnitt *dc*, welcher in der Figur punktirt angedeutet ist, erscheint somit völlig überflüssig. Das Messerchen wird sofort ausgezogen. Kein Tropfen Kammerwasser war abgeflossen. Das Auge sieht sofort und bleibt sehend. Die tiefschwarze Pupille bleibt dauernd und in unveränderter Weise erhalten.



Fig. 8.


Fig. 9.

Fig. 9 ist in der vierten Woche nach der letzten Operation gezeichnet, zwei Tage vor der Entlassung des Knaben. Mit + 3″ (= 13 D) sah er Finger auf 10 Fuss und konnte also unbehindert allein umhergehen. Der Augenspiegel zeigt schön rothen Reflex, nach allen Richtungen, aber keine Einzelheiten des Augengrundes. (Schluss folgt.)

Journal-Uebersicht.

v. Graefe's Archiv f. Ophthalmologie. XLVII. 3.

1) **Zum Baue der Chorioides propria des erwachsenen Menschen (Stratum elasticum supracapillare)**, von Prof. Dr. A. E. Smirnow in Tomsk.

Zwischen der Membr. Bruchii und der Choriocapillaris liegt ein feines, dichtes Netz von elastischen Fasern, welches mit dem subcapillaren elastischen Netzwerke (Sattler) in Verbindung steht, so dass zarte, elastische Fasern zwischen den Capillaren verlaufen. Die Fasern dieser supracapillaren Schicht bilden in Folge der dichten Verflechtung einzeln sternförmige Figuren, die Zellen können ähnlich erscheinen, aber in keinem Falle Kerne enthalten. Bei Kanin-

[1] Philosophical Transactions, Vol. XXXV for 1727 and 1728, London 1729, S. 451. Vergl. meine Mittheilung, „Zur Geschichte der Pupillenbildung“, Centralblatt für Augenheilkunde 1892, S. 1—5.

chen und Hasen ist die Schicht deutlicher erkennbar, als beim Menschen, auch Bären- und Rennthier-Augen besitzen dieselbe.

Die Anordnung, dass die Capillaren ganz von elastischen Fasern umgeben sind, ist vermuthlich für die Blutcirculation von Bedeutung.

Die Membr. Bruchii ist nicht structurlos, sondern zeigt einen feinfaserigen Bau, und zwar nimmt die Dichtigkeit der Faserzüge nach der inneren Oberfläche hin zu. Eine Theilung des Häutchens in zwei Schichten kann nur künstlich herbeigeführt werden.

---

2) **Zur Kenntniss der intraoculären Tumoren,** von Dr. Victor Hanke, Assistent an der k. k. Univers.-Augenklinik des Herrn Prof. E. Fuchs in Wien.

I. Pigmentirter Tumor der Kammerbucht, ausgehend von den Endothelien des Kammerwinkels und des Ligamentum pectinatum in einem mit Glaucom behafteten Auge. 63jährige Frau erblindete innerhalb 11 Monaten, mehrere Glaucomanfälle. S = 0. T + 1. Ciliare Injection, Schlängelung der episcleralen Venen, Sclera an der medialen Seite schiefergrau verfärbt, Cornea zart getrübt, an der Hinterfläche eine Zone brauner Plaques, welche sich in Dreiecksform von unten centralwärts erstrecken. Unten-innen liegt im Kammerwinkel eine grau-braune, flache Geschwulst. Pupille weit, starr, Synech. post.

Der unten-innen den ganzen Kammerwinkel ausfüllende solide Tumor hat alveolären Bau und enthält weder eine Zwischensubstanz zwischen den Zellen, noch einen Bindegewebs-Mantel. Die Hauptmasse besteht aus grossen, meist polygonalen Zellen, die aber Uebergänge zur ovalen und Spindelform zeigen und mit feineren Pigmentstäubchen durchsetzt sind. Die Spindelzellen sind häufig stärker pigmentirt. Ausserdem finden sich stark pigmentirte rundliche Zellen und freie Pigmentkörner verschiedener Grösse.

An der temporalen Seite zeigt sich in den Maschen des Ligam. pectinat. eine atypische Zellwucherung der Endothelien, welche an einzelnen Stellen zur Bildung von Nestern und Strängen geführt hat. Die Ausbreitung der Geschwulst geschah durch directes Wachsthum und durch Aussaat.

Die Geschwulst ist aus den Endothelien des Kammerwinkels entstanden, welche normaler Weise pigmentirt sind. Da die Pigmentirung der eigentlichen Geschwulst stärker ist als der temporalwärts befindliche Zellhaufen, so ist wahrscheinlich, dass die Zellen selbst bei ihrer Wucherung Pigment bilden.

Vermuthlich war das Glaucom primär, und die Entwickelung des Tumors in dem durch die Drucksteigerung veränderten Kammerwinkel secundär.

II. Epithelialer Tumor des Ciliarfortsatzes. Zufällig wurde in dem Auge einer 65jährigen Frau eine eigenartige nierenförmige Geschwulst gefunden, welche sich auf einen Ciliarfortsatz beschränkte und durch Wucherung der inneren, nicht pigmentirten Epithelzellen entstanden war. Ausser diesen Zellen enthielt die Geschwulst zahlreiche, zum Theil communicirende Hohlräume, welche einzeln mit dem Glaskörper in Verbindung standen. Ein bindegewebiges Stroma fehlte ganz.

Verf. erklärt das Fehlen des Stromas in dem den Epitheliomen am nächsten stehenden Tumor daraus, dass die Zellen nicht, wie sonst bei Epitheliomen, ins Gewebe hinein-, sondern in den Glaskörper hinauswucherten. Die Bildung der Hohlräume führt er auf die physiologische Bedeutung der Epithelien der Ciliar-Fortsätze als Secretionsorgane zurück.

III. Melanosarcoma chorioideae dextr. 16jähr. Jüngling. Die Geschwulst 14 : 5 mm gross, erstreckte sich an der lateralen Seite von den Ciliarfortsätzen

nach rückwärts und schickte wahrscheinlich durch einen Gefässcanal einen Ausläufer durch die Sclera ins episclerale Gewebe, wo aussen, nahe dem Limbus, ein feiner, dunkler Punkt sichtbar war. Die Geschwulstzellen waren theils rundlich, theils spindelförmig und mehr oder minder pigmentirt, neben ihnen fanden sich Pigmentklumpen.

Die weit über den Bereich des Tumors hinausreichende Bindegewebs-Entwickelung in der Choriocapillaris, die Atrophie des Pigmentepithels und der Retina, sowie Schwartenbildung der Chorioidea lässt darauf schliessen, dass die Geschwulst sich secundär in dem durch eine vorhergegangene Chorioiditis gelieferten Narbengewebe entwickelte. Drucksteigerung fehlte ganz.

---

3) **Ein Fall von multiplen Blutungen des Sehorgans, insbesondere der Sehnervenscheide,** von Dr. Otto Schnaudigel, ehem. Assist. der Univ.-Augenklinik zu Heidelberg.

46jähr. Epileptiker; mehrmals heftige Traumen des Kopfes, chron. interstitielle Nephritis, Hämophilie. Blutungen an verschiedenen Körperstellen. Augenspiegel: Papille leicht geschwollen, Ränder nicht ganz scharf, Venen etwas erweitert und geschlängelt, an den Gefässstämmen zahlreiche runde und längliche Blutungen. T. n. Tod durch Pneumonie 14 Tage nach der Aufnahme.

Die anatomische Untersuchung ergiebt grosse Extravasate in beiden Tractus und angrenzenden Hirntheilen, sowie im extraorbitalen Theile der Optici, während beiderseits orbitaler Opticus und Papille frei sind. Beträchtliche Blutungen finden sich in den Scheiden der Sehnerven. Alle Schichten der Retina und auch die Chorioidea sind mit Extravasaten durchsetzt, welche sicher an Ort und Stelle entstanden sind.

Ursache der Blutungen dürfte die Hämophilie, vielleicht im Verein mit Nephritis und Traumen sein.

Verf. hat den Eindruck gewonnen, dass die Veränderungen am Augenhintergrunde nicht durch die Scheidenblutungen bedingt waren, und ist der Ansicht, dass grosse Scheidenblutungen ohne wesentliche, ophthalmoskopisch sichtbare Veränderungen bestehen können. Von anderen Autoren ist einerseits aus der Abwesenheit ophthalmoskopischer Veränderungen auf die Abwesenheit von Scheidenblutungen geschlossen und sind andererseits ohne anatomischen Nachweis Veränderungen des Augenhintergrundes als Symptom einer Sehnervenstamm-Apoplexie beschrieben worden.

---

4) **Zur Anatomie und Pathogenese des Dacryops,** von Dr. O. Lange, Augenarzt am herzogl. Krankenhause in Braunschweig.

52jähr. Frau bemerkte die Anschwellung seit 1 Jahr. Exstirpation. Bei der mikroskopischen Untersuchung des in Serienschnitte zerlegten Präparats fand sich an der conjunctivalen Mündung des Ausführungsganges der Thränendrüse ein fester Pfropf, welcher aus einer feinkörnigen Masse bestand, in der einzelne Epithelzellen, zum Theil abgestorben, zum Theil mit noch gefärbten Kernen lagen. Der Ausführungsgang war cystisch erweitert.

Höchst wahrscheinlich entstand zunächst ein desquamativer Catarrh des Ausführungsganges, abgestossene Epithelzellen wurden an die Mündung geschwemmt und verlegten dieselbe so weit, dass Stauung der Thränenflüssigkeit erfolgte und in Folge dessen die Wandung des Canals sich ausdehnte — also Retentionscyste. Leukocyten-Ansammlungen in der Umgebung können Folge der gestörten Circulation sein und brauchen nicht auf entzündliche Processe hinzuweisen. Auch an der andern Seite befand sich ein geringer Dacryops.

---

5) **Ueber anomale Sehrichtungsgemeinschaft der Netzhäute bei einem Schielenden**, von Dr. Armin Tschermak. (Aus dem physiologischen Institut der Universität Leipzig.) Vgl. Juliheft, S. 214.

In dem Referate von A. Tschermak's Arbeit „Ueber anomale Sehrichtungsgemeinschaft der Netzhäute bei einem Schielenden" sind folgende Druckfehler zu corrigiren:

im Titel anomale statt normale zu lesen,
S. 214, Z. 6 v. u. Testobject statt Festobject,
S. 215, Z. 11 v. o. nun statt nur,
S. 215, Z. 16 v. u. Tiefenwahrnehmung statt Tiefewahrnehmung
S. 215, Z. 10 v. u. charakterisirten statt charakteristischen,
S. 215, Z. 10 v. u. eine statt einer,
S. 215, Z. 8 v. u. Einfachsehens statt Einfachschielens.

---

6) **Zur Lehre von den Augenmuskellähmungen und den Störungen der Pupillenbewegung.** Eine vergleichende und pathologisch-anatomische, experimentelle und klinische Studie über die Augenmuskelkerne, das Ganglion ciliare, die Reflexbahnen und das Reflexcentrum der Pupille. II. Hälfte. Experimenteller Theil, von Dr. L. Bach.

Verf. bediente sich der Degenerationsmethode. Das Nissl'sche Verfahren wurde verlassen und statt dessen mit Thionin und Toluidinblau gefärbt, mit Eosin und Erythrosin nachgefärbt. Die veränderten Zellen zeigen zunächst eine feinkörnigere Substanz und randständigen Kern, dann schwindet die färbbare Substanz nach und nach bis auf einen peripheren Saum, bis schliesslich die ganze Zelle ein colloides Aussehen gewinnt. Diese Veränderungen sind nicht dauernd, sondern vorübergehend; auch wenn der betreffende Muskel nicht wieder functionsfähig wird, sind z. B. beim Kaninchen schon nach 30 Tagen die Zellen von normalen nicht zu unterscheiden. Man muss daher je nach der Thierspecies und dem Alter der einzelnen Thiere die für die Untersuchung günstigste Zeit zu ermitteln suchen. Nur einmal, als mit dem Muskel ein grösseres Stück des zugehörigen Nerven mit herausgerissen war, schien dauernder Zellzerfall eingetreten zu sein.

Verf. hat für seine Untersuchungen etwa 20000 Serienschnitte angefertigt und durchgesehen.

Wird beim Kaninchen die Orbita ausgeräumt, so treten beiderseits im Kerngebiete des Oculomotorius und Trochlearis Veränderungen auf, die bei ersterem an der gleichnamigen, bei letzterem an der entgegengesetzten Seite stärker sind. Die kleinzelligen Edinger-Westphal'schen Kerne bleiben unverändert. Die Zellen des Abducenskerns verändern sich nur an der gleichnamigen Seite. Wird der Rect. sup. allein durchschnitten, so sind vorwiegend an der entgegengesetzten Seite Veränderungen vorhanden, umgekehrt nach Durchschneidung des Obliq. inf. fast ausschliesslich an der gleichnamigen, nach Durchschneidung des Rect. inf. und Rect. int. nur an der gleichnamigen Seite. Die zum Rect. int. und Rect. inf. gehörigen Zellen sind nicht scharf getrennt.

Nach Entfernung von Iris und Corp. cil. oder nach Exenteratio bulbi waren nicht im Kerngebiete des Oculomotorius, sondern nur im Gangl. cil. Veränderungen sichtbar.

Beziehungen des Levat. palp. sup. und des Augenfacialis zu den Oculomotoriuskernen konnten experimentell nicht festgestellt werden.

Bei Katzen sind die Veränderungen an den Zellen etwas früher sichtbar, als bei Kaninchen, gehen aber auch rascher zurück. Die den einzelnen Muskeln

zugehörigen Kernzellen treten bei Katzen weniger scharf hervor. Im Uebrigen handelt es sich, wie beim Kaninchen, nicht um eine dauernde Degeneration, sondern um eine vorübergehende Erkrankung der Zellen. Nach Exenteratio orbitae sind die Veränderungen im Oculomotoriuskerne distal auf der entgegengesetzten, proximal auf der gleichen Seite stärker. Edinger-Westphal'sche Kerne unverändert. Die Untersuchung der Kerngebiete der einzelnen Muskeln ergab, dass bei Katze und Kaninchen die Verhältnisse ziemlich übereinstimmen, im Ganzen geht die Kreuzung bei ersterer weiter als beim letzteren. Die Kerne der einzelnen Muskeln erstrecken sich über ein grösseres Gebiet und sind nicht scharf von einander getrennt.

Beim Affen (Hapale Jacchus) sind nach Exenteratio orbitae im vorderen Drittel des Kerngebiets nur an der gleichen Seite Veränderungen vorhanden, gegen die Mitte zeigen sich mehr die Zellen der entgegengesetzten Seite verändert, im distalen Drittel des Kerns liegt die Mehrzahl der veränderten Zellen auf der entgegengesetzten Seite. Nach der Durchschneidung des Abducens findet man nur an der gleichen, nach der Durchschneidung des Trochlearis vorwiegend an der entgegengesetzten Seite Veränderungen.

Im Ganglion ciliare verändern sich nach Entfernung der Iris und des Corpus ciliare fast alle Zellen. Nach Zerstörung der sensiblen Hornhautnerven konnte Verf. keine wesentliche Veränderung nachweisen. Das Ganglion ciliare ist höchst wahrscheinlich ein sympathisches Ganglion.

Das Reflexcentrum der Pupille liegt im obersten Theile des Halsmarks, unmittelbar unter der Medulla oblongata.

Die pathologisch-anatomischen Untersuchungen haben bisher ebenso wenig wie die vom Verf. eingehend berücksichtigten klinischen Beobachtungen über die Localisation der Oculomotoriuskerne Klarheit verbreitet.

Die herrschende Lehre von den Nuclearlähmungen ist unhaltbar. Für die Beurtheilung der angeborenen Lähmungen darf nicht übersehen werden, dass die Entwickelung der Muskeln und der entsprechenden Nervenkerne ganz unabhängig von einander erfolgt.

---

7) Bemerkungen über die Natur des entzündlichen Glaukoms, von Prof. L. Laqueur in Strassburg.

Verf. hat nur das primäre, entzündliche Glaukom und dessen mildeste Form, das sogen. Glaukom prodromale im Auge. Die Ursache des Glaukoms muss ausserhalb des Bulbus liegen, in diesem müssen aber prädisponirende Verhältnisse vorhanden sein, wie Rigidität der Sklera, hypermetr. Bau u. s. w. Die anatomischen Veränderungen, Verschluss des Kammerwinkels, Periphlebitis der Ven. vortic. sind nicht die Ursachen des Anfalls, sondern secundäre Erscheinungen. Das anfallweise Auftreten und die Einwirkung psychischer Erregungen weist auf nervöse Einflüsse hin. Verminderung des venösen Abflusses ist nicht wahrscheinlich, weil einerseits die Venen des Auges nur sehr spärliche Muskelfasern enthalten und andererseits Stauungserscheinungen bei leichten Prodromen ganz fehlen können. Die Absonderung der Augenflüssigkeiten muss vermehrt sein, und zwar muss es sich unter Umständen um eine einfache Hypersecretion ohne active Hyperämie handeln. Wir dürfen das Corpus ciliare als eine Art Drüse ansehen, welche nach Art anderer Drüsen auf Nervenreize mit stärkerer Secretion reagirt. Welche Nerven die Secretion der Process. cil. beherrschen, bleibt vorläufig unaufgeklärt. Beim Anfall steigt zunächst der Druck im Glaskörperraum, die Irisperipherie rückt nach vorne, es folgt Drucksteigerung in der vorderen Kammer, bis hier und im Glaskörperraum der Druck

gleich ist, die Verlegung des Fontana'schen Raums verhindert den Abfluss des Kammerwassers, und der Glaukom-Anfall ist ausgeprägt. Durch die Iridectomie wird wenigstens ein Theil des Fontana'schen Raumes wieder wegsam gemacht und bei guter Ausführung der Operation dauernd wegsam erhalten.

---

8) **Anatomisches über die Pigment-Epithelzellen der Retina,** von Dr. Emil Krückmann, Privatdoc. und I. Assist. an der Univ.-Augenklinik zu Leipzig.

Die Pigment-Epithelzellen sind embryologisch den Deck-Epithelien im Gehirn und Rückenmark homolog. Sie sind als Deckzellen der Aderhaut zu betrachten, unterscheiden sich aber von allen Cylinderzellen dadurch, dass sie kein Lumen umkleiden. Ihre Ernährung erfolgt von der Aderhaut aus, ein Verfall und Ersatz der Zellen findet nicht statt. Bei albinotischen Thieren gewann Verf. mikroskopische Bilder, aus welchen er den Eindruck erhielt, dass die Stäbchen und Zapfen der Retina in facettenartige Vertiefungen der Pigmentepithelien hineinragen.

Für die Entstehung des Pigments aus Blutfarbstoff spricht keine Beobachtung, die Pigmentkörnchen werden von den Epithelien autochthon gebildet. „Pigmentbildner" konnte Verf. nicht nachweisen. Auch bei vielen Wirbellosen, welche keinen Blutfarbstoff besitzen, findet man pigmentirtes Epithel.

---

9) **Linsenschlottern und Linsenzittern,** von Dr. L. Heine, Privatdocent und I. Assist. (Aus der Univ.-Augenklinik zu Marburg i. H.)

Wird bei der Accommodation die Zonula entspannt, so nimmt zunächst die Linse in sagittaler Richtung an Dicke zu, und erst wenn dieser Vorgang sein Ende erreicht hat, und nun der Chorioidealring sich noch weiter verkleinert, kann die Linse in Folge der Erschlaffung der Zonula nach unten sinken. Werden in diesem Zustande zuckende Bewegungen des Auges ausgeführt, so tritt Linsenschlottern ein. Ist die Zonula sehr wenig erschlafft, so kann es vorkommen, dass die Linse bei Bewegungen des Auges zunächst über das Ziel hinausschiesst und erst nach einigen zitternden Bewegungen zur Ruhe kommt (Linsenzittern).

Bei den meisten Menschen wird für die Einstellung auf den Nahepunkt nur ein Bruchtheil der Leistungsfähigkeit des Ciliarmuskels verbraucht. Tritt nach Einstellung auf den Nahepunkt noch eine weitere Contraction des Ciliarmuskels ein, sei es spontan, sei es durch Eserin, so wölbt sich die Linse nicht mehr stärker, es folgt aber Linsenschlottern, welches demnach unter Umständen spontan hervorgerufen werden kann.

Verf. beschreibt 2 Fälle, bei denen er das Linsenschlottern, bezw. Linsenzittern unter den angegebenen Verhältnissen sah und durch Beobachtung der hinteren Linsenbildchen nachweisen konnte, dass isolirte Bewegungen der Linse erfolgten.

Scheer.

Vermischtes.

1) Carl Waldhauer,

geb. 20. December 1820 zu Sallenen in Kurland, gest. 30. April 1899 zu Mitau in Kurland.

Schon wieder ist einer von den ältesten Schülern A. v. Graefe's verstorben. 1858 liess er sich in Riga als Augenarzt nieder und leitete von 1863—1879 die Wwe. Reimers'sche Augenheilanstalt und entfaltete hier eine

segensreiche praktische Thätigkeit, hat auch eine Reihe von Augenärzten herangebildet. Später zog er nach Mitau, musste aber schliesslich wegen eines schweren Augenleidens der Thätigkeit entsagen.

W.'s Veröffentlichungen beziehen sich auf Fragen der praktischen Augenheilkunde, besonders auf die Operation der im trachom-reichen Kurland so häufigen Haarkrankheit und auf interessante Krankheitsfälle und Augen-Verletzungen. W. war ein echter Deutscher, in Gestalt und Wesen, und wird allen, die das Glück gehabt, ihn kennen zu lernen, unvergesslich bleiben.

Im Folgenden gebe ich eine Liste seiner hauptsächlichen Veröffentlichungen: Ueber Cataract. punct. Arch. f. Ophth. XXXI, 1. Tumoren des Auges und der Augenhöhle, Petersb. med. W. 1877 (Centralbl. f. pr. Augenh. 1878, S. 168). l'Opération du trichiasis, Arch. d'Opht. 1882, Novbr.—Decbr. Eine Iris-Anomalie, Klin. Mon.-Bl., 1886, Mai. Zur Op. der Ptosis, Petersb. med. W., 1886, 16 u. 17. Ein Fall von sympath. Ophth. Klin. Mon.-Bl. Oct. 1883. 4 Fälle von diabet. Cataract, St. Petersb. med. W. 1884, Nr. 51 u. 52. Eine Augenverletzung. Centralbl. f. pr. Augenh. 1885, S. 41. Fremdkörper in der Orbita, D. Z. f. Chir. XXIX, Centralbl. f. pr. Augenh. 1889, S. 433. Zur Operation der Trichiasis, Klin. Mon.-Bl. 1897, S. 377. H.

2) 71. Versammlung deutscher Naturforscher und Aerzte in München, 17.—23. Sept. 1899. 26. Abtheilung. Augenheilkunde. Einführender: Geh.-Rath Prof. Dr. August von Rothmund. Schriftführer: Privatdocent Dr. Karl Schloesser; Privatdocent Dr. Otto von Sicherer.

Angemeldete Vorträge: 1. v. Ammon (Berlin): Zur Diagnose und Therapie der Augen-Eiterung der Neugeborenen. 2. Elschnig (Graz): Beitrag zur Pathologie der Hornhaut. 3. Hauenschild (Würzburg): a) Zur Bakteriologie der Conjunctivitis; b) Untersuchungen über die Einwirkung neuer Antiseptica auf inficirte Hornhautwunden. 4. Schloesser (München): a) Ermüdung im Gesichtsfeld ausgedrückt; b) Demonstrationen. 5. Schmidt-Rimpler (Göttingen): Stereoskopisches und körperliches Sehen. 6. Schoen (Leipzig): a) der Einfluss der Reizung auf die Localisation bei Allgemeinkrankheiten; b) die Accommodation im menschlichen Auge. 7. Uhthoff (Breslau): Zur pathologischen Anatomie der Skleritis.

3) Neue Augenkliniken.

1. Die Neue Königl. Univ.-Augenklinik zu Breslau, Breslau 1899. Bis 1856 wurde in Breslau der Univ.-Unterricht der Augenheilkunde von dem Chirurgen Benedict ertheilt, 1857 habilirte sich Förster und ihm ist die Neue Anstalt zu verdanken, die sein Nachfolger Uhthoff zu leiten hat. Eine Univ.-Augenklinik hat einen dreifachen Zweck, erstens als Heilstätte, zweitens als Unterrichtsanstalt, drittens als Stätte zur Förderung der Wissenschaft (Laboratorium).

Die neue Klinik umfasst 48 Betten ohne die Reserve-Abtheilung und kostet, ohne den Bau-Platz, 258 000 + 27 000 Mark; der jährliche Ausgabe-Etat ist auf 40 000 Mark veranschlagt.

2. Die neue grossherzogliche Augenklinik zu Jena von Prof. Dr. Wagenmann, Weimar 1899.

Jena war die letzte der deutschen Hochschulen, an der die Augenheilkunde als selbständiges klinisches Fach abgezweigt wurde. Seit 1854 hatte der Professor der Chirurgie Schillbach die Vorlesungen über Augenheilkunde übernommen. Diesen Zustand fand ich 1873, als ich Jena besuchte und Collegen

Schrön, der gleichfalls dort als Augenarzt wirkte. 1881 wurde Kuhnt als Professor der Augenheilkunde nach Jena berufen.

Die neue Anstalt ist vollkommen nach den neuesten und besten Grundsätzen eingerichtet und enthält 12 Krankenzimmer von 6,5 × 5,75 Meter.

3. Als ich 1894 das Royal London Ophthalmic Hospital, Moorfields, besuchte, fand ich von meinen alten Freunden aus dem Jahre 1877 nur wenige, aber das alte Gebäude fast unverändert. Das ist jetzt anders geworden. (Vgl. British med. J. Nr. 2009, 1899.) Das alte Haus ist für 78000 £ verkauft und ein neues, für 80000 £, in the City Road, errichtet. Die Einrichtung ist so zweckmässig, wie möglich. 50 Betten sind vorhanden. Wir wünschen der neuen Einrichtung bestes Gedeihen und unsren jüngeren Landsleuten beim Besuch ebenso viel Genuss, als wir selber 1877 im alten Gebäude gefunden. H.

4) ... Ich habe mit grösstem Interesse die Beschreibung der Operation des sympathischen Stars gelesen und erlaube mir, Ihnen über einen von mir vor 3 Jahren etwas ähnlich operirten Fall zu referiren, da er als Beweis dienen kann, dass der Erfolg einer solchen Operation dauerhaft ist. Es handelt sich um einen Mann von circa 40 Jahren, der vor 5 Jahren sein rechtes Auge durch Verletzung, und bald darauf sein linkes Auge durch „Entzündung“ verloren hatte.

Rechtes Auge war geschrumpft, auf Betasten nicht empfindlich, etwas gereizt wegen bestehendem Trachom. Links Pupille grauweiss, die beinahe atrophische Iris bildete zackige Verwachsungen mit der neugebildeten Haut in der Pupille. Die obere Hälfte der Hornhaut trübe in Folge von abgelaufenem Trachom. Lichtschein und Projection ganz prompt. Ich versuchte eine Iridectomie zu machen, was aber wegen Flächen-Anlöthung und sehr vorgeschrittener Atrophie des Irisgewebes nicht gelang; es zeigte sich nur, dass die Linse ganz trübe war. Das Auge hat die Operation gut vertragen. Dann wollte ich die Wenzel'sche Operation ausführen, in dem letzten Momente aber habe ich den Plan gewechselt. Durch einen Lanzenschnitt im oberen Theile der Hornhaut habe ich einen Spatel eingeführt und die hinteren Synechien, wie weit es nur möglich war, abgelöst. Es entstand eine mässige Blutung, doch war ein Raum der Haut ungefähr 2—3 mm breit entblösst. Jetzt habe ich mit einer Förster'schen Pincette die grauweisse Haut so weit nach unten, wie möglich, gefasst, sie war aber so dick, dass sie nicht riss, und konnte nicht herausgezogen werden. Ohne die Pincette aus der Hand zu lassen, habe ich die Wecker'sche Scheere eingeführt und ein ziemlich grosses Stück der Membran ausgeschnitten. Es entleerte sich etwas halbflüssige Linsenmasse, etwas mehr habe ich mit dem Daviel'schen Löffel herausbefördert. Das Auge verheilte ohne besondere Complicationen. Es entstand eine ziemlich regelmässige, etwas nach unten gelegene Pupille und der Kranke konnte mit entsprechender Correction Fingerzählen auf 3 Meter, Handbewegungen auf 5 Meter sehen. Der Glaskörper war so trübe, dass ich keine Details des Augenhintergrundes sehen konnte. Ich rieth dem Kranken eine Schmierkur zu Hause durchzumachen. Ende December v. J. sah ich ihn wieder. Die Pupille ist jetzt mehr rund aber nicht grösser, die Medien klarer, in der Chorioidea alte Herde. Mit + 9,0 D sieht er $^1/_{10}$ sicher, mit + 13,0 D liest Sn 1,25 mit etwas Mühe.

Warschau, 8. Juli 1899. B. R. Gepner (jun).

Um Einsendung von Separatabdrücken wird gebeten.

Verlag von Veit & Comp. in Leipzig. — Druck von Metzger & Wittig in Leipzig.

Centralblatt
für praktische
AUGENHEILKUNDE.

Herausgegeben von

Prof. Dr. J. Hirschberg, Geh. Med.-Rath, in Berlin.

Unter ständiger Mitwirkung der Herren Dr. ANCKE in München, Dr. BERGER in Paris, Prof. Dr. BIRNBACHER in Graz, Dr. BRAILEY in London, Prof. Dr. H. COHN in Breslau, Doc. Dr. CL. DU BOIS-REYMOND in Berlin, Dr. DAHRENSTAEDT in Herford, Doc. Dr. E. EMMERT in Bern, Prof. C. GALLENGA in Parma, Dr. GINSBERG in Berlin, Prof. Dr. GOLDZIEHER in Budapest, Dr. GORDON NORRIE in Kopenhagen, Prof. Dr. HORSTMANN in Berlin, Dr. ISSIGONIS in Smyrna, Prof. H. KNAPP in New York, Prof. Dr. KRÜCKOW in Moskau, Dr. KUTHE in Berlin, Dr. LANDAU in Coblenz, Prof. Dr. MAGNUS in Breslau, Surg. Capt. F. P. MAYNARD in Calcutta, Dr. MICHAELSEN in Görlitz, Dr. VAN MILLINGEN in Constantinopel, Dr. MOLL in Berlin, Prof. Dr. J. MUNK in Berlin, Dr. NEUBURGER in Nürnberg, Dr. PELTESOHN in Hamburg, Dr. PERGENS in Brüssel, Prof. PESCHEL in Frankfurt a. M., Dr. PURTSCHER in Klagenfurt, Dr. M. REICH in Petersburg, Med.-Rath Dr. SCHEER in Oldenburg, Prof. Dr. SCHENKL in Prag, Prof. Dr. SCHWARZ in Leipzig, Dr. SPIRO in Berlin, Dr. STIEL in Köln.

Monatlich ein Heft. Preis des Jahrganges 12 Mark. Zu beziehen durch alle Buchhandlungen des In- und Auslandes und die Postanstalten des Deutschen Reiches.

September. Dreiundzwanzigster Jahrgang. 1899.

I. Iritis glaucomatosa.

Vorgetragen am 9. internationalen ophthalmologischen Congress in Utrecht von Dr. **W. Goldzieher,** Professor in Budapest.

Wenn wir von jenen Fällen chronischer Iritis absehen, bei denen es nach Anheilung der Pupille an die Linse zu secundärem Glaukom gekommen ist, das der Natur der Sache nach nur durch rechtzeitige Iridektomie zu heilen ist; so ist es namentlich die Iritis serosa, in deren Verlauf, wie die Lehrbücher übereinstimmend lehren, gelegentlich Erhöhung



des intraoculären Druckes hinzutreten kann. Es wird auch so ziemlich übereinstimmend angegeben, dass diese Complication durch ein wichtiges Symptom, und zwar durch eine merkbare Vertiefung der vorderen Kammer sich signalisirt. Es scheint demnach allgemein die Ansicht zu herrschen, dass es eine Vermehrung des Kammerwassers ist, eine Art von Hydrops intraocularis, wodurch die Zunahme des intraocularen Druckes bedingt ist. Auch ich habe die Vertiefung der vorderen Kammer wiederholt beobachtet, namentlich in Fällen schwerer und verschleppter Keratitis parenchymatosa, die ja, wie die Regel ist, immer mit einer Uveïtis anterior vergesellschaftet ist. Es muss jedoch hervorgehoben werden, dass alle Angaben darüber fehlen, wie oft und in welchen besonderen Fällen, durch welche speciellen Ursachen bedingt, eine Druckerhöhung bei Iritis serosa eintritt. Dass es sich hierbei sicherlich nicht um ein ständiges Symptom handelt, sondern nur um ein ausnahmsweises Ereigniss, geht aus allen Schilderungen dieses Leidens hervor, was auch mit meiner persönlichen Erfahrung übereinstimmt. Die Bedingungen dieses Ereignisses sind vorläufig noch in Dunkel gehüllt, und es würde jedenfalls für zukünftige Bearbeiter dieses Gegenstandes eine lohnende Aufgabe sein, diesen Bedingungen nachzuspüren, da ja überhaupt die Grenzen zwischen Iritis serosa und glaukomatöser Complication noch so verwaschen sind, dass dieser so wichtige, den Praktiker im höchsten Grade interessirende Umstand in allen mir bekannt gewordenen Darstellungen so unbestimmt als möglich erscheint. Schon aus Gründen der Therapie müssten wir die pathologischen Gesetze, die hier maassgebend sind, zu eruiren trachten. Es muss daher meines Erachtens ein jeder Beitrag, der den Uebergang von Iritis in Glaukom zu illustriren vermag, schon vom therapeutischen Standpunkte aus hoch willkommen sein.

Im Laufe der letzten Jahre ist es mir gelungen, verschiedene hierher gehörige Daten zu sammeln, die sich mir endlich zu einem Gesammtbilde gruppirten, das, soweit ich die Literatur übersehe, noch nicht die gebührende Beachtung gefunden hat, wenn ich auch nicht zweifle, dass viele der Fachgenossen zu ähnlichen Beobachtungen gekommen sind. Ich habe das hier vorzutragende Krankheitsbild in einer Reihe von Fällen in dem einen oder anderen Stadium seines Verlaufes gesehen; meine Schilderung basire ich jedoch auf die Krankengeschichten von fünf Fällen, die ich nicht allein von Anfang zu Ende beobachten konnte, sondern die sich auf Individuen beziehen, die jahrelang vorher und seither fortwährend unter meiner Controlle standen. Alle diese Fälle haben ein so gemeinsames Gepräge und stimmen in den wichtigsten Umständen so sehr miteinander überein, dass wir berechtigt sind, von einem Krankheitsbilde zu sprechen, das umsomehr unsere Aufmerksamkeit verdient, als wir in therapeutischer Beziehung vor einer ebenso schweren und verantwortungsreichen, als lohnenden Aufgabe stehen.

In allen meinen Fällen handelt es sich um Individuen, die bereits einmal acute Iritis überstanden hatten, und bei denen es gelungen war, der Krankheit vollkommen Herr zu werden. Es waren keine Synechien zurückgeblieben, der Spiegelbefund zeigte wieder vollkommen normale Verhältnisse, und das Auge hatte seine ursprüngliche Gebrauchsfähigkeit wiedererlangt, deren sich die in Rede stehenden Patienten durch eine Zeit von 1—2 Jahren erfreuen konnten.

Was die Aetiologie dieser gut abgelaufenen Iritis anbelangt, so war Syphilis in keinem einzigen Falle nachzuweisen, dagegen waren bei dreien von den fünfen schwere rheumatische Affectionen vorhanden gewesen, die sie auf Refrigerations-Einflüsse zurückführten. Bei vieren war langwierige Urethritis gonorrhoica vorgekommen; ein Fall, der übrigens nicht so rein ist, als die übrigen, war auf Tuberculose verdächtig. Nachdem nun, wie bemerkt, die erste Iritis längst geheilt war, und die Personen sich durch die ganze Zeit vollkommen wohl befunden hatten, brach nun an denselben ohne nachweisbare äussere Ursache ein Recidiv aus, das anfänglich denselben Charakter zu haben schien, als die erste iritische Attake. Es handelte sich im Beginne um mässige Reizerscheinungen, Ciliarinjection, Bildung von leicht zerreisslichen Synechien, wo aber bei jedem durch Atropin hervorgebrachten Stand der Pupille neuerliche Ausschwitzungen zu beobachten waren. Der Verlauf schien sich in nichts von dem Bilde der ersten, gleichfalls von mir behandelten Iritis zu unterscheiden. Nach der ersten Woche änderte sich aber das Bild ganz bedeutend und fast plötzlich: Die Schmerzen wurden heftiger, die Pupille — früher nur durch Atropin in Erweiterung zu halten — wurde plötzlich starr, unregelmässig weit, die bisher klare Cornea wurde trüb, aus dem Pupillargebiete kommt ursprünglich ein grauer Reflex hervor; bald aber hat es den Anschein, als ob es durch einen feinen grauen, fibrinösen Schleier gedeckt wäre, es ist absolut nicht zu durchleuchten; das Sehvermögen sinkt auf blosse Lichtempfindung. Dabei sind die äusseren Bulbusgebilde beteiligt und zwar ist Chemosis und Lidschwellung vorhanden. Der intraoculäre Druck ist enorm gesteigert. (T = + 3.)

In allen diesen Fällen handelt es sich demnach um Personen, die einmal bereits eine Iritis glücklich überstanden hatten; bei allen war der Umschlag ins glaukomatöse mit einer auffälligen fibrinösen Exsudation ins Pupillargebiet verknüpft.

Was den weiteren Verlauf betrifft, der sich in Anbetracht des Umstandes, als das Sehvermögen so ziemlich gänzlich erloschen war, bedrohlich genug anliess, so war ausnahmslos in allen Fällen Heilung zu erzielen. Und zwar konnte diese Heilung ohne jeden operativen Eingriff durch die Anwendung von Pilocarpin- oder Eserin-Eintropfungen und heissen Umschlägen erzielt werden. In dem allerersten Falle, den ich behandelte, war bei der geradezu enormen

Drucksteigerung und dem raschen Verfalle des Sehvermögens wohl eine Iridektomie in Aussicht genommen worden und die Vorbereitungen waren hierzu schon getroffen. Die Instillation des Mioticum hatten den Zweck, den glaukomatösen Ansturm ein wenig zu mässigen, um bessere Bedingungen für die exacte Ausführung der Iridektomie zu schaffen. Als jedoch die Besserung nicht mehr zu verkennen war, wurde die Idee der Operation — ich kann wohl sagen, zum Heile des Patienten — fallen gelassen und der idealste Erfolg erzielt. In den späteren Fällen kam denn auch ein operativer Eingriff nicht mehr in Frage; je mehr die Erkenntniss des Krankheitsbildes sich bei mir befestigte, um so sicherer konnte ich die günstige Prognose aufrecht erhalten.

Die Behandlung des glaukomatösen Zustandes mit dem Mioticum (der Erfolg ist derselbe, ob man Eserin oder Pilocarpin anwendet,) hatte noch den akademischen Vortheil, dass der eigenartige Verlauf ungestört von einem operativen Eingriffe studirt werden konnte. Es ergab sich die interessante Thatsache, dass nach Maassgabe der Wirkung des pupillenverengenden Mittels auch die fibrinöse Exsudation in die Kammer und das Pupillargebiet massiger und reichlicher wurde, so dass es mitunter den Anschein hatte, als ob durch die Contraction des Sphinkter eine rasch gerinnende Exsudatmasse aus dem Irisgewebe gepresst würde. Einigemale war das Pupillargebiet so reichlich mit dem Exsudat erfüllt, dass ohne genaue Kenntniss des Verlaufes die Annahme einer eitrigen Iritis platzgegriffen hätte. Mit der zunehmenden Besserung innerhalb einiger Tage schwand allmählich das Exsudat, die Schmerzen liessen nach, der Druck kehrte zur Norm zurück, und das Sehvermögen stellte sich in allen Fällen bleibend wieder her, ohne dass die genaueste Untersuchung auch nur eine Spur von Gesichtsfeldbeschränkung ergeben hätte. Was diese betrifft, so habe ich zu bemerken, dass auch zur Zeit, als die Tension am höchsten stand und das Sehvermögen nur auf Wahrnehmung der Kerzenflamme gesunken war, in der Peripherie keine Einschränkung der Lichtempfindung constatirt werden konnte.

Wenn ich demnach den Charakter dieser Iritis glaucomatosa aus den klinischen Symptomen zu bestimmen versuche, so erscheint mir als das hervorstechendste Merkmal das ganz auffällige fibrinöse Exsudat, das um so eher registrirt zu werden verdient, als die beobachteten Patienten ja schon früher eine Iritis durchgemacht hatten, ohne dass diese Erscheinung vorhanden gewesen wäre. Ja in zwei Fällen, auf die ich noch zurückkomme, kam es später zu einer neuerlichen, kurzen Iritis-Attake, ohne fibrinöses Exsudat und ohne Drucksteigerung, die ebenfalls vollkommen gut ablief.

Es fragt sich nun, ob wir berechtigt sind, die so auffallende Drucksteigerung mit dem fibrinösen Charakter der Iritis in ursächlichem Connex zu bringen. Da es in keinem der Fälle glücklicher Weise zur Autopsie

des Bulbus kam, so sind wir nur auf Erwägungen klinischer Natur angewiesen. In keinem meiner Fälle war eine Disposition zu Glaukom vorhanden; die Kranken waren sämmtlich noch in jüngerem Lebensalter, zwei nahe an fünfzig, einer 24, die anderen um das 30. Jahr herum. Eine Idiosynkrasie gegen Atropin kann auch nicht angenommen werden, da ja während der ursprünglichen Iritis reichlich Atropin verwendet wurde, ohne dass Drucksteigerung oder sonst ein Nachtheil hiervon beobachtet worden wäre. Auch zeigte die weitere Beobachtung, dass die Annahme, als hätte die reichliche Instillation von Atropin (wie dies mitunter bei älteren Leuten vorkommt,) die schlummernde Disposition zu Glaukom geweckt, unhaltbar war. Denn in zweien meiner Fälle war nach vollkommener Heilung eine neuerliche Entzündung aufgetreten — in dem einen Falle ca. 6 Wochen nach der Heilung, in dem anderen nach länger als einem Jahre, — welche ohne weitere Zufälle unter Atropin-Instillationen geheilt werden konnte, ohne dass die täglich mit grosser Aufmerksamkeit mehreremale controllirte Spannung des Augapfels irgend eine Schwankung im positiven oder negativen Sinne ergeben hätte.

Da ich es nicht für nothwendig halte, aus Rücksicht auf die karg bemessene Zeit, die Krankengeschichten meiner Fälle hier vorzulegen, so will ich als wichtigstes Ergebniss dieser klinischen Beobachtungen resumirend folgendes hervorheben:

Das Umschlagen der Iritis aus der sogenannten serösen Gruppe in die fibrinöse Form war mit einer colossalen Erhöhung des intraoculären Druckes verbunden. Der Beobachtung nach konnte die Druckerhöhung nicht die Folge einer Hypersecretion, eines Hydrops intraocularis sein. Eher können wir annehmen, dass der fibrinöse Charakter des Exsudates an der Druckerhöhung schuld sei, möglicher Weise dadurch, dass es zu Gerinnungen in den vorderen Lymphabflusswegen kam, und dadurch ein Retentionsglaukom erzeugt wurde. In therapeutischer Beziehung sind die beobachteten Fälle darum bemerkenswerth, weil sie zeigen, 1. dass bei recidivirenden Iritiden — unabhängig von Synechienbildungen — acut glaukomatöse Zufälle nicht selten sind, 2. dass sie auf nicht-operativem Wege mit Erhaltung der vollkommenen Gebrauchsfähigkeit des Auges geheilt werden können.

II. Ueber die Operation des Nachstars.

Von Prof. **J. Stilling** in Strassburg i. E.

Man giebt sich in jüngster Zeit von verschiedenen Seiten sehr anerkennenswerthe Mühe, um die Nachstar-Operation zu verbessern. Dies hat seinen guten Grund, denn so unbedeutend eine solche Operation auf den ersten Blick erscheint, so viele Haken hat sie. Abgesehen von den Schwierig-


keiten, welche die Natur der zu trennenden Membranen darbietet, ist wohl bei keiner andern Operation eine Infectionsgefahr trotz aller Antisepsis so sehr zu fürchten.

Die neueren Bestrebungen sind daher mit Recht darauf gerichtet, nicht nur die eigentliche Operationswunde möglichst klein zu machen, sondern auch vor Allem bei der Trennung der membranösen Gebilde den Glaskörper gar nicht oder so wenig als möglich zu verletzen.

Seit mehreren Jahren wende ich zur Operation des Nachstars ein Verfahren an, welches mir vor den anderen, auch den in der letzten Zeit von Kuhnt und Levinsohn beschriebenen, wenigstens in den meisten Fällen den Vorzug zu verdienen scheint. Dasselbe ist auch schon sowohl von mir, als von Dr. G. Weill beschrieben worden, scheint aber den meisten Fachgenossen noch unbekannt zu sein. Nur von Pflüger finde ich erwähnt, dass er es anwendet.

Ich benutze einfach zwei sehr feine Nadeln[1] in Form eines der Länge nach durchschnittenen Pfeils (wenn man will, einer Harpune), die in ihrem ganzen Umfang geschliffen sind. Die eine Nadel ist gerade, die andere gebogen.

Die kleine Operation wird nun folgendermaassen ausgeführt:



Der Assistent fixirt den Bulbus in der Mitte des unteren Hornhautumfangs mit einer Schlosspincette, der Operateur sticht die beiden Nadeln zugleich vom inneren wie äusseren Limbus aus mit flach liegenden Schneiden ein, bis sie sich in der Mitte des Pupillargebietes begegnen. Er dreht dann die Nadeln um 90 Grad, senkt sie leicht in die Starmembran ein und zieht, indem er diese zerschneidet oder dilacerirt, langsam nach beiden Seiten aus. Wenn es nöthig ist, kann man die Nadeln mehrmals vorschieben, durchschneiden und wieder zurückziehen, auch kann man sehr leicht dies in verschiedenen Richtungen vollführen, ohne den Einstichspunkt zu ändern. Selbstverständlich kann man auch die eine Nadel von oben, die andere von unten einführen, wenn man dies für gut halten sollte; in den meisten Fällen wird man von aussen und innen einführen.

Ich habe, ehe ich dies Verfahren fand, immer nur sehr ungern Nachstar-Operationen gemacht; seit ich aber, wie beschrieben operire, ist mir jede Nachstar-Operation geradezu ein Vergnügen geworden. Auch habe ich eine grosse Anzahl vollführt, ohne jemals meinen Zweck verfehlt zu haben.

[1] Die Nadeln werden vom Instrumentenmacher Streisguth in Strassburg sehr gut angefertigt.



Die Operation ist sehr leicht auszuführen, offenbar muss sie viel leichter auszuführen sein, als wenn man messer- oder scheerenartige Instrumente verwendet. Das Einzige, worauf man sich ein wenig einzuüben hat, ist dass man beim Ausziehen der Nadeln die Schneide wieder in die ursprüngliche flache Lage zurückbringt und die obere Fläche etwas gegen die Hornhaut andrückt, um nicht hängen zu bleiben. Der Ciliarkörper kann, da man zwei Nadeln benutzt, keiner Zerrung unterliegen, und der Glaskörper bleibt meistens wohl ganz unverletzt. Dass überhaupt nur ein Tropfen Kammerwasser ausfliesst, ist sehr selten; die Reizung nach der Operation kaum nennenswerth. Das Verfahren eignet sich ebenso gut für ganz dünne, wie für dickere Nachstare.

Ist eine Starmembran so dick, dass es wünschenswerth erscheint, sie vollständig aus dem Auge zu entfernen, so kann man, ehe die Nadeln eingeführt werden, ein Graefe'sches Starmesser, wie zur Extraction, in der Mitte des Limbus einstechen, gegenüber ausstechen und dann ausziehen, so dass zwei kleine Hornhautwunden von etwa 2 mm Länge da sind, durch welche kaum Kammerwasser ausfliesst. Dann führt man die Nadeln ein und zerreisst die Membran. Die Stücke bleiben sehr leicht an den Harpunen hängen und folgen beim Ausziehen.

Meiner Erfahrung nach genügt aber das einfache Einstechen, Zerschneiden und Ausziehen für die meisten Fälle, und man braucht nur selten zu der eben beschriebenen Modification seine Zuflucht zu nehmen.

Referate, Uebersetzungen, Auszüge.

1) **Zwei seltene Augen-Operationen,** von J. Hirschberg. (Deutsche med. Wochenschr. 1899. Nr. 26.)

(Schluss.)

II. Penelope, eine ungewöhnliche Lid-Operation.[1]

Während bei uns im Abendlande die Kernstar-Ausziehung unzweifelhaft die hauptsächlichste Augenoperation darstellt, nimmt im Morgenlande die Beseitigung der Haarkrankheit den Vorrang ein, bezüglich der praktischen Wichtigkeit und Häufigkeit. Wiederholt wurde ich auf meinen Reisen im Morgenlande befragt, wie man — nicht bloss am sichersten, sondern auch am schönsten — die Harems-Damen von der so lästigen Haarkrankheit, die eine Folge des Trachom darstellt, befreien könne. Aber auch in Europa spielt das schöne Aussehen eine grosse Rolle; eine unschön ausgeführte Operation kann den Betroffenen zur Verzweiflung und sogar zu Selbstmordgedanken bringen und ihn jedenfalls veranlassen, einen anderen Operateur aufzusuchen, der ihm die Verunstaltung des Antlitzes[2] wieder verbessert.

---

[1] Nach einem am 25. Mai in der Berliner ophthalmologischen Gesellschaft gehaltenen Vortrage.

[2] Griechen wie Deutsche kennzeichnen das Antlitz durch das Sehwerkzeug, πρόσωπον, von ὤψ; Gesicht, von sehen). Entstellung des Sehwerkzeugs bedingt



Ein 28jähriger Ausländer kam am 29. Juni 1898 zu mir und klagte mir sein Leid. Vor zwei Jahren trat, in Folge alter Körnerkrankheit, störendes Reiben der Härchen auf beiden Augen ein. Im December 1897 wurden ihm, unter Chloroformbetäubung, in derselben Sitzung, beide Augen operirt. Seitdem ist er tief unglücklich durch die Entstellung; das Reiben der Härchen ist auch nicht beseitigt. Das Antlitz des Kranken zeigt eine höchst auffallende Entstellung. Er sieht aus wie ein Clown. Beiderseits sind die schläfenwärts gelegenen zwei Drittel seiner dunkelschwarzen, buschigen Wimperbaare stark emporgelagert, so dass gegen die Schläfe zu Wimpern und Brauen sich berühren (Fig. 2). Wie man aus den Narben deutlich erkennt, war ein den Wimperboden enthaltender dreieckiger Lappen mit nasenwärts gerichteter Grundfläche abgelöst worden, darüber aus der Lidhaut ein zweiter, gleichfalls dreieckiger Lappen mit der Grunfläche nach der Schläfe zu; dann der untere Lappen oben, der obere unten eingepflanzt

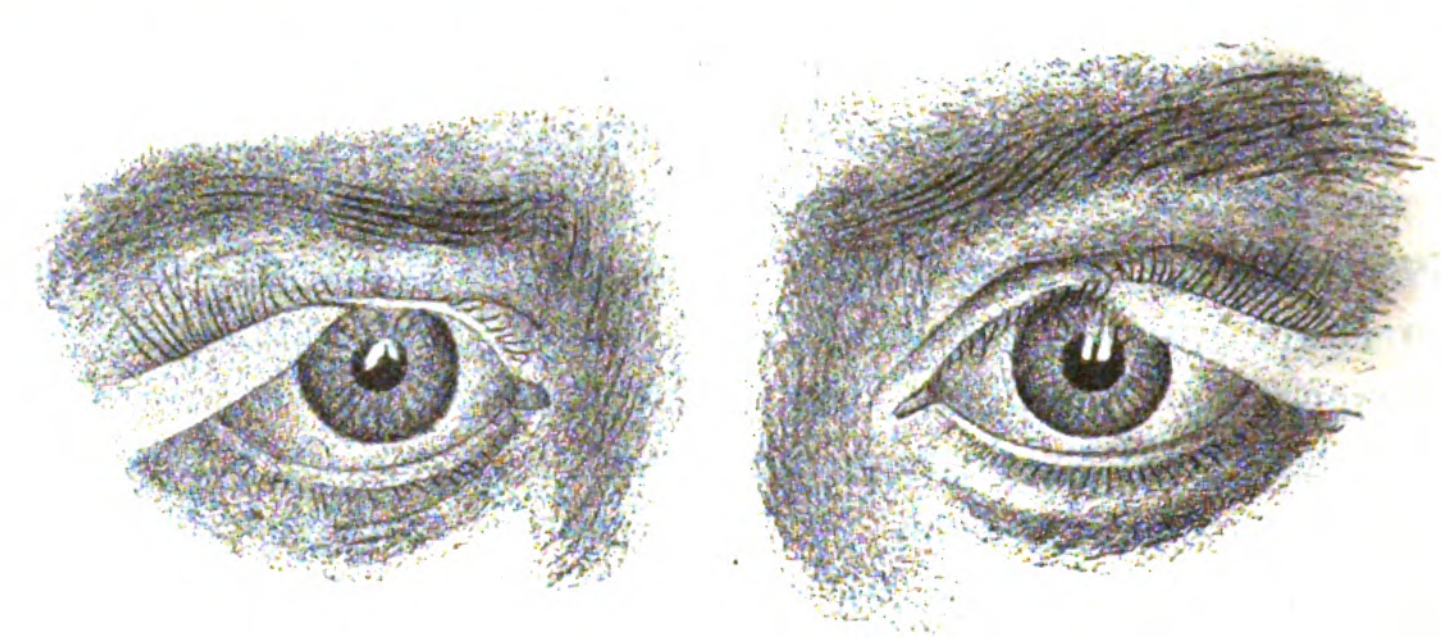


Fig. 10.

und befestigt worden. Es ist dies die Operation von Spencer-Watson,[1] welche ich „Bäumchen, verwechselt euch" nenne; den Gelehrten möchte ich den Namen ἐναλλαγή, Vertauschung, zur Verfügung stellen. Diesem Verfahren wird in Czermak's[2] neuem Handbuch der Augen-Operationen hohes Lob gespendet. In unsrem Falle konnte man in dem herabgepflanzten Lappen mit der Lupe deutlich Wollhärchen nachweisen, was übrigens nach meinen Erfahrungen die Regel bildet.

Ich suchte den Kranken zu beruhigen und zu trösten. Am 14. April 1899 kam er aus seiner Heimath zurück und erklärte, dass er keinen ruhigen Augenblick habe, keine Gesellschaft besuchen könne, auch keine Anstellung als Lehrer gefunden, sogar mehrmals an Selbstmord gedacht, und bat dringend um die Operation, die ich ihm schon bei seiner ersten Anwesenheit skizzirt und als Penelope[3] bezeichnet hatte. Das Verwobene wird wieder aufgelöst.

Am 18. April 1899, Operation am rechten Auge: 1. Nach Einlegen der Jäger'schen Platte[4] zwischen Oberlid und Augapfel wird am freien Lidrand ein Schnitt angelegt und bei flacher Messerführung der herabgepflanzte Lappen

grösste Entstellung des Antlitzes. Ueber die Wichtigkeit der verschönernden Augenoperationen vergl. meine Mittheilung im Centralblatt für Augenheilkunde 1887, S. 72.

[1] Ophth. Hosp. Rep. VII, 1873 und Medical Times and Gazette, Vol. XLIX. 1874.

[2] S. 167.

[3] Ἀλλύεσκε, aufriffelt sie das Gewebe.

[4] Nur ist sie bei mir nicht aus Horn, sondern aus Aluminium, so dass man sie tüchtig absieden kann.

vom Lid frei präparirt. 2. Der zweite Schnitt liegt genau unterhalb der emporgepflanzten Wimperreihe. Nunmehr ist der herabgepflanzte Lappen umschnitten. 3. Der dritte Schnitt fällt in die alte Narbe, unterhalb der Braue. Der wimpertragende Lappen ist frei präparirt. Jetzt werden die beiden Lappen wieder zurückgetauscht und vernäht, schliesslich ein kleines schmales Läppchen aus der Mundschleimhaut des Kranken am Intermarginal-Theil befestigt. Ein Gaze-Läppchen mit Jodoformsalbe wird aufgelegt und darüber der Verband.

Am 29. April 1899 Operation des linken Auges. Vierzehn Tage später reiste der Operirte zufrieden nach seiner Heimath.

---

2) Beiträge zum feineren Bau der Netzhaut des Chamäleo vulgaris, von Dr. M. Borysiekiewicz, o. ö. Prof. der Augenheilkunde an der Universität zu Graz.[1] (Mit 36 Photogrammen.) Wien. 1899. Franz Deuticke.

I. Einleitung.

Die erste umfassende makroskopische und mikroskopische Beschreibung des Chamäleon-Auges stammt von H. Müller. Er betont u. A., das sowohl in der äusseren, als auch in der inneren Körnerschicht ein doppeltes Fasernsystem nachweisbar sei; das eine verlaufe schräg oder sogar parallel der Netzhautschichtung, das andere senkrecht zu derselben. Erstere erklärte er als nervöse, letztere als Radialfasern.

Da nun Verf. hinsichtlich der Radialfasern der Retina eine von den herrschenden Anschauungen abweichende Ansicht vertritt, hier aber beide Fasersysteme leicht durch ihren Verlauf kenntlich sind, wählte er gerade das Chamäleon-Auge zu eingehendem Control-Studium.

Eine weitere zu berücksichtigende Arbeit rührt von W. Krause her, aus dem Jahre 1892, ferner eine dritte von Ramon y Cajal aus dem Jahre 1894.

Verf. verwendete 18 Chamäleon-Augen, die theils in Müller'scher Lösung, theils in $3^1/_2$ % Salpetersäure, in Formalin, in $^1/_2$—1 % Osmiumsäure oder endlich in Flemming'schem Gemische conservirt waren.

Verf. verwahrt sich gegen den Vorwurf einseitigen Vorgehens bei seinen Untersuchungen, indem er nicht die Cajal'sche Methode in Verwendung zog. Er nahm davon Umgang, weil er sich zu Zweifeln an der Richtigkeit der durch sie gewonnenen Bilder berechtigt hält, umsomehr, als ihre Resultate auch mit der angeblich dieselben Ergebnisse liefernden Ehrlich'schen Methylenblau-Methode mitunter in unlösbarem Widerspruche stehen. Er fand, dass die Form der Elemente litt, die feineren Details unsichtbar wurden, endlich dass die Silber-Niederschläge sehr störend waren. Auch hätte die Vergleichbarkeit der Resultate sehr gelitten, nachdem sich Verf. bei seinen früheren Untersuchungen hauptsächlich der Osmium-Methode bedient hatte.

Zur Darstellung der feineren Kernstructur verwendete er Härtung in Flemming'scher Lösung mit nachfolgender Färbung mit Safranin oder Hermann's Fuchsin.

II. Die Ergebnisse sind kurz:

1. In der Netzhaut des Chamäleons ist die Neuroëpithelschicht durch 5 Formen von Zapfen vertreten.

2. Die vertical gestellte Faser im Bereich der äusseren Körnerschicht ist in directem Zusammenhange mit der senkrecht innerhalb der inneren Körnerschicht verlaufenden Faser und stellt einen Abschnitt der Radialfaser dar.

---

[1] Es war sein Schwanen-Gesang. Er starb am 18. Sept. 1899. H.



3. Im Gebiete der äusseren Körnerschicht ist in der Nähe der äusseren Grenzmembram in der Radialfaser ein äusserer Kern eingebettet.

Die schrägen Fasern der beiden Körnerschichten stehen analog in directem Zusammenhange. An den schrägen Fasern lassen sich genau so, wie an den senkrechten die charakteristischen Kerne der Müller'schen Fasern nachweisen. Sowohl senkrechte, als schräge Fasern sind somit als Müller'sche Fasern aufzufassen.

4. Die schwarzen Körnchen in den Zapfenfüssen, wie sie Verf. beim Menschen nur im Gebiete der Macula wahrnehmen konnte, sind beim Chamäleon bis an die Ora zu beobachten.

5. Die Ganglienzellenschicht entspricht in ihrer Anordnung der menschlichen. Die Nervenelemente daselbst sind in continuirlichem Zusammenhange mit den parareticulären Zellen der inneren Körnerschicht.

6. An der tiefsten Stelle der Fovea sind nur die beiden Grenzmembranen, ferner Zapfenfasern und Zapfen vorhanden.

7. In der menschlichen Netzhaut besteht eine directe Verbindung zwischen einem inneren und einem äusseren Kerne.

Die Ausstattung des Buches ist eine durchaus gediegene, und ist besonders die künstlerische Ausführung der Birnbacher'schen Photogramme hervorzuheben.

Purtscher.

Journal-Uebersicht.

I. v. Graefe's Archiv f. Ophthalmologie. XLVIII. 1.

1) **Physiologisches über die Pigmentepithelzellen der Retina,** von Dr. Emil Krückmann, Privatdocent und I. Assist. an der Univers.-Augenklinik zu Leipzig.

Der bei niederen Thieren nachgewiesene Phototropismus ist bei Säugethieren mikroskopisch noch nicht beobachtet worden, doch scheint bei letzteren in vorher belichteten Augen das Pigmentlager fester an der Retina zu haften, als in nicht belichteten.

Die von Kühne u. A. beschriebenen Fortsätze, in welchen die Fuscinkörper vor- und rückwärts wandern, konnten auch bei albinotischen Menschen und Thieren nicht nachgewiesen werden. Frisch entnommenes Pigment ist nach den Versuchen des Verf.'s einer activen Wanderung nicht fähig, sondern wird nur passiv bewegt.

An der Kühne'schen Auffassung, dass die Pigmentepithelzellen Drüsenzellen darstellen, ist festzuhalten. Die Pigmentkörperchen spielen wahrscheinlich bei der secretorischen Thätigkeiten der Zellen keine Rolle, sondern sind nur Einschlüsse derselben. Jedenfalls sind die Zellen an der Bildung des Sehpurpurs betheiligt. Vielleicht werden verschiedenartige Stoffe gebildet, vielleicht tritt durch Lichtabsorption eine Spaltung derselben ein, und findet je nach der Art der entstandenen chemischen Producte eine besondere Erregung des nervösen Apparats statt.

Möglicher Weise ist das Pigment dazu bestimmt, eine Schutzvorrichtung für die Production und für den Transport der Sehstoffe in den Plasmafortsätzen der Epithelzellen abzugeben.

---

2) Beitrag zur pathologischen Anatomie der Thränensack-Erkrankungen, von Dr. E. Hertel, Privatdocent und I. Assistent an der Jenaer Augenklinik.

Verf. hat 52 in der Jenaer Klinik exstirpirte Thränensäcke untersucht, welche meistens an chronischer Blennorrhöe erkrankt und ectatisch waren. In einigen Fällen von tuberculöser Erkrankung wurde der Sack nicht in toto exstirpirt, sondern das speckige Gewebe mit dem scharfen Löffel entfernt, event. Meissel-Operation an den Knochen. Bei 2 Kranken mit schwerem Lupus faciei bestand nur Blennorrhöe des Sacks, keine Tuberculose.

In den nicht mit Sonden und Einspritzungen behandelten Thränensäcken war die Oberfläche der Schleimhaut mehr oder minder uneben, zum Theil ragten zellenartige Vorsprünge ins Lumen hinein; Epithel vielschichtig, zahlreiche Becherzellen, Rundzelleninfiltrate des Epithels, Basalmembran nicht nachweisbar. Die Mucosa selbst war stark hyperämisch und mit Rundzellen infiltrirt. In derselben fanden sich, und zwar meistens nahe unter dem Epithel, zahlreiche bis stecknadelkopfgrosse Follikel, von denen aus einzelne Züge von Lymphzellen bis in das Lumen zu verfolgen waren.

War die Wandung der Säcke hochgradig ausgedehnt, so fehlten die entzündlichen Erscheinungen fast ganz, die Mucosa bestand aus einem straffen Bindegewebe mit spärlichen Kernen, das Epithel war manchmal nur einschichtig, die Zellen abgeplattet, keine Rundzelleninfiltrate, Becherzellen und Follikel fehlten fast ganz.

In zwei Fällen von einfachem Catarrh der Thränensack-Schleimhaut, — die Präparate waren der Leiche entnommen — zeigten sich, wenn auch weniger hochgradig, dieselben Veränderungen wie bei chronischer Eiterung.

Beziehungen der Follikel zur Granulose stellt Verf. in Abrede. Er untersuchte zahlreiche normale Thränensäcke von Individuen in verschiedenen Lebensaltern und fand, dass die Mucosa schon beim Fötus Rundzellen enthielt. Mit zunehmendem Alter nimmt, wohl in Folge der durch verunreinigte Thränenflüssigkeit gesetzten Reize, die Infiltration zu, mit mehr oder minder ausgeprägter Ausbildung von Follikeln, die demnach mehr als physiologische Gebilde zu betrachten und unter pathologischen Verhältnissen nur stark vermehrt sind. Dasselbe gilt von den Becherzellen, welche anscheinend aus Cylinderzellen hervorgehen. (Uebergangsformen).

Einstülpungen der Schleimhaut können Drüsen vortäuschen, eigentliche Drüsen sind aber nie vorhanden.

In einem Falle wurde ein Polyp gefunden. Bei Tuberculose zeigten sich die bekannten Knoten mit Riesenzellen, Tuberkel-Bacillen konnten nie nachgewiesen werden. Die Thränenröhrchen waren im Ganzen wenig verändert.

In denjenigen Säcken, welche vorher mit Sonden u. s. w. behandelt waren, zeigte das Gewebe ausgedehnte Zertrümmerung, Epitheldefecte, Blutungen. In einem Falle, in welchem längere Zeit die Vulpius'sche Dauersonde angewandt war, hatte die Oberfläche ihren Schleimhautcharakter verloren, das Epithel fehlte fast ganz, und an Stelle desselben befand sich ein sklerotisches Bindegewebe, dem nach aussen ein noch schwach als Schleimhaut erkennbares Gewebe anlag. Die Behandlung hatte demnach eine Verödung des Canals bewirkt.

---

3) Anatomische Untersuchung eines Falles von Mikrophthalmus congenitus bilateralis, von Dr. Ad. Dötsch, Assistent der Klinik zu Jena.

Die Augen stammten von einem Kinde, welches zugleich Gaumen- und Lippenspalte zeigte und bald nach der Geburt starb. Die Tractus waren

mangelhaft entwickelt, das Chiasma erkennbar, die Optici dünne Fädchen. Die Augäpfel maassen im sagittalen Durchmesser 7,5 bezw. 8 mm. Aus der sehr eingehenden anatomischen Beschreibung sei hier hervorgehoben, dass die nach oben dislocirten rudimentären Linsen besonders unten und hinten von embryonalem Bindegewebe umgeben waren, welches in dem einen Auge mehr, in dem andern weniger in hyalinen Knorpel umgewandelt war und mit Hornhaut, Sklera und dem vorderen Abschnitt des Uvealtractus in Verbindung stand. Verf. betont, dass entzündliche Veränderungen vollkommen fehlten. Er nimmt an, dass diese Bindegewebswucherung mit dem mesodermalen Fortsatz in Verbindung steht, welcher in der Norm durch die Augenspalte eindringt, und aus dem sich u. A. der Glaskörper entwickelt. Ausgedehnte Colobome der Iris und des Corpus ciliare wiesen auf Störungen im Verschlusse der Augenspalte hin. Die Art. hyaloid. fehlte, dagegen befanden sich an der Hinterfläche der Linsen Gefässverzweigungen, welche auf die Membr. capsul. zurückzuführen sein dürften. Die Netzhäute waren vielfach gefaltet, die Neuroëpithel-Schicht gewuchert. In den gewucherten Partien zeigten sich zahlreiche Hohlkugeln, deren Wandung aus Zellen des Neuroëpithels bestand. Wahrscheinlich bildeten sich Vorstülpungen der Stäbchen- und Zapfenschicht, und entstanden durch Abschnürung der Fortsätze die Hohlkugeln, welche grosse Aehnlichkeit mit den „rosettenartigen Gebilden" Wintersteiner's zeigten und vielleicht zu Neuroëpitheliomen (Gliomen) hätten auswachsen können. Die Entstehung der Hohlkugeln durch Abschnürung ist wahrscheinlicher, als die Annahme, dass es sich um gewucherte versprengte Keime handelt. (Wintersteiner).

---

4) **Ueber embryonale Keimverlagerung in Retina und Centralnervensystem, ein Beitrag zur Kenntniss des Netzhautglioms,** von Dr. Siegmund Ginsberg, Augenarzt in Berlin. (Aus der anatomischen Anstalt zu Berlin.)

Verf. fand in den mikrophthalmischen Augen eines Neugeborenen in der verlagerten und zum Theil abgelösten Netzhaut echte Neuroëpithel-Nester und Gruppen länglicher Kerne, welche sich der normalen Schichtung nicht anpassten und stellenweise Uebergänge zu den Cylinderzellen der Pars ciliaris zeigten. In einem der Augen befand sich in der Ganglienzellen-Nervenfaserschicht der nicht abgelösten Netzhaut ein einzelnes 0,2 mm langes Knötchen, welches ganz wie ein Gliom gebaut war. Verf. ist geneigt, die aus cylindrischen Elementen bestehenden Einlagerungen den Ciliarzellen gleichzusetzen. Die Ciliarzellen sind bereits zu einer Zeit ausgebildet, in der die Scheidung in Neuroblasten und Spongioblasten noch nicht erfolgt ist. Dass das Neuroëpithel sich an der Bildung der Wintersteiner'schen „Rosetten" betheiligt, ist nicht erwiesen, vermuthlich werden sie durch Cylinderzellen der Pars. cil. retin gebildet, und erfolgt die Anlage des Tumors vor der Scheidung der Neuroblasten und Spongioblasten. Die Bezeichnung „Neuroëpitheliom" ist demnach nicht zutreffend, eher könnte man Carcinoma retinae sagen.

---

5) **Ueber Gumma des Ciliarkörpers und luetische Augenhintergrunds-Erkrankungen,** von Dr. Joseph Brixa, Assistent an der Augenklinik in Innsbruck.

48jährige Frau. Rechts: $S = {}^{6}/_{12}$?, Jäger 3. Mässige Injection, am medialen Hornhautrande harte, scharf umschriebene, höckerige Geschwulst der Sklera, 8 : 15 mm, an der Hinterfläche der Hornhaut, besonders unten zahlreiche bräunliche Niederschläge, Iris an der medialen Seite vorgetrieben und mit

feinen Hämorrhagien durchsetzt, die Pupille erweitert sich hier nicht. Unter der vorgetriebenen Iris liegt eine graue Geschwulst, welche am Pupillarrande nicht mit derselben verwachsen ist und sich bis in die Gegend des Ciliarkörpers erstreckt. Glaskörper klar, Fundus normal.

Links: S = 0. Feine Glaskörpertrübungen, am Fundus massenhafte weisse Herde.

An den Tibien specif. Tophi. Inunction, Jodkalium. Die Skleralgeschwulst schwand, dagegen nahm die hinter der Iris gelegene Geschwulst rasch zu, so dass man sich zur Exstirpation eines Theiles derselben entschloss. Die Operation wurde gut vertragen. Später schmerzhafte Auftreibungen des Periosts am rechten oberen Orbitalrande und an anderen Stellen, sowie Ulcus laryngis. Schliesslich Pneumonie, Exitus.

Die mikroskopische Untersuchung ergab in fast allen inneren Augenhäuten Proliferation des Bindegewebes und theilweise sehr beträchtliche kleinzellige Infiltration. Die Adventitia der Gefässe war stark verdickt, die Intima nur geschwollen, nicht eigentlich verdickt, keine Riesenzellen. Optici zum Theil atrophisch.

---

6) **Ein Beitrag zur Lehre der Keratitis neuroparalytica,** von Dr. F. Seydel, Assistenzarzt, commandirt als Assistent zur Klinik. (Aus der Universitäts-Augenklinik zu Breslau.)

Verf. berichtet einerseits über 3 Fälle, in denen sich bei Trigeminuslähmung Keratitis neuroparalytica entwickelte, und andererseits über 3 Fälle, in denen ebenfalls der Trigeminus gelähmt war, und die Keratitis neuroparalytica ausblieb. Zwischen den beiden Gruppen von Fällen bestand der wesentliche Unterschied, dass bei den letzteren Symptome einer Erkrankung des Sympathicus vollständig fehlten, während bei den ersteren der Sympathicus zweifellos erkrankt war: Retraction des Bulbus, Verkleinerung der Lidspalte, Herabsetzung der Tension, Miosis. (Cocaïn, welches reizend auf den Sympathicus wirkt, erweitert die Pupille nicht.)

Nach Hyrtl ziehen Verbindungsäste vom Plex. cavernus. n. sympath. zum Ganglion Gasseri und zum Ram. I n. trigem.

Verf. neigt zu der Ansicht, dass für die Entwickelung der Keratitis neuroparalytica neben der Anästhesie auf Sympathicuslähmung beruhende vasomotorische Störungen von Bedeutung sind. Lähmung des Sympathicus allein bewirkt nie Keratitis neuroparalytica.

Die Keratitis neuroparalytica ist eine Nekrose, zu der sich erst secundär entzündliche Erscheinungen gesellen. Sie tritt zunächst im Centrum auf, weil hier die Ernährungsverhältnisse der Cornea am ungünstigsten sind und, bei vasomotorischen Störungen, nicht ausreichen, um das Gewebe zu erhalten.

Trophische Nervenfasern sind unbekannt und für die Erklärung der Erscheinungen nicht erforderlich.

Verf. erinnert an analoge Erkrankungen an anderen Körperstellen, an den Decubitus bei Rückenmarksleiden und an das Mal perforant du pied.

---

7) **Ueber die Wirkung pathogener Hefen am Kaninchenauge,** von Dr. Stoewer in Witten.

Hefe Busse und Curtis[1] werden in den Bindehautsack, unter die Bindehaut, in die Hornhaut, vordere Kammer und in den Glaskörper geimpft. Abgesehen von dem Bindehautsack, welcher auf eingeriebene Culturen nicht reagirt,

[1] Annal. de l'instit. Pasteur, 1896.



treten bei allen anderen Versuchen so heftige entzündliche Erscheinungen auf, dass die Hefen keineswegs als harmlose Schmarotzer angesehen werden dürfen.

Der Nachweis der Hefezellen in den entzündlichen Exsudaten und im Gewebe ist nicht immer leicht, da sie auch in gefärbten Schnitten den Rundzellenkernen vollkommen gleichen können. Leicht gelingt die Unterscheidung in frischen, nicht gefärbten Präparaten, wenn man nach Busse mit verdünnter Natronlauge untersucht; die Hefezellen erscheinen alsdann hell glänzend und doppelt contourirt.

Nach der Impfung in den Glaskörper ist dieser zunächst kurze Zeit getrübt. Vom 3. bis 4. Tage an sieht man weisse Flecke in der Retina, die sich Monate lang halten können und, wie die mikroskopische Untersuchung zeigt, anfangs aus der Retina aufliegenden grossen Hefen, später aus neugebildetem Gewebe bestehen, in dem die anfangs eingelagerten Hefezellen allmählich verschwinden.

Uebrigens entstanden ähnliche Folgezustände auch einmal nach Injection abgetödteter Hefen und weniger stark selbst nach Injection steriler Kochsalzlösung.

---

8) **Angeborene Panophthalmitis mit Bacillenbefund bei einer Ziege, nebst Bemerkungen über fötale Augenentzündungen und Bildungsanomalien des Auges im Allgemeinen,** von Prof. Th. Leber in Heidelberg und Dr. C. Addario, Privatdocent der Ophthalmologie in Catania.

Es handelte sich um eine 8 Tage alte, nach der dritten Paarung des Mutterthiers geborene Ziege. Nach der ersten Paarung war eine Missgeburt, nach der zweiten ein missgebildetes und zugleich blindes Junges; nach der vierten, also späteren, Paarung wurden 3 gesunde Junge geboren. Mutterthier und Bock gesund.

Rechtes Auge: mässige Injection, Cornea klar, Pupille eng, fadenförmiges Exsudat in der vorderen Kammer.

Linkes Auge: starke Injection, bläuliche Verfärbung der Sklera, parenchymatöse Trübung der Hornhaut, Synech. post., Exsudat an der Hinterfläche der Hornhaut und auf der Iris.

Das Thier wurde getödtet. Die Section ergab, abgesehen von den Augen, keine makroskopisch sichtbaren Veränderungen der Körper-Organe.

Im rechten Auge waren Fontana'sche Räume, Iris, Corp. cil., Corp. vitr., Faserschicht der abgelösten Retina mit Leukocyten infiltrirt, die zum Theil Pigmentkörnchen enthielten.

Aehnliche Verhältnisse fanden sich in den Membranen des linken Auges. Chorioidea beiderseits relativ frei. Die Eiterinfiltration des Glaskörpers war links besonders stark, beschränkte sich aber, von vorne nach hinten an Dichtigkeit zunehmend, auf die peripheren Schichten. Im Bereiche des Ciliarkörpers lag zwischen seiner Innenfläche und dem dicht infiltrirten Glaskörper ein zellenärmeres, fibrinöses Exsudat, und zwischen diesem und dem Glaskörper eine dünne Schicht von grossen Phagocyten, welche Bacillen und Eiterkörperchen eingeschlossen hielten. Die letzteren waren selbst bacillenfrei.

Von der Ora serrata an nach hinten zeigte sich die Hyaloidea von der Retina abgehoben, und der Zwischenraum mit eitrig-fibrinösem Exsudat angefüllt; die Infiltration der peripheren Glaskörperschichten war nicht über 5 mm breit.

Links werden im Glaskörper und in der Retina zahlreiche Bacillen nachgewiesen, welche sich in der Wärme mit Gentianaviolett-Lösungen und anderen

Färbemitteln färbten. Die Bacillen lagen theils frei, theils in Leukocyten eingeschlossen. Phagocyten siehe oben.

In dem weniger stark erkrankten rechten Auge versagten die links angewandten Färbemethoden, und konnten erst durch Ueberfärben mit Delafield's Hämatoxylin und Differenzirung mit H.Cl-Alkohol, sowie mit Löffler's Methylenblau in der Wärme Bacillen nachgewiesen werden, die hier fast ausschliesslich ausserhalb der Leukocyten lagen.

Beiderseits fanden sich in den Gefässen keine Bacillen.

Es handelte sich um schlanke, an den Enden abgerundete, 1,5—2 μ lange, ca. 0,3 μ dicke Stäbchen, welche zum Theil dunkel gefärbte Körnchen (Ernst) enthielten und der Gruppe der Pseudodiphtheriebacillen zuzurechnen sind.

Die Verff. betonen, dass die in den Augen gefundenen Veränderungen jedenfalls älter waren als 8 Tage, und dass daher zweifellos intrauterin entstandene krankhafte Processe vorlagen. Sie erinnern an Bang's Untersuchungen über den infectiösen Abort der Kühe, welcher von Bang auf einen specifischen, desquamativen Catarrh der Uterusschleimhaut zurückgeführt wird, und wobei ähnliche Bacillenbefunde erhoben wurden.

Der Eintritt der Bacillen in die Augen muss durch die Gefässe der Retina und des Corpus ciliare erfolgt sein.

---

9) **Binoculares Cornealmikroskop,** von Dr. S. Czapski in Jena.

Das Instrument besitzt zwei vollständig getrennte Mikroskope, wodurch der stereoskopische Effect erhöht wird, und liefert mit Hülfe von Prismen aufrechte Bilder. Objective und Oculare können ausgetauscht werden. Eine Glühlampe, welche in einem besonderen Rohr angebracht ist, beleuchtet immer genau die Kreuzungsstelle der beiden Mikroskop-Axen. Bei einer Vergrösserung von 16 ist der „Arbeitsabstand“ 75 mm; bei einer Vergrösserung von 63 aber 28 mm.[1]

Scheer.

II. Zehender's klinische Monatsblätter für Augenheilkunde. 1899. April.

1) **Fünf Fälle von Papillom der Bindehaut,** von Karl Grunert.

Bericht über 5 Fälle, welche in der Tübinger Augenklinik entfernt wurden.

---

2) **Fötale Entzündungsprodukte auf dem einen Auge, Colobombildung und Amblyopie auf dem andern Auge eines jungen Menschen,** von Richard Hilbert.

Verf. beobachtete bei einem 15jährigen Jungen rechts Mikrophthalmus und angeborene Hornhauttrübungen, links Colobom der Iris und der Chorioidea.

---

3) **Das Ulcus serpens und seine Behandlung,** von M. Haken.

Verf. giebt eine Beschreibung der Behandlungsmethoden des Ulcus serpens in der Augenheilanstalt zu Wiesbaden. Unter andern wurde in 20 schweren Fällen das Saemisch'sche Verfahren mit subconjunctivalen Kochsalz-Injectionen combinirt. Der Schnitt wurde nicht durch die Mitte des Geschwürs geführt, sondern am Geschwürsrande, und zwar nach der Richtung, nach welcher das Ulcus fortzukriechen suchte. Von den so behandelten Augen gingen 2 durch Panophthalmie und 1 durch Glaukom zu Grunde. Zwei Patienten mit S = $^1/_{60}$, einer mit $^2/_{60}$, vier mit $^3/_{60}$, einer mit $^3/_{24}$, drei mit $^6/_{60}$, drei mit $^6/_{36}$—$^6/_9$ entlassen.

---

[1] Preis etwa 300 Mark. H.



Mai.

1) **Schussverletzung der Augenhöhle mit Nachweis des Geschosses durch Röntgen-Strahlen,** von Groenouw.

Verf. konnte bei einem 16jährigen Menschen, der eine Schussverletzung am rechten oberen Augenhöhlenrand erlitten hatte, durch Röntgenstrahlen die Kugel an oder in der äusseren Wand der knöchernen Orbita etwa 2 cm hinter deren vorderen Rand nachweisen. Das Geschoss war von aussen-oben durch das Lid eingedrungen, hatte den Bulbus gestreift, ohne ihn zu perforiren, und war aussen und hinten in der Augenhöhle stecken geblieben. Für einen operativen Eingriff lag ein Grund nicht vor.

Ein 37jähriger Beamter, der einen Selbstmordversuch ausgeführt hatte, war in Folge dessen fast vollständig erblindet. Die Eingangsöffnung des Geschosses fand sich an der linken Schläfe etwa 3 cm vom äusseren Augenhöhlenrand, eine Ausgangsöffnung war nicht vorhanden. Am rechten Auge bestand wahrscheinlich vollständige Netzhautablösung, am linken Glaskörperblutungen. Durch Röntgenstrahlen liess sich nachweisen, dass die Kugel innen unter dem Dache der rechten Augenhöhle in deren hinterem Theile lag. Die Kugel war durch den hinteren Theil der linken Augenhöhle und das Siebbein hindurch gegangen und hinten-oben in der rechten Augenhöhle stecken geblieben.

---

2) **Ueber corrigirende Wirkung des Hydrodiaskops Lohnstein's in Fällen von Keratoconus und unregelmässigem Astigmatismus,** von Casimir Vincenz Mazewski.

Verf. hat bei 15 Personen mit Astigmatismus oder Keratoconus eine Verbesserung des Sehvermögens durch das Tragen eines modificirten Lohnstein'schen Hydrodiaskops beobachtet.

---

3) **Beiträge zur Behandlung eitriger Augen- und Thränensack-Affectionen mit Protargol,** won Ernst Wingenroth.

In 2 Fällen von Blennorrhoea neonatorum sah Verf. nach Einträufelung einer 2 % Protargol-Lösung neben Anwendung einer Höllensteinlösung auffallend schnell Besserung eintreten, ebenso bei einem Fall von eitriger Conjunctivitis von Protargol-Einträufelung allein. Durch Ausspülung des Thränensackes mit einer 5- bezw. 10 % Protargol-Lösung besserte sich das Leiden schnell.

---

4) **Ein Fall einer in den Glaskörper vordringenden Arterienschlinge,** von Fritz Günzberg.

Verf. sah bei einer 21jährigen Dame aus dem Centrum der Sehnervenpapille des linken Auges eine Arterie in gerader Richtung etwa $1^3/_4$ mm weit nach der Mitte des völlig klaren Glaskörpers vorspringen, sich dann umbiegen und, nachdem sie sich mehrere Mal um ihre eigene Längsachse gewunden hatte, nach ihrer Austrittstelle im Sehnerven zurückkehren. Sehstörungen bestanden nicht.

Juni.

1) **Die Blutentziehung und die Revulsion in der Augenheilkunde,** von Ed. Pergens.

Die Blutentziehungen, wie sie meist angewandt werden, sind Ueberreste einer alten, auf falschen Anschauungen fussenden Pathologie, ebenso wie die Anwendung der Revulsiva, der Cauterien und Vesicantien; man hat Heilung und Verminderung des Schmerzgefühls zusammengeworfen, während letzteres leichter zu erreichen ist und nicht ersteres bedingt.



2) Das Verschwinden des Accommodationskrampfes in Folge von Eserin-Anwendung, von W. Dobrowolsky.

Verf. beobachtete bei einem 62jährigen Patienten, der an Glaucom litt, das Auftreten einer Myopie von $^1/_{16}$. Nach Einträufelung von Eserin verschwand die Myopie. Er erklärt diesen Fall folgendermaassen: Da beim Glaucom die Entzündungsveränderungen hauptsächlich im vorderen Theil der Aderhaut, des Corpus ciliare und der Iris sich entwickeln, entsteht Reizung des Ciliarkörpers und Accommodationskrampf, welche beim Eseringebrauch verschwinden, da dieses Mittel regulirend auf die Blutvertheilung im Ciliarkörper und in der Aderhaut einwirkt.

---

3) Ein Fall von Spontanheilung eines Altersstars, von W. Dagilaiski.

Bericht eines Falles.

---

4) Das Weinen und Thränen der Neugeborenen. Offenes Sendschreiben an Prof. Axenfeld von L. de Wecker.

III. Die ophthalmologische Klinik. 1899. Nr. 1—6.

1) Zur Beeinflussung des prodromalen Glaucoms durch die Accommodation, von Lange.

Verf. hatte Gelegenheit, mit Sicherheit zu constatiren, wie ein leichter Prodrom-Anfall unter angestrengter Accommodation des Patienten, durch Lesen feiner Schrift, präcis verschwand.[1] Es spricht dies Verhalten für die von Hess mitgetheilten Versuche, aus denen hervorgeht, dass die Contraction des Ciliarmuskels, d. h. der Accommodationsact, den intraocularen Druck im normalen Auge nach keiner Seite hin beeinflusst, indem diese Beobachtungen für das glaucomatöse Auge eine besondere Bedeutung gewinnen. Hier scheint der gesteigerte Druck durch die Accommodation normalisirt zu werden.

---

2) Ein Fall von spontanem Exophthalmus während der Geburt, von Böhm.

Nach öfter wiederkehrender Lidschwellung des einen Auges entwickelte sich bei einer 28jährigen während der Entbindung ein Exophthalmus mit völliger Amaurose. Der ophthalmoskopische Befund war im Wesentlichen normal. Verf. ist geneigt, eine tief in der Orbita sitzende Blutung als Ursache anzunehmen, obgleich eine spätere Suffusion der Bindehaut und der Lider fehlte.

---

3) Zur Kenntniss der sogen. expulsiven intraocularen Blutungen, von Golovin.

Die eigentliche Ursache für die Blutungen ist in Gefässveränderungen meist senilen und glaucomatösen Charakters gegeben. Aeussere Einflüsse (Operation, Würgebewegungen u. s. w.) spielen nur die Rolle von auslösenden Gelegenheitsursachen.

Beschränken sich die Veränderungen auf die grösseren Gefässe, d. h. geht die Blutung von Arteriae ciliares post. long. aus, so findet man bei der mikroskopischen Untersuchung keine Veränderung der Aderhaut. Sind auch die kleineren Gefässe mit ergriffen, so kann jedes Aderhautgefäss der Sitz der Blutung sein. Dann fällt auch die mikroskopische Untersuchung der Aderhaut positiv aus.

---

[1] Ich auch. H.

4) **Ein Fall von luetischer Chorioiditis disseminata combinirt mit Retinitis haemorrhagica an einem Auge,** von Wagenmann.

5) **Zur Casuistik der Verluste nach Förster'scher Star-Reifung und Bemerkungen über die Operation unreifer Altersstare,** von Scheffels.

Verf. kommt zu dem Schluss, dass ausser bei Atheromatose auch bei hochgradiger Glaskörperverflüssigung die Förster'sche Reifung contraindicirt ist.

6) **Subacutes Glaucom nach Influenza,** von Despagnet.

7) **Weiterer Beitrag zur Bacteriologie der pseudomembranösen Conjunctivitis,** von Kaufmann.

8) **Ueber die Art und Weise des Zustandekommens von Bindehautentzündungen,** von de Wecker.

Verf. glaubt aus seiner klinischen Erfahrung den Schluss ziehen zu sollen, dass eine Bindehautentzündung sich nur in Ausnahmefällen durch directe Uebertragung des Infectionserregers in den Bindehautsack entwickelt. Der Infectionsmodus sei vielmehr meist ein anderer, wie es die Entstehungsweise der Ophthalmoblennorrhöe der Neugeborenen zeige. Beim Passiren der inficirten Vagina hält das Kind nicht nur seine Augen geschlossen, sondern es rollt auch die Lidränder nach einwärts, so dass dieselben nicht beschmutzt werden können, und auch nachher beim Oeffnen der Augen kein Infectionsmaterial durch dieselben in den Bindehautsack gebracht werden kann. Ohne nun die Möglichkeit einer directen Infection der Bindehaut durch Zange und Hände völlig in Abrede stellen zu wollen, erscheint es dem Verf. viel logischer, aus dem Verhalten der Augen während der Geburt den Schluss zu ziehen, dass der infectiöse Scheideneiter nicht direct in den Bindehautsack eindringt, sondern erst später von den während der Geburt beschmutzten Lidern aus. Für die Richtigkeit dieser Annahme spricht nach Verf. auch der Umstand, dass bei der Blennorrhöe der Neugeborenen die Entzündungserscheinungen frühestens am zweiten Tage, meist aber erst drei bis vier Tage nach der Geburt auftreten, während bei einer directen Uebertragung des Infectionsstoffes in den Bindehautsack kaum 24 Stunden vergehen, bis sich die ersten Symptome der stattgefundenen Infection bemerkbar machen.

In analoger Weise erklärt sich der Verf. den Infectionsmodus bei den verschiedenenFormen der catarrhalischen Conjunctivitis.

9) **Ein Fall von Osteom der Keilbeinhöhle und des Siebbeins mit Opticusatrophie, nebst einem Fall von Opticusatrophie bei einem Nasenrachenpolypen,** von Vossius.

10) **Der heutige Stand der Therapie der Scleritis, mit besonderer Berücksichtigung der Episcleritis und Sclerochorioiditis anterior,** von Grandclément.

11) **Ueber die Spontanresorption der Cataract,** von Hilbert.

Der Fall zeigte die beiden Stadien des interessanten Processes an einem Individuum und gab einen schlagenden Beweis für die Annahme ab, dass Cataracta Morgagniana das erste Stadium der Spontanaufsaugung der Cataract darstellt.

12) **Drei ungewöhnliche Augenverletzungen,** von Jocqs. Moll.



IV. Archives d'ophtalmologie. 1899. Januar.

1) **Recherches expérimentales sur la pénétration dans l'oeil des collyres aqueux d'iodure de potassium,** par Ubry et Frégals.

Die an Kaninchen vorgenommenen Versuche ergaben, dass eine wässrige Lösung von Jodkali auf die Conjunctiva gebracht, sich im Kammerwasser nachweisen lässt. Im Glaskörper findet sich Jod erst, wenn das Medikament in die allgemeine Circulation aufgenommen ist. Verabreicht man Jod vom Munde aus in mittlerer Dosis, so geben die Augenflüssigkeiten keine Jodreaction. Es empfiehlt sich daher, Jodkali zugleich per os und als Augentropfen zu geben, um das Medikament in das Kammerwasser zu bekommen.

---

2) **Étiologie et pathogenie des cataractes polaires antérieures,** par Nuel.

Verf. richtet von Neuem die Aufmerksamkeit auf die Entstehung der vorderen Polarcataracte. Diese meist pyramidenförmigen Auflagerungen sind keineswegs immer angeboren, sondern häufig die Folge von Blennorrhoea neonatorum. Verf. hat in einigen Fällen das Entstehen der Trübungen beobachten können.

---

3) **Conjonctivite folliculaire et végétations adénoides du naso-pharynx,** par Coppez.

Verf. stellt die verschiedenen von ihm etablirten Formen von Conjunctivitis follicularis in Analogie mit den Erkrankungen des Naso-pharynx, welch letztere sich häufig mit ersteren vergesellschaften.

---

4) **Recherches complémentaires sur les collyres huileux,** par Scrini.

---

5) **Aplasie du nerf optique et colobomes maculaires dans un oeil de cyclopie** (à suivre), par van Duyse.

Februar.

1) **Dilatation des voies lacrymales chez le foetus et le nouveau-né consécutive à l'imperforation de leur orifice inférieur. Conditions anatomiques qui favorisent la dacryocystite congénitale,** par Rochon-Duvigneaud.

---

2) **Des collyres aqueux de salicylate de soude,** par Ulry et Frégals.

Das in gebräuchlicher Lösung und Dosis per os verabreichte salicylsaure Natron lässt sich im Kammerwasser nicht nachweisen, während dies der Fall ist, wenn man es in 10 % Lösung als Augentropfen verschreibt und alle 10 Minuten einträufelt. Nach 1 Stunde findet es sich im Kammerwasser.

---

3) **Nature et traitement du glaucome,** par Abadie.

---

4) **Actinomycose conjonctivale,** par Demicheri.

Es handelt sich um gelbliche Granulationen in der oberen Uebergangsfalte, in deren Innern sich Actinomyces-Pilze fanden. Vermuthlich hatte die Infection durch einen Fremdkörper stattgefunden. Zur Heilung kam es schnell nach Exstirpation der Granulationen.



5) **Aplasie du nerf optique et colobomes maculaires dans un oeil de cyclope** (Suite et fin), par van Duyse.

---

6) **Traitement de l'eczéma des paupières,** par Trousseau.

Aufzählung der allgemein gebräuchlichen Mittel gegen acutes und chronisches Eczem der Lidränder.

---

7) **De l'extraction de la cataracte dans le kératocone,** par Terson.

Verf. stellt die Extraction der Linse bei hochgradiger Myopie in eine gewisse Parallele mit derselben Operation bei Keratoconus und erhofft von ihr bessere (?) Resultate, als durch Hornhaut-Operation bezw. Benutzung von Contactgläsern. Es ist um so zuversichtlicher, als das Auge mit Keratoconus im Allgemeinen gesund ist, was sich von hochgradig myopischen Augen nicht behaupten lässt.

März.

1) **L'oeil et les dents. Relations pathologiques** (à suivre), par Lagleyze.

---

2) **Rôle de cornée dans l'absorption des collyres,** par Ulry et Frégals.

Die wässrigen Collyrien dringen durch die Hornhaut in die Vorderkammer ein, jedoch finden sie sich im Kammerwasser in nur unmessbaren Quantitäten. Die Hornhaut spielt bei der Diffusion die Rolle einer Reihe über einander gelegter Membranen von wechselnder Durchlässigkeit. Fette Körper werden als solche nicht aufgenommen, sondern erst von den Thränen aufgelöst.

---

3) **Ophtalmie métastatique suivie de mort,** par Terrieu.

Fortpflanzung einer Neuritis optica auf den Sehnerv der andern Seite durch das Chiasma. Der Fall ist anatomisch untersucht.

---

4) **Fracture de la voute orbitaire avec contusion du globe et adhérences traumatiques intra-orbitaires du releveur de la paupière et du droit supérieur,** par Coppez.

Der Inhalt ist im Wesentlichen in der Ueberschrift wiedergegeben.

---

5) **Nouvelle explication du phénomène de l'ombre pupillaire,** par Cluzet.

---

6) **Une pince à chalazion,** par Jacovidès.

Verf. operirt von der Haut aus, umfasst nach einer Cocaïn-Injection mit seiner Zange das Chalazion, das durch die gespaltene Haut herausquillt und schneidet es an seiner Basis ab. Recidive sollen so vermieden werden.

Moll.

V. Annales d'oculistique. 1899. **Januar.**

1) **Traitement opératoire de la myopie,** par Rogman.

Verf. veröffentlicht eine grössere Reihe von Krankheitsgeschichten, aus denen hervorgeht, dass die Aspiration der künstlich getrübten Linsenmassen mittels des Teale'schen Apparates sehr vortheilhaft ist. Die Hauptvorzüge sind namentlich die kleine Hornhautwunde und somit die geringere Gefahr des Glaskörpervorfalles, und sodann die vollständige Entleerung der Linsenmassen. Auch soll die secundäre Netzhautablösung dadurch vermieden werden.



2) **Le danger du traitement spécifique dans l'atrophie tabétique des nerfs optiques,** par de Wecker.

Verf. warnt eindringlich vor jeder Quecksilber- oder Jodkali-Kur bei tabischer Sehnervenatrophie. Er hat lediglich ein Stärkerwerden der ataktischen Symptome und schnelleres Fortschreiten der Erblindung beobachten können.

3) **Appareil prismatique,** par Schiötz.

4) **Haemorrhagie expulsive après l'extraction de la cataracte. Réclinaison du cristallin sur l'autre oeil,** par Valude.

Wie sich durch die ophthalmoskopsische Untersuchung des zweiten mit Reclination behandelten Auges herausstellte, war die Ursache der Blutung ein chronisches Glaucoma simplex. — Während das erste Auge für das Sehen unbrauchbar war und schmerzte, wurde auf dem zweiten Auge durch Reclination eine leidliche Sehschärfe erzielt.

5) **Un nouveau blépharostat,** par Roure.

Februar.

1) **Le facteur „tare nerveuse" dans le strabisme,** par de Micas.

2) **Un cas de zona ophtalmique avec kératite interstitielle sans lésions épithéliales,** par Koster.

Verf. hält auch die tiefe Keratitis für eine Folge von Störungen in den trophischen Nerven.

3) **Trois cas de névrite optique rétrobulbaire héréditaire dans une même famille,** par Strzeminski.

Es handelt sich um eine Mutter und zwei Söhne. Die übrigen in der Literatur bekannten Fälle werden angeführt und kritisch besprochen.

4) **Sur une irritabilité exagérée de la convergence et sur le rôle de la divergence,** par Reddingius.

5) **Corps étranger de la chambre antérieure gauche,** par Métaxas.

Eine Stahlfeder fiel in das betreffende Auge und riss 2 Cilien mit sich durch die Cornea Zunächst bestand wenig Reizung. Nach 10 Monaten fand sich stärkere Röthe und Exsudatbildung in der Vorderkammer um die Cilie herum. Letztere wurden durch einen Hornhautschnitt extrahirt.

März.

1) **Une indication précise de l'extraction de la cataracte molle par la méthode d'aspiration,** par Terson.

Die Indication bezieht sich auf traumatische Cataract bei jugendlichen Individuen, falls eine Complication mit leichter Subluxation der Linse besteht.

2) **Sur une forme particulière d'infection cornéenne à type serpigineux,** par Petit.

Es giebt eine Form oberflächlicher serpiginöser Hornhautulceration, welche mit Hypopyon ohne besondere Betheiligung der Iris einhergeht. Schmerzen

bestehen im Allgemeinen nicht, wodurch sich die in Rede stehende Affection von der durch Pneumokokken hervorgerufenen unterscheidet. Die Erkrankung ist die Folge von Wucherung von Diplobacillen in den oberflächlichen Schichten der Hornhaut. Die betreffenden Mikroorganismen sind nicht dieselben, wie die der „subacuten Conjunctivitis“, sondern unterscheiden sich von ihnen durch charakteristische Kultur-Merkmale.

---

3) Tatouage de la cornée et ophtalmie sympathique, par Trousseau.

---

4) Sympathectomie dans les cas de glaucome, par Demichéri.

Es handelt sich um zwei Fälle von Glaucoma chron. simplex und einen Fall von entzündlichem Glaucom. Die mitgetheilten Gesichtsfelder und Sehschärfen scheinen für die Operation zu sprechen.

---

5) Hémorrhagies oculaire, hémorrhagies conjonctivales spontanées, par Salva.

---

6) Exstirpation du sac lacrymal, par Aronis.

---

7) A propos des verres périscopiques et de l'aphakie contre la myopie, par Pergens.

Die jüngsten Veröffentlichungen über periskopische Gläser rechnen ihre Entdeckung stets Wollaston (1803) zum Verdienst an. Diese Gläser waren jedoch in der Augenheilkunde bereits im Anfang des 18. Jahrhunderts, wenn nicht früher, bekannt. In einem Werk von Hertel „Anweisung zum Glasschleifen“ aus dem Jahre 1716 werden die betreffenden Gläser als concavconvexe beschrieben. Der Verf. giebt an, dass biconvexe Gläser den planconvexen nachstehen und letztere wiederum schlechter sind als jene, deren Hinterfläche ein wenig concav, und deren Vorderfläche um ebenso viel convexer ist. Die Vortheile dieser Gläser sind auch von Leutmann erwähnt in „Neue Anmerkungen zum Glasschleifen, 1738“. — Ferner führt Smith in „Complete system of optics, 1738“ eine convex-concave Linse vor, deren Flächen parallel verlaufen, spricht aber nicht von ihrer Anwendung als Brillenglas. In grösserer Anzahl wurden die convex-concaven Gläser Ausgangs 1747 fabrizirt, als die achromatischen Gläser von Euler entdeckt wurden. Den Namen „Meniscus“ erhielten sie bereits 1611 von Kepler in seiner „Dioptrik“.

Die Thatsache, dass die vom Star befreiten Myopen vor ihrem 60. Jahre keine Convexgläser brauchen, findet in einem Briefe von Woolhouse an Le Brun aus dem Jahre 1707 Erwähnung. Dieser Brief wurde von ihm in seine „Dissertations savantes et critiques sur la cataracte“ aus dem Jahre 1717 aufgenommen. (Seite 58 der lateinischen Ausgabe von 1719.)

Die Reclination der Linse gegen Myopie ist aufgeführt im Jahre 1755 von Joseph Higgs aus Birmingham in „A practical essay on the cure of venereal, scorbutic, arthritic, leprous, scrophulous and cancrous disorders, in a method entirely new.“ Ueber dasselbe Thema ist in der Bibliotheca chirurgica von Haller, t. II. p. 405 zu lesen: Myopiam depressa lente crystallina curavit.

Moll.

VI. La clinique ophtalmologique. 1899. Nr. 1—6.

1) **Du mode de developpement des conjonctivites,** par de Wecker.
Siehe das Referat der deutschen Ausgabe.

2) **Démonstration et mensuration de la puissance d'appréciation de l'espace dans la vision binoculaire et monoculaire,** par Pfalz.

3) **Kerato-conjonctivite pseudomembraneuse. Guérison par 3 injections de serum antidiphthérique,** par Darier.
Der Inhalt ist in der Ueberschrift wiedergegeben.

4) **Sur un cas de molluscum contagiosum de la paupière inférieure,** par Bistis.
Meist sitzt das Molluscum contagiosum am Oberlid.

5) **Influence de l'accommodation sur le glaucome prodromique,** par Lange.
Siehe das Referat der deutschen Ausgabe.

6) **Un cas d'exophtalmie spontanée pendant l'accouchement,** par Böhm.
Siehe das Referat der deutschen Ausgabe.

7) **Un cas de chorioidite syphilitique disséminée, combinée avec une rétinite hémorrhagique sur un oeil,** par Wagenmann.

8) **Quels sont actuellement les meilleurs modes de traitement de la sclérite, avec ses deux variétés principales: l'épisclerite et la scléro-choroidite anterieure?** par Grandclément.

9) **L'extraction simple comme traitement des cataractes compliqués de glaucome,** par Fernandez.

10) **Nature et traitement du glaucome,** par Abadie.

11) **Erysipèle facial et glaucome,** par Demichèri.
Verf. ist der Ansicht, dass ein Erysipel des Gesichts den Verlauf eines chronischen Glaucoms sehr beschleunigen kann.

12) **Traitement des chorioidites maculaires,** par Darier.

13) **Les kératites et la pommade jaune dite de Pagenstecher,** par Baudoin.

14) **Un cas d'ostéome du sinus sphénoidal et de l'ethmoide avec atrophie optique et un cas d'atrophie papillaire avec polype du naso-pharynx,** par Vossius.
Der Inhalt ist in der Ueberschrift wiedergegeben.



15) **Névrite optique sympathique. Enucléation de l'oeil sympathisant. Guérison,** par Chevalier.

Die sympathische Neuritis soll nach 4 Tagen aufgetreten sein, als das verletzte Auge anfing weich zu werden.

16) **Deux cas d'intolérance médicamenteuse,** par Baulai.

Es handelt sich dabei um weisses Quecksilberpräcipitat und Jodoform.

17) **Traumatisme du globe oculaire par un grain de plomb, sans pénétration,** par Bourgeois. Moll.

VII. Recueil d'Ophtalmologie. 1898. December.

1) **Des accidents oculaires dépendant de l'influenza épidémique,** par Galezowski.

Verf. unterscheidet als Symptome, bezw. Folgen von Influenza, eine Conjunctivitis, Dacryocystitis, Keratitis und nervöse Affectionen in Gestalt von verschiedenen Sehnervenentzündungen. Ausserdem kommen Thrombosen und Embolien der Netzhautgefässe vor. Die äusseren Augenerkrankungen werden symptomatisch behandelt, während die centralen die Anwendung von Chinin und Arsen erheischen.

2) **Du diagnostic des parésies des muscles de l'oeil, par l'étude de de la diplopie,** par Vieusse.

Sitzungsberichte. Moll.

VIII. The American Journal of Ophthalmology. 1899. Januar.

1) **Die Heilung der Cataract ohne Operation,** von Adolf Alt.

Bespricht die verschiedenen Möglichkeiten, unter denen eine spontane langsame Entwicklung der Cataract, eine zeitweise Verbesserung des Sehens, Verschwinden gewisser Trübungen, Resorption der Cataract bei unverletzter Kapsel, sogar die Entleerung der cataractösen Massen durch spontanes Bersten der Kapsel, eine Verbesserung des Sehens herbeiführen können. In den meisten Fällen freilich führt die Cataract, wenn nur der Patient lange genug lebt, zu völliger Linsentrübung. Immerhin sei der Arzt vorsichtig mit der Vorhersage, um die Patienten nicht etwa Kurpfuschern in die Hände zu treiben, die ungeachtet „des Zeitalters der Aufklärung" ihr Unwesen üppiger denn je treiben, und dann Fälle, wie sie unten beschrieben werden, als ihr Werk preisen. Auch von ärztlicher Seite sind Versuche veröffentlicht worden über Cataract-Heilung (z. B. von Neftel vor 20 Jahren schon durch den constanten Strom)[1] ohne Operation, auch Woodward hat in letzter Zeit erst den Satz ausgesprochen, dass der natürliche Verlauf des Alter-Stares **kein** progressiver sei, und durch ärztliche Maassnahmen aufgehalten werden könne. Dem widerspricht Verf. unter Anführung folgender Gesichtspunkte: Zunächst bringt die beginnende Starbildung häufig eine Refractionsänderung mit sich; es tritt lenticulare Myopie ein; dadurch können Hyperopen ohne Glas besser in die Ferne sehen, ebenso Presbyopen wieder ohne Brille lesen; dieser vom Publikum als Besserung des Auges angesprochene Zustand kann nicht als solche bezeichnet werden. Sodann kann das Sehen sich vorübergehend dadurch bessern, dass vorher nur unvoll-

[1] Von mir damals sogleich widerlegt, Virchow's Arch. LXXX. H.



ständig getrübte Sectoren sich völlig trüben; dadurch wird nämlich die vorher bestandene irreguläre Brechung der Lichtstrahlen beseitigt. Ferner giebt es Fälle, die Jahre, ja sogar Jahrzehnte lang stationär bleiben. Landesberg hat schon vor Jahren Fälle beobachtet, die durch Beseitigung eines Nasenleidens günstig beeinflusst wurden, ebenso wie einer vorhanden gewesenen Chorioiditis. Es giebt auch unzweifelhaft genau beobachtete Fälle von spontanem Verschwinden beginnender Linsentrübungen, so auch bei Diabetes(?), bei traumatischer Cataract, besonders durch Contusion entstandener. Es sind auch eine Reihe von Fällen beobachtet worden, bei denen allmählich Ueberreife des Stares eintrat, Verflüssigung des Corticalis und Aufsaugung der Trübungsmassen durch die intacte Kapsel. Schliesslich sind noch Fälle beobachtet worden, Verf. beschreibt einen eigenen Fall, von Verletzung-Star, bei welchen nach spontaner Kapselzerreissung spontane Resorptiou eintrat.

---

2) **Beobachtungen über die Anwendung des Protargols bei Augenerkrankungen,** von Prof. Wicherkiewicz, Krakau.

Protargol erwies sich besonders wirkungsvoll bei Thränensack-Eiterung (10—20 $^0/_0$) und bei Blennorrhöe (20 $^0/_0$). Argyrosis wurde nie beobachtet. (Uebers. aus d. ophthalm. Klinik. 1898. Nr. 18.)

---

3) **Ueber die Endresultate der operativen Behandlung der Myopie,** von Dr. Scheffels, Krefeld. (Uebers. aus Zehender's klin. Monatsbl.)

Gesellschaftsberichte.

Februar.

1) **Profuse Blutung nach Extraction einer senilen Cataract,** von B. E. Fryer, Kansas City, Mo.

74jährige Frau, auf einem Auge erblindet, wahrscheinlich durch hämorrhagisches Glaucom, auf dem andern Auge Cataract und T+1. Sonstiges Befinden normal. Zunächst Iridectomie zufallsfrei. Nach einem Jahre unter allen Cautelen Extraction, leicht und ohne Zwischenfall. 4 Stunden später ohne Ursache plötzlicher Bluterguss, der den Verband durchtränkte und Phthisis bulbi zur Folge hatte. Verf. hat selbst schon 2 solche Fälle beobachtet, Spalding (Knapp's Arch. of Ophth. XXV, 1) konnte über 50 zusammenstellen. Jedenfalls ist dieses unselige Vorkommniss nicht so sehr selten[1]; es kann leider weder vorher gesehen noch durch Vorsichtsmaassregeln verhütet werden.

---

2) **Ueber die Pathologie der Cataract, besonders in den frühesten Stadien,** von Adolf Alt, St. Louis. (Mit Mikro-Photogrammen.)

Verf. hat schon 1880 in seinem Lehrbuch über die normale und pathologische Histologie des Auges die Ansicht ausgesprochen, dass die pathologischen Veränderungen der Linsen-Elemente in intacter Kapsel bei der Cataractbildung einfach regressive Metamorphosen wären. Becker hat des Verf.'s Ansicht damals lebhaft kritisirt. In vorliegender Arbeit geht Verf. auf Grund neuerer Untersuchungen näher darauf ein, bespricht die Punkte, in denen er mit Becker übereinstimmt, und diejenigen, worüber er anderer Meinung ist; vielfach sind letztere auf die Verschiedenheit des Materials zurückzuführen, indem Verf. in der Lage ist, Cataractbildung in den allerfrühesten Stadien zu beschreiben. Bezüglich der Einzelheiten der Befundbeschreibung einer grossen Anzahl von Präparaten und Abbildungen muss auf das Original verwiesen werden. Die Ent-

[1] Ich habe es nie beobachtet. H.

stehung der Cataract stellt sich nach Verf.'s Untersuchungen im Wesentlichen so dar: Zuerst übermässige physiologische regressive Schrumpfung des Kernes, sog. Sclerose, wodurch kleinere und grössere Spalten zwischen den Linsenfasern entstehen. Hierauf Imbibition der Linsenfasern von aussen mit Flüssigkeit, wodurch diese Fasern zerstört werden, besonders am äquatorialen Ende. Bildung chemischer Substanzen, welche auf die jüngeren Fasern und das Kapselepithel reizend wirken. Bildung spindelförmiger Anschwellungen in den Linsenfasern und blasiger Zellen im Epithellager, besonders am Aequator, unterstützt, wenn nicht direct veranlasst, durch die Imbibition von Flüssigkeit von aussen, zunächst localisirt um den Kern der Fasern oder Zellen. Weitere Imbibition und Wachsthum und Confluenz der blasigen Zellen führt dann zur Bildung grosser mit Flüssigkeit gefüllter Hohlräume, und dann kann sich auch Cataracta Morgagn. bilden. Gelegentlich kommen auch proliferirende Veränderungen am Kapselepithel vor, wie Neubildung epithelialer Zellen in grösseren Knoten (Becker) oder einiger paralleler Lagen oder epithelialer Begrenzungslinie der hinteren Kapsel oder endlich eines besonderen lamellösen Gewebes an der inneren Seite der vorderen Kapsel, welches dem Bindegewebe sehr ähnlich ist. Dazu können später Producte regressiver Metamorphose kommen, wie Kalk-, Fettsäurekrystalle und Cholestearin-Ablagerung.

---

3) Erworbener Astigmatismus durch Veränderung in der Hornhautkrümmung, von Swan M. Burnett, Washington.

Zunahme des myopischen Hornhaut-Astigmatismus, mit dem Ophthalmometer geprüft, im Verlauf von 6 Jahren, R um 2,5 D, L um 0,75 D, ohne dass sich eine Ursache hatte nachweisen lassen.

---

4) Morbus Basedowii, begleitet von rapider Zunahme der Myopie, bei einer ältlichen Person, von Chas. S. Beard, Chicago.

Frau anfangs der Sechziger, bis dahin gesund, beiderseits Myopie —5 D. Nach einigen Jahren kolossale Abmagerung, Entwicklung von ausgesprochenem Morbus Basedowii mit typischen Symptomen. Die Myopie hatte zugenommen R auf —13 D, L auf —9 D, Augenspiegelbefund normal. Bei Diabetes mellitus ist Zunahme der Myopie nicht so sehr selten; hier jedoch war bei vielen, verschiedenen Urinuntersuchungen stets normaler Befund vorhanden. Unter geeigneter Behandlung besserte sich das Allgemeinbefinden wieder, die Myopie blieb jedoch bestehen.

Neuburger.

IX. Journal of Eye, Eear and Throat Diseases. 1899. Januar.

1) Ein Fall von intra-uteriner gonorrhoischer Ophthalmie, mit Verlust beider Augen, von Hiram Woods jr., Baltimore.

18jährige Primipara, sonst gesund, ohne Anamnese oder Anzeichen von Leucorrhöe, gebärt nach 16stündiger Geburtszeit, $1^1/_2$ Stunden nach dem Blasensprung, ohne Kunsthilfe normal ein Kind, bei dem sogleich eine dicke Schmiere von Vernix caseosa über beiden Augen auffällt; die Placenta musste wegen partieller Adhäsionen manuell gelöst werden. Die Augenlider des Kindes waren roth und geschwollen, im unteren Theil der einen Cornea eine Trübung, am nächsten Tage auch auf der anderen und so fortschreitend bis zum Verlust beider Augen. Die Augen eiterten schon am Tage der Geburt. Am 13. Tage post partum in der Vagina der Mutter reichlich Eiterzellen und Gonococcen. In „Medical News", 9. März 1895, hat H. Friedenwald 18 derartige Fälle zusammen gestellt; die Prognose quod visum ist schlecht; 9 davon erblindeten.

Verf. vermuthet, dass auch in seinem Fall der Eihaut-Riss unbemerkt schon früher als $1^1/_2$ Stunden ante partum eingetreten sei; häufiges Touchieren durch Studenten (!) mag Schuld daran sein; Durchtritt von Gonococcen durch die unverletzten Eihäute sei sehr unwahrscheinlich.

---

2) Stahlsplitter in der Linse, ohne geringste Trübung derselben, von Herbert Harlan, Baltimore.

Einem 34 jährigen Maschinisten war 7 Tage zuvor ein Stahlsplitter ins linke Auge gefahren. Er zeigt jetzt leichte Ciliarinjection, und eine kleine Hornhautnarbe, nahe dem Centrum. Dem entsprechend eine leichte Trübung der Linsenkapsel, und in der sonst völlig klaren Linse ein unregelmässig dreieckiges, ungefähr 1 mm langes, glänzendes Metallstückchen. S gut. O:n. Auf Atropin verschwand die Reizung. Patient entzog sich weiterer Beobachtung. Verf. sah wohl nach Discision ein- oder zweimal geringen Effect bezüglich der Linsentrübung, aber dass ein so grosser Fremdkörper 8 Tage in der Linse bleiben könne, ohne sie zu trüben, hielt er für unmöglich. Neuburger.

X. Nederlandsche Oogheelkundige Bijdragen. VII. Lieferung. 1899.

14. Vergadering van het Ned. oogh. Gezelschap gehouden te Rotterdam op 11. December 1898.

1) Glazen oogappels als occulaire Prothesen, von Prof. Snellen.

Siehe Klin. Mon.-Bl. f. Augenheilk. XXXVII. 1899. S. 71.

---

2) Over seniele Hypermetropie, von Prof. Straub.

Graphische Darstellung von 3770 presbyopischen Augen nach Refraction und Alter. Wird in einer Dissertation von Kouwenhoven mitgetheilt werden.

---

3) Esophorie als oorzaak van schoolmyopie, von Reddingius.

Verf. vertritt die Theorie, dass für das Binocularsehen nicht nur Convergenz-, sondern auch Divergenz-Innervation nöthig ist. Letztere wirkt regulirend und compensirend. Bei accommodirenden Hypermetropen werden die interni und externi gespannt, und durch die Zusammendrückung des Bulbus könne Myopie entstehen. Findet er Esophorie bei Kindern, dann verordnet er auch bei Myopie Convexgläser und adducirende Prismen, wenn er erhöhte Convergenzwirkung annehmen zu müssen glaubt. Er demonstrirt ein Kind von 8 Jahren mit beginnender Myopie und starker Asthenopie, als deren Ursache Esophorie beim Sehen in der Nähe gefunden wird. Das Kind sieht binocular und hat nie geschielt. Die Esophorie fasst Verf. nicht auf als Ausdruck einer Insufficienz der Recti externi, sondern sie ist ihm ein Symptom gesteigerter Convergenzwirkung, die beim Binocularsehen compensirt werden muss durch übernormale Divergenzwirkung. Dadurch Compression der Augen zwischen den int. und ext., stärker als normal, was bei der nachgiebigen Kindersclera sich als schmerzhafte Asthenopie und beginnende Myopie äussert. Bei entstehendem Strabismus convergens würden Asthenopie und Progression der Myopie wahrscheinlich aufhören.

---

4) Pupillometrie, von Lans.

Beschreibung der verschiedenen Methoden, besonders der Instrumente von Exner (Archiv f. Laryngologie und Rhinologie. VI. p. 312) und Schirmer (Arch. f. Ophthalm. XL. 5. S. 8).

Verf. giebt weiter die Resultate photographischer Aufnahmen seiner Pupille.

Um ein Bild von der Pupillengrösse im Dunkeln zu bekommen, muss die zur Aufnahme nöthige Beleuchtungszeit innerhalb der Reactionszeit der Pupille fallen, die nach Arlt-Donders 0,49 Sec., nach Vintschgau 0,33 Sec. beträgt. Dies gelingt bei Verwendung von 0,1 oder 0,2 gr Magnesiumblitzpulver, dessen Verbrennung Verf. auf 0,0625, bezw. 0,125 Sec. berechnete. Nach einer Adaptionszeit von 10—20 Minuten für absolutes Dunkel war die Pupillenweite 7,5 bis 8 mm (Myopie des Verf. 0,5 D Alter 29½ Jahre), bei Tageshelle von 380 MK 3,16 bis 3,39 mm, Resultate, die am meisten mit denen von Gärtner (Arch. f. d. ges. Physiologie LXVIII. S. 68) und Bordier (de l'acuité visuelle, Paris, Baillère et fils 1893) übereinstimmen, etwas abweichen von denen Cohn's (Centralbl. f. pr. Augenheilk. 1888) und Cl. Du Bois-Reymond's (Archiv f. A. u. Phys. 1888).

---

5) **Chloropsie,** von Lans.

47jähriger Mann mit einseitigem centralem Scotom von 5,5 cm Durchmesser am Perimeter, innerhalb dessen alles hellgrün erscheint. Früher abusus nicot. et spiritus. Vis. der Augen $^6/_8$, später $^6/_{12}$. In der Maculagegend ein weisser Stipp; später ausgesprochene centrale, chorioiditische Herde. Das Scotom hellte allmählich auf und nahm mehr gelblichen Farbenton an (vgl. Somya: Zwei Fälle von Grünsehen. Zeitschr. für Psychol. u. Physiol. d. Sinnesorgane. VII. 1894. S. 305). In der Discussion berichtet v. Rynkerk über einen Nephritiker, der im Gesichtsfeld einen grünen Fleck sah. Da in der Nähe der Macula lutea ein hämorrhagischer Herd war, fasst er die grüne Farbe des Scotoms als Complementärfärbung auf.

---

6) **Over een eigenaardig skiaskopisch verschynsel** (Erscheinung), von Gori.

Fall von Lenticonus posterior, wie von Mulder, Hess, Mitvalsky beschrieben wurden.

---

7) **Plastische operatie na exenteratio orbitae met blootlegging der neusholten,** von Gori.

a) Een instrument tot opening der voorste oogkamer in bijzondere gevallen. 6 mm langes, schmales Gräfe'sches Messerchen, rechtwinklig zum Stiel.

b) Over de maatregeln ter voorkoming van blindheid door conjunct. neonat. Jedem jungen Ehepaare sollen von Amtswegen gedruckte Verhaltungsmaassregeln ausgehändigt werden.[1]

---

8) **Erosio corneae recidiva,** von Nicolai.

Nach leichter Verwundung 5 Mal Recidiv. Bei dem Versuche, etwas mit scharfem Löffel abzukratzen, löste sich das Epithel in grösserer Ausdehnung mit ab. Um festere Vereinigung mit dem neugebildeten Epithel zu erzielen, wurde die Wunde auch abgekratzt. Die Reaction war heftig, der Zustand besserte sich aber schnell.

---

9) **Over Melanoma iridis** von Bouvin.

1876 Verwundung oc. d., 10 Monate später symp. Entzündung u. Exstirp. oc. d.; 1898 findet Verf. 2 Geschwülste von der l. Irisoberfläche ausgehend, von denen das grössere bei der Punction gelbbraune Flüssigkeit entleerte und etwas collabirte.

---

[1] Ist, in Frankreich, erfolglos gemacht worden. H.

10) **De schynbare kleursverandering der uitwendig zichtbare subconjunct. vaten** (Gefässe), von Jitta.

Verf. leitet die Ursache des violetten Farbentons der pericornealen Injection aus den optischen Eigenschaften der Conj. her. Wenn die injicirten episcleralen Gefässe violett erscheinen, dann müssen die rothen Strahlen mit blauen gemengt worden sein. Dies ist in der That der Fall. Trübe Medien, und ein solches ist die Conjunctiva, nehmen bei auffallendem Licht eine blaue Farbe an, und erscheinen bei durchfallendem je nach ihrer Dicke gelb, orange oder roth. Solche Medien, die an sich farblos sind, reflectiren hauptsächlich Licht von kurzer Wellenlänge und lassen Licht von langer Wellenlänge durch. Es ist dies eine Interferenzerscheinung, wie Brücke (Poggendorff's Annalen 1853) gezeigt hat. Füllte Verf. ein kleines gläsernes Reservoir mit parallelen Wänden, mit einer feingetrübten Flüssigkeit, bestehend aus 1 Theil alkohol. Mastix-Auflösung auf 30 Theile Wasser, dann erschien sie bei auffallendem Lichte azurblau, ein dunkler Hintergrund blau, ein rother violett, dünne blutgefüllte Röhrchen auf weisser Unterlage, durch das Reservoir besehen, nehmen violette Farbe an: die rothen Röhrchen bilden dunkeln Hintergrund, ihre rothe Farbe mengt sich mit der blauen der Mischung zu violett. Ebenso erscheinen dünne mit Blut gefüllte Röhrchen unter die Conjunctiva geschoben violett. Die blaue Farbe der Iris in wenig pigmentirten Augen beruht nach demselben Princip darauf, dass die Iris als trübes Medium auf schwarzen Untergrund, der Retinapigmentlage, blaue Farbe annimmt. Ebenso erklärt sich das Blau der durch die Haut schimmernden Adern, die violette Färbung des Muskels, wenn durch die Fascie gesehen.

---

11) **Referate**, von Muntendem.

De operatieve behandeling der zware Myopie. Weekblad v. h. Ned. Tijdschr. v. Lenelskunde Nr. 26, 2e Reeks. 1898.

Ibidem Nr. 3, 1e Reeks 1899. Prof. Koster: Verslag (Bericht) over eenige Experimenten over Erythropsie. Neuere Versuche zum Theil mit Birkhoff ausgeführt, die von letzterem demnächst in einer Dissertation beschrieben werden, sprechen sowohl gegen die Erklärung Snellen's (Arch. f. Ophth. Bd. XLIV) als auch gegen die eigene des Verf. (4e afl. Ned. oogh. Bydr. u. Supplement zum Jahrgang 1897 dieses Centralblattes S. 575).

Hillemanns.

Vermischtes.

1) Der neunte internationale Congress der Augenheilkunde hat zu Utrecht vom 14. bis 18. August 1899 programmmässig stattgefunden. Er war gut besucht, namentlich auch von unsren Landsleuten. Der regelmässige Besucher der Congresse fand Gelegenheit, seine alten Freunde aus allen Kultur-Staaten zu begrüssen und auch neue Bekanntschaften zu machen. Anwesend waren u. A. Asayama, Axenfeld, Bach, Barkan, Berry, Brettauer, G. J. und O. Bull, Chevallerau, Collins, Darier, Dimmer, Dor sen. und jun., Dufour, v. Duyse, Esberg, Franke, Goldzieher, Greef, Green, Grosz, Gullstrand, Gunning, Hansen-Grut, Haab, MacHardy, Hess sen. und jun., v. Hippel sen., Hirschberg, Hoppe, Jessop, Juda, Juler, Jocqs, Kipp, Knapp, Koster, Krückow, Kuhnt, Landolt, Lapersonne, Leber, Liebreich, Little, Mayweg, Ed. Meyer, v. Michel, Moll, Morax, Mulder, Nieden, Noyes, Nüel, Oliver, Panas, Parent, Pflüger, Reymond, Rogman, Sattler, Schirmer, Schmidt-Rimpler, Smith-Pristley,

Stölting, Straub, Story, Sulzer, Swanzy, Theobald, Tscherning, Uhthoff, Valude, Wagenmann, Westhoff, Wicherkiewicz und natürlich Argyll Robertson, der vorige, und H. Snellen, der diesmalige Präsident. Die Zahl der Vorträge war sehr gross. Auf ihren Inhalt werden wir nach dem Erscheinen des Sitzungsberichtes zurückkommen. Ueber jedes Lob erhaben war die Gastfreundschaft der holländischen Fachgenossen. Diese und der hohe Kunstgenuss, den besonders die niederländischen Gemälde jedem nicht ganz unempfindlichen gewähren, müssen in dem Gedächtniss der Besucher die angenehmste Erinnerung für alle Zeit zurücklassen.

Pflicht der Fach-Presse ist es, zum Schluss darauf aufmerksam zu machen, dass drei Punkte nicht die Billigung der Mehrheit gefunden und als künftig fortfallend betrachtet wurden: 1. Die Theilung in drei Sectionen (für Anatomie, für Physiologie, für Pathologie und Therapie); 2. die Theilung der Besucher in drei Sprach-Familien (deutsch, englisch, französisch) bei Ausflügen u. s. w.; 3. die Uebertragung eines Sections-Präsidium an eine Frau, was ohne Vorgang ist und durch unsre Statuten nicht gestützt wird. J. H.

2) Im Decemberheft dieses Centralblattes hatte ich über eine Verletzung durch den elektrischen Strom (herabfallenden Draht der Strassenbahnleitung) berichtet, die ausser einer Reihe von Lähmungen der linken Gesichts- und rechten Körperhälfte eine völlige Erblindung des linken Auges und einen Defect der inneren Gesichtshälfte des rechten zur Folge hatte.

In einer ausführlichen Beschreibung der Symptome, die der behandelnde Arzt, Oberstabsarzt Dr. Heck in Nr. 41 ff. der Med. Centr.-Zeitung vor Kurzem gegeben hat, kommt derselbe zu dem Schlusse, dass durch den Strom von den Hirnnerven linksseitig der Opticus, Trigeminus, Glossophar., Vagus, Accessorius und Hypoglossus gelähmt seien, ferner beiderseitig der Olfactorius und Acusticus; von den Halsnerven die 4 oberen linksseitig, die 4 unteren dagegen, ebenso wie die Rücken-, Lenden- und Kreuzbein-Nerven rechtsseitig.

In dieser Vertheilung sieht nun der Verf. einen „Widerspruch mit den bisherigen anatomischen Anschauungen über die Kreuzung der Nervenbahnen, da die Lähmung der oberen Cervical-Nerven nicht links, sondern rechts sich hätte einstellen müssen, oder, wenn auch durch Anastomosen ein Uebergreifen auf die linke Seite denkbar wäre, doch eine Aufhebung der Sensibilität und Motilität auf der rechten Halsseite nicht hätte vermisst werden dürfen."

Nach den an den Augen des Verletzten bereits damals, sowie auch jetzt constatirten Veränderungen komme ich jedoch zu einer anderen Anschauung.

Es ist nicht nur der linke N. opticus functionsunfähig geworden, sondern auch auf dem rechten Auge bestand, nachdem in den ersten Tagen auch dieses fast blind gewesen war, später nur im äusseren Gesichtsfelde ein anfangs ziemlich herabgesetztes Sehvermögen, das sich später so weit besserte, dass Jäger Nr. 8 mühsam gelesen werden konnte. Es sind demnach jetzt noch die rechten Netzhauthälften beider Augen und die linke des linken Auges ausgefallen. Nach der Theorie von der unvollständigen Kreuzung im Chiasma muss also eine Zerstörung oder ein Leitungshinderniss im rechten und im ungekreuzten Bündel des linken Tractus opticus angenommen werden, während die anfänglich auch im gekreuzten Bündel des letzteren vorhandene Störung sich theilweise zurückgebildet hat.

Als Sitz einer solchen Störung kann nun bei der geschilderten Localisation das Chiasma nicht mit Wahrscheinlichkeit angenommen werden, sondern, wenn

man erwägt, dass gleichzeitig mit der Erblindung noch eine grosse Anzahl von Hirn- und Rückenmarksnerven gelähmt wurden, muss man wohl vermuthen, dass die Veränderungen weiter central gelegen sind. Hierfür spricht auch der Umstand, dass die Leitung der Pupillarfasern und die Uebertragung von einer Seite zur andern durch die Vierhügel vorhanden ist, denn beide Pupillen reagiren, wenn auch träge, auf Lichteinfall direct und consensuell. Nach diesen Erwägungen wird also wohl anzunehmen sein, dass der elektrische Strom, der am linken Scheitelbeine nahe der Mitte des Schädels in diesen eingetreten ist (der Verletzte klagt noch heute über Schmerzen an dieser Stelle) nicht nur in der linken, sondern auch in der rechten Gehirnhälfte sich verbreitet und hier durch Zerstörung von Ganglienzellen oder Nervenbahnen die verschiedenen Lähmungen hervorgebracht hat. Danach würde auch die Erklärung der linksseitigen Lähmung am Halse bei der sonst überwiegenden rechtsseitigen Lähmung der Extremitäten keine Schwierigkeiten mehr bieten.

Im Uebrigen ist noch hinzuzufügen, dass der Zustand des Verletzten heute nach einem Jahre seit der Verletzung nicht nur nicht besser, sondern eher schlimmer geworden ist. Die Augen thränen sehr leicht bei der geringsten seelischen Erregung sowohl, als auch bei jedem Versuch einer Bewegung des Körpers (Aufstehen vom Stuhle u. s. w.), die Gedächtnissschwäche hat zugenommen, die Lähmungen der rechten Extremitäten sind nicht zurückgegangen, und bei der geringsten Anstrengung treten starke Zuckungen der rechten Körperhälfte auf. Aus allen diesen Erscheinungen geht hervor, dass es sich hier nicht um einen oder mehrere Blutergüsse im Gehirn gehandelt haben kann, sondern dass eine ausgebreitete Zerstörung von Centralnervensubstanz stattgefunden haben muss.

Da es mir nicht möglich war, in der Literatur ähnliche Fälle von Störungen durch den elektrischen Strom aufzufinden, so möchte ich die Herren Fachgenossen nochmals ergebenst ersuchen, falls ihnen derartige Beobachtungen zu Gebote stehen, dieselben zu veröffentlichen.

Liegnitz. Dr. Kretschmer.

Bibliographie.

1) Ein Fall von Arteria hyaloidea persistens, demonstrirt von Dr. J. Haas, k. u. k. Stabsarzt im wissensch. Verein der k. u. k. Militärärzte in Wien am 17. December 1898. (Wiener klin. Wochenschr. 1899. Nr. 9.) Glasartig schimmerndes, von der Papille mit 2 Stielen abgehendes Gebilde, das im Glaskörper nach vorne zieht, und sich dendritisch in mehrere feinere Fäden auflöst. Ein Zusammenhang dieses Gebildes mit der Centralarterie besteht nirgends. Der Augenhintergrund erscheint sonst normal. Schenkl.

2) Ueber Nasenerkrankung als Ursache der chronischen Thränenschlauchleiden, von Dr. Benjamin Rischawy. (Wiener klin. Wochenschr. 1899. Nr. 11.) Bei allen mit Nasenerkrankungen einhergehenden Thränensack-Blennorrhöen ist die Nasenerkrankung als Ursache der Thränensackaffection anzusehen. Alle Processe, die zu einer Verlegung des Ductus direct beitragen, erfordern die Beseitigung der Erkrankung der Nase oder ihrer Nebenhöhlen als Vorbedingung der Sondenbehandlung, und zwar nicht allein diejenigen, die zu einer directen Verlegung der Mündung des Ductus führen, sondern auch Processe, welche sich im Bereiche des mittleren Nasenganges abspielen und eine Verlegung des Thränennasenganges mit bewirken können. Schenkl.



3) Einen Fall von periodischer Oculomotoriuslähmung, demonstrirt Dr. Karplus im Verein für Psychiatrie und Neurologie in Wien am 21. Februar 1899. (Wiener klin. Wochenschr. 1899. Nr. 10.) Eine 62jähr. Frau bietet die Zeichen einer rechtsseitigen Oculomotoriusparese, die anfallsweise auftritt; der Anfall beginnt mit Kopfschmerz und Erbrechen. Bis zu ihrem 20. Lebensjahr traten die Anfälle 2 Mal jährlich auf und dauerten etwa 14 Tage. Seit dem 20. Jahre sind die Anfälle häufiger, aber von kürzerer Dauer. Menses und Menopause ohne Einfluss auf die Anfälle; während 11 Graviditäten kein einziger Anfall. 10 Tage nach der 2. Entbindung besonders schwerer Anfall, dem ein Monate dauerndes Doppelsehen folgte, und nach welchem ein Ptosis-Rest interparoxysmal bestehen blieb. Schenkl.

4) Augenärztliche Mittheilungen, von Dr. Ludwig Schmeichler in Brünn. (Wiener med. Wochenschrift. 1899. Nr. 8 u. 9.) 1. Ueber Protrusion des Augapfels. Verf. berichtet über einen Fall, einen 52jähr. Mann betreffend, bei dem die vorhandene Protrusion des linken Auges auf eine chronische Periostitis luetischen Ursprungs bezogen werden musste, trotzdem die Nachts exacerbirenden Schmerzen fehlten, und die Affection vom unteren Theil der Orbita ausgegangen war. Jodkali wirkte prompt. In einem 2. Falle, einen 54 Jahre alten Mann betreffend, wurde die Diagnose auf einen aller Wahrscheinlichkeit nach benignen Tumor, der schon 11 Jahre oder länger bestand, gestellt. Die auf der Klinik von Hofrath Fuchs vorgenommene Entfernung des Tumors mit Erhaltung des Augapfels, ergab eine Gefässgeschwulst. Nach der Operation erblindete das Auge in Folge einer Verstopfung der Arteria centralis retinae. Der Exophthalmus war, wenn auch noch deutlich sichtbar, zurückgegangen. Im weiteren Verlaufe entwickelte sich an der vorübergehend anästhetisch gewordenen Cornea eine kleine Erosion, die nach wenigen Tagen zur Heilung kam. Verf. thut nebenbei dreier Fälle von Exophthalmus Erwähnung, bei denen es sich aller Wahrscheinlichkeit nach um harmlose Abnormitäten handelte, bei denen sich aber wegen der Kürze der Beobachtungszeit, eine sichere Diagnose nicht stellen liess. Schenkl.

5) Isolirte einseitige, traumatische Trochlearislähmung, von Doc. Dr. S. Klein, Abtheilungsvorstand der allgem. Poliklinik in Wien. (Wien. klin. Wochenschr. 1899. Nr. 12.) Bei einem 10jähr. Mädchen beobachtete Verf. eine einseitige isolirte Trochlearislähmung in Folge eines Sturzes auf den Hinterkopf. Er nimmt eine Blutung, die die Kernregion des Trochlearis im Aquaeductus Sylvii getroffen hat, als ursächliches Moment an. Schenkl.

6) Einen Fall einer Cilie in der Vorderkammer demonstrirt Dr. E. Schwarz in der Sitzung der Gesellschaft der Aerzte in Wien am 3. März 1899. (Wiener klin. Wochenschrift. 1899. Nr. 10.) Die Cilie gelangte bei einer Verletzung der Cornea durch einen Eisensplitter vor 2 Jahren in die Vorderkammer. Seit einigen Monaten bestehen stechende Schmerzen, Flimmern vor den Augen; die Sehschärfe ist herabgesetzt; die Cilie schleift mit ihrem stumpfen Ende auf dem Pupillarrande; es besteht partielle Linsentrübung. Schenkl.

7) Ueber Augenverbände, von Dr. J. Jänner, Augenarzt in Wien. (Allgem. Wiener med. Zeitung. 1899. Nr. 8 und 9.) Die gebräuchlichen Augenverbände und ihre Indication. Schenkl.

Um Einsendung von Separatabdrücken wird gebeten.

Verlag von Veit & Comp. in Leipzig. — Druck von Metzger & Wittig in Leipzig.



Centralblatt
für praktische
AUGENHEILKUNDE.

Herausgegeben von

Prof. Dr. J. Hirschberg, Geh. Med.-Rath, in Berlin.

Monatlich ein Heft. Preis des Jahrganges 12 Mark. Zu beziehen durch alle Buchhandlungen des In- und Auslandes und die Postanstalten des Deutschen Reiches.

October. Dreiundzwanzigster Jahrgang. 1899.

[Aus der Universitäts-Augenklinik zu Parma.]

I. Ueber die chronische Dacryocystitis beim Rhinosklerom.

Mittheilung von Prof. Dr. **C. Gallenga.**

Nachdem Hebra im Jahre 1870 das Rhinosklerom beschrieben hat, haben viele Dermatologen mit dieser Frage sich beschäftigt und heut zu Tage liegen darüber in der Literatur sehr zahlreiche Fälle vor. Man hat bald erkannt, dass die Krankheit, anstatt auf die Nasenhöhlen sich zu beschränken, sich auf die benachbarten Theile per continuitatem ausbreitet.

(Gaumen, Schlund, Kehlkopf, Ohr durch die Tuba Eustachii u. s. w.) Durch den Thränennasengang können auch die Adnexa des Auges an der Krankheit theilnehmen. Man hat gerade beobachtet, dass in verschiedenen Stadien des Krankheitsbildes Epiphora und manchmal auch eine hartnäckige Dacryocystitis vorkommen kann.

Diese Complicationen des Rhinosklerom, die in einigen Lehrbüchern der Augenheilkunde oder in den Mittheilungen über die Beziehungen zwischen den Krankheiten des Auges und der Nasenhöhlen erwähnt werden, sind in der interessanten Arbeit von Wolkowitsch[1] vornehmlich berücksichtigt worden. Wolkowitsch berichtet über die, bis zum Jahre 1887, 85 bekannt gewordenen Fälle, die zum Theil dem Verfasser selbst angehören. Es ist hervorzuheben, dass bei 9 Fällen Complicationen vom Thränensack vorhanden waren. W. unterscheidet die Fälle, bei welchen die Krankheit aus einer wirklichen Verbreitung des Rhinosklerom besteht, von jenen, bei welchen es sich um eine einfache Dacryocystitis handelt, die einer Verstopfung der unteren Mündung des Thränennasenganges zuzuschreiben ist. Durch diese Verstopfung, durch das darauf folgende Zurückhalten des Exsudats im Thränensacke kann nämlich Anschwellung des letzteren und Epiphora hervorgerufen werden.

Aus seinen Beobachtungen schliesst der Verfasser, dass unter 9 Fällen bei 4 eine einfache Dacryocystitis vorhanden war; bei 5 (also 6 $^0/_0$) handelte es sich um eine Verbreitung des Rhinosklerom zum Thränensacke.

Wolkowitsch meint, dass auch bei diesen Fällen es sich immer um eine Krankheit handelt, die von jener der Nasenhöhlen abhängt. Das scheint mit den Meinungen von anderen Beobachtern im Widerspruch zu sein (vgl. z. B. einen Fall von Chiari und Riehl, von Schultess u. a.), weil die Krankheit, indem sie an dem hinteren Theil der Nasenhöhle anfängt, von den Patienten für eine gewisse Zeit unbemerkt bleibt, so dass ihre Aufmerksamkeit erst erregt wird, wenn die Thränensackveränderungen hervortreten, besonders wenn diese etwas früh erscheinen.

Das Rhinosklerom breitet sich auf die Thränenwege aus und ruft eine Neubildung von Knötchen hervor, die allmählich grösser werden, so dass sie die Dicke einer Haselnuss erreichen können. Diese Neubildung ist unter der Haut des inneren Augenwinkels sehr leicht zu erkennen. Ihr Wachsthum ruft durch eine Erweiterung des Nasenrückens eine gewisse Ungestaltheit des Gesichts auf. Man kann auch eine bedeutende Verkleinerung der Lidspalte beobachten.

Unter den beschriebenen Fällen ist der von Zeissl[2] besonders zu erwähnen, einmal weil man bei diesem eine schnelle Zerstörung der

---

[1] Arch. f. klin. Chirurgie, 38. Bd., 2.—3. Heft.

[2] Zeitschrift f. Heilkunde. 1885. VI. Bd. 5.—6. Heft.

Knötchen beobachtet hat, sodann weil die letzteren auch die Palpebral-Haut und den Ciliarrand angegriffen hatten. Auch der Fall von Schultess[1] ist interessant, weil ausser der Verbreitung der Neubildung auf den inneren Theil des oberen Lides mit Ptosis, auch eine Verbreitung in die Orbita der inneren Wand entlang zu beobachten war, so dass der Bulbus nach unten und nach aussen verschoben war. Andere Beobachtungen von Ausbreitung des Rhinosklerom in den Thränensack gehören Stukowentoff und Wolkowitsch selbst an.

Was die ocularen Localisationen des Rhinosklerom anbetrifft, so ist es nothwendig, zu erwähnen, dass neulich Ewetzky[2] unter dem Namen von Sklerom der Lidbindehaut eine ausgebreitete Infiltration der Conjunctiva palpebrarum in 2 Fällen beschrieben hat. In dem ersten Falle hatte man schon klinisch die Diagnose von amyloider Entartung der Conjunctiva festgestellt: in beiden Fällen waren die eigenthümlichen histologischen Veränderungen des Rhinosklerom und Bacillen in den Schnitten vorhanden.

Es scheint aber nicht, dass bei dem zweiten Falle Culturen angelegt worden sind. Unter diesen Umständen könnte man denken, dass das Bild der sogenannten amyloiden Entartung zum Theil erklärt und vergrössert würde; nur durch zahlreiche Untersuchungen wird es aber möglich sein, zu einem Schluss zu gelangen, und zwar durch pathologisch-anatomische Studien auf dem Gebiete der Bakteriologie.

Ausser den 5 Fällen von Wolkowitsch, bei welchen es sich um eine Verbreitung des Rhinosklerom in den Thränensack handelte, litten noch 4 Patienten (1 von denen, die Verf. selbst beobachtet hat,) an Dacryocystitis, die seiner Meinung nach der Verstopfung der unteren Mündung in der Nasenhöhle zuzuschreiben ist, weil die Schleimhaut des Turbinatus und Meatus inferior an der Krankheit theilnimmt. Diese Thatsache kann durch die mikroskopische Untersuchung festgestellt werden. Es ist aber nicht immer möglich, nur auf dem Grunde der klinischen Beobachtung aus dem Mangel von Knötchen im Thränensacke den Schluss zu ziehen, dass in der Schleimhaut der Thränenwege keine Spur von Rhinosklerom vorhanden ist, besonders in den Fällen, bei welchen schon eine Dacryocystitis zum Vorschein kommt.

Ausserdem ist es möglich, dass die Anzahl der Fälle von Dacryocystitis beim Rinosklerom etwas grösser ist, als der bibliographische Bericht von Wolkowitsch beweisen kann. Der Verfasser berücksichtigt nämlich nur die Resultate, die der Zeit angehören, zu welcher die betreffenden Patienten von den erwähnten Beobachtern untersucht worden sind. Es ist also nicht unwahrscheinlich, dass bei einigen von diesen Patienten die Symptome von

[1] Deutsches Arch. f. klin. Medizin. 1887. Der Fall ist auch in der Horner'schen Klinik beobachtet worden.

[2] Beitr. z. Augenheilk. 1898. III. Bd. 22. Heft.



Epiphora oder von Dacryocystitis etwas später zum Vorscheine gekommen sind.

Das leite ich von dem Krankheitsbild ab und aus den von mir gesehenen Fällen von Rhinosklerom, die ich Jahre lang beobachtet habe. In Italien ist das Rinosklerom, obwohl etwas selten, schon von manchen Dermatologen beschrieben worden, wie die Mittheilungen von Tanturri, Pelizzari, Ricchi, Mibelli, Majocchi, Ducreis u. a. beweisen können.

In den letzten 10 Jahren habe ich 4 Fälle von Rhinosklerom durch die Freundlichkeit der Herren Collegen Prof. Majocchi und Mibelli in der dermatologischen Klinik zu Parma gesehen. Diese Collegen haben bei den seltenen Fällen viele Untersuchungen auf dem Gebiete der pathologischen Anatomie sowie der Bakteriologie und des Experiments angestellt. Bei diesen 4 Fällen, die dem weiblichen Geschlecht angehören, und die ich sehr lange (3 von diesen bis heute) beobachtet, habe ich während des Krankheitsverlaufs die Gelegenheit gehabt, 2 Mal die Dacryocystitis zu beobachten. Bei einem Falle war die Krankheit einseitig und bei dem anderen beiderseitig.

Die an der beiderseitigen Dacryocystitis leidende Patientin, bei welcher während ihres Aufenthaltes in der dermatologischen Klinik die Diagnose von Rhinosklerom mit Sicherheit festgestellt worden war, verweigerte die Behandlung der Dacryocystitis und einen Eingriff in die Thränenwege, so dass ich nichts anderes sagen kann, als dass die Dacryocystitis viele Jahre nach dem Rhinosklerom angefangen. Die Krankheit des Thränensackes war also eine secundäre und sie war wahrscheinlich den Veränderungen, die in den beiden Nasenhöhlen in der Nähe des Turbinatus inferior vorhanden waren, zuzuschreiben. Es ist aber unmöglich, auszuschliessen, dass die Wandungen des Thränensackes und des Thränencanals vollständig frei von Infiltrationen waren, weil eine genauere Untersuchung nicht möglich war.

Die zweite Patientin, bei welcher die Dacryocystitis auf die linke Seite beschränkt war, ist eine 43jährige, kräftige Frau, bei welcher das Rhinosklerom seit 10 Jahren bestand. Die Krankheit verschlimmerte sich in den letzten 7 oder 8 Jahren; nach dem Jahre 1892 wurde die Patientin mehrmals von Herrn Prof. Mibelli in seine Klinik aufgenommen. Die Patientin wurde mit verschiedenen Arzneimitteln und Operationen behandelt, um ein Fortschreiten der Krankheit zu verhindern, und um die Nasenlöcher, welche wegen der neoplastischen Proliferation die Neigung hatten, sich zu schliessen, durchgängig zu machen.

Bei dieser Patientin fing die Dacryocystitis vor 2 Jahren an und verschlimmerte sich nach und nach. Am inneren Augenwinkel bildete sich eine Geschwulst, die später grösser wurde, so dass sie die Dicke einer grossen Linse erreichte. Durch den Druck auf den Thränensack, der etwas schmerzhaft ist, fliesst die in der Geschwulst enthaltene Flüssigkeit

durch die Canälchen ins Auge zurück, während ein anderer Theil in den Thränencanal eindringt. Diese Flüssigkeit sieht wie ein weissliches, schleimartiges Exsudat aus. Nach der Entfernung der Geschwulst ist die Haut des inneren Augenwinkels auf der hinteren Wand des Sackes beweglich, wie auf einer teigigen, etwas niedriger stehenden Fläche.

Die Conjunctiva palpebrarum und Fornicis inferioris ist etwas hyperämisch; nichts Besonderes in den anderen Theilen des Auges und Adnexen.

Die Patientin bemerkt ausser einem Spannungsgefühl einen bedeutenden Thränenfluss, wenn sie bei dem Arbeiten den Kopf hängen lässt. Die rhinoskopische Untersuchung, die von Herrn Dr. LALATTA, Director der otorinolaringojatrischen Poliklinik, gemacht wurde, ist folgende:

Die vordere Oeffnung der Nasenhöhlen ist etwas nach oben gezogen. Links ist sie, wegen der Anschwellung des unteren Theiles des Septums noch mehr verkleinert. Der nasale Spalt ist auf den beiden Seiten durch eine kreisförmige Oeffnung vertreten, die nach links zu etwas verkleinert ist. Diese beiden kreisförmigen Oeffnungen setzen sich in einen engen Canal fort und laufen zum Septum zusammen, welches auf $1\frac{1}{2}$ cm von seiner vorderen Grenze vollständig zerstört ist.

Von der vorderen Oeffnung des rechten Nasenloches kann man die Reste des Turbinatus inferior, die $\frac{1}{2}$ cm von der normalen Insertion vorspringen, erkennen. Einige Züge laufen von hier zur äusseren Wand der Höhlung. Etwas höher ist der rechte Turbinatus medius erhalten; der Turbinatus superior ist nicht zu sehen. Auf der linken Seite ist die Einführung einer Sonde nicht möglich, und vom rechten Nasenloche kann man in der linken Höhlung unförmige weissliche Neubildungen erkennen. Die hintere rhinoskopische Untersuchung ist wegen der Verwachsungen nicht möglich, weil der Hohlraum nur aus einem wenige Millimeter breitem Loch und Canal zwischen dem Palatum, Velum palatinum und der hinteren Wand des Pharynx besteht.

Da die Patientin die Dacryocystitis behandeln lassen wollte, besuchte sie die Augenklinik, und, bevor man mit der Behandlung angefangen, wurde mehrmals das Exsudat mikroskopisch untersucht. In den frischen Präparaten der durch die Thränencanälchen ausgedrückten Flüssigkeit, welche mit einer $\frac{1}{2}\,\%$ wässrigen Methylblau- oder $1\,\%$ Gentianaviolettlösung gefärbt worden, kann man, nach einer Nachfärbung mit einer hydroalkalischen Magenta-Rothlösung, zahlreiche Eiterzellen und viele abgeplattete, stark degenerirte Epithelzellen erkennen. Zwischen diesen Zellen liegen zahlreiche Mikrokokken und Diplokokken, und treten wegen ihrer Menge zahlreiche Bacillen hervor, die zum Theil isolirt und zum Theil zusammengehäuft sind. Sie zeigen abgerundete Pole und sind ausserdem mit einem hellen Hof und mit einem doppelten Contur versehen.

Nach einer gründlichen Ausspülung des inneren Augenwinkels und des Thränensees mit sterilisirtem Wasser wird eine geringe Menge dieser Flüssigkeit aufgenommen, und mit verschiedenen Nährböden (Agar, Gelatine u. s. w.) in Röhrchen, sowie in PETRI'schen Schalen einige Culturen angelegt. Auf diesen Nährböden wachsen zahlreiche Mikroorganismen, nämlich Staphylokokken, pyogenes aureus und albus, Bacillen von verschiedenen Arten, unter diesen ein grosser Bacillus, der denselben grossen Hof wie in frischen Präparaten erkennen lässt. Dieser Bacillus sieht aber nicht wie der von dem Rhinosklerom aus, der in einer Cultur von den Knötchen der Nasenhöhlen bei derselben Patientin zu sehen war. Seine Colonien sehen ganz anders aus, weil sie eine weissliche, undurchsichtige Färbung annehmen und die Gelatine verflüssigen. Von diesen mehrmals wiederholten Untersuchungen der Thränensack-Flüssigkeit konnte man nie den Rhinosklerom-Bacillus, sondern nur das Wachsthum von pyogenen und von banalen Mikroorganismen beobachten. Bekanntlich sind diese im Thränensacke der gewöhnlichen Dacryocystitiden zu finden. Uebrigens ist es bekannt, dass auch vom Nasalsekret bei dem Rhinosklerom das Wachsthum des typischen Rhinosklerombacillus fast nie zu erhalten ist.

Um Rechenschaft über den Zustand des Thränensackes und des Canals abzulegen, (da die Sondirung durch die Canaliculi nicht nützlich war, weil die Sonde im Thränensacke stecken blieb,) wurde der Sack aufgemacht. Zu diesem Zwecke wird die Gegend des inneren Winkels durch ein sterilisirtes SCARPA-Messer der senkrechten Richtung nach aufgeschnitten. Nach der Eröffnung des Sackes fliesst eine grosse Menge von eitrigem Exsudat mit Blutstreifen aus. (Von diesem Material werden Culturen angelegt. Was den Rhinosklerombacillus anbetrifft, war aber der Befund vollständig negativ.) Dann wird eine COOPER'sche Sonde eingeführt. Man bemerkt, dass der Sack bedeutend erweitert und mit grossen Granulationen bedeckt ist, wie das MAGNE'sche Speculum erkennen lässt. Am unteren Theile des Sackes kann man mit der Sonde bemerken, dass die obere Oeffnung des Canals erheblich erweitert und trichterförmig ist. Nach einer kurzen Strecke ist er ganz undurchgängig. Der Sack wird mit dem VOLKMANN'schen Löffel sorgfältig abgekratzt. Auf diese Weise werden vom Sacke, sowie vom oberen Theil des Thränencanals, soweit wie möglich, sehr grosse Wucherungen weggenommen. Nach diesem Eingriff kann man eine grosse Sonde in den Canal auf eine Strecke von 3—4 cm einführen. Etwas weiter stösst man gegen ein unüberwindliches Hinderniss. Wenn mit der ANEL'schen Spritze sterilisirtes Wasser eingespritzt wird, fliesst es vollständig zurück. Die Behandlung wird auf die folgenden Tage verschoben. Inzwischen wird in die Wunde des inneren Augenwinkels Gaze eingesteckt.

Die grossen Vegetationen des Sackes und Canals werden zum Theil für die mikroskopischen Untersuchungen, von den frischen wie von den gehärteten Stücken gleichviel, aufbewahrt. Vom anderen Theile werden auf Agar und

Gelatine Stich- und Strichculturen angelegt. Die Resultate waren positiv. In fast allen Röhrchen waren bei Zimmertemperatur (27—28°), wie im Brutschrank bei 33°, schon nach 18—20 Stunden zahlreiche Colonien zu sehen, die überall den Stich- und Strichstreifen entlang zerstreut waren. Diese Colonien, die hier und da vereinzelt scheinen, sehen wegen ihres opalartigen, fast durchsichtigen, fliessenden Aussehens etwas eigenthümlich aus.

In den von diesen Colonien angefertigten mikroskopischen Präparaten traten Bacillen hervor, die ganz ähnlich den Rhinosklerom-Bacillen waren. Mit diesen waren sie durch die von Herrn Prof. Mibelli von Knötchen der Nasenhöhlen angefertigten Präparaten und Culturen zu vergleichen. Sie schienen mit einer Kapsel versehen und von verschiedener Gestalt und zwar waren sie verlängert, abgerundet, dick und kurz und kugelförmig.

Nicht alle Culturen sind rein. Die unreinen enthalten einen kleinen Bacillus und andere Mikroorganismen. Mit den aufeinanderfolgenden Uebergängen und mit Platten-Kulturen gelingt es immer, den Rhinosklerom-Bacillus zu isoliren. Dieser positive Befund stimmt mit den Granulationsuntersuchungen bei frischem Zustande vollständig überein. In diesen mit Ehrlich's Flüssigkeit gefärbten Präparaten finden sich zwischen der rundzelligen Infiltration, aus welchen die Granulationen bestehen, zahlreiche hyaline Kugeln und zwischen den Zellenanhäufungen finden sich kapsulirte Bacillen, wie die vom Rhinosklerom. In diesen Präparaten liegen aber die Bacillen nicht in den Zellen, sondern zwischen ihnen.

Die Präparate von den in Alkohol gehärteten Granulationen sind auch bemerkenswerth. Die Stücke waren in Celloidin eingebettet und die Schnitte nach verschiedenen Methoden gefärbt (Alaun-carmin, Picrocochenille, verschiedene Unna's Färbungen u. s. w.).

Die Schnitte bestehen aus kleinen Stücken der Schleimhaut des Thränensackes, dessen Oberfläche von grosser Menge von Exsudat und von während der Operation ergossenem Blut bedeckt ist. Die freie Oberfläche der weggenommenen Schleimhaut sieht wie eine gewellte Linie aus mit grossen Erhebungen, die mit kleinen Thälern abwechseln. Hier und da senken sich die Thäler erheblich und bilden einen Blindsack, der mit cylindrischem Epithel bekleidet ist: einige von solchen Blindsäcken sind mit Eiter gefüllt.

Das Bekleidungs- und Blindsack-Epithel ist bedeutend verändert; anderswo sind endlich feine Zellen zerstreut. In dem die Schleimhaut bedeckenden Epithel finden sich zwischen dem Blut (das beim Eingriff ergossen war) und den Leukocyten zahlreiche Epithelzellen. Einige von diesen sehen noch normal aus, einige sind im Gegentheil sehr angeschwollen und zeigen ein helles, homogenes, wenig färbbares, mit Vacuolen und mit einem ganz verkleinerten Kerne versehenes Protoplasma.

Das unter dem Epithel sich befindende Gewebe ist ein Granulationsgewebe. Die bindegewebigen Maschen sind verschwunden und auf ein feines Netz beschränkt. Das Gewebe besteht aus einer rundzelligen Infiltration, die hier und da von erweiterten Capillaren durchzogen ist. Einige von diesen Capillaren sind mit Blutkörperchen gefüllt; einige enthalten fast nur vielkernige Leukocyten und alle sind von zartem Endothel begleitet. Die Infiltration besteht aus Plasmazellen, aus grossen und einkernigen Leukocyten und lymphoiden Elementen; zwischen diesen bemerkt man auch vielkernige, zum Theil unbeschädigte und zum Theil etwas zerstörte Leukocyten. Mastzellen und Riesenzellen sind nicht vorhanden. Die Zellenveränderungen, die Mikulicz als charakteristisch für das Rhinosklerom beschrieben hat, sind nicht zu beobachten. (Geblähte Zellen von Mikulicz, hydropische Zellen von Mibelli). Die maulbeerförmigen, mit kleinen, stark brechenden Kügelchen gefüllten Zellen (hyaline Zellen) sind auch nicht vorhanden. Viele andere Zellen von dieser Art sind aber zu bemerken. Sie enthalten 1—3 von diesen hyalinen Kügelchen, die sehr gross sind. Bei anderen Zellen sind im peripheren Theil zahlreiche kleine hyaline Kügelchen vorhanden, die um den Kern herum liegen. In der Infiltration bemerkt man ausserdem eine ausserordentliche Anzahl von denselben hyalinen Kügelchen, was beim typischen rhinosklerotischen Gewebe selten zu sehen ist. In einigen Schnitten sieht man Anhäufungen von kapsulirten Rhinosklerom-Bacillen wie jene, die eben auf den Culturen von diesen Granulationen wuchsen.

Fassen wir bei diesem Fall von Dacryocystitis, die secundär nach Rhinosklerom ist, die Thränensackveränderungen zusammen; so sehen wir, dass ein wirkliches rhinosklerotisches Gewebe, wie in den Nasenhöhlen zu sehen ist, hier fehlt. Ausserdem ist noch zu bemerken, dass die Vereiterung, die bei unserem Falle vorhanden war, auf der Oberfläche der Rhinoskleromknötchen fast nie zu beobachten ist. Nichtsdestoweniger wollen wir nicht verkennen, dass der ausserordentliche Reichthum an hyalinen Kügelchen, die Anwesenheit von diesen Kügelchen in den ungeheuer grossen Zellen, der positive Bacillenbefund im Granulationsgewebe und das Wachsthum von Rhinosklerom-Bacillen von diesem Gewebe die directe Einwirkung des Rinosklerom, um eine Dacryocystitis hervorzurufen, beweisen können, sodass die Krankheit des Thränensackes eigenthümliche klinische und anatomische Beschaffenheiten hat. Die bedeutende Erweiterung des oberen Theils des Thränencanals in der Nähe des Sackes ist auch interessant, sowie die Anlage des Hindernisses in dem mittleren und unteren Theile des Canals. Die Härte dieses Hindernisses und sein Widerstand lässt voraussetzen, dass hier eine Verbreitung des Rhinosklerom vorhanden ist. Es ist nicht unwahrwahrscheinlich, dass in Zukunft die Symptome der Dacryocystitis sich verändern und dass in dem vorbereiteten Gewebe der Thränensackwandung eine Rhinosklerom-Infiltration mit ihren klinischen und anatomischen Eigenthümlich-

keiten sich entwickelt. Weitere Beobachtung des oben beschriebenen Falles wird bestimmte Angaben geben können.

Der Zweck dieser Mittheilung ist, die Aufmerksamkeit der Augenärzte auf diese Frage zu lenken. Sie ist schon von den Dermatologen studirt worden, aber von anderen Gesichtspunkten. Der wichtige EWETZKI'sche Befund über das Sklerom der Conjunctiva palpebrarum muss, wegen der eventuellen Beziehungen zwischen dem Sklerom und einigen seltenen Veränderungen der Conjunctiva, über deren Pathogenese die Beobachter noch nicht einig sind, vornämlich berücksichtigt werden.

II. Fett-Hernien der oberen Augenlider.

Von **H. Schmidt-Rimpler.**

Ein bisher meines Wissens noch nicht beschriebener Fall einer angeborenen Fett-Hernie der beiden oberen Augenlider kam im Juni dieses Jahres in der Klinik zur Beobachtung.

Es handelte sich um ein 19jähriges Mädchen, welches besonders in den letzten drei Jahren bemerkt hatte, wie die oberen Augenlider sich auffällig verdickten und mehr herabhingen. Der Zustand war nicht immer der gleiche; bisweilen war die Schwellung stärker, bisweilen geringer. Auch die verstorbene Mutter soll zeitlebens ähnliche Wülste in den oberen Augenlidern, besonders über den inneren Augenwinkeln, gehabt haben, die bei Anstrengungen und beim Bücken stärker hervortraten.

Bei der Aufnahme zeigten sich beide oberen Lider — bei sonst normalem Augenbefunde — in ihrer ganzen Ausdehnung etwas ödematös geschwollen; die obere Hautfalte hing mehr als gewöhnlich über den Augen. Ein umschriebener, ziemlich querovaler Wulst sass oberhalb des inneren Augenwinkels an der Stelle, wo wir im Alter öfter Hervorbuchtungen sehen: derselbe fühlte sich weich an und hatte eine Ausdehnung von etwa $1^1/_2$ cm von rechts nach links, etwas weniger von oben nach unten. Die Haut des oberen Lides war, wenn die ödematöse Infiltration durch Umschläge oder spontan sich verringert hatte, mit zahlreichen kleinen Fältchen durchsetzt. Da die Wulstbildung, die ich zuerst für eine abnorme Fettansammlung unter der Haut hielt, und die secundäre Schwellung sehr entstellten, wünschte die Patientin die operative Entfernung. Nachdem die Haut über der Geschwulst queroval umschrieben und excidirt war, stellte sich heraus, dass sich unter ihr in der Muskulatur eine querovale Lücke befand, durch welche ein von der Fascia bedeckter Wulst von Orbitalfett hervorquoll. Der Defect, über den sich am rechten Lide noch ein Paar Muskelfasern hinüberzogen, hatte, wie sich später erwies, eine Ausdehnung

von circa 6 mm seitlicher und 5 mm Höhen-Distanz, war aber durch das vordringende Fettzellgewebe erheblich erweitert worden. Nach Einschneiden der Fascie quoll das Fett hervor; durch Drücken konnte man dasselbe in beliebiger Menge aus der Orbita entleeren. Die Verhältnisse waren auf beiden Augen gleich. Nach Abschneiden des Fettes wurden Fascia und Muskulatur durch Nähte vereinigt, darüber dann besonders die Haut. Nach der Heilung war der mediale, umschriebene Wulst verschwunden; jedoch trat die ganze obere Lidfalte in Folge der lang bestandenen Ausdehnung immer noch stärker als in der Norm hervor: auch zeigte die Haut die Beschaffenheit, welche Fuchs bei der von ihm als Blepharochalasis bezeichneten Lid-Abnormität ganz zutreffend so beschreibt, dass sie „wie zerknittertes Cigarrettenpapier“ aussehe. Hätte man die Ursache bei unserer Patientin nicht in dem Fettbruch zu suchen, so würden beide Zustände als gleiche betrachtet und mit Fuchs als Folge einer Hautatrophie mit Verlust der Elasticität aufgefasst werden können. Die mikroskopische Untersuchung der herausgeschnittenen Haut ergab übrigens nichts Besonderes.

Bei älteren Personen finden wir bekanntlich öfter diese medianen Wülste im innern Augenwinkel und das Herabhängen der oberen Lidfalte. Merkel[1] führt an, dass die Hervorbuchtung der Hautpartie zwischen Tarsus und Orbitalrand dadurch entstehe, dass bei der Atonie aller Fascien im Alter auch das Septum orbitale seine Festigkeit eingebüsst hat und das Orbitalfett nicht mehr so straff zurückhält. In unserm Falle handelt es sich aber um einen ausgeprägten lochförmigen Defect in der Orbicularis-Muskulatur. Dass dieselbe auf einem Fehler der Anlage beruht, erscheint durch die Doppelseitigkeit gesichert, weiter auch durch das Vorhandensein der gleichen Abnormität bei der Mutter.

Da auch im Alter gerade über dem inneren Augenwinkel diese Wülste hervorzutreten pflegen, so erscheint es mir nicht unwahrscheinlich, dass auch hier öfter ein angeborener Defect oder eine angeborene Schwäche der Muskulatur den Anlass zum Hervordrängen der Fascia und des Orbitalfettes giebt. Es entsteht dies ungefähr an der Stelle, wo nach Henle die mehr senkrecht ziehenden Partien des M. orbicularis orbitalis mit den mehr horizontalen des M. orbicularis palpebralis zusammenstossen.

Für unsern Fall dürfen wir jedenfalls den Namen einer Fetthernie, bei der die Lücke in der Muskulatur die Bruchpforte darstellt, in Anspruch nehmen.

[1] Graefe-Saemisch, Handbuch der ges. Augenheilkunde 1874. Bd. 1. S. 82.

III. Retrobulbärer Abscess, bedingt durch ein Empyem des Antrum Highmori, ausgehend von cariösen Zähnen; Operation, Genesung.[1]

Von Dr. J. Guttmann in New York.

Berichte über retrobulbäre Abscesse sind, wie ich glaube, gerechtfertigt nicht nur ihres seltenen Vorkommnisses wegen, sondern auch wegen der Schwierigkeit, die sich der Feststellung der Diagnose häufig entgegenstellt. Welche Schwierigkeiten bei der Stellung der Diagnose auftreten dürften, können wir leicht begreifen, wenn wir die verschiedenen Gewebe, welche die Augenhöhle ausfüllen und den complicirten Bau benachbarter Höhlen, welche die Augenhöhle umgeben, uns vor Augen halten. Der nachfolgende Fall mag von besonderem Interesse sein, nicht nur wegen der Jugend des Patienten, der scheinbar ganz unbedeutenden Ursache (Zahncaries) und des sehr acuten Beginnes wegen, sondern hauptsächlich wegen des günstigen Verlaufes, den die Krankheit nach der Operation nahm. Die Krankheitsgeschichte ist in Kurzem die folgende:

Patient ist ein Knabe, 5 Jahre alt, hereditär unbelastet, und war immer gesund. Am 15. April d. J. klagte er über Zahnschmerz, dem aber die Eltern keine besondere Wichtigkeit beilegten. Am folgenden Tage erwachte das Kind mit Fieber, und im Laufe des Tages begann die Wange anzuschwellen. Die Schwellung breitete sich bald auf die Nase, die Augenlider und einen Theil der Stirne aus; der Augapfel wurde vorstehend. Der Familienarzt, der zugerufen wurde, betrachtete die Erkrankung als Folgezustand eines Bisses von einem sehr giftigen Insecte und behandelte das Leiden als solches symptomatisch mit Bleiwasser-Umschlägen und Antipyretica. Die Krankheitssymptome verschlimmerten sich aber trotzdem immer mehr und mehr, und das Kind kam, in Folge der überstandenen Schüttelfröste und des hohen Fiebers immer mehr herunter; und da es das Auge, in Folge der starken Schwellung, auch nicht mehr öffnen konnte, wurde ein Augenarzt zur Consultation zugezogen. Dieser diagnosticirte septische Thrombose der Venae orbitae und stellte eine letale Prognose. Am folgenden Tage wurde ich zum Consilium zugezogen und fand folgenden Zustand:

Das Kind lag im Bette mit 39,5° C. Fieber. Die linke Wange, von der Mitte der Stirne, einschliessend beide Augenlider, hinunter bis zum Arcus zygomaticus, war stark geschwollen und geröthet. Der linke Bulbus

---

[1] Vorgestellt in „Te Section of Ophthalmology of the Academy of Medicin of New York", 1899, May 15.

war vorstehend und gerade nach vorn gerichtet. Die Conjunctiva war stark chemotisch geschwollen, von schmutzig-graurother Farbe und protrudirte unter den stark geschwollenen Augenlidern. Die Pupille reagirte auf Licht. Das Auge konnte bloss zwischen Licht und Dunkel unterscheiden. In Folge der starken Schwellung der Augenlider konnte keine genaue ophthalmoskopische Untersuchung gemacht werden. Alles, was ich mit dem Ophthalmoskop feststellen konnte, war, dass ich die Media klar und durchscheinend fand. Daraufhin untersuchte ich die Nase. Während die rechte Nasenhälfte vollkommen normal war, fand ich die linke Nasenhälfte mit dickem Eiter gefüllt. Als ich die Eltern befragte, meinten sie, dass am dritten Tage nach dem Beginn der Erkrankung ein dicker, grüner Eiter aus dem linken Nasenloch zu fliessen begann, dem jedoch weder sie, noch der behandelnde Arzt eine besondere Aufmerksamkeit geschenkt hatte. Nun machte ich meine Diagnose auf Empyema der Nebenhöhlen der Nase mit einem Durchbruch des Eiters in die Orbita und stellte eine günstige Prognose. Ich machte nun einen Einschnitt in das obere Lid, da wo die Schwellung am grössten, und die Fluctuation am deutlichsten zu fühlen war. Eine grosse Menge dünnen, sehr stinkenden Eiters entleerte sich. Am darauffolgenden Tage liess ich durch einen Zahnarzt zwei cariöse Backenzähne von der linken Seite des Oberkiefers extrahiren, in der Erwartung, dass durch diese einfache Operation allein ein Ausfluss für etwa vorhandenen Eiter im Antrum Highmori geschaffen werden dürfte. Da jedoch meine Erwartung sich nicht bestätigt hatte, bohrte ich durch die nun vorhandene Alveolarhöhle eine Oeffnung in das Antrum, woraufhin ungefähr eine Unze desselben, faulstinkenden Eiters sich entleerte. Daraufhin kratzte ich die Höhle mit einem scharfen Löffel aus. Ich fand alle, hauptsächlich aber die innere und obere Wand cariös und mit Granulationen besetzt. Ich entfernte mit dem scharfen Löffel einen grossen Theil der Granulationen, manche necrotische Knochenstücke und einen Zahnkeim. Am folgenden Tage erweiterte ich den Einschnitt am oberen Lide bis zum Nasenrücken und fand nun die ganze Orbitalhöhle mit demselben übelriechenden Eiter gefüllt. Ein Theil der Lamina papyracea war necrotisch und durchbrochen. Die Durchbruchsstelle hatte die Grösse eines Pfennigs und war mit graurothen, schwammigen Granulationen gefüllt. Diese Oeffnung führte in die Siebbeinhöhle, welche auch mit Eiter und necrotischem Gewebe gefüllt war. Die mikroskopische Untersuchung des Eiters zeigte bloss die gewöhnlichen Producte einer Entzündung, hervorgerufen durch Strepto- und Staphylokokken. Sowohl die subjectiven, als auch die objectiven Krankheitssymptome besserten sich zusehends beim Kinde, gleich am zweiten Tage nach Eröffnung des Antrum. Das Fieber schwand gänzlich, normales Sehen stellte sich wieder ein, und das Kind, das einen Tag zuvor schwer krank daniederlag, konnte wieder aufsitzen und war munter. Die nun folgende Behandlung bestand in täglicher Reinigung der Orbitalhöhle

mit einer Lysollösung, Tamponade und Drainage der Siebbein- und Highmors-Höhle mit Jodoformgaze. Die Heilung geht glatt und günstig von statten.

Um eine richtige Auffassung von dem Verlaufe der Krankheit sich zu bilden, ist es nöthig, die localen anatomischen Beziehungen, die zwischen der Orbita und den angrenzenden pneumatischen Höhlen bestehen, und die Beziehungen dieser Höhlen zu einander kurz zu recapituliren. Die Augenhöhle ist nahezu von allen Seiten von den Nebenhöhlen der Nase umringt. Eine Ausnahme bildet nur die äussere und ein kleiner Theil der oberen Wand. Was die Beziehungen der Nebenhöhlen zu einander betrifft, so ist es von Wichtigkeit zu betonen, dass die Siebbeinhöhle eine solche Stellung einnimmt, dass eine Erkrankung derselben sehr leicht auf eine oder mehrere der benachbarten Nebenhöhlen übergreifen kann. Dies ist ganz begreiflich, wenn wir bedenken, dass das Siebbein, in Folge seiner centralen Lage, häufig theilnimmt an der Bildung des Bodens der Stirnhöhle, der vorderen Wand der Keilbeinhöhle und in manchen Fällen an der Bildung der inneren oberen Wand der Highmors-Höhle. Wenn wir diese Thatsachen im Auge behalten, werden wir leicht begreifen, wie die Zahncaries, welche die erste Beschwerde des Patienten bildete, für alle nachfolgenden Complicationen verantwortlich gemacht werden muss. Der Zahncaries folgte bald ein Empyem der Highmors-Höhle, von da dehnte sich die Entzündung sehr rasch auf die benachbarten Höhlen aus. Da der eitrige Ausfluss aus der Nase erst am dritten Tage nach dem Beginn der Krankheit zum Vorschein kam, so ist anzunehmen, dass dies den Beginn der Affection der Siebbeinhöhle anzeigte. Sehr bald darauf wurde die äussere Wand der Siebbeinhöhle durchbrochen und eine grosse Menge Eiters ergoss sich unter das Periost der Orbita, welches von den Orbitalwänden abgehoben wurde. Der Eiter comprimirte den Sehnerv und erzeugte so die temporäre Amblyopie, füllte zugleich den trichterförmigen Raum der Orbita aus und drängte den Bulbus gerade nach vorwärts.

Wie wenig Wichtigkeit den Erkrankungen der Nebenhöhlen der Nase im Allgemeinen zugemessen wird, ist aus dem Berichte des Dr. Fraenkel deutlich zu ersehen. Dr. Fraenkel konnte in den 146 Autopsien, die er an Cadavern ohne besondere Auswahl vornahm, in 63 (40 %) Fällen Erkrankungen einer oder mehrerer Nebenhöhlen nachweisen, die am Lebenden ganz übersehen wurden. Nach den Untersuchungen von Kuhnt[1] sind Erkrankungen der Orbita in 29 % der Fälle auf Erkrankungen der Nebenhöhlen zurückzuführen.

Die richtige Auffassung des Zusammenhanges, welcher zwischen den Orbitalabscessen einerseits, und den Empyemen einer oder mehrerer Nebenhöhlen andererseits besteht, ist eine Errungenschaft hauptsächlich des letzten

[1] Die entzündlichen Erkrankungen der Stirnhöhlen. 1895.



Jahrzehntes. Aeltere Berichte über die Erkrankung bestätigen vollauf das Vorhergesagte. Ich will beispielsweise nur einen Fall erwähnen, der von so einem hervorragenden Fachmanne wie Dr. KNAPP[1] beschrieben wurde.

Ein Mann, 45 Jahre alt, der sich im Allgemeinen einer guten Gesundheit erfreute, erblindete plötzlich auf einem Auge. Im Verlaufe von 2 Tagen entwickelte sich ein Exophthalmus. Sechs Monate nach dem Beginn der Krankheit sah Dr. KNAPP den Patienten und constatirte eine Atrophie des Nervus opticus, konnte aber nicht die Ursache derselben mit Bestimmtheit feststellen. Er schrieb die Atrophie mit Wahrscheinlichkeit einer Thrombose oder Embolie der Augengefässe zu. Ein Jahr später sah er den Patienten wieder, derselbe berichtete ihm, dass er in der Zwischenzeit eines Nasenleidens wegen einen Nasenspecialisten consultirte, welcher in der Nasenhälfte, correspondirend mit dem afficirten Auge, zufälliger Weise einen Abscess eröffnet hatte, worauf der Patient sogleich eine Linderung seiner Beschwerden empfand und das Auge wieder seine normale Stellung einnahm.

Dr. NOYES[2] berichtet im Jahre 1875 einen recht interessanten, aber etwas dunklen Fall von einem Empyem einer oder mehrerer Nebenhöhlen, welche in die Orbita durchgebrochen sind, einen Exophthalmus und eine Orbital-Fistel erzeugt haben, da wurde auch die Untersuchung und Behandlung der benachbarten Nebenhöhlen ganz unterlassen. Beim Studium der Literatur über Orbitalabscesse konnte ich bloss folgende Fälle finden, beschrieben von MAIR, GOODHART, BACON und SNELL, die eine Aehnlichkeit mit dem oben beschriebenen Fall haben.

Ich werde diese Fälle nur im Auszug wiederholen. Der Fall von Dr. MAIR war wie folgt: Periostitis einer Zahnwurzel folgte Empyem des Antrum. Der Zahn wurde extrahirt, die eitrige Entzündung breitete sich jedoch aus und rief eine Entzündung im Siebbein-Labyrinth hervor. Der Eiter brach durch dieses in die Orbita und bildete einen Orbitalabscess. Die Entzündung setzte sich nun auf das Foramen opticum fort, rief eine Meningitis und Encephalitis hervor, worauf der Tod des Patienten folgte.

GOODHART berichtet auch einen Fall von Zahncaries bei einem kleinen Patienten, $4^1/_2$ Jahre alt, gefolgt von einem Abscess der Highmors-Höhle, acuter Periostitis des Oberkiefers, Eiterung in beiden Orbitae, Ostitis der Schädelbasis, Payämie und Tod.

Dr. BACON berichtet einen Fall von Zahncaries, gefolgt von einem Abscess der Highmors-Höhle, Abscess in der Orbita der anderen Seite und Tod.

Der Fall von SNELL war folgender: Ein Mädchen, 14 Jahre alt, litt an Zahncaries und Schwellung der betreffenden Gesichtshälfte; 2 erkrankte

---

[1] Transactions of the American Ophthalm. Soc. 1888, p. 323.

[2] Cases of Diseases in the Orbit, 1875.



Zähne wurden extrahirt. Dieser Operation folgte nun ein Ausfluss von stinkendem Eiter aus der Oberkieferhöhle. Zwei Wochen nachdem die Patientin sich einer Erkältung ausgesetzt hatte, entwickelte sich eine starke Schwellung der Augenlider an der erkrankten Gesichtshälfte, Proptosis und Oedema der Conjunctiva. Das Sehen war nicht afficirt. Die ophthalmoskopische Untersuchung zeigte, dass die Medien durchsichtig waren. Nachdem Schmerzen in der Orbita, Kopfweh und Erbrechen sich eingestellt hatten, wurde ein Einschnitt in das untere Lid gemacht, worauf eine geringe Menge Eiters aus der Orbita sich entleerte. Die Patientin fühlte danach wohl eine geringe Linderung ihrer Beschwerden, zwei Tage später aber stellten sich Symptome von Meningitis ein und die Patientin starb.

Mein Fall unterscheidet sich von den eben berichteten Fällen hauptsächlich darin, dass der Patient am Leben blieb und vollständig genas. Ich schreibe den günstigen Verlauf meines Falles hauptsächlich dem Umstande zu, dass ich nicht bloss die Orbitalhöhle, sondern auch die Nebenhöhlen eröffnet und behandelt habe.

Klinische Beobachtungen.

I. Ein Fall von primärer Tuberculose der Nase, Thränenleitung und Conjunctiva mit Uebergreifen auf die Lungen.

Von Dr. Fr. Pröscher aus Darmstadt.

Folgender Fall aus der Klinik des Herrn Dr. Praun ist insofern bemerkenswerth, als das allmähliche Uebergreifen der Tuberculose von Nase und Auge auf die Lungen klinisch nachweisbar war.

Anamnese: 30 Jahre alter unverheiratheter Mann. Vater frühzeitig gestorben, Mutter vor 6 Jahren an Wassersucht. Von 7 lebenden Geschwistern ist der jüngste Bruder lungenleidend, die übrigen sind gesund. Im Mai-Juni 1898 entzündete sich das linke Auge stark, es zeigte sich vermehrte Thränensecretion und die Lider waren Morgens mit gelben Krusten bedeckt. Schon etwa ein Jahr vorher soll die linke Nasenseite wiederholt undurchgängig gewesen sein.

Status: Mässig kräftig gebauter Mann, Thorax ziemlich gut entwickelt, Dämpfung nicht nachweisbar. Cervicale und maxillare Drüsen haselnussgross angeschwollen. Linke Lidspalte circa 3 mm enger als rechts, das untere Lid etwas geschwollen und die äussere Hälfte geröthet. In der Mitte der äusseren Hälfte fühlt man eine Härte durch wie bei einem Chalazion. Beim Abziehen des unteren Lides bemerkt man an der entsprechenden Stelle der Bindehaut eine geschwürige Fläche von circa 6 mm Durchmesser. Das Geschwür zeigt zackige Ränder und ist mit rothen Granulationen bedeckt, zwischen denen sich ein gelblich speckiger Grund zeigt. Das Geschwür erreicht die untere Uebergangsfalte, welche in ihrer Ausdehnung stark verkürzt ist. Thränennasencanal undurchgängig. Beim Betasten des Thränennasencanals von aussen fühlt man einige härtere, verdickte Stellen. In der Nase finden sich auf der unteren Muschel einige linsengrosse, gelbliche Granulationen. Lymphdrüsen an Ohr

und Hals stark angeschwollen. Trotz gründlicher Ausräumung der Nase und Ausschneiden des Herdes aus der Bindehaut greift der Process in der Bindehaut um sich. Ebenso bilden sich neue Geschwüre in der Nase. Die Lymphdrüsen in der maxillaren Gegend entwickeln sich zu grossen Packeten, welche erweichen und zu perforiren drohen.

Nach zwei Monaten fanden wir folgenden Lungenbefund: rechts oben, vorne und hinten, leichte Dämpfung mit zahlreichen giemen- und klingenden Rasselgeräuschen.

Der histologische Befund in Nase und Bindehaut: zahlreiche gefässlose Knötchen mit einzelnen Riesenzellen. Die Knötchen bestehen aus epitheloiden Zellen und sind zum Theil verkäst.

Wir haben hier einen Fall von primärer Tuberculose der Nase und Lidschleimhaut mit Uebergreifen auf die Lungen, analog der viel häufigeren primären Kehlkopftuberculose. Infection entweder mechanisch vom Rachen aus oder durch die Lymphdrüsen.

II. Hydatidenschwirren bei Echinococcus der Orbita.

Von Dr. Otto Wernicke, Buenos Aires.

„Möglicher Weise wird man bei den Echinokokken der Orbita auch zuweilen das Piorry'sche Hydatidenschwirren constatiren können. In dem mir vorliegenden literarischen Materiale finde ich keine Andeutung, dass darauf hin untersucht worden wäre. Immerhin erscheint es mir der Mühe werth, diesen Punkt zu berücksichtigen.“ [Berlin, in Graefe-Saemisch. Bd. VI, S. 693.]

Auch Panas in seinem Lehrbuche weist 14 Jahre später auf das Fehlen des Schwirrens bei Echinokokken der Orbita hin. Ich glaube deshalb, dass folgender von mir beobachtete Fall der erste ist, in welchem sich dies seltene, aber wichtige Symptom zeigte.

Bonifacia G., 22 Jahre alt, ledig, stellt sich am 14. September 1896 in der Augenklinik der hiesigen Wohlthätigkeitsgesellschaft vor.

Ihre Sehkraft nimmt seit sechs Monaten auf dem rechten Auge beständig ab, zu gleicher Zeit tritt das Auge immer mehr hervor. Dabei bestehen nur unbedeutende supraorbitale Schmerzen, die aber zeitweise exacerbiren und dann der Patientin starke Leiden verursachen. Patientin wohnt in einem abgelegenen Dorfe der Provinz Cordoba und lässt sechs Monate ohne jede ärztliche Behandlung verstreichen, bis sie sich, beunruhigt durch die stete Zunahme des Exophthalmus, zur langen Reise nach Buenos Aires entschliesst.

Status praesens, 14. September 1896: Kräftiges, gut entwickeltes Mädchen weisser Rasse. Linkes Auge völlig normal. Rechtes Auge, direct nach vorne protrudirt, kann gerade noch mit Anstrengung durch die normalen Lider bedeckt werden. Bewegungen des Bulbus in allen Richtungen bedeutend eingeschränkt. Druck auf den Bulbus verursacht keine Schmerzen und keine Verminderung des Exophthalmus. Orbitalrand normal, zwischen ihm und Bulbus lässt sich durch Palpation nichts Abnormes feststellen. Conjunctiva bulbi leicht entzündet. Nach aussen sieht man die Fasern der Sehne des Rectus externus etwas von der Sclera abgehoben, so dass die Insertion viel deutlicher, als normal, zu sehen ist. Pupille mässig erweitert, im Vergleich zum linken Auge; reagirt nur träge. Papille etwas röther, als links; mit scharfem Rande und ohne Veränderungen im Caliber und Verlaufe der Gefässe. Visus auf

Fingerzählen in einem Meter herabgesetzt. Es lässt sich keine Einschränkung des Gesichtsfeldes nachweisen.

Patientin giebt an, dass sie jedesmal, wenn sie die Augen fest schliesst, sofort ein lautes, aber fernes schwirrendes Geräusch auf der rechten Seite höre. Dies Geräusch setzt plötzlich ein, besteht aus einer Reihe von stossweisen, schnell aufeinander folgenden Vibrationen, welche immer schwächer werden und nach 5—8 Sekunden gänzlich verhallen. Manchmal hört sie noch am Schluss einige stärkere Vibrationen. Durch Druck oder Percussion lässt sich das Geräusch nicht hervorbringen. Legt man das Ohr auf das rechte Auge, so hört man, wenn sie auf Befehl die Augen fest schliesst, das beschriebene Geräusch als eine Art fernen Donners, der langsam, aber früher für den Arzt, als für die Patientin schwindet, — ohne jedoch die Schwingungen zu fühlen. Die Kranke weiss nicht anzugeben, wann sie das Geräusch zum ersten Male bemerkt hat, jedenfalls existirt es schon länger, als einen Monat. Es wird von ihr nur als unbedeutende Unannehmlichkeit betrachtet.

Die Diagnose wurde auf Echinococcus-Cyste im Muskeltrichter gestellt. Am 18. September wurde unter Narkose eine Canthotomie und hierauf ein Einschnitt oben aussen, zwischen Rectus superior und Rectus externus gemacht, der auf eine hinter dem Bulbus und aussen vom Opticus gelegene Echinococcus-Cyste führte. Der Inhalt der Cyste war wasserklar, ohne Tochterblasen. Die Extraction der Membran war in Folge der tiefen Lage und der Kleinheit des Einschnittes sehr schwierig und nicht in einem Stücke ausführbar. Nach den Fragmenten der Membran berechnet war die Cyste von der Grösse einer grossen Haselnuss. Drainage mit Jodoformgaze. Einen Monat später wurde die Pat. entlassen. Der Bulbus befand sich in normaler Lage, aber es bestand Strabismus convergens und mässige Mydriasis. Der Visus hatte sich nur sehr wenig gebessert.

Hydatidenschwirren bei Echinococcus in irgendwelchem Theile des Körpers ist ein seltenes Symptom. Wenn man bedenkt, dass bisher nur ungefähr siebzig Fälle von Echinococcus der Orbita beschrieben worden sind, ist es nicht zu verwundern, dass man es bisher noch nicht angetroffen hatte. Ich glaube nicht, dass das Schwirren, falls es bei Echinococcus der Orbita besteht, übersehen werden kann, da es, wie der eben beschriebene Fall beweist, auffällige subjective Erscheinungen verursacht, welche wohl kaum ein Patient dem Arzte verschweigen wird.

Unser Büchertisch.

Neue Bücher.

1. Die pathologische Histologie des menschlichen Auges, in Mikrophotogrammen dargestellt von Dr. A. Birnbacher, Prof. der Augenheilk. a. d. Univ. Graz. Erste Lieferung. Bindehaut. Mit 5 Tafeln in Lichtdruck. Leipzig, Veit & Comp., 1899. (Es sind 4—5 Lieferungen in Aussicht genommen.)

Der Kliniker soll durch dieses Werk unbedingt naturgetreue Bilder erhalten, welche die wichtigsten histologischen Verhältnisse der häufigeren Erkrankungsformen unmittelbar neben dem lebenden Object verdeutlichen.

In der That ist dieser Atlas durch Naturtreue und klinische Wichtigkeit der dargestellten Gegenstände allen seinen Vorgängern weit überlegen.



Die erste Tafel zeigt den einfachen Bindehaut-Catarrh, den Follikel-Catarrh und das Trachom. Offen wird zugestanden, dass die Körner des Follikular-Catarrhs und die des Trachom gleich aussehen, nur dass in letzteren später ein Zerfall der Zellmassen beobachtet wird.

Die zweite Tafel giebt Trachom-Narbe, Pannus, Bindehaut-Gonorrhöe bei Neugeborenen und bei Erwachsenen.

Sind eben die letztgenannten Bilder dem Kliniker sehr interessant, zumal er sie nur selten sich verschaffen kann; so gilt dies noch mehr von der folgenden Tafel, welche croupös-diphtherische Entzündung der Bindehaut, Tuberkulose, Hyalin-Degeneration und Frühjahrcatarrh uns veranschaulicht.

Die 4. Tafel bringt Pterygium, Pinguecula, Papillom, Polyp, Dermoid, Pemphigus.

Die 5. Tafel endlich zeigt Sarkom und Carcinom und, für viele eine lehrreiche Gabe, gonorrhoisches Bindehaut-Secret, Secret bei Pneumokokken-Conjunctivitis, Diplobacillus Morax-Axenfeld.

Sowohl dem Verf. wie dem Verleger gebührt unsre wärmste Anerkennung.

2. Kanon der Physik. Die Begriffe, Principien, Sätze, Formeln, Dimensionsformeln und Constanten der Physik, nach dem neuesten Stande der Wissenschaft systematisch dargestellt von Dr. Felix Auerbach, Prof. der theoretischen Physik a. d. Univ. Jena. Leipzig, 1899, Veit & Comp. (522 S.)

Ein werthvolles Buch für den, welcher über Raum und Zeit, Kraft, Masse, Materie, Potential, Energie, Entropie sich belehren will. Der 6. Abschnitt handelt vom Licht und enthält auch die neuesten Forschungen.

*3. Therapie der Augenkrankheiten von Prof. Goldzieher. Erste Hälfte. Leipzig, Veit & Comp.

Referate, Uebersetzungen, Auszüge.

1) **Augenheilanstalt in Basel. XXXIV. Jahresbericht vom 1. Januar bis 31. December 1897,** von Prof. Dr. Karl Mellinger. Basel 1898.

Neu aufgenommene Patienten 595, Poliklinische 2841; Operationen 241.

Es wurden 4 Fälle von Conj. croup. bei Kindern beobachtet. Dieselben wurden im allgemeinen Krankenhause behandelt. Eine Ansteckung bei anderen Kranken kam nicht vor. In 3 Fällen ergab die bakteriologische Untersuchung vorherrschend Diphtherie-Bacillen, in einem Staphylokokken und Pneumokokken allein. In 2 von 3 Fällen mit Diphtherie-Bacillen ergab der Thierversuch hohe Ansteckungskraft. In 2 Fällen der Kinder war und blieb nur ein Auge erkrankt, obgleich das andere in keiner Weise geschützt wurde. Verf. hält, gewiss mit Recht, die Conj. croup., trotz des bakteriologischen Befundes, nur für eine mittelschwere Conjunctival-Erkrankung mit sehr geringer Ansteckungsfähigkeit.

In 10 Fällen von Hypopyon-Keratitis wurden 2% subconj. ClNaO-Injectionen mit bestem Erfolge angewandt. Bei dieser Behandlungsweise sind auch die zurückbleibenden Trübungen weit geringer, als bei Sämisch'scher Spaltung oder bei Cauterisation.

Zur Extraction eines Metallsplitters aus der Iris wurde Hirschberg's Magnet mit gutem Erfolg benützt. Mit einem Accumulator in Verbindung gebracht, hebt derselbe ein Gewicht von 2 kg.

Auch bei einem Eisensplitter von 3,2 mm Länge, 1,9 mm Breite, 0,6 mm Dicke und 0.01 g Gewicht, im Glaskörper sitzend, und bei vorhandenem Hypopyon, beginnender Druckempfindlichkeit und auf $^5/_{1000}$ gesunkenem Sehvermögen, wurde durch Magnet-Operation ein reizloses Auge mit $^1/_3$ S erhalten.

Ferner berichtet Verf. über 2 Fälle von Irido-Chorioiditis suppurativa bei einer ganz gesunden 42jährigen Frau und einem ebenso gesunden 17jährigen Mädchen. In beiden Fällen blieb die Entstehungsursache unbekannt.

In einem durch einen Influenza-Anfall hervorgerufenen Glaukom wurde unter sehr ungünstigen Umständen Iridektomie gemacht. Nach derselben blieb der Bulbus hart, die Kammer stellte sich nicht mehr her, das Sehvermögen war auf das Erkennen von Handbewegungen herabgesunken. Durch 2 hintere Sklerotomien wurde die Tension vermindert, die Kammer stellte sich wieder her, das Sehvermögen hob sich bedeutend. Während der Heilung der Skleralwunden gingen die Erfolge wieder verloren; eine cystoide Vernarbung der Iridektomiewunde, sowie die fortgesetzte Anwendung von Myoticis bewirkten jedoch Wiederherstellung einer seichten vordern Kammer und Hebung des Sehvermögens auf $^2/_7$, welches sich, bis zur Abfassung des Berichtes, 8 Monate lang gehalten hatte.

In 3 Fällen von Neuritis und Neuritis retrobulbaris, bei denen als ätiologisches Moment nur eine Erkältung angenommen werden konnte, hatte Schmier-Kur sehr befriedigende Wirkung. Nicht minder günstigen Erfolg sah Verf. von Schmier-Kur (4,0) in 4 Fällen von sympathischer Augen-Entzündung.

Auch einen Fall von chronischem Oedem der Lider, welches den Gesichtsausdruck stark entstellte, wohl mit der von Fuchs so genannten Blepharochalasis identisch, hat Verf. bei einem gesunden 19jährigen Mädchen beobachtet und geheilt durch Excision ergiebiger Hautfalten, in welchen er mikroskopisch die elastischen Fasern feiner und weitmaschiger fand, als im normalen Gewebe.

Emmert.

---

2) Senile Oververziendheid. Academisch Proefschrift, door W. Kouwenhoven, Amsterdam 1899.

Verf. hat sich die Aufgabe gestellt, die Angabe Donders', dass das Auge im höheren Lebensalter hypermetropisch wird, nachzuprüfen, einmal, weil einige Ophthalmologen anderer Ansicht sind, besonders aber weil Massen-Untersuchungen der Augen älterer Personen nur spärlich vorliegen (Herrenheiser, Feilchenfeld, Cohn) und auch Donders' These sich nur auf 35 Fernpunktsbestimmungen bei Leuten über 40 Jahren stützt. (Donders: Ametropie en hare gevolgen 1860). Die Resultate der höchst mühsamen, mit grossem Fleiss und grosser Sorgfalt durchgeführten Untersuchungen und Berechnungen legt Verf. in seiner trefflichen Dissertation vor. Ausser 3877 Refractionsbestimmungen, die er auf der Poliklinik des Amsterdamer Binnengasthuis vornahm, standen ihm die Untersuchungsresultate von 758 Augen aus der Praxis von Prof. Straub zur Verfügung. Die untere Lebensgrenze war 35 Jahre, Augen mit einer Affection, die möglicher Weise die Refraction konnte beeinflusst haben (Maculae, Astigm., Catar. inc.) wurden ausgeschlossen, ebensolche mit schlechtem Visus. Verlangt wurde von 35—44 Jahren Vis. 1; 45—54 Vis. $^3/_4$; 55—64 Vis. $^1/_2$; von 65 Jahren an Vis. $^1/_3$. Stimmte die mit den Gläsern bestimmte Refraction mit dem Ergebniss der Schattenprobe nicht überein, dann wurde erstere in Rechnung gestellt. Unter Berücksichtigung der nur denkbaren Fehlerquellen wurde dieses grosse Material mit Hülfe von Dr. van der Plaats

nach streng mathematischen Grundsätzen statistisch verarbeitet, worauf hier nicht näher eingegangen werden kann. Die wichtigsten Ergebnisse sind folgende: Um das 50. Lebensjahr ist ein grosser Theil der früheren Emmetropen 1—1½ D hypermetropisch geworden, statt z. B. 83,5 % E, wie sie van der Meer bei Untersuchung der Schüler der Amsterdamer Mittelschulen und Gymnasien fand (wird als Dissertation veröffentlicht werden), giebt es nur noch 33,2 %. In den folgenden Lebensgruppen nimmt die Zahl der Emmetropen fortwährend ab. Eine Hypermetropen von 1—1½ D ist für die Mehrzahl der alten Leute die normale Refraction, ein kleiner Theil (< 10 %) bleibt emmetropisch, und ca. ums 65. Jahr nimmt die Procentzahl höherer Hypermetropen (2—4 D) zu. Die Statistik ergiebt also 2 Mal Abnahme der Refraction, ums 50. und 65. Jahr. Eine bestimmte Grösse für die senile Hypermetropie in den verschiedenen Jahren lässt sich nicht berechnen, es besteht da ein ziemlich grosser Spielraum. Welches ist nun die Ursache dieser senilen Hypermetropie? Donders kam per exclusionem auf die Linse, die im Alter durch Wachsthum, Sclerosirung, Aenderung der Brechungsverhältnisse so mancherlei Veränderungen erleidet, dass es uns eher wundern muss, dass viele Augen einen grossen Theil des Lebens dieselbe Refraction behalten. Ehe aber der optische Werth der senilen Linsenveränderungen, die eingehender besprochen werden, genau untersucht ist, bleibt die Annahme eines causalen Zusammenhanges eine Hypothese. Von grossem Belang sind die Untersuchungen Straub's und Falkenberg's über die durch Atropin verursachte Hypermetropie (Arch. f. O. 1889; Arch. f. Augenheilk. XXXIII. S. 188 und XXVI), die zu der These führten, dass das normale Auge eine Hypermetropie von 1—1,5 D besitze, die durch den Tonus des M. cil. im grössten Theil des Lebens latent ist und erst nach kräftiger Atropinisirung und im Alter durch Tonusverlust manifest wird. Die 1—1,5 D seniler Hypermetropie der meisten älteren Leute, wie Verf. sie berechnete, entspricht thatsächlich der Zahl, wie die genannten Autoren sie durch Atropinisirung als Regel bei 59 emmetropen Augen 20jähriger fanden. Für die Donders'sche Annahme spricht aber die weite Abnahme der Refraction, die Zunahme der Fälle von 2—4 D Hypermetropen in der Statistik nach dem 65. Lebensjahre (s. o.). Genügt also auch der Tonusverlust des M. cil. zur Erklärung der senilen Hypermetropie der grossen Mehrzahl alter Augen, so muss die Frage doch noch unentschieden bleiben. Verf. stellt im Anschluss an seine Dissertation die These auf: die normale Refraction des menschlichen Auges ist in jedem Alter Hypermetropie. Gegen diesen Gebrauch des Wortes normal muss opponirt werden. Normal, d. h. der Regel und der Idee der Vollkommenheit entsprechend ist im gesunden Auge in der Blüthe des Lebens, obige Beobachtungen Straub's als einwandsfrei vorausgesetzt, ein Tonus des M. cil., also Emmetropie, nicht aber der durch Schwächung oder Lähmung des Muskels hervorgerufene Zustand, einerlei ob durch Atropin senile Veränderung oder Diphtheriegift.

Dr. Hillemanns, Duisburg.

---

3) **Die Verletzungen des Auges**, von E. Praun. (Wiesbaden 1899, Verlag von J. F. Bergmann.)

Da eine zusammenfassende Darstellung der Verletzungen des Auges seit Beginn der anti- und aseptischen Aera in deutscher Sprache noch nicht geschrieben worden ist, so dürfte das vorliegende Werk eine fühlbare Lücke ausfüllen. Es will ein „Handbuch für den Praktiker“ sein, theoretische Erörterungen und pathalogisch-anatomische Befunde sind auf das möglich kleinste

Maass zusammengedrängt. Krankengeschichten, zum Theil eigenen, zum Theil fremden Beobachtungen entnommen, sind in reicher Fülle mitgetheilt. Die Literatur findet sich am Ende jedes Kapitels sorgfältig zusammengestellt.

Der erste Abschnitt behandelt als „Allgemeiner Theil" die Mechanik, den Verlauf, die Behandlung und Folgezustände der Augenverletzungen. Mit grösstem Nachdruck wird auf die Bedeutung einer absolut reinlichen Wundbehandlung hingewiesen unter Anlehnung an die Grundsätze Schimmelbusch's, Hirschberg's und Czermak's. „Man mache es sich zur heiligen Pflicht, in jedem Falle völlig den Vorschriften der Aseptik nachzukommen . . . „Quidquid delirant reges, plectuntur Achivi . . ." Der Leichtsinn des Arztes rächt sich bitter an seinen Patienten." Für die Nachbehandlung empfiehlt Verfasser statt des Verbandes das Fuchs'sche Gitter, das er mit einem Luftkissenreifen versehen hat. Sehr beherzigenswerth sind seine Grundsätze bezüglich der sympathischen Ophthalmie: in scharfem Gegensatz zu Schweigger, Schöler und Snellen verwirft er jede Ersatz-Operation und lässt, mit Uebereinstimmung mit Hirschberg, Nettleship und Knapp nur die Enukleation gelten. „Bei der arbeitenden Klasse kommt noch in Betracht, dass durch Enukleation die Gefahr am raschesten beseitigt wird, so dass sie ihrer Arbeit am ehesten zurückgegeben wird, und dass die Entfernung des Auges die Gefahr dauernd beseitigt, so dass Erblindung und Nothstand für die Familie ausgeschlossen ist. (S. 102.)" — Den Schluss des Allgemeinen Theiles bildet die Sachverständigen-Thätigkeit des Arztes nebst Feststellung und Berechnung des Schadens bei Augenverletzungen. Verfasser folgt hierbei den Darstellungen Magnus' und Grönuw's. Auffallend ist, dass die Simulation und die Mittel, sie zu erkennen in nur einer Seite abgehandelt werden.

Im besonderen Theil ist der Stoff in anatomischer Reihenfolge geordnet, es werden nach einander die Verletzungen (nicht perforirende, perforirende, Fremdkörper, Contusion u. s. w.) besprochen, von denen Hornhaut, Lederhaut, Gefässhaut, Linse, Glaskörper, Netzhaut, Sehnerv und die äusseren Schutzapparate des Auges getroffen werden können. Bei langen klaffenden Wunden der Hornhaut empfiehlt Verf. die Anlegung von 1 bis 2 Hornhaut-Nähten mit dünnsten Nadeln, die nur durch die obersten Lamellen hindurch geführt werden sollen; in eben derselben Weise näht er jede perforirende Skleralwunde, wenn sie eine grössere Ausdehnung, als 3 mm, besitzt. — Mit ganz besonderer Sorgfalt sind die Kapitel bearbeitet, in denen über die Extraktion von Fremdkörpern aus dem Innern des Auges, namentlich von Eisen, verhandelt wird. Verf. folgt hier in allen wesentlichen Punkten dem „Altmeister auf diesem Gebiete, Hirschberg," dessen „Grundsätze von den meisten Fachgenossen bedingungslos angenommen worden" (S. 364) sind. Mit Nachdruck betont er in Uebereinstimmung mit Hirschberg, dass die Kranken zur Magnet-Operation tief narkotisirt werden müssen, schon wegen der Gefahr des Glaskörperverlustes. Auch der Haab'sche Magnet wird voll gewürdigt, und die Indicationen für die Anwendung des einen, bezw. des andern Magneten werden ausführlich zusammengestellt. „Der Haab'sche Elektromagnet findet im allgemeinen Verwendung bei allen nicht sichtbaren und kleineren Eisensplittern; hiergegen hat es keinen Sinn, sehr grosse Eisensplitter nach vorn zu ziehen, schon wegen der Gefahr der Linsen- und Irisverletzung, Glaskörpertrübung u. s. w. Hier ist also Hirschberg'scher Magnet besser" (S. 368 ff.). Bezüglich weiterer Details sei auf das Original verwiesen.

Im Anhang werden die Kriegsverletzungen des Auges besprochen. Verf. empfiehlt nach dem Vorgange H. Cohn's und v. Oettingen's den einzelnen

Feldspitälern Augenärzte zuzuweisen; auf alle Fälle sollte die Enukleation eines voraussichtlich erblindenden Auges rechtzeitig vorgenommen werden, um traumatische Iridocyklitis und sympathische Ophthalmie zu verhüten; dagegen sind Sondirungen von Augapfelwunden sowie Fremdkörper-Extraktionen absolut zu unterlassen, wenn sie nicht unter strengsten aseptischen Cautelen ausgeführt werden können.

Die Therapie ist überall sorgfältig besprochen. Prophylaktische Maassnahmen, soweit sie Verf. vorschlägt, richten sich nach den Grundsätzen von H. Cohn und E. Fuchs.

Die Darstellung ist angenehm, kritisch und sehr anschaulich.

C. Hamburger.

Journal-Uebersicht.

I. Die ophthalmologische Klinik. 1899. Nr. 7—11.

1) **Ein Beitrag zur operativen Behandlung von Ectopia lentis congenita,** von Zion.

Der mitgetheilte Fall zeigt, dass selbst bei kleinen Kindern die Discission nicht immer zum Ziele führt und zwar in Folge der Härte der Linse, welche keine Neigung zur Quellung hat und in manchen Fällen in absehbarer Zeit überhaupt nicht resorptionsfähig ist. Sodann beweist der Fall, dass bei nicht in die Vorderkammer luxirten Linsen die Extraction ohne Verlust von Glaskörper möglich ist.

---

2) **Zur Behandlung der Chorioiditis der Macula,** von Darier.

Verf. empfiehlt nochmals die subconjunctivalen Quecksilber-Injectionen in folgender Zusammensetzung:

Hydarg. cyanat.	0,01
Natr. chlorat.	1,0
Aq. dest. sterilisat.	50,0.

Davon wird $^1/_4$ bis eine ganze Spritze injicirt.

---

3) **Sympathische Neuritis optica, Heilung durch Enucleation des verletzten Auges,** von Chevalier.

Die primäre Verletzung wurde durch ein Stück Zündhütchen verursacht, welches in den Glaskörper eindrang. Die Neuritis auf dem zweiten Auge zeigte sich 6 Tage nach der Verletzung.

---

4) **Ein Fall von traumatischer Austreibung der Linse,** von Guiot.

Ein Hufschlag war die Ursache der Linsen-Austreibung. Das Sehvermögen ist gut.

---

5) **Anastomosenbildung zwischen zwei Netzhautarterien bei einem Fall von Embolie der Arteria centralis retinae,** von Königshöfer.

---

6) **Zur Pathogenese des einfachen chronischen Glaucoms. Eine Familie mit erblichem Glaucom,** von Rogman.

Eine Mutter und drei ihrer Söhne waren von Glaucom befallen.



7) Zwei Fälle von Pseudoglaucom bei Influenza, von Walle.

In beiden mitgetheilten Fällen trat während eines Influenza-Anfalles eine acute Erkrankung eines Auges auf, die unter den Erscheinungen eines Glaucomanfalles erfolgte, wenn man die Erhöhung des intraocularen Druckes, die Injection der episkleralen Venen und die Trübung der Hornhaut und des Glaskörpers, sowie im zweiten Fall ausserdem noch die anfängliche Erweiterung und Starre der Pupille und Flachheit der Vorderkammer berücksichtigt. Gegen Glaucom sprach in beiden Fällen die Abwesenheit einer Gesichtsfeldbeschränkung. Dass es sich thatsächlich nicht um Glaucom handelte, dafür spricht die Erfolglosigkeit bezw. der negative Erfolg der Iridectomie im ersten Falle und die auffallend schnelle Heilung nach Atropinisirung im zweiten. Verf. möchte die Erkrankung als eine acute seröse Entzündung des Ciliarkörpers auffassen, da unzweifelhaft in beiden Fällen eine diffuse Trübung des Glaskörpers bestand.

---

8) Zur Behandlung der Chorioiditis der Macula, von Mellinger.

Verf. wendet sich gegen Darier und seine Theorie der medicamentösen Wirkung des Quecksilbers. Er sieht die Injectionen unter die Conjunctiva lediglich als lymphtreibende Mittel an und empfiehlt als bestes und unschädlichstes das Kochsalz.

---

9) Ueber das Wesen des Herpes zoster und seine Behandlung, von Abadie.

---

10) Ueber die Wirkung des Tropacocaïns in Bezug auf Anästhesirung der Cornea und Conjunctiva, von Hilbert.

Verf. ist der Ansicht, dass das Tropacocaïn in Bezug auf anästhesirende Wirkung das Cocaïn völlig ersetzt, dass es aber letzterem hinsichtlich des Intactlassens der Cornea, seiner antiseptischen Wirkung, des Fortfalls der intraocularen Drucksteigerung und der Mydriasis und wegen seiner geringeren Giftwirkung erheblich überlegen ist.

---

11) Der heutige Stand der Therapie der Netzhautablösung, von de Wecker.

Moll.

II. La clinique ophtalmologique. 1899. Nr. 7—12.

(Die schon in der deutschen Ausgabe citirten Artikel blieben unberücksichtigt.)

1) Corps étranger intra-oculaire. Localisation par la radiographie, par Coppez.

Die nach der Enucleation vorgenommene Section ergab die Richtigkeit der radiographischen Diagnose.

---

2) De la myopie traumatique par distension ou déchirure de la zonule, par Darier.

Die mitgetheilten klinischen Beobachtungen können als eine weitere Stütze der Helmholz'schen Accommodations-Theorie gelten.

---

3) Résorption spontanée de la cataracte, par Hilbert.

---

4) L'hétéroplastie orbitaire, par Valude.



5) **Un cas de gliome de la rétine suivi d'enucléation. Pas de récidive,** par Desvaux.

Es handelt sich um ein Glioma endophytum, das auch den Sehnerv secundär ergriffen hatte. Seit der Enucleation ist ein Jahr ohne Recidiv verstrichen.

---

6) **Fistule congénitale de la cornée,** par Terson.

---

7) **Remarques sur l'anatomie et la pathologie des voies lacrymales,** par Rochon-Duvigneaud.

Verf. hat zum Object seiner Studien den Unterschied im Verlauf und der inneren Configuration des fötalen und erwachsenen Thränen-Nasencanals gemacht. Er leitet daraus gewisse Prädispositionen zur congenitalen Dacryocystitis ab.

---

8) **Deux cas d'iritis suppurative survenant après l'extraction de la cataracte et guéris par les frictions mercurielles,** par Vian.

---

9) **Phlegmon de l'orbite à pneumocoques chez un enfant au cours de la grippe,** par Lefrançois.

Die Diagnose wurde bakteriologisch sichergestellt.

---

10) **Moyen de rendre presque indolores les injections sous-conjonctivales et sous-coutanées de cyanure de mercure,** par Darier.

Ein Tropfen einer 1% Acoïnlösung, pro Spritze der Quecksilbercyanürlösung zugesetzt, lässt die subconjunctivale Injection schmerzlos erscheinen. Leider fällen die Jod- und reinen Quecksilber-Lösungen das Acoïn aus, während eine Kochlalz-Acoïnlösung sich mit Quecksilbercyanür gut mischt. Es empfiehlt sich, die Lösung stets frisch zuzubereiten.

---

11) **Sur le prognostic de la rétinite brightique,** par Jocqus.

Verf. theilt die Ansicht der meisten Ophthalmologen über die schlechte Prognose quoad vitam bei albuminurischer Retinitis.

---

12) **Destruction complète de la cornée par ulcère infectieux. Cicatrisation et guérison rapide avec régéneration de la plus grande partie du tissu cornéen. Leucome n'ocupant qu'ue tiers de la cornée. Iridectomie optique. Vision passable,** par Reumeaux.

Der Inhalt ist in der Ueberschrift wiedergegeben. Moll.

Vermischtes.

1) Michael Borysickiewicz,

geboren 1. März 1848 zu Bialobznica in Galizien, gestorben 18. September 1899.

B. absolvirte die medicinischen Studien in Wien 1872, war Aspirant bei Arlt 1872—1874, Assistent bei Stellwag 1874—1880, habilitirt als Docent 1880. Wurde am 24. März 1887 zum Ordinarius in Innsbruck und 1. April 1892 zum Ordinarius in Graz ernannt.

Seine hauptsächlichsten Publicationen sind:

1879, Ueber Pemphigus conjunct. (Zehender's Monats-Bl.)

1880, Beitrag zur Extraction des grauen Stares der Erwachsenen.

1887, Ophthalmoskopische Beobachtungen an 171 Geisteskranken der Klinik von Meynert.

1887, Anwendung des Cocaïns in der oculistischen Praxis.
1887, Untersuchungen über den feineren Bau der Netzhaut.
1894, Weitere Untersuchungen über den feineren Bau der Netzhaut.
1899, Beiträge zum feineren Bau der Netzhaut von Chamaleo vulgaris.

Ein guter Lehrer, der die deutsche Sprache vollkommen zu beherrschen gelernt, ein gewandter Operateur, ein sympathischer Mensch ist zu früh dahingegangen! Sein Andenken wird in Ehren bleiben. H.

2) Th. Puschmann, geb. 1847 zu Löwenberg in Schlesien, seit 1879 Prof. der Geschichte der Heilkunde in Wien, Herausgeber der sogen. Augenheilkunde des Alexander Trallian., der hervorragendste Vertreter seines Faches im deutschen Sprachgebiet, ist durch einen frühzeitigen Tod mitten aus seiner Thätigkeit herausgerissen: er war gerade mit der Herausgabe eines grossen Handbuches der Geschichte der Heilkunde beschäftigt. Hoffentlich findet sich ein Nachfolger, der das begonnene Werk zu Ende führt! H.

3) Ueber Argentamin, von Dr. Ed. Pergens (Brüssel). Wie ich im Augustheft, S. 225, dieses Centralblattes lese, wird unter dem Namen Argentamin noch immer Aethylendiaminsilberphosphat verstanden, obschon thatsächlich in dem Präparate kein Silberphosphat enthalten ist.

Ich kam folgender Weise zur Entdeckung dieses Verhaltens. Eine junge Dame, welcher ich 1897 eine Argentaminlösung zum Einträufeln verschrieben hatte, klagte tags darauf sehr über das starke Schmerzgefühl, das sie danach empfunden; ich träufelte ihr von meiner Lösung ein, welche gut vertragen wurde; ich bekam ihr Fläschchen zur Untersuchung; es war einfach eine Höllensteinlösung, welche der Apotheker gestand, bei Mangel an Argentamin substituirt zu haben. Zu gleicher Zeit hatte ich auch von meiner Argentaminlösung eingedampft, um zu sehen, wie sich das Abdampfen, das Krystallisiren u. s. w. verhält. Man spürte einen schwachen Ammoniakgeruch; ich fand aber keine Spur von Phosphorsäure, wohl aber Salpetersäure. Ich liess nun Argentamin aus einer besseren Apotheke holen und fand wieder keine Phosphorsäure; eine Probe, direct aus der chemischen Fabrik vorm. Schering erhalten, gab dasselbe Resultat; die drei Präparate enthielten Argentum nitricum mit Aethylendiamin. Als ich hierüber bei der Fabrik nachfragte, theilte man mir mit (1897), dass wegen der geringeren Haltbarkeit des Silberphosphats dieses in äquivalenter Menge durch Silbernitrat ersetzt worden war, und so in den Handel kam.

Ich hatte damals eine Arbeit über Silbersalze und ihre Wirkung auf das Auge in der Feder, unterliess ihre Veröffentlichung wegen des Erscheinens der Abhandlung Darier's; ich hatte noch mit Chlorsilber, Brom-, Jod- und kohlensaurem Silber experimentirt, welche wenig Schmerz verursachen, aber nicht immer Heilung hervorbrachten. Imre,[1] Bocci[2] und Hoor[3] wiesen zuerst auf die Anwendung des Präparates in der Augenheilkunde hin. Ich war mit der Wirkung sehr zufrieden; unangenehm war jedoch die Thatsache, dass der eine Apotheker, als 1 g Argentamin, 1 g der 10% Lösung gab, wie sie versandt wird; der andere aber, in Folge eines Gebrauchzettels, von der Fabrik versandt, die zehnfache Dosis gab.

Da nun zwei Arten Argentamin gebraucht worden sind, kann man die erste als Phosphargentamin, die zweite als Nitrargentamin bezeichnen.

---

[1] Szemészet, 1895, Nr. 5.
[2] 14. Congr. assoc. oft. ital. Annali di Ott. Tom. XXXIV, p. 29 (453).
[3] Klin. Monatsbl. Bd. XXXIV, S. 225.

Bibliographie.

1. Les stigmates ophthalmoscopiques rudimentaires de la syphilis acquise, par Antonelli. (La France médicale 17. Février 1899 und Archivio di Oftalm. VI, p. 263.) Mehr oder weniger früh in der Secundär-Periode der Syphilis kommen Veränderungen zuweilen vor, am Opticus, an den Gefässen der Retina, am Fundus; obschon diese ganz rudimentär sein können, verdienen sie doch Beachtung; sie können aus mehreren Gründen unbemerkt übersehen werden, hauptsächlich weil sie ohne Störung der Sehschärfe verlaufen können, wie diese gewöhnlich geprüft wird. Es ist eine Analogie vorhanden zwischen den Pigmentveränderungen an der Chorio-Retina und denen der Haut (Leucoderma syphiliticum); an der Chorio-Retina sind die Veränderungen leichter zu constatiren, wegen der stärkeren Anhäufung von Pigment; ebenso ist in der schwarzen Rasse das Leucoderma viel früher erkannt. Die Schlussfolgerungen sind: 1. Mit oder ohne die klassischen Veränderungen des Fundus sind häufig Andeutungen von Neuritis optica, Vasculitis, Chorio-Retinitis, oder nur eine Dystrophie des Pigmentes der Chorio-Retina vorhanden; das sind die rudimentären Stigmata. 2. Die rudimentären Stigmata der erworbenen Syphilis (secundär-tertiäre Periode) sind wesentlich dieselben der früher beschriebenen Stigmata der hereditären Syphilis; da diese letztere jedoch eine abgeschwächte (?) Form der acquirirten darstellt, findet man bei ihr meistens die Stigmata allein, während sie bei acquirirten Syphilis gewöhnlich mit Papillitis oder Heerderkrankungen des Fundus vorkommen. 3. Das häufige Vorkommen einer Dystrophia pigmentosa der Chorio-Retina ist bei Syphilis erwiesen; sie ist ein Analogon der oben erwähnten Hautveränderungen. 4. Die Stigmata können den Klinikern von grossem Nutzen sein, bei Syphilis der Kinder, ferner um die Aetiologie einer Tabes, einer allgemeinen Paralyse u. s. w. richtig zu stellen. Mehrere Krankengeschichten erläutern diese Thesen. Man muss alle verdächtigen Fälle darauf untersuchen.[1] Pergens.

2) Kleine Beiträge zur Lehre von der Augenmuskel-Lähmung und zur Lehre vom Schielen, von Hofrath Schnabel in Wien. Das Doppeltsehen bei Ablenkung der Gesichtslinie durch Lähmung eines Augenmuskels und das Einfachsehen bei Ablenkung der Gesichtslinie durch Schielen. (Wiener klin. Wochenschr. 1899. Nr. 20.) Der Ort des Scheinobjectes (das falsche Bild) im subjectiven Sehraume eines an Augenmuskellähmung Leidenden ist sofort gegeben, wenn bekannt ist, wohin die Gesichtsvorstellung verlegt wird, welche auf Grund des Macularbildes im lahmen Auge entsteht. Ein einfacher Versuch lehrt, dass ein Mensch, welcher gelernt hat, die beiden Macularbilder eines Objectes für die Wahrnehmung desselben zu verwerthen, die Macularbilder auch dann auf ein und dieselbe Stelle des subjectiven Sehraums bezieht, wenn sie thatsächlich von verschiedenen Objecten herrühren. Der Ort, an welchem die getrennten Objecte der beiden Macularbilder vereint gesehen werden, ist immer der vermeintliche Durchschnittspunkt der Gesichtslinien, das ist der Ort, an welchem sich wirklich das Object befindet, welches auf der Macula des gesunden Auges entworfen wird. Da das Gesichtsfeldcentrum des lahmen Auges subjectiv nach dem räumlich verschiedenen Gesichtsfeldcentrum des gesunden Auges verschoben wird, so muss das gesammte Gesichtsfeld des lahmen Auges eine Verschiebung nach der Rich-

[1] Ich finde neu hauptsächlich den Namen. H.



tung und um dieselbe Quote erfahren, wie das Centrum. In dem Gesichtsfelde des lahmen Auges kommt aber auch jener Gegenstand vor, welcher sich auf der Macula des gesunden Auges abbildet, und es muss daher im subjectiven Sehraume des Kranken neben jenem Gegenstande ein körperliches Ebenbild desselben, das Scheinobject, auftreten. Ein Pfeil, welcher aus dem Gesichtsfeldcentrum des lahmen Auges durch das des gesunden fliegt, giebt die Richtung an, in welcher sich das Scheinobject vom Objecte entfernt, der Abstand der beiden Gesichtsfeldcentren giebt den Abstand des Scheinobjectes vom Objecte. Die Wahrnehmungen auf Grund der Macularbilder verlieren bei Muskellähmungen ihre dominirende Stellung nicht, und es ist daher die Ueberlagerung des Objectes der Aufmerksamkeit durch ein anderes Object, Verundeutlichung der Gesichtsfeldmitte, die wichtigste unter den Störungen bei Muskellähmungen. In 2. Reihe steht die Verdoppelung des Objectes der Aufmerksamkeit. Das Vereintsehen des Getrennten und das Doppeltsehen des Einfachen ist nur möglich, wenn ein Theil des Gesichtsfeldes auf Grund zweier gleichzeitiger Erregungen entsteht, von welchen eine der rechten, die andere der linken Netzhaut angehört. Ein solcher Theil fehlt dem Gesichtsfelde des dauernd Schielenden. Sein summarisches Gesichtsfeld besteht aus Partien, welche nur auf Grund von Erregungen der Netzhaut im fixirenden, und solchen des abgelenkten Auges wahrgenommen werden. Die wahrnehmende Netzhaut des Schielenden liegt zum Theil im fixirenden, zum Theil im abgelenkten Auge. Sie empfängt aber von jedem Punkte des Sehraumes nur einen einzigen wirksamen Reiz; dem dauernd Schielenden fehlt die physiologische Doppelnetzhaut und mit ihr die Störungen, welche bei Bestand einer solchen auftreten, wenn sich auf jeder Macula ein anderes Object abbildet. Der Schielende nimmt so wie der Gelähmte beide Macularbilder, deren jedes einem anderen Objecte angehört, wahr. Er sieht wie dieser das Object deutlich, dessen Macularbild die Aufmerksamkeit zugewendet ist, das Object des anderen Macularbildes aber undeutlich. Er sieht aber die verschiedenen Objecte der Macularbilder an verschiedenen Orten, während der Gelähmte gezwungen ist, sie an ein und denselben Ort zu verlegen. Im Schielenden erweckt die Reizung der excentrischen Stelle auf der Netzhaut des Schielauges, die vom Objecte herrührt, das sich auf der Macula des Fixirauges abbildet, keine Wahrnehmung, und ebenso die Reizung der excentrischen Netzhautstelle im Fixirauge, welche das Bild des Objectes trägt, das sich auf der Macula des Schielauges abbildet. Der Gelähmte dagegen empfängt aus jeder Netzhautreizung im fixirenden und aus jeder im abgelenkten Auge eine Wahrnehmung. Die Art, in welcher die Schielenden die Netzhautreizungen zum Aufbau des Gesichtsfeldes verwerthen, ist im gleichen Grade zweckmässig, wie jene, welche den Menschen mit normal gestellten Augen eigenthümlich ist. Die Unfähigkeit der im reiferen Alter von Muskellähmungen Ergriffenen, die durch lange Uebung festgewurzelte Verwendungsweise der Netzhautreizungen mit jener zu vertauschen, die Schielende üben, zeigt, dass die Rücksicht auf Zweckmässigkeit nur bis zu einer gewissen Altersgrenze gestaltend wirkt. Angeborene Muskellähmungen gehen ohne Doppeltsehen einher, in reiferem Alter acquirirtes Schielen bedingt Doppeltsehen. Ausser den beiden vorgeführten Hauptgruppen kommen noch 2 kleine Gruppen in Betracht, welche zeigen, dass in der Jugend auch die Fähigkeit zu abwechselnder Verwendung der beiden Typen für den Aufbau des Gesichtsfeldes erworben werden kann. Es sind dies einerseits Fälle von früh erworbenen Lähmungen, in welchen die Objecte in jener Blickfeldhälfte, für welche die Thätigkeit des gelähmten Muskels erforderlich wäre, so gesehen werden, als ob Schielen bestände, Objecte aber in der

entgegengesetzten Blickhälfte binocular; und andererseits Schielende, die zeitweise beide Augen dem Objecte richtig zuwenden, somit binocular sehen, und zeitweilig schielen und jedes der beiden Objecte an seinem Orte und einfach sehen. Diese Schielenden gelangen durch Operation zum einem binocularen Sehen.

Schenkl.

3) Kleine Beiträge zur Lehre von der Augenmuskellähmung und zur Lehre vom Schielen, von Hofrath Prof. J. Schnabel in Wien. (Wiener klin. Wochenschr. 1899. Nr. 22.) 1. Die Leistungen der Seitenwender, erläutert durch die Ausfallserscheinungen bei Lähmung dieser Muskel. Auf Grund der Betrachtung der Stellung und Bewegungen eines Auges mit vollständiger Lateralislähmung und eines Auges mit vollständiger Medialislähmung kommt Verf. zu dem Schlusse, dass jede Innervation zur Rechtswendung, von welchen Punkten der horizontalen Bahnen der Hornhautscheitel sie auch immer ausgehen mögen, sich aus einem Impulse zur Erschlaffung der Linkswender und einem Impulse zur Contraction der Rechtswender zusammensetzt, und dass jede Innervation zur Linkswendung aus einem Impulse zur Erschlaffung der Rechtswender und einem Impulse zur Contraction der Linkswender besteht. Jeder Rechtswender bewegt das Auge aus dem linken Augenwinkel in den rechten, und jeder Linkswender bewegt das Auge aus dem rechten Augenwinkel in den linken. — 2. Zur Aetiologie des Schielens. Verf. hat bisher keinen Fall gesehen, in welchem die Schielstellung die durch vermehrte elastische Spannung des Schielmuskels herbeigeführte Ruhestellung des schielenden Auges gewesen wäre. In allen von ihm beobachteten Schielfällen war die Strecke, welche der Hornhautscheitel aus der Schielstellung nach der Seite des Schielmuskels durchlaufen konnte, kürzer als die Adductions- bezw. Abductionsstrecke des normalen Auges aus der Lidspaltenmitte; dagegen die nach der Seite des Antagonisten hin, grösser. In allen Fällen von alternirendem Schielen lässt sich klar erkennen, dass sich weder das schielende Auge, noch das in der Lidspaltenmitte stehende fixirende Auge in Ruhestellung befindet, denn es liegt an beiden Augen der Halbirungspunkt der horizontalen Bahn des Hornhautscheitels nicht in der Lidspaltenmitte, sondern je nach der Art des Schielens nasenwärts oder schläfenwärts von der Lidspaltenmitte. In mehr als der Hälfte aller Schielfälle ist aber die Anomalie der relativen Ruhestellung nur am abgelenkten Auge vorhanden, während am fixirenden der Halbirungspunkt der horizontalen Bahn des Hornhautscheitels in die Lidspaltenmitte fällt. Bei solchen Fällen ist die elastische Spannung des Schielmuskels nicht vermehrt, der Schielmuskel ist nicht krampfhaft contrahirt, die Schielstellung ist nicht die relative Ruhestellung des Auges. Das Verständniss dieser Fälle wird durch die Betrachtung einer bestimmten Gruppe von Einwärtsschielenden, bei welchen der Halbirungspunkt der horizontalen Bahn des Hornhautscheitels, sowohl am fixirenden, als am schielenden Auge in der Lidspaltenmitte liegt, die relative Ruhestellung an beiden Augen normal ist, erleichtert. Solche Augen sind immer hypermetropisch, das Schielen tritt nur bei Fixation auf, es besteht Diplopie wie bei Augenmuskellähmungen, Convexgläser beheben das Einwärtsschielen. Diese Schielform entsteht durch fehlerhafte Convergenz zum Zwecke der Accommodations-Erleichterung. Reine Convergenz bringt die beiden Hornhautscheitel in die mediale Lidspaltenhälfte, und, da der Schielende das fixirende Auge in der Lidspaltenmitte hält, so muss sich mit der Convergenz-Innervation eine Innervation zur Wendung beider Augen nach der Seite des fixirenden Auges verbinden. Durch die Seitenwendung geht das eine Auge aus der Convergenzstellung in die Lidspaltenmitte, das andere Auge in die Schielstellung.

Zwischen diesen beiden Formen steht eine Form stationären Schielens bei Hypermetropen, bei welcher die präexistirende abnorme Stellung des Hornhautscheitels zur Lidspaltenmitte durch die im Interesse des deutlichen Sehens eintretende Convergenz-Innervation mit gleichzeitiger Innervation zur Drehung beider Augen nach der Seite des Fixir-Auges gesteigert wird. — 3. Ueber die Sehschärfe schielend abgelenkter Augen. Unter 527 Einwärtsschielenden zählt Verf. nur 63 (12 %), die an beiden Augen normale Sehschärfe hatten. Die Schlüsse, die er aus seinen statischen Zusammenstellungen zieht, sprechen für die Annahme, dass die Amblyopie schielender Augen nicht angeboren ist, sondern dass vielmehr in dem Bestande des Schielens der Grund der Herabdrückung der Sehschärfe gesucht werden muss, und zwar geschieht dies in umso ausgiebigerem Maasse, je jünger das Individuum zur Zeit der Entstehung des Schielens ist. Der Schielende verwendet die Macula des abgelenkten Auges nur zum excentrischen Sehen und hierin liegt ein ausgiebiger Grund, um die Ausbildung voller Leistungsfähigkeit, bezw. die Erhaltung auf der bereits erreichten Stufe der Leistungsfähigkeit um so erfolgreicher zu verhindern, je kürzere Zeit seit der Erwerbung derselben verflossen ist, d. h. je jünger das Individuum ist. Schenkl.

4) Zur Aetiologie und sonstigen Kenntniss des Ulcus corneae cum hypopyo, von Doc. Dr. S. Klein, Vorstand der 2. Augenabtheilung der Wiener allgem. Poliklinik. (Wiener med. Wochenschr. 1899. Nr. 16.) Bei zwei an Glaukoma absolutum leidenden Patienten hat Verf. eitrige Hornhautentzündung beobachtet. Im ersten Falle war ein stark secernirender Conjunctivalcatarrh und Gesichts-Ekzem vorhanden. Die Quelle der Infection musste in dem Ekzem des Gesichtes gesucht werden; die Einbruchspforte war in den durch Bersten der Blasen an der Cornea gesetzten Substanzverlusten gegeben. Das Auge musste enucleïrt werden. Ein ähnliches Bild bot ein mit Psoriasis vulgaris behafteter Patient; die Infectionsquelle war hier aller Wahrscheinlichkeit nach die Psoriasis. Schenkl.

5) Kann Schielen Schwachsichtigkeit verursachen? von Dr. M. Sachs, Assistent der Augenklinik des Hofrath Fuchs in Wien. (Wiener klin. Wochenschr. 1899. Nr. 25.) Verf. tritt für die Annahme einer Amblyopie strabotica ein. Seiner Ansicht nach ist der Verlust der Fähigkeit, beim Sehen mit beiden Augen den Eindrücken des abgelenkten Auges die volle Aufmerksamkeit zuzuwenden, ein charakteristisches Merkmal der Amblyopia strabotica. Der Schutz gegen den Verfall des Sehvermögens ist nicht im alternirenden Geradeaussehen, sondern im alternirenden Fixiren zu suchen. Schenkl.

6) Die Nitronaphthalin-Trübung der Hornhaut, eine Gewerbekrankheit, von Dr. V. Hanke, Assistent an Hofrath Fuchs' Augenklinik in Wien. (Wiener klin. Wochenschr. 1899. Nr. 27.) Bei einem Arbeiter, der in einer Sprengstofffabrik, in welcher die bei der Dynamit-Erzeugung sich ergebenden Abfälle zur Nitronaphthalin-Fabrikation verwendet werden, beschäftigt ist, hat Verf. ganz gleiche Veränderungen beobachtet, wie sie Frank bei einem Arbeiter, der in derselben Fabrik beschäftigt war, bereits zu constatiren in der Lage war. (Beiträge zur Augenheilkunde. 1898. Nr. 31.). Es handelte sich um beide Augen betreffende Corneal-Trübungen, die aus kleinsten, dicht aneinander gelagerten, oft gruppenförmig angeordneten, durchsichtigen Bläschen bestanden. Die Trübungen beschränkten sich auf den Lidspaltenbezirk der Hornhäute. Entzündliche Erscheinungen fehlen vollständig. Bei dem von Frank beobachteten und veröffentlichten Falle trat im Verlaufe von 2 Jahren vollständige Restitutio ad integrum ein. Schenkl.

7) Ueber die Entstehung der Stauungspapille und eine neue Erklärung derselben, von Prof. Dr. Deyl in Prag. (Wiener klin. Rundschau. 1899. Nr. 11—18.) Die Stauungspapille entsteht nach Verf. in Folge der von ihm anatomisch nachgewiesenen Compression der Vena centralis retinae an ihrer Durchtrittsstelle durch die äussere vom Opticus abgedrängte Scheide; die dadurch bedingte Spannung der Duralscheide ruft eine Knickung und theilweise Einschnürung der Centralvene hervor. Die Ansammlung der Flüssigkeit im vorderen Theile des Zwischenscheidenraums hängt mit der Erhöhung des intracraniellen Druckes zusammen oder wird durch eine Art Verschluss im Foramen opticum verursacht. Letzterer kann unter besonderen Umständen auch bei Hypophysistumoren und Acromegalie eintreten, wodurch das Vorkommen von Stauungspapille in einigen dieser Fälle auf Grund der Lymphstauung und der dadurch erfolgenden Compression der Vena centralis seine Erklärung findet. So lange die Ausdehnung der Duralscheide die Austrittsstelle der Centralvene aus der äusseren Scheide nicht erreicht, kann trotz vorhandenen Hydrops eine Stauungspapille nicht entstehen. Entleert sich auf irgend eine Art der Hydrops, der die Stauungspapille erzeugt, so kann letztere zurückgehen; Recidive sind jedoch nicht ausgeschlossen. In seltenen Fällen kann, ohne dass hierzu ein Scheidenhydrops nothwendig wäre, durch tuberculöse oder syphilitische Granulationen, retrobulbäre neuritische Processe u. s. w. eine Compression der Centralvene verursacht werden. Im Gegensatze zur Annahme der Primär-Oedemtheorie muss hervorgehoben werden, dass die Vena centralis in ihrem weiteren peripheren, axialen Verlaufe vor der Einschnürung nicht nur nicht comprimirt, sondern erweitert ist. Die Theorie einer primären Entzündung des Sehnerven durch von Tumoren producirte toxische Stoffe ist nicht haltbar. Schenkl.

8) Zur Physiologie der willkürlichen Bewegungen, von Prof. Zuckerkandl und Dr. Erben. II. Ueber die Seitenbewegungen des Auges auf Grund von Leichenversuchen und von Befunden bei Augenmuskellähmungen. (Wiener klin. Wochenschr. 1899. Nr. 23.) Schenkl.

9) Ueber die sympathische Pupillarreaction und über die paradoxe Lichtreaction der Pupillen bei der progressiven Paralyse, von Dr. J. A. Hirschl, Assistent an der psychiatrischen Klinik in Wien. (Wiener klin. Wochenschr. 1899. Nr. 22.) Verf. hat sämmtliche Paralytiker, die in einem Zeitraume von etwa 2 Jahren zur Beobachtung kamen, auf sympathische Pupillarreaction untersucht und kommt zu folgenden Schlüssen: Beim Argyll-Robertson'schen Phänomen fehlt fast ausnahmslos die sympathische Reaction der Pupillen; als pathalogisch-anatomische Veränderung, die als Parallelvorgang des Fehlens der sympathischen Pupillarreaction anzusehen ist, findet man atrophische Veränderungen der sympathischen Halsganglien und vereinzelt auch Atrophie der lateralen Zellengruppe im Vorderhorn des untersten Cervical- und obersten Dorsalmarkes. Die paradoxe Lichtreaction der Pupillen tritt ein: bei Argyll-Robertson'schen Phänomen, wenn die sympathische Reaction vollkommen erhalten ist; bei Argyll-Robertson'schen Phänomen und sympathischer Pupillenstarre dann, wenn im Zusammenhange mit Insufficienz der Rect. int. bei Belichtung Abductionsbewegung des Bulbus ausgelöst wird. Beide Arten der paradoxen Lichtreaction der Pupillen bieten ihrem Wesen nach nichts Paradoxes dar. Im ersten Falle bringt die Wärme der Lichtquelle die erhaltene sympathische Reaction zum Vorschein, im 2. Falle tritt Abduction des Bulbus ein und mit dieser die entsprechende Erweiterung der Pupille. Schenkl.

10) Schulhygiene und Schularzt mit specieller Berücksichtigung der Augenhygiene. Feuilleton, von Dr. L. Schmeichler in Brünn. (Wiener med. Wochenschr. 1899. Nr. 21—26.) Schenkl.

11) Ein Fall von conjugirter Deviation beider Augen, demonstrirt von Prof. Dimmer in der wissenschaftlichen Aerzte-Gesellschaft in Innsbruck am 25. Februar 1899. (Wiener klin. Wochenschr. 1899. Nr. 21.) Bei dem 44jähr. Manne besteht eine Abweichung der Bulbi nach rechts. Das linke Auge ist nahe dem inneren Augenwinkel fixirt; das rechte kann beim Versuche nach links zu schauen bis zur Mittellinie gebracht werden. Diese Bewegung erfolgt auch beim Versuche zu convergiren. Bewegungen nach oben und unten frei. Im ganzen Blickfelde gleichnamige Doppelbilder von geringer Lateraldistanz. Ausserdem besteht linksseitige Facialparese, Schwindel, Parästhesien in der Oberlippe, in der linken Hälfte der Mundschleimhaut, Schwäche in der rechten unteren Extremität, Steigerung der Patellarreflexe, Hyperästhesien in beiden Gesichtshälften und Parese der Kaumuskeln links. Es wurde eine Lähmung der Linkswender mit gleichzeitigem Spasmus der Rechtswender diagnosticirt und ein Herd in der linken Hälfte des Pons angenommen, der auf das in der rechten Ponshälfte befindliche Coordinationscentrum für die Rechtswendung der Augen reizend wirkt. Ein tuberculöses Geschwür im Kehlkopf und eine Infiltration der rechten Lungenspitze legte die Annahme eines tuberculösen Herdes nahe. Schenkl.

12) Einen Fall von Pemphigus conjunctiva demonstrirt Assistent Dr. M. Sachs in der Gesellschaft der Aerzte in Wien am 9. Juni 1899. (Wiener klin. Wochenschrift. 1899. Nr. 24.) Der 25jährige Kranke zeigt Folgezustände eines Pemphigus conjunctivae, narbige Schrumpfung der Bindehaut und Verwachsung der Lider mit dem Bulbus. Am rechten Auge besteht kaum mehr eine Lidspalte; am linken Auge ist eine solche wohl noch vorhanden, die Cornea liegt jedoch nicht frei zu Tage, sondern ist von der Fortsetzung der Membran bedeckt, die sich von den Lidrändern auf den Bulbus hinüberschlägt. Diese Membran ist durch die Bewegung der Lider so gedehnt, dass sie sich in Falten legen lässt. Am rechten Auge ist S $^1/\infty$. Das linke Auge zählt Finger in kurzer Distanz. Wiederholt wurden Trichiasisoperationen und einmal, und zwar erfolglos, Ueberpflanzung von Schleimhaut versucht. Mundhöhle und Rachenschleimhaut waren ebenfalls erkrankt. Schenkl.

13) Keratomalacie bei Bindehaut-Xerose, von Doc. Dr. Elschnig in Wien. (Wiener med. Wochenschr. 1899. Nr. 18.) Der Fall betraf eine erwachsene, cachectische, durch Gallenretention schwer icterische Person und führte zum Zerfalle beider Hornhäute. An dem rechten Auge verlief der Process gutartig, indem ein Theil der Hornhaut erhalten blieb; an dem linken später erkrankten Auge trat vollständige Necrose ein. Ersteres zeigte an der Bulbusoberfläche nur Xerose-Bacillen, während am 2. Auge letztere durch Kokken und andere Bacillen verdrängt waren, welche den necrotischen Theil durchsetzten, bis zur eitrig infiltrirten Partie aber nicht vordrangen. Die Ursache war daher im vorliegenden Falle nicht bakterielle Infection, sondern musste in dem Allgemeinzustand des Kranken gesucht werden. Solche Fälle können somit relativ günstig verlaufen, wenn keine pathogenen Mikroorganismen vorhanden sind; im entgegengesetzten Falle werden sich zu den im Ernährungszustande des Gesammt-Organismus gelegenen Hauptursachen des Hornhautzerfalles auch die Folgen der bakteriellen Infection gesellen, und zu progressiver eitriger Infiltration und ausgedehnter Zerstörung der noch nicht nekrotischen Hornhautpartien



führen. Die Xerose-Bacillen wirken gewissermaassen nur wie Fremdkörper. Die Ursache der Häufigkeit des Vorkommens der Xerose bei Cholämie ist nicht in dem im Blute kreisenden Gallenbestandtheile, sondern in der durch die Lebererkrankung erzeugten Cachexie zu suchen. Schenkl.

14) Die Anwendung des Sideroskops, besprochen an der Hand neuer Beobachtungen, von Dr. Asmus in Düsseldorf. (Wiener med. Wochenschrift. 1899. Nr. 14.) Schilderung der Anwendungsweise des Sideroskops an der Hand einiger Fälle von Eisensplittern des Augeninnern. Schenkl.

15) Augenärztliche Mittheilungen, von Dr. L. Schmeichler in Brünn. II. Eine Secretionsanomalie der Meibom'schen Drüsen. (Wiener med. Wochenschr. 1899. Nr. 17.) 1. Ein Fall von Lithiasis palpebralis bei einem 13jährigen Jungen; grössere Anzahl Concremente verschiedener Grösse. 2. Fall von Follicular-Furunkel bei einem 5jährigen Kinde.

Schenkl.

16) Die Resection des Halssympathicus in der Behandlung des Glaucoms, von Dr. Th. Jonnesco in Bukarest. (Wiener klin. Wochenschr. 1899. Nr. 18.) Die besten Erfolge geben Fälle, in denen Entzündung und Reizung nicht oder wenigstens nicht bedeutend vertreten sind; bei der Unbedenklichkeit der Operation ist dieselbe jedoch bei allen Fällen zu versuchen, selbst bei heftigen Schmerzen im Stadium des Gl. absolutum. Besserung tritt sofort oder in späterer Zeit ein und ist eine fortschreitende. Die Operation kann selbst in Fällen wirksam sein, wo eine Iridectomie nicht zum Ziele führte. Das gleichzeitige Vorkommen von Morb. Basedowii und Glaukom spricht für den Einfluss der permanenten Reizung des Halssympathicus auf das Entstehen des Glaukoms. Die Operation beseitigt sämmtliche Symptome der Basedow'schen Krankheit. (8 Fälle von erfolgreicher Sympathicus-Resection werden mitgetheilt.) Schenkl.

17) Ueber Augencomplicationen bei acuten fieberhaften Erkrankungen, von Dr. Percy Flemming in London. (Wiener med. Blätter. 1899. Nr. 19—22.) Besprechung der Aetiologie und Pathologie der Augenerkrankungen bei Masern, Keuchhusten, Parotitis, Scharlach, Typhus, Influenza, Variola, Impfung, Varicellen und Erysipel. Schenkl.

18) Ein Fall von syphilitischer Meningitis mit temporaler Hemianopsie und vorübergehender totaler Amaurose, von Dr. Knolz, Leiter des Stadtspitals in Banjaluka (Bosnien). (Wiener med. Presse. 1898. Nr. 21 u. 22.) Ein eine 34jährige Patientin betreffender Fall von basaler, gummöser Meningitis, die zunächst zu linksseitiger, temporaler Hemianopsie, dann linksseitiger, totaler Amaurose, weiterhin temporaler Hemianopsie und später auch Amaurose rechterseits führte. Unter Quecksilber-Jodbehandlung Herstellung des Sehvermögens des rechten Auges, während das linke Auge der völligen Erblindung verfiel. Es bestand Stauungspapille, in der eine grosse physiologische Excavation dauernd erhalten blieb, so dass die Schwellung nur die oberen, inneren und unteren Randtheile betraf. Schenkl.

Um Einsendung von Separatabdrücken wird gebeten.

Verlag von Veit & Comp. in Leipzig. — Druck von Metzger & Wittig in Leipzig.

Centralblatt

für praktische

AUGENHEILKUNDE.

Herausgegeben von

Prof. Dr. J. Hirschberg, Geh. Med.-Rath, in Berlin.

Monatlich ein Heft. Preis des Jahrganges 12 Mark. Zu beziehen durch alle Buchhandlungen des In- und Auslandes und die Postanstalten des Deutschen Reiches.

November. Dreiundzwanzigster Jahrgang. 1899.

I. Ueber die Verwendung des Nebennieren-Extractes in der Augenheilkunde.

Von Dr. **H. Landolt**, I. Assistent der Universitäts-Augenklinik zu Strassburg i. E.

Schon seit längerer Zeit hat man der Wirkung des Extractes der Nebennieren die Aufmerksamkeit zugewandt, und von verschiedenen Autoren wurde der Extract für die Augenheilkunde empfohlen.

Louis Dor hat im Jahre 1895 in der Province médicale[1] über die Wirkung des Nebennieren-Extractes berichtet. Er theilte mit, dass nach Einträufeln in den Conjunctivalsack die Conjunctiva nach einem Zeitraum

[1] Am 11. Juli.

von 2 Minuten vollkommen blass wurde, und dass diese Blässe eine Viertelstunde anhielt. Er wandte den Extract bei Keratitis vasculosa an und beobachtete, dass die Vascularisation verschwand, und dass, nachdem zahlreiche Einträufelungen stattgefunden hatten, Heilung etwa nach Verlauf von 8 Tagen eintrat. Ausserdem benutzte er den Extract als Hämostaticum bei capillären Blutungen und als Unterstützungsmittel der Cocaïnanästhesie bei entzündeten Augen.

In gleichem Sinne sprach sich auch Dor's Schüler, Armand Barraud, aus. Die Verengerung der Gefässe beginnt 30—40 Secunden nach der Einträufelung, ist nach 2 Minuten vollständig und hält ungefähr 15 bis 20 Minuten an.

Auch Bates hob die anämisirende Wirkung des Nebennieren-Extractes bei entzündeten Augen hervor.[1]

Im Jahre 1896 sprach Darier auf dem Heidelberger Congress über den „Suprarenal-Extract in der Augenheilkunde“ und betonte gleichfalls die die Cocaïnanästhesie unterstützende Wirkung bei entzündeten Augen. Eine Einwirkung auf die Retinalgefässe konnte er nicht nachweisen.

In seiner Pariser These aus dem Jahre 1897 empfahl Hallot den Nebennieren-Extract bei einfacher Hyperämie der Conjunctiva, bei Keratitis vasculosa, als blutstillendes Mittel bei capillären Blutungen und zur Unterstützung der Cocaïnwirkung. Bei Iritis und Glaukom fand er keine beeinflussende Wirkung.

Auch Ovve de Buffalo sprach für die Anwendung des Extractes bei verschiedenen Formen von Conjunctivitis.

Sargnon[2] wandte den Extract in gleichem Sinne an wie die oben erwähnten Autoren.

Im Wiener medicinischen Club beschrieb Königstein ausführlich die anämisirende Wirkung des Nebennieren-Extractes.

Im letzten Jahre erschien in der Berliner klinischen Wochenschrift eine Arbeit von Radziejewski, in der die Anwendung des Extractes in der Augenheilkunde befürwortet wurde.

An diese Reihe von Arbeiten schliessen sich aus neuester Zeit noch andere an, die alle im Wesentlichen darin übereinstimmen, dass der Extract in der Augenheilkunde als anämisirendes Mittel verwendbar und als solches mehr oder weniger zu schätzen sei.

Lewandowsky,[3] der den Nebennieren-Extract intravenös injicirte, beobachtete eine Contraction der vom Sympathicus versorgten Muskeln des Auges und der Orbita. Er sah eine Erweiterung der Pupille.

---

[1] New York med. Journ. 1896. 16. Mai. Semaine médicale Nr. 3. Annexes pag. X.

[2] Lyon médical. 1898. Nr. 40. 2. October.

[3] Engelmann's Archiv. 1899. S. 360.



Bis jetzt kam der Extract in drei Formen in Anwendung. Die sogenannte amerikanische Methode der Darstellung des Nebennieren-Extractes, von BATES angegeben, war folgende: Nebennieren vom Hammel wurden getrocknet und zerrieben. Das Pulver wurde einige Minuten in kaltes Wasser gebracht. Dann wurde filtrirt, und die Flüssigkeit verdunsten gelassen. Der Rückstand wurde wieder in Wasser gelöst und zwar so, dass 0,6 g des getrockneten und pulverisirten Extractes 2 ccm Wasser entsprachen. Diese Lösung musste jedesmal frisch hergestellt werden, da sie sich leicht zersetzte.

Die zweite Methode der Gewinnung des Nebennieren-Extractes bestand einfach darin, sich einen wässrigen Auszug der zerkleinerten Nebenniere herzustellen unter möglichster Asepsis, jedoch ohne Hinzufügen von antiseptischen Substanzen. DOR zieht diese Methode der amerikanischen vor. Beide aber sind sehr umständlich und die Präparate lassen sich nicht aufbewahren.

In diesem Sinne bot eine bedeutende Erleichterung das von MERK hergestellte Präparat, das Extractum suprarenale haemostaticum, mit welchem NIEDEN und KÖNIGSTEIN eine Reihe von Untersuchungen anstellten.

Alle diese Präparate waren aber unrein und vermengt mit anderen Substanzen und mussten, da sie sich nicht hielten, jedesmal frisch vor der Benutzung hergestellt werden.

Erst in allerneuester Zeit gelang es, im Laboratorium von Prof. Dr. HOFMEISTER, OTTO v. FÜRTH[1] den physiologisch wirksamen Körper der Nebennieren zu isoliren und so zum ersten Male ein Präparat herzustellen, das sich vollkommen aseptisch darstellen und aufbewahren lässt, und das sich, was von grösstem Werthe ist, genau dosiren lässt. Die Höchster Farbwerke haben die Herstellung dieses Präparates übernommen und durch ihr freundliches Entgegenkommen war ich im Stande, jetzt schon, ehe das Präparat in den Handel kam, Versuche an Augen zu machen. Ich erhielt das Präparat, das eine dunkelbraune Flüssigkeit darstellt, in kleinen Glasröhrchen, deren beide Enden zugeschmolzen waren, und 2 ccm der Substanz enthielten. In dieser Form lässt sich eine grössere Menge lange Zeit aufbewahren. Will man sich von der Unverdorbenheit des Präparates überzeugen, so füge man demselben etwas Eisenchlorid zu. Es muss dann eine grüne Färbung entstehen, die durch nachfolgenden Zusatz von Natriumcarbonat in roth bis purpurroth übergeht. Diese Färbung wird durch Ansäuern mit Essigsäure wieder in grün verwandelt.

Nachdem ich an Kaninchenaugen durch Versuche mich überzeugt hatte, dass das Extract keinen verderblichen Einfluss auf die Augen hatte,

---

[1] O. v. FÜRTH: Zur Kenntniss der brenzkatechinähnlichen Substanz in den Nebennieren. Zeitschr. f. physiol. Chemie. XXVI. S. 15.

wandte ich es in zahlreichen Fällen bei den Patienten der Strassburger Augenklinik an.

Der Extract wirkte stark anämisirend auf die Conjunctiva ein. Ein Tropfen genügte, um eine vorher stark geröthete und entzündete Bindehaut blass zu machen; und zwar begann die Wirkung fast momentan nach der Einträufelung. Die Dauer der Anämie der Conjunctiva war verschieden lang, je nach dem starken Reizzustand der Augen, doch liess sie sich immer auf eine bei Weitem längere Dauer berechnen, als von Autoren, die mit anderen Präparaten arbeiteten, angegeben wurde. SARGNON hebt hervor, dass der Nebennieren-Extract einen grösseren Uebelstand besitze und der sei, dass die gefässverengende Wirkung von zu kurzer Dauer sei. Diese Dauer wird auf 15—20 Minuten angegeben. Bei unserem Präparat haben wir selbst bei ziemlich stark gereizten Augen eine Wirkungsdauer von 1, 2 und mehr Stunden beobachten können. Diese Wirkungszeit lässt sich durch erneutes Einträufeln beliebig verlängern.

Eine schädliche Wirkung habe ich beim Menschen ausser in einem Falle, der später erwähnt werden soll, nicht nachweisen können. Es trat auch nach gänzlichem Abklingen der Wirkung keine stärkere Hyperämie ein, wie es ja vielleicht erwartet werden könnte. Augenscheinlich folgt, wenn der Extract nur in den Conjunctivalsack eingeträufelt wird, der Contraction der Gefässe keine Lähmung der Gefässmuskulatur. Ich konnte vielmehr verschiedentlich constatiren, dass z. B. bei traumatischer Reizung der Conjunctiva die Röthung nicht mehr die Höhe erreichte, die sie vorher gehabt hatte, auch wenn die Wirkung des Extractes vollkommen verschwunden war.

Die Einträufelung des Extractes ruft zunächst ein leichtes Brennen hervor, das von den meisten Patienten anstandslos ertragen wird und bald einem Gefühle der Erleichterung und der angenehmen Abkühlung weicht. Das Abblassen der Conjunctiva wirkt psychisch günstig auf Patienten ein, die wegen ihrer gerötheten Augen in Angst sind und nach der Einträufelung sich überzeugen können, dass die Röthung verschwunden ist.

Dieses fast momentane Blasswerden und die verhältnissmässig lange Wirkungsdauer des Extractes bei voller Unschädlichkeit, erlauben auch eine Anwendung in rein kosmetischem Sinne, zur Verschönerung der Augen, die in Folge der Blässe glänzender aussehen.

Der Extract wirkt auf die oberflächlichen Gefässe. Seine Wirkung auf die tieferen ist je nach der Lage derselben sehr gering oder gleich Null. Diese oberflächliche Wirkung gestattet aber, sich des Extractes zu diagnostischen und demonstrativen Zwecken zu bedienen. Hat man z. B. eine starke oberflächliche Reizung des Auges und will sehen, ob mit dieser auch eine tiefere Reizung verbunden ist, so träufelt man den Extract ein. Verschwindet die Röthung des Auges vollkommen, so bestand eben nur eine oberflächliche Reizung. War jedoch auch eine tiefere Reizung vorhanden,

so tritt diese nun bläulich auf dem sonst weissen Grunde doppelt deutlich hervor und lässt sich klar demonstriren.

Entsprechend dieser nur oberflächlichen Wirkung des Nebennieren-Extractes habe ich nie eine Veränderung der Gefässe der Iris, der Retina oder Chorioidea nach Einträufelung in den Conjunctivalsack nachweisen können, auch trat nie eine Aenderung des Augendruckes ein. Die Accommodation wurde gleichfalls nicht beeinflusst. Dennoch aber wirkt der Nebennieren-Extract auch in die Tiefe, nämlich dann, wenn man ihn subconjunctival injicirt. Beim Menschen habe ich bis jetzt diesen Versuch noch nicht gewagt, wohl aber bei Kaninchen. Ich injicirte subconjunctival einen Theilstrich einer Pravaz'schen Spritze mehreren Kaninchen und beobachtete bei allen gleichmässig eine maximale Erweiterung der Pupille, die bald nach der Einspritzung beginnt und zwar an dem Theil der Iris zuerst, der der Einspritzungsstelle am nächsten liegt. Dabei muss man beachten, dass die Pupille der Kaninchen oval ist. Der längste Durchmesser verläuft ungefähr parallel der Richtung der Ohren in mittlerer Haltung. Man spritzt daher am besten vorn oder hinten vom Cornealrande ein, um die local beginnende Wirkung des Extractes zu beobachten. Allmählich geht dann die Verschmälerung der Iris auf die ganze Iris über. Der Nebennieren-Extract wirkt also, subconjunctival injicirt, mydriatisch. Ich habe bis jetzt noch nicht gewagt, diesen Versuch an Menschen zu machen, weil die toxische Dosis des Extractes noch nicht bekannt ist. Bates rief bei dem einzigen Kranken, bei dem er eine subcutane Injection machte, eine Syncope hervor. Zwei meiner Kaninchen starben nach Einspritzung grösserer Dosen, während die andern nur ein kurze Zeit dauerndes Benommensein, verbunden mit vermehrter Respiration, erkennen liessen. Andere Versuche zeigten, dass, wenn subcutan eine grössere Menge Extractes eingespritzt wurde, an der Einspritzungsstelle, wenn die Thiere nicht vorher starben, eine Nekrose entstand.

Auch nach subconjunctivaler Injection des Extractes war von einer Veränderung der Gefässe im Augenhintergrunde oder des Augendruckes nichts zu erkennen. Auf der anämisirenden Wirkung des Nebennieren-Extractes beruht die Anwendungsweise. Man benutzt ihn mit grossem Vortheile zur Vornahme von auch am entzündeten Auge fast blutlosen Operationen und zur Verstärkung der Wirkung des Cocaïns, des Atropins, Eserins und anderer Mittel.

Z. B. wird eine Iridectomie an einem noch im entzündlichen Stadium sich befindenden glaukomatösen Auge durch die Einträufelung des Extractes sehr erleichtert. Das Operationsfeld, die Iris, die sonst durch Einfliessen von Blut in die vordere Kammer leicht verdeckt wird, bleibt in Folge der Anämie der Conjunctiva frei. In gleicher Weise vereinfacht der Extract die Vornahme aller Operationen am Auge, sei dasselbe nun entzündet oder nicht entzündet.

Hierbei muss ich den oben schon erwähnten Fall nennen, bei dem der Extract, unrichtig angewandt, schlechten Dienst leistete. Es handelte sich um eine Enucleation nach Verletzung und bei noch entzündetem Auge in Narcose. Der Extract, in den Conjunctivalsack geträufelt, wirkte prompt und der Bindehautschnitt war fast blutlos. Nachdem das Auge herausgenommen war, liess ich mich, um die Blutung in der Tiefe, die an und für sich nicht stark war, zu stillen, verleiten, einen Tropfen Extract in die Wundhöhle zu träufeln. Nach Anlegung der Conjunctivalnaht wurde das Auge verbunden. Eine Stunde später liess mich der Patient rufen, weil er es vor Schmerzen in der Augenhöhle nicht aushalte. Ich öffnete den Verband und fand die Conjunctiva zwischen den Lidern durch einen Bluterguss stark vorgetrieben. Ich musste die Naht öffnen, um das Blut abzulassen und die Höhle tamponiren. Wahrscheinlich war durch die directe Berührung des Extractes mit den Gefässen nach der Contraction eine Lähmung der Muskulatur eingetreten, so dass die Blutung erfolgte. Es handelte sich hier um grössere Gefässe, nicht um Capillaren.

Der Nebennieren-Extract unterstützt die Wirkung der Cocaïnanästhesie. Während bei entzündeten Augen das Cocaïn fast gar nicht wirkt, die Entzündung keine Anästhesie aufkommen lässt; wirkt das Cocaïn prompt, wenn vorher die Hyperämie des Auges durch Einträufelung von Nebennieren-Extract beseitigt wird. Durch den Extract sehen wir uns in den Stand gesetzt, Patienten ohne Narcose zu operiren, bei denen früher zur Vornahme der Operation eine Narcose unumgänglich nothwendig war. Wie zur Unterstützung der Cocaïnwirkung so ist gleichfalls bei entzündeten Augen der Nebennieren-Extract sehr zu empfehlen zur Vermehrung der Wirkung des Atropins, Eserins und ähnlicher Mittel. Bei entzündeten Augen wirkt das Atropin erst nach mehrmaligem Einträufeln, nach Maximaldosen, und dann auch oft nur unvollkommen. Die Wirkung des Mittels aber wird erleichtert nach vorherigem Einträufeln des Extractes, so dass man nicht zu maximalen Dosen zu greifen braucht.

Ich gehe nun auf einzelne Erkrankungen der Augen ein, bei denen ich den Nebennieren-Extract anwandte. Bei acuten Conjunctivalcatarrhen beseitigt der Extract die Hyperämie der Schleimhaut momentan und erleichtert das Unbehagen der Patienten, aber die Wirkung ist keine dauernde. Ich verwendete zur Beobachtung hauptsächlich solche Patienten, bei denen beide Augen in gleicher Weise erkrankt waren und träufelte den Extract nur in ein Auge ein. Ein Unterschied zu Gunsten des mit Extract behandelten Auges war, selbst wenn ich die Einträufelung am Tage mehrmals wiederholte, am andern Morgen nicht mehr nachzuweisen. Die Einträufelung blieb auf den Verlauf der Krankheit völlig ohne Einfluss. Subjectiv aber gaben alle Patienten an, dass der Extract ihnen Erleichterung brächte und

das liess sich objectiv auch daran beobachten, dass der Lidspasmus, die Lichtscheu bedeutend geringer wurden.

Auch bei phlyctänulärem Catarrh war ein Einfluss auf den Verlauf nicht zu erkennen.

Bei chronischem Catarrh war, wie zu erwarten, der Einfluss des Extractes auf die Erkrankung gleich Null. Immerhin wurde auch Erleichterung der Beschwerden angegeben.

Von verschiedenen Autoren, wie Dor, Hallot und Anderen, wird der Extract empfohlen bei Keratitis vasculosa. Ich habe ihn bei entsprechenden Fällen angewandt, aber ohne durch ihn Heilung erzielen zu können. Ich habe verschiedentlich beobachtet, dass die Kranken angaben, nach der Einträufelung heller zu sehen und konnte auch bemerken, dass die Cornea klarer aussah, so dass das Bild der Iris deutlich hervortrat; aber auch selbst bei längerer Einwirkung habe ich keine wesentliche Besserung durch den Extract allein feststellen können. Ich glaube daher, dass die Besserung nur eine momentane ist, dadurch, dass die Gefässe sich contrahiren und so mehr Raum in der Hornhaut frei wird für das durchfallende Licht. War die Wirkung des Extractes vorüber, so war auch die Cornea so trüb wie vorher. Eine Erhöhung der Sehschärfe war dann nicht zu constatiren.

Ich habe ferner bei Iritis, bei Glaukom den Extract angewandt und auch hier wie zu erwarten, keine Besserung erzielt, da der Extract nicht in die Tiefe wirkt. Vielleicht ist eine subconjunctivale Injection bei Iritis von Nutzen; aber wie schon erwähnt, habe ich aus bestimmten Gründen davon abgesehen.

Ich resumire kurz: Der Nebennieren-Extract in der Form des Präparates von v. Fürth ist, da er völlig aseptisch ist, bequem aufbewahrt und jeder Zeit zur Hand sein kann, ein Mittel, welches in der Augenheilkunde, wenn er auch auf die Erkrankungen des Auges direct nicht heilend einwirkt, für den Arzt und den Kranken von grossem Nutzen sein kann.

Es ist als anämisirendes Mittel anzuwenden:

1. bei Operationen zur Verhinderung der Blutungen;

2. als Unterstützungsmittel für die Wirkung des Cocaïns, Atropins, Eserins und ähnlicher Mittel beim entzündeten Auge;

3. als ein Mittel, welches die Beschwerden der entzündlichen Reizung sehr erleichtert.

Ein weiteres Feld der Wirksamkeit öffnet sich vielleicht dem Nebennieren-Extract dann, wenn man ihn ohne Gefahr subconjunctival injiciren kann.

II. Ueber zwei Fälle von lepröser Chorioretinitis.

Von Dr. **J. Bistis** in Konstantinopel.

In einem Aufsatze über die leprösen Veränderungen des Auges, den wir in den Archives d'Ophtalmologie[1] publicirt haben, theilten wir mit, dass von 19 Leprösen die 12, welche ophthalmoskopisch untersucht werden konnten, keine Läsionen des Augenhintergrundes bieten. Dieses negative Ergebniss stand in Uebereinstimmung mit den von anderen Autoren gefundenen Resultaten, die bis dahin keine leprösen Veränderungen am Fundus der Leprakranken wahrgenommen hatten. Insbesondere erwähnten wir der ophthalmoskopischen Untersuchungen von Bull und Hansen,[2] nach welchen sich die Retina an 200 Leprösen normal fand. Nur bei der Section einiger Augen beobachtete man grauweisse Herde an den vorderen ophthalmoskopisch nicht erreichbaren Partien der Retina. Diese Fälle aber boten gleichzeitig eine lepröse Infiltration des Corpus ciliare, so dass man sich berechtigt fühlte, die gefundenen retinalen Veränderungen als per continuitatem entstanden zu betrachten. In der letzteren Zeit fanden Jeanselme und Morax[3] bei der histologischen Untersuchung eines leprösen Auges mit manifesten Veränderungen am vorderen Segmente die Chorioidea und Retina normal, mit Ausnahme eines einzigen kleinen retinitischen Herdes, welcher im Zusammenhange mit der Wandung eines Endzweiges der Arteria centralis retinae stand.

Aus der bis jetzt gewonnenen Erfahrung wissen wir, dass gerade das vordere Segment des Auges von der Lepra befallen wird, währerd das hintere Segment frei bleibt. Dieses Verhalten könnte man vielleicht erklären, indem man die Blut- und Lymphcirculation berücksichtigte. Die arteriellen Gfässe nämlich ziehen von der Peripherie her nach dem Limbus hin, wo sie ein Netz von Capillarschlingen bilden. Hier endigt der Blutstrom und beginnt die Circulation der Lymphe, die in die Hornhaut eindringt. Indem nun die Leprabacillen oder deren pathogene Producte dieselbe Richtung wie der Circulationsstrom einnehmen, localisiren sie sich in dem vorderen Augensegmente und rufen dort die uns bekannten Veränderungen hervor. Auf diese Weise wäre es zu erklären, warum das hintere Augensegment, und besonders die Gegend nahe dem Nervus opticus, von der Lepra nicht befallen wird.

Obwohl klinisch die oben erwähnte theoretische Erklärung als die richtige erscheint, ist es doch schwer zu begreifen, warum die Lepra, die

[1] Livraison du mois mai 1898.
[2] Leprous diseases of the Eye 1873.
[3] Annales d'oculistique, Novembre 1898.

ja mit der Syphilis und Tuberculose als ähnlicher Process zu betrachten ist, nicht auch wie diese beiden Affectionen, die Chorioidea und Retina angreifen sollte. In der That beobachtete jüngst TRANTAS[1] bei v. DÜRING's Leprakranken Fälle mit Chorioretinitis lepröser Natur.

Unser früheres negatives Ergebniss zwang uns zur Fortsetzung der Untersuchungen, während welcher wir die zwei weiter unten beschriebenen Fälle mit deutlichen und zahlreichen Läsionen des Augenhintergrundes beobachteten.

Der erste Fall betrifft eine Griechin, 46 Jahre alt, die aus einer Lepragegend in der Nähe Constantinopels stammt. Patientin ist seit 25 Jahren verheirathet; ihr erstes Kind starb, 10 Monate alt, an einer ihr unbekannten Krankheit; nachher gebar sie zwei andere Kinder, welche

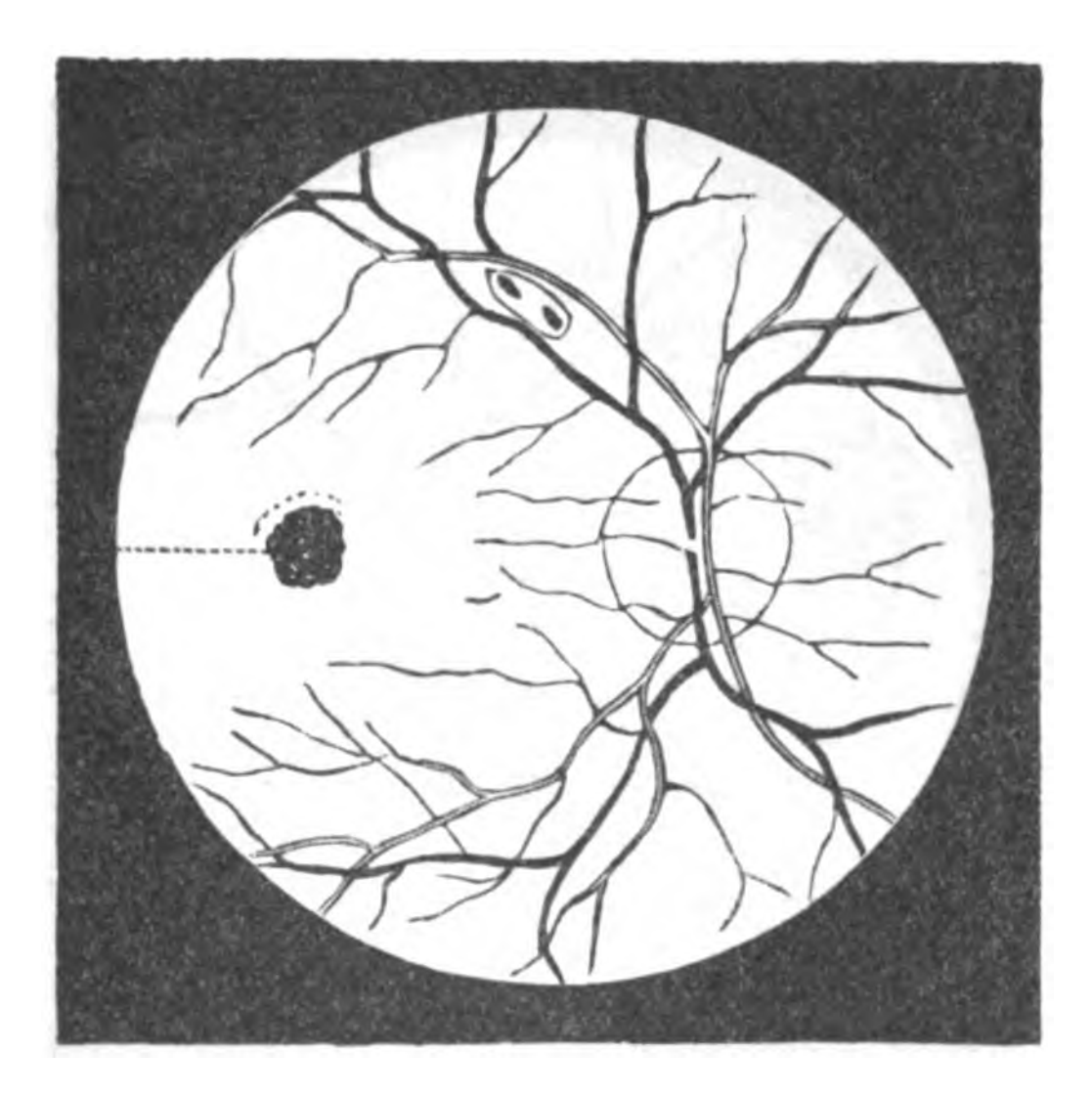


Fig. 1.

leben und angeblich gesund sind. Einige Jahre vor dem Ausbruche der jetzigen Krankheit hatte Patientin einen Abortus von 2 Monaten. Jetzt findet man bei ihr eine vollkommene Anästhesie der Extremitäten. Die ersten Phalangen der linken Hand, mit Ausnahme derjenigen des Daumens, sind nekrotisch abgefallen. Im Ganzen ist das Krankheitsbild das der Lepra anaesthetica s. nervosa. Der Urin enthält reichlich Eiweiss, was man bisweilen findet, da die Leprösen an den verschiedenen Formen von Nephritis leiden können.

An den Augen selbst bemerkten wir Folgendes:

Rechtes Auge: Lagophthalmus mässigen Grades; Hornhaut unempfindlich, aber vollkommen durchsichtig; die Iris zeigt sich normal und

[1] Gazette médicale d'Orient, 1898, 30. Juni.

die Pupille ganz schwarz. Im Augenhintergrunde sieht man nach oben gegen die Peripherie einen ovalen, gelblichen Fleck (Fig. 1), zwei schwarze Punkte enthaltend. Etwas nach aussen von der Gegend der Macula lutea befindet sich ein schwarzer, aus Pigment bestehender, rundlicher Fleck, der so aussieht, als ob er auf einen weniger pigmentirten Grund sich befände; nach aussen von diesem Flecke bemerkt man kleine in der Netzhaut sitzende, helle Pünktchen; die Sehschärfe ist fast normal. Es handelt sich in diesem Falle um eine beschränkte Chorioretinitis.

Linkes Auge: Lagophthalmus leichteren Grades als rechts. Vollkommene Unempfindlichkeit der Hornhaut, welche in ihrem unteren Drittel von stecknadelkopfgrossen Infiltraten besetzt ist. Die Iris zeigt die Symptome der chronischen Iritis mit mehreren hinteren Synechieen. Der

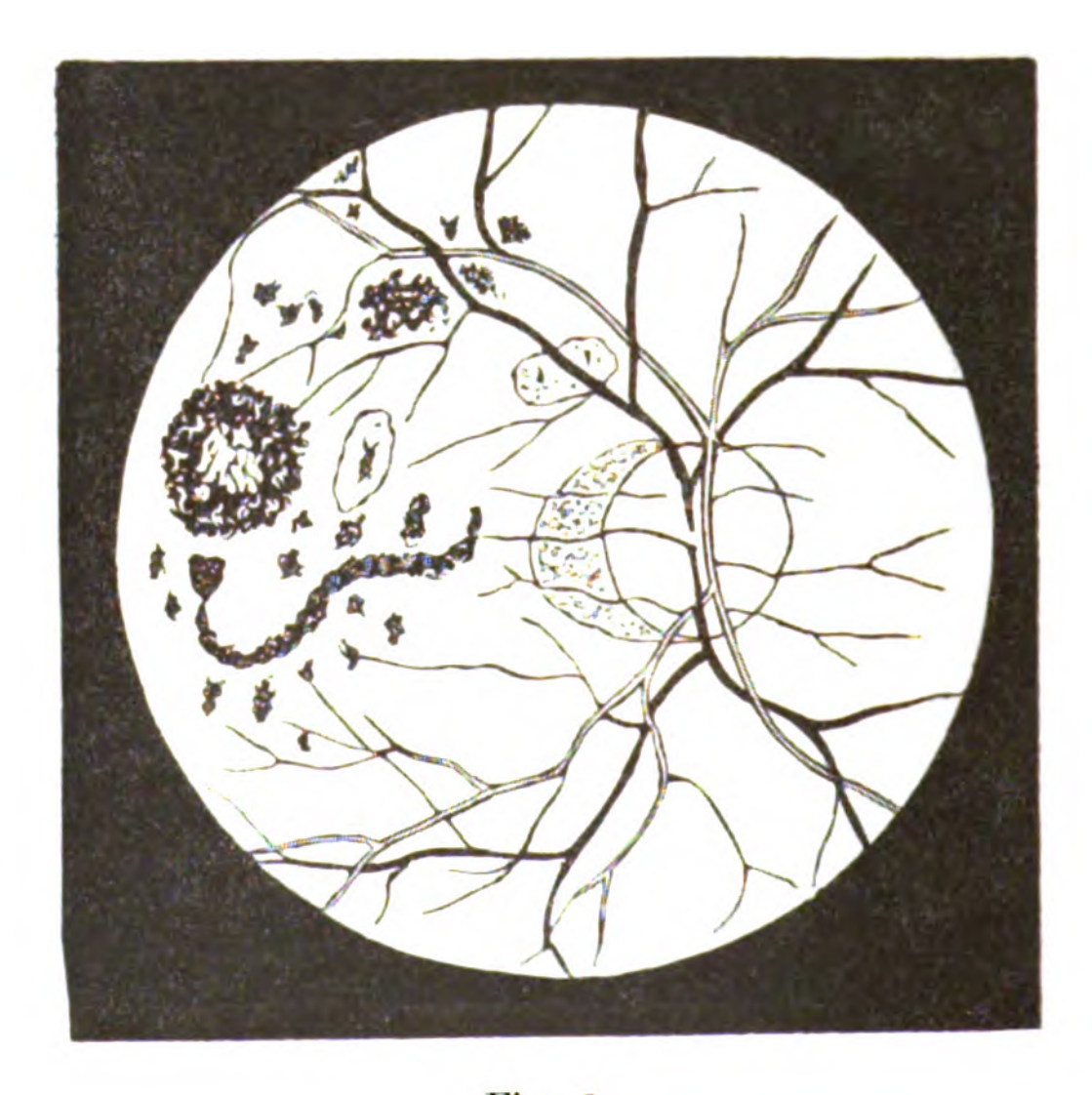


Fig. 2.

Augenhintergrund ist, in Folge zahlreicher Glaskörper-Trübungen, nicht sichtbar.

Der zweite Fall betrifft einen Israeliten aus dem Vororte Balata, welcher von mehreren Leprösen bewohnt ist. Der Patient ist 30 Jahre alt und leidet an der Lepra anaesthetica seit mehr als sieben Jahren. Der lepröse Process befindet sich in einem sehr vorgeschrittenen Stadium. Der Urin enthält Albumen.

An den Augen ist Folgendes zu sehen:

Rechtes Auge: Leichte Ptosis. Hornhaut mehr oder weniger unempfindlich. Die Reaction der Pupille auf Licht ist träge. Im Augenhintergrunde sieht man ein hinteres äusseres Staphylom (Fig. 2). Nach aussen und etwas nach oben von der Maculagegend findet man einen weiss-

gelblichen Fleck, der in der Mitte Pigment trägt; nach oben und aussen von der Papille beobachtet man einen anderen gelblichen Fleck, der von Pigment besät ist. Die temporale Seite des Augenhintergrundes ist mit Pigmentmassen besetzt, die mit, wie in Atrophie übergehenden Flecken combinirt sind. Eine solche Pigmentmasse zeichnet sich durch seine S-Form aus; eine andere bildet einen vollständigen Ring, der in seiner Mitte eine hellere Stelle einschliesst. Die Refraction ist hypermetropisch und die Sehschärfe beträgt $^6/_{24}$.

Linkes Auge: Leichte Ptosis wie rechts. Hornhaut ziemlich unempfindlich, mit hinteren Präcipitaten; die Pupille reagirt auf Licht weniger träge, als rechts. Im Augenhintergrunde findet man ein hinteres äusseres Staphylom (Fig. 3). In der Gegend der Macula lutea sieht man eine

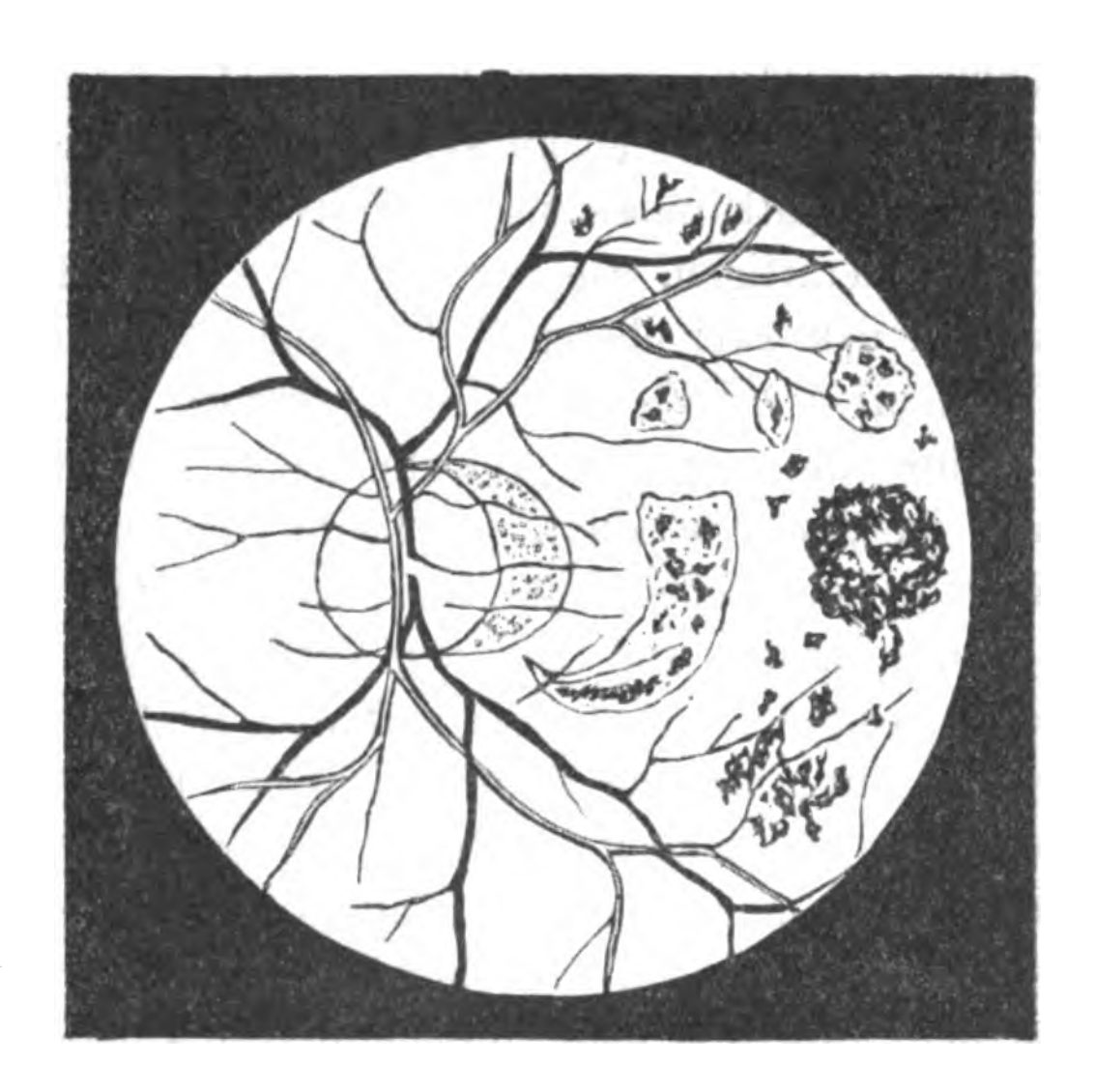


Fig. 3.

weissgelbliche, halbmondförmige Plaque, deren oberes Ende breit ist, und deren unteres, gegen die Papille gekrümmtes Ende eine pigmentirte Linie trägt. Nach oben von der Papille bemerkt man zwei zum Theil schwarze und zum Theil weissliche Flecken, mit welchen die Gefässe in Berührung stehen; weiter nach aussen und wenig nach oben existirt ein anderer von Pigment besäeter Fleck. Ganz in der Peripherie des Fundus temporalwärts finden sich zahlreiche grosse Pigmentmassen, welche hellere Stellen einschliessen und dielben Formen wie rechts haben. Die Refraction ist hypermetropisch und die Sehschärfe beträgt $^6/_{60}$. Es handelt sich hier ebenfalls um eine Chorioretinitis beider Augen.

Dem Aussehen nach haben die beschriebenen Veränderungen des Augenhintergrundes grosse Aehnlichkeit mit den syphilitischen Affectionen der

Aderhaut und Netzhaut, und insbesondere, was den zweiten Fall betrifft, mit denjenigen, die auf der hereditären Form der Syphilis beruhen. In unseren Fällen kann man die Syphilis gewiss nicht als Ursache der bestehenden Chorioretinitis halten, da wir keine Anhaltspunkte dafür besitzen. Deshalb müssen wir die Veränderungen des Augenhintergrundes als von der Lepra hervorgerufene betrachten, und folglich dieselben mit Sicherheit als echte lepröse Läsionen anerkennen.

Dass dieselben den nach Syphilis entstehenden Chorioretiniden ähnlich sehen, darf uns wohl nicht befremden, nachdem die Lepra und Syphilis ähnliche Erkrankungen sind und folglich sich in ihren pathologischen Producten analog verhalten können.

von Düring glaubt diese Veränderungen als differentialdiagnostisches Symptom verwerthen zu können, und zwar in Fällen von Syringomyelie, die bisweilen schwer von der nervösen Form der Lepra zu unterscheiden ist. Der Augenhintergrund von den an Syringomyelie leidenden Individuen bietet nämlich, wie die ophthalmoskopischen Untersuchungen Schlesinger's gezeigt haben, keine derartigen, wie bei der Lepra beobachteten Läsionen.

Nachtrag. Zu den zwei oberen Fällen habe ich neuerdings folgenden mit Chorioretinitis leprosa behafteten Fall beobachtet:

Marie,· 22 Jahre alt, aus dem Vororte Balata, leidet angeblich seit 5 Jahren an ihrer jetzigen Krankheit, der Lepra tuberculosa. Das Gesicht der Kranken ist voll von solchen Tuberkeln, so dass dasselbe die Löwenform annimmt. Augenbrauen und Lider der Patientin sind von zahlreichen Lepraknoten besetzt; es besteht Madarosis partialis. Rechts ist die Hornhaut theilweise trübe, mit gut erhaltener Empfindlichkeit. Links sind die Medien ganz durchsichtig. Empfindlichkeit der Hornhaut normal; mit dem Augenspiegel sieht man nach innen von der Papille, in der Peripherie einen weisslichen Exsudatfleck 4 mm (in aufrechtem Bilde) lang und 3 mm breit. Der Fleck ist in der Mitte von einer dunkleren Linie getheilt; nach oben von derselben geht eine Vene vorbei. Der übrige Fundus ist normal. Sehschärfe ebenfalls normal.

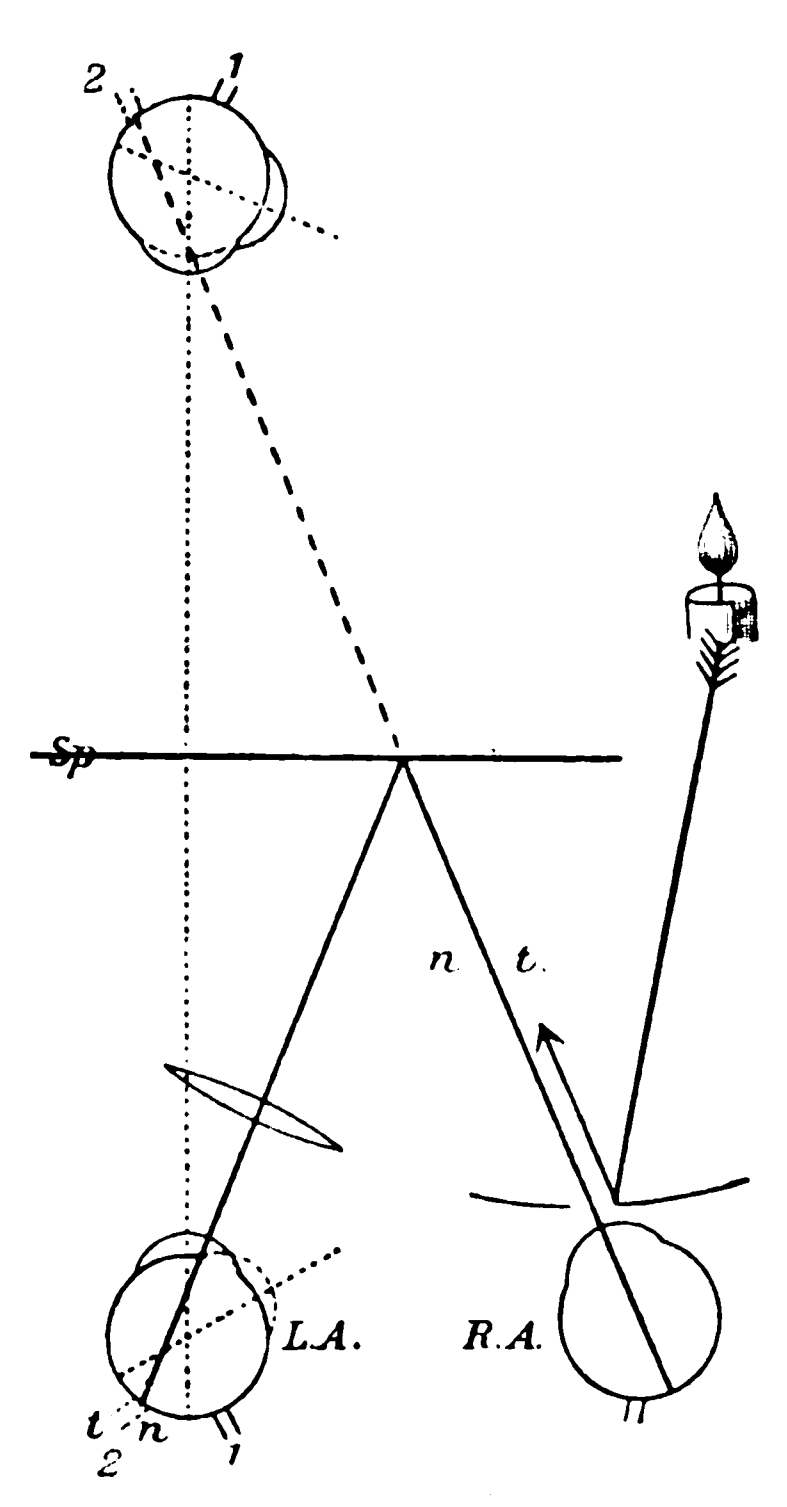
III. Autoophthalmoskopie im umgekehrten Bild.

Von Dr. Heine in Breslau.

Während wir zur Autoophthalmoskopie im aufrechten Bilde der einfachsten Hülfsmittel — eines einfachen Planspiegelchens — benöthigen, erfordert die autoophthalmoskopische Untersuchung im umgekehrten Bilde — beispielsweise des linken Auges durch das rechte — nach den bisherigen Methoden einen weit complicirteren Apparat. Winkelspiegel und Prismen sind hier in verschiedener Combination vorgeschlagen worden.

Und doch ist es ganz leicht möglich, sich selbst, d. h. das linke Auge mit dem rechten, im umgekehrten Bild genau wie das einer zweiten Person

zu untersuchen. Man braucht dazu nur einen einfachen LIEBREICH'schen Augenspiegel mit zugehöriger Convexlinse von + 13 D und einen gewöhnlichen Toilettenspiegel. Stellt man den letzteren zwischen Lichtquelle und linkes Auge, so dass dieses durch den Toilettenspiegel beschattet wird, so kann man mit dem Augenspiegel mit Hülfe des Toilettenspiegels Licht in das linke Auge werfen. Man sieht dann die linke Pupille im Spiegelbild roth aufleuchten. Auf diese Weise beleuchtet man einen temporal von der Fovea gelegenen Retinalbezirk. Hält man jetzt das Convexglas vor das linke Auge, so sieht man die betreffende Stelle im umgekehrten Bild. Will man statt dieses Netzhautbezirks den Opticuseintritt selbst sehen, so braucht man nur eine einseitige Convergenzanstrengung zu machen, wodurch die linke Cornea nasalwärts getrieben wird. Wenn man eine einige Meter entfernte Flamme betrachtet, so treten bekanntlich schon bei geringer Convergenz der Sehaxen gleichnamige Doppelbilder auf. Die Convergenzstellung macht sich dabei durch das bekannte eigenthümliche Druckgefühl bemerkbar. Fixirt man nun das rechte Doppelbild und treibt die begonnene Convergenz noch weiter, so schielt das linke Auge convergent, während das rechte seine Blickrichtung beibehält. So kann man relativ leicht dem linken Auge eine solche Stellung (2 in der Figur) geben, dass sich im Spiegelbild der Opticuseintritt dieses Auges der Fovea des andern gegenüber befindet. Mit Hülfe einer vor das linke Auge gehaltenen Convexlinse von c + 13 D sieht man dann das scharfe umgekehrte Bild und zwar sieht man die temporale Hälfte rechts, die nasale links, oben und unten sind ebenfalls vertauscht. Für den Anfang empfiehlt es sich, die linke Pupille durch Cocaïn zu erweitern.



Benutzt man statt des LIEBREICH'schen Spiegels das PEPPMÜLLER'sche Demonstrations-Ophthalmoskop, so kann man einer zweiten Person dieses umgekehrte Bild demonstriren. Der zweite Beobachter sieht durch die doppelte Spiegelung dann die temporale Hälfte links; die nasale rechts, also genau, als ob er selbst die Versuchsperson im umgekehrten Bild spiegelte. — Die Figur veranschaulicht den Strahlenverlauf.

Journal-Uebersicht.

I. Archives d'ophtalmologie. 1899. April.

1) Des tumeurs primitives de la cornée, par Lagrange.

Verf. macht die bekannte Eintheilung in Tumoren bindegewebigen und epithelialen Ursprungs und sammelt die in der Literatur niedergelegten Untersuchungen nach diesem Schema unter Zufügung eigener Beobachtungen. Als Bindegewebstumoren werden charakterisirt die serösen Cysten, die Myxome, die Fibrome und Sarcome. In die Categorie epithelialen Ursprungs gehören alle gut- oder bösartigen Epithelproliferationen bis zum wirklichen Epithelioma. Letzteres hält Verf. für völlig analog dem der Haut oder Schleimhaut, auch in Bezug auf seine Tendenz, sich in die Tiefe auszubreiten.

2) L'oeil et les dents. Rélations pathologiques. (Suite) par Lagleyze.

3) Deuxième contribution à l'étude des névralgies et tics de la face considérés dans leurs rapports avec un état pathologique des voies lacrymales, par Bettremieux.

Verf. ist der Ansicht, dass gewisse Fälle von Neuralgie und Tic des Gesichtes Reflex-Aeusserungen einer ascendirenden infectiösen Neuritis in den im Thränennasencanal verlaufenden Fäden des Trigeminus sind, und hat durch Behandlung des betreffenden Grundleidens bedeutende Besserung erzielt.

4) Mode d'insertion des fibres zonulaires sur le cristallin et rapport de ces fibres entre elles, par Terrieu.

Mai.

1) Lymphangiome caverneux éléphantiasique de la paupière chez un nouveau-né, par van Duyse.

Der Tumor hatte eine Grösse von 6 : 4 : 2 cm.

2) L'oeil et les dents. Rélations pathologiques (fin), par Lagleyze.

Es besteht unzweifelhaft ein Zusammenhang zwischen den Affectionen des Zahnsystems und dem Sehapparat. Und zwar können Krankheiten des ersteren zunächst Reflexvorgänge in letzterem auslösen. Sodann können Entzündungen der Zähne und ihrer Adnexe das Auge durch directe Contiguität, oder auf dem Wege der Blutbahn durch embolische Vorgänge schädigen. In erster Reihe kommt hierbei die Caries und alveoläre Periostitis in Betracht, während andererseits auch die normale Dentition, eine Zahnextraction oder Prothese ihren Einfluss auf das Auge geltend machen kann. Hauptsächlich sind es die kleinen und die ersten grossen Molarzähne des Oberkiefers, welche Reflexe oder Entzündungen im Sehapparat auslösen, womit aber keineswegs gesagt ist, dass nicht auch einmal Zähne des Unterkiefers den Ausgangspunkt bilden können.

Zu hüten hat man sich vor einer Verwechselung zwischen Ursache und Wirkung in den Fällen, in denen gewisse Augenaffectionen Neuralgien in den Zahnnerven veranlassen.

3) Nature et traitement du zona, par Abadie.

4) Sur la lèpre de l'oeil, par Bistis. Moll.



II. Annales d'oculistique. 1899. April.

1) Sur les blessures de l'oeil par les piquants de chataigne, par Deschamps.

Die Verletzungen kommen hauptsächlich in Gegenden vor, wo viel Kastanien gebaut werden, und zwar zur Zeit der Ernte. Beim Abschlagen der bekanntlich mit einer stacheligen Hülle versehenen reifen Frucht fällt gelegentlich eine oder andere in das Auge des Erntenden und verletzt dasselbe.

---

2) A propos de deux cas de névrite rétrobulbaire, par Valude.

---

3) Traitement du trachome par tarsostrophie, par Bitzos.

Der neue Name ist gebildet aus ταρσός und στρέφω; die Operation selbst einigermaassen complicirt und ohne Abbildungen schwer verständlich, so dass sie in einem kurzen Referat nicht wiederzugeben ist.

---

4) Un cas de luxation double congénitale du cristallin, par Westhoff.

Die Linsen des 9jährigen Kindes waren nach unten und innen verschoben. Bei einer gewissen Kopfhaltung konnte es in weiterer Entfernung die Probebuchstaben erkennen. Die entsprechenden Convexgläser für Nähe und Ferne verschafften ihm gute Sehschärfe.

---

5) Hypertrophie conjonctivale à localisation spéciale dans un cas de conjonctivite printanière, par Mandonnet.

Die Verdickung der Conjunctiva zeigte sich in vorliegendem Fall speciell an den unteren Lidrändern, wo sich reihenförmig angeordnete papillomartige Bildungen fanden, welche nichts mit den Meibom'schen Drüsen zu thun hatten.

Mai.

1) Quelle est la théorie, nerveuse ou obstructionible, qui s'adapte le mieux aux observations cliniques du glaucome? par de Wecker.

Verf. stellt sich das Zustandekommen der verschiedenen Arten von Glaucom folgendermaassen vor:

1. Die nicht entzündliche, chronische Form wird hervorgerufen durch Verstopfung der Filtrationswege, ohne dass die Secretion der intraocularen Flüssigkeit in irgend einer Weise alterirt ist.

2. Die mehr oder weniger acute Form ist eine Folge von Hypersecretion von Seiten des Corpus ciliare, ohne dass die Filtrationswege ihre Durchgängigkeit verloren hatten. Nur werden sie mit der Zeit insufficient für die wachsende Flüssigkeitsmenge.

3. Die chronisch entzündliche Form, in Bezug auf Familien- und Racen-Eigenthümlichkeit die häufigste, verdankt ihr Entstehen einer ererbten Verengung der Filtrationswege, welche schon einer physiologischen Secretion gegenüber nur schwer ausreichen, einer gesteigerten aber nicht mehr gewachsen sind.

---

2) Le muscle dilatateur de la pupille chez les mammifères, par Grynfeld.

Juni.

1) Sur le dacryops, par Rogman.

---

2) **Cinquième note sur la suppression du cristallin transparent dans la myopie très forte. Résultats éloignés. Indications. Contre-indications**, par Vacher.

3) **De la suppression du pansement après l'opération de la cataracte**, par Rohmer.

Verf. steht für die Fortlassung des Verbandes nach der Star-Operation ein. Irisvorfälle hat er dabei nicht häufiger als früher gesehen.

4) **Quelques remarques sur la mesure de l'acuité visuelle**, par Sulzer.

5) **Quelques recherches expérimentales sur un nouveau traitement chirurgical de l'exophtalmie**, par Roure.

Das Verfahren besteht in einer Vornähung der Conjunctiva. Letztere wird rund um die Hornhaut wie zur Enucleation abgelöst, nach vorn gezogen und über der Cornea vernäht. Ein Anwachsen hindert hier das Hornhautepithel, während die Sclera sich an der gewünschten Stelle mit der Conjunctiva verbindet. Moll.

III. New York Eye and Ear Infirmary Reports. Vol. VII. 1899. Januar.

1) **Plastische Operation bei Ectropium des Unterlides, mit allgemeinen Bemerkungen**, von H. D. Noyes.

Ectropium des Unterlides bei einer 15jährigen, durch Verbrennung entstanden, wird operativ beseitigt durch Bildung eines präauricularen, von oben her gestielten Lappens. Nachträglich verdickte sich der Lappen und ragte convex hervor, so dass zur Wiederherstellung des kosmetischen Erfolges eine Nachoperation in Frage kam. Verf. wollte am unteren Rande des Lappens und unter demselben Gewebstücke ausschneiden. Unter Lanolin-Quecksilber-Einreibungen ging die Schwellung jedoch wieder zurück.

2) **Fälle von Ethmoiditis**, von H. D. Noyes.

3 Fälle von Erkrankung der Siebbeinzellen, dadurch bemerkenswerth, dass sie theils complicirt waren mit Erkrankung des Thränensackes, theils irrthümlich für eine solche gehalten wurden, in Folge von Anschwellung in der Thränensackgegend. Sie wurden nach Spaltung des Thränensackes von diesem aus mit Sondirung und Ausspritzung geheilt. — Anhangsweise wird über einen Fall von Thränensackleiden berichtet, der durch Dauersonden gebessert wurde; zufällig wurde nach längerer Zeit erst entdeckt, dass die Sonde im mittleren Nasengang lag, also Resorption des Thränenbeines eingetreten war, ohne weitere Nachtheile.

3) **Hornhautwunde mit Irisprolaps, mit folgender sympathischer Entzündung**, von E. Gruening.

4) **Mikroskopische Untersuchung eines Augapfels mit Hornhautwunde und Irisprolaps, der sympathische Entzündung verursacht hatte**, von W. B. Marple.

5jähriges Kind mit ausgedehnter Hornhautwunde und grossem Irisvorfall. Die vorgeschagene Abtragung des letzteren wird verweigert; conservative Behandlung. Nach 23 Tagen alarmirende Erscheinungen sympathischer Ophthalmie

auf dem anderen Auge; Enucleation von den Eltern verweigert. Versuch, die Iris von der Narbe loszulösen, gelingt nicht. Erst als Pupillarexsudat und Verwachsungen der Iris anfgetreten waren, wird die Enucleation gestattet. Das andere Auge bleibt dauernd geschädigt. $S = \frac{1}{10}$. Verf. glaubt, dass bei zeitiger Abtragung des Irisvorfalles keine sympathische Entzündung aufgetreten wäre. (?) Verf. untersuchte den enucleïrter Augapfel und fand, dass die Wunde thatsächlich nur die Cornea betraf, die eingeheilte Iris durch die Operation nicht freigemacht worden war, Iris, Ciliarkörper und Sehnerv stark kleinzellig infiltrirt waren. Die Entzündung scheint nur durch die mittelbare Zerrung am Ciliarkörper in Folge der Iriseinheilung verursacht worden zu sein, analog der Entzündung in Folge von Kapseleinheilung[1] nach Star-Operation.

5) Gummigeschwulst am Apex orbitae, von D. W. Hunter.

26jährige Patientin mit Resten syphilitischer Iritis auf beiden Augen zeigte rechts sehr rasch sich entwickelnde Vortreibung und Unbeweglichkeit des Bulbus, leichte Neuritis optica, dabei hochgradige Sehstörung, bald darauf Ptosis und lange dauernde Hornhaut-Anästhesie, welche Schutzverband erheischte, sowie verringerte Sensibilität der Nasen-, Stirn- und Schläfenhaut. Unter Schmierkur und lange fortgesetzten grossen Joddosen wurde der Bulbus bald wieder normal, der Sehnerv blasste jedoch ab, und es blieb nur unsicherer Lichtschein zurück. Auch die Hornhautstörung war äusserst hartnäckig.

6) Die Photographie makroskopischer Augenpräparate, von G. S. Dixon, M. D.

Zu kurzem Referat ungeeignet. Die abgebildeten Photographieen sind scharf und ziemlich deutlich.

7) Bericht über 16 Fälle von Fremdkörper (Eisen oder Stahl) im Auge, von B. R. Kennon.

Die 16 nichts Besonderes darbietenden Krankengeschichten mitzutheilen würde zu weit führen. Was die Resultate anlangt, so war S in 5 Fällen befriedigend, in 2 auf Fingerzählen reducirt; 5 Augen erblindeten, 4 kamen zur Enucleation. Die Fremdkörper in der Vorderkammer geben gutes Resultat, die im Glaskörper sind prognostisch quoad visum ungünstig (?). Das Operationsverfahren war verschieden, kleiner Magnet, oder mit grossem combinirt, oder letzterer (Haab) ausschliesslich.

8) Die Cataract-Operationen im New York Eye and Ear Infirmary vom 1. October 1897 bis 1. October 1898, von G. Huston Bell, M. D. zusammengestellt.

178 Fälle, darunter 50,5 % senile Cataract; 62 reife, 7 überreife, 20 unreife Fälle, 1 Cataracta Morgagn., 60 Linsensclerosen, 3 traumatische, 5 weiche und 20 complicirte Cataract-Fälle. Neben Cocaïn wurde auch Holocaïn angewendet. Der durchschnittliche Hospitalaufenthalt betrug 15,12 Tage. Panophthalmie trat 2 Mal ein, ohne dass die Infectionsquelle entdeckt worden wäre. Intraoculare Blutung mit nachfolgender Netzhautablösung trat einmal auf. In einem Falle von nicht-entzündlichem Glaucom von zweijähriger Dauer war unmittelbar nach der Extraction $S = \frac{20}{40}$. In 66 % wurde einfache Extraction gemacht, in 27 % mit Iridectomie, in 2,25 % Linearextraction, in 4,7 %

[1] Nach dieser allein erfolgt nie sympathische Entzündung. H.



mit präparatorischer Iridectomie. Discission zurückbleibender Kapselreste war in 18,5 % nöthig. Irisprolaps trat in 11 % ein, durchschnittlich am 2. Tage nach der Operation. Das Endresultat war in 34 % S = $^{20}/_{20}$, in 26 % $^{20}/_{30}$, in 21 % $^{20}/_{40}$, in 12 % $^{20}/_{50}$, in 2 % $^{20}/_{70}$ und in 2 % $^{20}/_{100}$. (Also 3 % S = 0.) Neuburger.

IV. American Journal of Ophthalmology. 1899. März.

1) **Fälle von Facialisparese und Epilepsie, geheilt durch Correction von Ametropie und Heterophorie,** von L. R. Culbertson, M. D.

2) **Klinische Casuistik,** von H. D. Bruns.

Eine mikrophthalmische Familie. Von 7 sonst gesunden Kindern wurden 3 mit Mikrophthalmus geboren. Aetiologisch und anamnestisch Nichts zu eruiren. Die Eltern, Bauersleute, sind gesund, die Mutter zwar verdächtig auf Epilepsie; sie hat gemischten Astigmatismus. — Glaucom nach Cataractoperation; Sclerotomia anterior; Heilung. 73jähriger Patient; Extraction ohne Iridectomie. — Xerose der Cornea; Hemeralopie und Blutungen aus dem Zahnfleisch. 10jähriger Mulatte, durch entsprechende diätetische Behandlung gebessert; Verf. sah überhaupt derartige Erkrankung nur bei Negern. — Zwei Fälle von Discission der Linse bei hochgradiger Kurzsichtigkeit. Mit gutem Erfolg. — Ungewöhnliche Ursache von Abnahme der Sehkraft. Die Linsenkapsel war durch eine straffe, nach Trauma entstandene, hintere Synechie in Falten und Runzeln gezogen. — Schwierigkeiten in der Extraction einer traumatischen Cataract. Präporatorische Iridectomie. Hintere Synechien und derartig starke Kapselverdickung, dass nur durch die Wecker'sche Scheere ein dreieckiges Kapselstück ausgeschnitten werden konnte. Durch diese Oeffnung wurde die weiche Linsenmasse der 23jährigen entfernt. Erfolg gut.

3) **Skiaskop. 1899er Modell,** von J. Ellis Jennings.

Verbesserung des im Jahre 1896 vom Verf. angegebenen Skiaskops. (Siehe Referat in diesem Centralblatt 1896, S. 574.)

4) **Harnsäure als ätiologischer Factor bei Chorioiditis,** von R. Brunson.

5) **Ein besonderer Punkt in der Entfernung der weichen Linsenmassen von der Kapsel bei unreifer oder überreifer Cataract,** von C. W. Crumb.

Nach der Kapselspaltung drückt Verf. zunächst wiederholt nach unten auf den Kern, um zuerst die weichen Corticalmassen zu entfernen, und drückt dann erst in gewöhnlicher Weise den Kern aus.

6) **Ein neues Skiaskop,** von F. G. Murphy.

Ohne Abbildung schwer zu beschreiben. Zu beziehen von Chambers, Inskeep u. Co., Optiker, 146 State Street, Chicago.

7) **Keratitis herpetica,** von S. L. Ledbetter.

Als Keratitis herpetica werden von verschiedenen Autoren verschiedene oberflächliche Hornhautentzündungen beschrieben. Verf. führt 3 Krankengeschichten an, die neben gemeinsamen Symptomen auch einzelne Besonderheiten

zeigten. Bei allen Dreien blieb die Entzündung auf die oberflächlichen Hornhautschichten beschränkt, entwickelte sich und verschwand langsam und allmählich, mit nur geringer Injection der Conjunctiva, ohne Gefässbildung, mit Lichtscheu und Thränenfluss, ohne Fieberbewegung, betraf 3 kräftige Männer, deren Gesundheit jedoch zur Zeit der Entwickelung der Krankheit nicht ganz normal war. Im ersten Falle war eine oberflächliche Erosion vorhanden, mit Ausläufern von bläschenartigem Aussehen; unter Abheilung der älteren entwickelten sich neue Bläschen; therapeutisch war nur Abkratzen und antiseptische Ausspülung von Vortheil. Der zweite Fall repräsentirte sich als seichte Blase, die später zum Ulcus wurde, an dessen Rand sich neue Bläschen bildeten; auch hier führte nur die obige Therapie zur Heilung. Im dritten Falle zogen von oben herein einige unregelmässige Erosionen mit Verzweigungen, an deren Enden kleine Infiltrate oder Bläschen sassen; Auskratzung; es bildeten sich neue Verzweigungen, die am Ende kleine gestielt festsitzende Schleimflöckchen trugen; wiederholte Auskratzungen führten zur Heilung.

Gesellschaftsberichte und Referate.

Nachruf auf William H. Baker.

April.

1) **Glaucoma simplex bei einem 16jährigen Mädchen; Iridectomie; günstiges Resultat,** von S. C. Ayres.

Nach der Statistik von Priestley Smith (und der des Ref., siehe dieses Centralbl. 1894, S. 13) kommt Glaucom unter 20 Jahren höchstens in $^1/_2$ bis 1 $^0/_0$ vor. Nach Anführung der wenigen bisher veröffentlichten Fälle beschreibt Verf. seinen eigenen, dessen Hauptzüge in der Ueberschrift enthalten sind.

---

2) **Intraoculare Blutung nach Cataract-Operation und Iridectomie,** von J. S. Johnson.

Der eine Fall betrifft einen 71jährigen, scheinbar gesunden Mann, bei dem eine Cataract-Operation mit kleiner Iridectomie ohne jeden Zwischenfall gemacht wurde. Bei der Operation blutete es kaum. Ohne äussere Veranlassung trat nach 6 Stunden unter Schmerzen profuse Blutung auf, welche den ganzen Bulbusinhalt zertrümmerte. Patient war mit allgemeiner Arteriosclerose behaftet und starb nach 6 Monaten an Gehirnblutung. Der zweite Fall betrifft einen 40jährigen Patienten mit absolutem Glaucom. Wegen Schmerzen wurde eine Iridectomie gemacht, wobei es wenig blutete. Am 4. Tage kam eine heftige intraoculare Blutung, die Wunde wurde gesprengt, der Bulbusinhalt ausgetrieben. Enucleation.

---

3) **Die Aetiologie und Wichtigkeit der Iritis,** von H. H. Brown.

---

4) **Die beste Sehschärfe nach der Star-Operation,** von W. E. Driver.

Verf. bevorzugt die einfache Extraction ohne Iridectomie. Vor der Operation ist jeder Patient genau zu untersuchen, speciell auch auf Rheumatismus, als ätiologischer Factor der Iritis. Die weiter angegebenen anti- und aseptischen Maassregeln sind die allgemein üblichen. Verf. operirt im Bett. Der Patient bekommt, um die zur Verhütung eines Irisvorfalles nöthige absolute Ruhe zu erlangen, vor der Operation etwas Bromnatrium.[1]

[1] Wenn's nur nützt! H.

5) **Einige Experimente mit dem grossen Magneten,** von Hamilton Stilson.

Die eigentliche Wirkungssphäre des grossen Magneten beginnt an der Berührungsstelle mit dem Auge, die Richtung der Hauptzugskraft liegt in der centralen Axe. Der Fremdkörper soll möglichst mit der Spitze, bezw. schmalen Seite voraus entfernt werden und zu diesem Zwecke, speciell bei grösseren Stücken, durch schwache, allmählich stärker werdende Ströme erst in diese Lage gebracht werden (?). Deshalb soll zur Stromregulirung ein Rheostat angebracht werden. Kleine Fremdkörper sind durch den grösseren Magneten schwerer zu entfernen, bezw. um den Linsenrand nach vorne zu leiten, und bleiben gerne in der Iris stecken. Es empfiehlt sich, das Auge und den Magneten zuerst in die gegenseitig richtige Lage, am besten an der Corneo-Scleralgrenze, zu bringen und dann erst den Strom einzuleiten. Exploratorische, bezw. localisirende Anwendung muss mit grosser Vorsicht vorgenommen werden. Verf. ist zwar nicht erfahren in der Anwendung des Sideroskops, hält aber die Röntgenstrahlen für vortheilhafter (?); in sehr vielen Fällen wird der Augenspiegel allein genügen. — In einer späteren Arbeit will Verf. über den Einfluss des Magnetismus auf photographische Platten berichten.

---

6) **Operative Behandlung der Myopie,** von H. V. Würdemann.

„Hohe Grade von Myopie sind selten in Amerika". Bericht über zwei günstig operirte Fälle.

Mai.

1) **Acutes und chronisches Glaucom,** von D. S. Reynolds.

---

2) **Falsche Angaben in einem Lehrbuch für Optiker,** von David W. Stevenson.

---

3) **Fall von Opticus-Atrophie nach Magenblutung, mit Besprechung der Ursachen der Erblindung nach Blutverlusten überhaupt,** von Samuel Theobald.

57jähriger Mann, schon viele Jahre magenleidend. wurde durch äusserst heftige Magenblutungen im Verlauf von 48 Stunden an den Rand des Grabes gebracht; er musste 6 Wochen im Bett bleiben, die ersten Wochen nur halb bei Bewusstsein. Verf. sah ihn nach 7 Monaten; er gab an, schon am 2. Tage der Blutung hätte seine Sehkraft sehr abgenommen, nach einigen Wochen sich wieder gebessert, und wäre so geblieben, bis vor 3 Wochen zurück, dann hätte sie rapid abgenommen, und jetzt war er nahezu blind. Die Pupillen waren halbweit, oval, starr bei Belichtung; die Sehnerven waren blass, leicht ausgehöhlt; die Netzhautarterien merklich verengert; Pigmentverändenungen waren vorhanden in der Netzhaut, besonders in der Maculargegend. In einem ganz eng begrenzten Gebiet konnte er beiderseits Finger in 12″ zählen. Nach Besprechung der bisherigen Literatur, welche Pergens in den Ann. d'Oculistique, Janur 1896, zusammengestellt hat, und Zurückweisung der Theorie, dass eine fettige Degeneration der Sehnervenfasern Ursache der Erblindung sei, erklärt sich Verf. dafür, dass in der Mehrzahl der Fälle Thrombose (?) in der Netzhaut-Centralarterie, in Ausnahmefällen Thrombose der Netzhautvene oder Blutungen in den Sehnerven oder dessen Scheide (Samelsohn) Ursache der Erblindung sei.

4) **Fall von atypischer Retinitis pigmentosa,** von Howard F. Hansell.

Verf. wurde durch den Artikel von Fuchs im Septemberheft 1898 des Arch. f. Ophth. zu seiner Veöffentlichung bestimmt. Nach Besprechung der einschlägigen Literatur giebt er folgenden Fall. 10jähriges, gesundes, hellblondes Mädchen von gesunden, nicht-blutsverwandten Eltern. Augenmedien klar. Rechts zwischen Sehnerv und Macula ein oblonger Pigmentfleck, zwei Drittel so gross als die Papille, umgeben von einem weissen Ring atrophischer Chorioidea, peripher einige kleinere runde atrophische Herde. Der Sehnerv ist deutlich abgeblasst, die Nerven sind von normaler Grösse, die Arterien verengt. Das Gesichtfeld ist temporal leicht eingeengt. Links im Allgemeinen gleiche Veränderungen, nur sind die Pigmentflecke etwas weniger. S beiderseits $^{20}/_{50}$. Obwohl das Kind nicht über Nachtblindheit klagte, wohl in Folge seiner Jugend, hält Verf. den Fall doch für eine atypische Retinitis pigmentosa mit Rücksicht auf die in so frühem Alter beginnende Sehnervenatrophie in Verbindung mit den ungewöhnlichen atrophischen Herden in der Ader- und Netzhaut. (?)

---

5) **Erfahrungen eines Augenarztes in der Armee,** von John Kyle.

---

6) **Persistirender Pannus, geheilt durch acute Dacryocystitis,** von J. Ellis Jennings.

Neuburger.

V. Journal of Eye, Ear and Throat Diseases. 1899. April.

Behandlung der Linsenverlagerung, von A. D. Mk. Conachie.

36jähriger Mann, von Kindheit an kurzsichtig, will eine Brille haben. Das linke Auge steht in Divergenz. Beide Linsen sind theilweise trüb, mit freiem peripheren Rand, durch welchen der Fundus gesehen werden konnte; beiderseits, L > R, starke atrophische Herde; links Irisschlottern. S rechts mit — 4 D $^{15}/_{70}$, links $^{3}/_{200}$. Erfolgreiche Schieloperation links. Ein Jahr später Verletzung des linken Auges mit einem Nagel. Die Linse ist in die Vorderkammer verlagert, T + 3, starke Schmerzen, Eserin ohne Erfolg. Versuch, die Linse zu entfernen, missglückt; nach peripherem Hornhautschnitt nach unten kommt massenhaft Glaskörper, die Linse dagegen verschwindet; breite Iridectomie. Nach einigen Wochen erneuter Glaucomanfall. Diesmal wird nach peripherem Hornhautschnitt nach unten die Linse mit vieler Mühe mittelst Schlinge geholt; Glaskörperverlust wieder stark. Gute Heilung. S mit + 6 D $^{15}/_{200}$.

Neuburger.

VI. Westnik Oftalmologii. 1899. Januar—Februar. (Lit.-Beil. Nr. 3 der St. Petersb. med. Wochenschr. 1899.)

1) **Zur Aetiologie und Behandlung der Erkrankungen des Thränenableitungsweges,** von N. A. Kahn.

---

2) **Zur Frage der Naht penetrirender Verletzungen,** von J. J. Günzburg.

$2^1/_2$ cm lange Scleralwunde bei einem 17jährigen Mädchen, in der Chorioidea, Iris und Ciliarkörper lag, wird genäht und heilt gut. Doch ist folgende Phthisis bulbi nicht auszuschliessen.

---

3) **Abducensparese in Folge acuter diffuser Entzündung des äusseren Gehörganges. Heilung,** von E. Schimanowski.

4) **Iridocyclitis in Folge von Malaria,** von S. Kirkorow.
Bei Chinin-Gaben von 1,0 pro die Heilung in 12 Tagen.

5) **120 Extractionen aus der Landpraxis,** von L. A. Apraksin.
Stets Iridectomie. 4 Vereiterungen, 1 Iridocyclitis mit Pupillarabschluss. S > 0,1 in 86 %.

6) **Bericht über die im Popow'schen Augenhospitale zu Kiew im Jahre 1897 behandelten Patienten,** von M. Koslowsky.
Die Hälfte aller Patienten war trachomatös. 0,5 % Glaucom.

7) **Bericht über seine private Augenheilanstalt im Flecken Melckessa, Gouv. Samara,** von W. Sirotkin.
24,5 % Trachom, gegen das Verf. ein dort übliches Volksmittel mit Erfolg anwandte, ein Decoct von Brennesseln (1 : 6 Wasser), dem er zur besseren Haltbarkeit 0,2 % Cupri sulfur. (!) in Glycerin hinzusetzt. Neuburger.

Bibliographie.

1) Weitere Beiträge zur Kenntniss der Endresultate nach Reclination, von Dr. M. Mader, Assistent am Landesspital in Serajevo. (Wiener klin. Wochenschrift. 1898. Nr. 50.) In Bosnien wurden bis in die jüngste Zeit die Star-Operationen nur von Star-Stechern vorgenommen; eine Anzahl derartig Operirter hat Verf. zu untersuchen Gelegenheit. Die Endresultate der Reclination, um die es sich in solchen Fällen handelt, waren überaus ungünstige. Der beste Visus, den 3 Fälle darboten, war $^6/_{15}$; in allen 3 Fällen bestanden jedoch so bedeutende Veränderungen, dass für den weiteren Verlauf eine ungünstige Prognose gestellt werden musste. In den vom Verf. zusammengestellten 39 Fällen von Reclination endeten bis zum Zeitpunkte der Beobachtung (1—4 Jahre nach der Reclination) 15 Fälle (40 %) mit Amaurose. In 9 Fällen (23 %) war mit Correction noch ein Visus zu erzielen, der wenigstens Fingerzählen ausmachte. In 2 Fällen konnte die in die vordere Kammer luxirte Linse extrahirt werden. In einer Anzahl der Fälle waren Zeichen chronischer Iridocyclitis mit Ausgang in Netzhaut-Ablösung und Schrumpfung des Augapfels vorhanden, andere boten das Bild eines Secundärglaucoms dar. In 3 Fällen wurde an dem nicht reclinirten Auge die Ausziehung eines reifen Stars vorgenommen, ohne dass es zu sympatischen Erscheinungen gekommen wäre.
Schenkl.

2) Ueber die Menschen- und Thierpathogenität der Löffler'schen Diphtheriebacillen, von Dr. F. Schanz, Augenarzt in Dresden. (Wiener med. Presse. 1898. Nr. 52.) Schenkl.

3) Eine anatomische Erklärung des sogenannten Coloboms der Macula lutea, von Prof. Dr. J. Deyl in Prag. (Wiener klin. Rundschau. 1899. Nr. 2—5.) Bei einem 5jährigen, mit hochgradigem Hydrocephalus behafteten Kinde, welches nebenbei an fleckiger Abblassung der Sehnervenscheiben litt, constatirte Verf. am linken Auge ein sogenanntes maculares Colobom. Dasselbe zeigte die typische Form und liess in der Nähe eines grösseren

Pigmenthäufchens dichte, netzartig angeordnete chorioidale Gefässe erkennen. Der Boden des Coloboms war deutlich vertieft, jedoch nicht staphylomatös nach hinten ausgebuchtet. Die nach dem Tode des Kindes vorgenommene mikroskopische Untersuchung des Coloboms ergab, dass an der Stelle der Chorioidea Gefässgebilde vorhanden waren, welche bloss von den verdünnten inneren Netzhautschichten bedeckt waren. Die äusseren Schichten der Netzhaut hörten schon am Colobomrande zugeschärft auf und fehlten auch an der temporalen Seite der Papille, bei sonst gleichmässiger Anordnung der inneren Retinalschichten. An dieser Stelle war auch die Chorioidea viel weniger entwickelt und gefässärmer. Es handelt sich demnach weder um den Ausgang einer fötalen Entzündung, noch um einen Zusammenhang mit der Fötalspalte, sondern um eine angeborene, zum grössten Theil wieder zurückgegangene Teleangiectasie, welche bei Neugeborenen im Gesichte und in der Augengegend sehr oft vorkommen und früher oder später spontan verschwinden. Schenkl.

4) Achter Bericht über die Abtheilung für Augenkranke im Landesspitale zu Laibach auf das Jahr 1898, von Primararzt Dr. E. Bock. Unter 406 Augen-Operationen, 106 Star-Operationen und zwar 55 Star-Ausziehungen mit dem Lappenschnitt und Iridectomie, 11 Star-Ausziehungen mit dem linearen Schnitt, 31 Zerschneidungen des Stars durch die Hornhaut und 9 Zerreissungen des Nachstars. Nach keiner der Operationen trat Zerstörung des Auges durch Wundeiterung ein. In 2 Fällen war die Star-Operation von keinem Erfolge begleitet und zwar in einem Falle wegen schrumpfender Entzündung des Ciliarkörpers in einem Auge, das an Pupillarverschluss litt, im 2. Falle wegen Zerstörung der Hornhaut durch ein fortschreitendes Geschwür bei einem 81jährigen Manne, der während der Nachbehandlung an Lungenentzündung erkrankte. Schenkl.

5) Die Augenuntersuchung des Eisenbahnpersonals, von Prof. K. Hoor in Klausenburg. (Wiener med. Wochenschrift. 1899. Nr. 3.) Für die Zuerkennung der Diensttauglichkeit bei Neuanzustellenden fordert Verf. folgende Sehschärfe: Für Locomotivführer, Heizer ein Auge $^5/_5$, das zweite Auge $^5/_{7,5}$ (äusserste Grenze $^5/_{10}$) ohne Correctionsglas; für Verkehrsbeamte, Conducteure, Zugsführer ein Auge $^5/_{7,5}$ ($^5/_{10}$), zweites Auge $^5/_{10}$ ($^5/_{15}$) ohne Correctionsglas. Für Bureaudienst: ein Auge $^5/_{10}$ ($^5/_{15}$), das zweite $^5/_{15}$ ($^5/_{20}$) gleichgültig ob mit oder ohne Correctionsglas; letzteres darf jedoch nicht mehr als 5 Dioptrien betragen. Bei bereits Angestellten sind geringere Sehschärfen zulässig, nur dürfen sie bei Locomotivführern und Heizern nicht unter $^5/_{10}$, bei Verkehrsbeamten, Conducteuren u. s. w. nicht unter $^5/_{20}$, bei Bureaubeamten nicht unter $^5/_{25}$ gesunken sein. Verf. hält die Untersuchung auf Nachtblindheit für unbedingt nöthig und legt dieser Untersuchung bei den Bahnbediensteten eine ebenso grosse Bedeutung bei, als dem Merken auf Farbenblindheit.

Schenkl.

6) Chirurgische casuistische Beiträge. Ein Fall von Sarcoma orbitae mit Durchwachsung des Orbitaldaches in die Schädelhöhle, Exstirpation, Heilung, von Dr. J. Preindlsberger, Primararzt der chirurgischen Abtheilung des bosnisch-herzegovinischen Landesspitals in Serajevo. (Wiener klin. Wochenschr. 1899. Nr. 6.) Bei einem 24jährigen Bauer entwickelte sich in der oberen Orbitalhälfte ein Sarcom, durchbrach das Orbitaldach, drückte beim Weiterwachsen die Dura und das Gehirn ein, ohne aber auf diese Gebilde überzugreifen. Die Geschwulst war in der Supraorbitalgegend etwa gänseeigross, sichtbar und hier etwas verschiebbar. Der Augengrund

zeigte Stauungspapille; S Finger in 3 Meter. Nach der Exstirpation blieb ein ovaler Defect im orbitalen Theile des Stirnbeines zurück, welcher den Eingang zu einer mehr als 3 cm tiefen Grube bildete, auf deren Grund die unverletzte, glänzend weisse, schlaffe, mehrfach gefaltete Dura lag. Nach der Verheilung blieb eine ähnliche, von Haut bedeckte Grube sichtbar, die deutliche Pulsation erkennen liess. Die mikroskopische Untersuchung ergab ein Fibrom mit Uebergang in ein Spindelzellen- oder Fibrosarcom. Schenkl.

7) Zwei Fälle von Echinococcus der Augenhöhle, von Dr. A. Blaschek. (Wiener klin. Wochenschr. 1899. Nr. 6.) 2 Fälle von Echinococcus der Orbita, die im Laufe von 8 Jahren unter 142 425 anderen Augenkranken auf der Klinik des Prof. Fuchs zur Beobachtung kamen, werden vom Verf. mitgetheilt. Die beiden Fälle betrafen einen 50 jährigen Mann und ein 20 jähriges Mädchen. In beiden Fällen war nur ein Auge ergriffen; der Bulbus war nach vorne gedrängt, sonst jedoch normal. Im ersten Falle war das ergriffene Auge durch Neuritis amaurotisch; im zweiten Falle war das Sehvermögen stark herabgesetzt. Die Enucleation wurde nur im ersten Falle vorgenommen. Es fand sich eine Acephalocyste, nirgends ein Scolex oder Haken. Bei einer vorangegangenen Eröffnung der Cyste war Infection und nachträglich Eiterung eingetreten und wurden bei der mikroskopischen Untersuchung Staphylokokken, Streptokokken und vereinzelte Diplokokken vorgefunden. Im zweiten Falle wurden durch einen Schnitt zahlreiche cystische Gebilde (Tochterblasen, Scolices, Haken) entfernt; der Bulbus blieb erhalten. Schenkl.

8) Zur operativen Behandlung hochgradiger Kurzsichtigkeit, von Prof. E. Fuchs in Wien. (Wiener klin. Wochenschrift. 1899. Nr. 6.) Verf. operirt nur bei Myopie von mehr als 15 Dioptrien; nur, wenn keine zu starken Veränderungen im Augenhintergrunde vorhanden sind und nur bei Patienten unter 40 Jahren. Er operirt nicht ein zur Operation geeignetes Auge, wenn das andere gebrauchsunfähig ist. Bei Stellung der Indication ist zu berücksichtigen, dass die Operation zur Erhaltung des Sehvermögens nicht unbedingt nothwendig ist, dass die Operation nicht absolut gefahrlos ist, und dass die Augen nach der Operation schonungsbedürftig bleiben, indem die Veränderungen am Augengrunde nach der Operation fortbestehen. Die Operation gewährt keinen Schutz gegen solche Veränderungen im Augenhintergrunde, welche in Folge der Kurzsichtigkeit in späteren Jahren auftreten. Verf. hält die Operation der Myopie in manchen Fällen für berechtigt, glaubt jedoch, dass die Grenzen ihrer Indication von Vielen noch allzuweit gesteckt werden. Er hat unter 18 000 Patienten 10 Myopie-Operationen. Schenkl.

9) Ueber Experimente mit einem grossen Augenmagnet neuerer Form, von Dr. Asmus in Düsseldorf. (Wiener med. Wochenschrift. 1899. Nr. 5.) Mit einem grossen bipolaren Magnet, der ähnlich denjenigen gebaut ist, die Hüttenleute benutzen, um eisenhaltige Minerale von eisenfreien zu trennen, hat Verf. am Auge Versuche angestellt. Der Magnet besteht aus einem hufeisenartig gebogenen Mittelstück und den beiden Schenkeln, die in jenes Mittelstück drehbar eingeschliffen und durch Stellschrauben fixirbar sind. Die Schenkel endigen in allmählich sich verjüngende Pole, die derartig abgebogen sind, dass ihre Stellung zur Tischebene eine horizontale ist. Beide Pole lassen sich so nahe bringen, dass sie einen Winkel von ca. 40° einschliessen. Bei einer bestimmten Stellung der Pole, wird es auch möglich, nur einen Pol zu verwenden. Bei den angestellten Versuchen zog der Magnet einen 1 mg schweren, in ein Schweinsauge in die Nähe der Papille eingeführten Eisensplitter bei $8^1/_4$ Ampère

Stromstärke zum Aequator des Auges durch den unverletzten Glaskörper; ein 2 mg schwerer Eisensplitter wurde bei gleicher Stromstärke auf 20 mm Entfernung, ein 5 mg schwerer auf 25 mm angezogen. Einen 10 mg schweren Splitter zog der Magnet von der Papille in die vordere Kammer und durch diese, obwohl das Kammerwasser inzwischen abgelassen worden war, quer in den gegenüberliegenden Kammerwinkel hinein. Ein 24 mg schwerer Splitter, dem Auge eines Verletzten entnommen, liess sich auf 28 mm Entfernung glatt durch den Glaskörper ziehen. 2 Mal wurde auch an verletzten Menschenaugen bei wahrscheinlich festgespiessten Eisensplittern, und zwar ohne Erfolg(!) experimentirt. Schenkl.

10) Einen Fall von Tumor der Vierhügel, demonstrirt Dr. Hugo Weiss in der Sitzung des Wiener med. Clubs am 1. Februar 1899. (Wiener klin. Wochenschrift. 1899. Nr. 9.) Im Vordergrunde des Krankheitsbildes standen totale Ophthalmoplegie rechts, mit Differenz der Pupillen, Sehstörung, gekreuzte Oculomotoriuslähmung, Intentionstremor an den Oberextremitäten; Ataxie war nicht vorhanden, wohl aber Schwindel und Erbrechen; keine Stauungspapille. Schenkl.

11) Zur Anatomie der Sehnerven-Atrophie bei Erkrankungen des Centralnervensystems, von Doc. Dr. A. Elschnig in Wien. (Wiener klin. Wochenschr. 1899. Nr. 11.) Eine Anzahl Fälle von Opticusatrophie bei Erkrankungen des Centralnervensystems hat Verf. anatomisch zu untersuchen Gelegenheit gehabt. Er fand, dass der anatomische Process, der dem klinischen Bilde der Sehnervenatrophie bei disseminirter Hirn-Rückenmark-Sklerose zu Grunde liegt, eine acute interstitielle Neuritis sei, die in verschieden localisirten, räumlich und zeitlich getrennten Herden, die sich in keiner Weise an die anatomische oder physiologische Zusammengehörigkeit der Nervenfasern halten, auftritt, zuerst zu rapid ablaufenden Zerfall der Markscheiden, dann zu Bindegewebswucherung im interstitiellen Bindegewebe führt. Die Sehnervenatrophie ist hier ein mit dem Grundleiden identischer Process. Bei einem Falle von tabischer Atrophie der Sehnerven, deren Erkrankung 4 Jahre bestanden, fand Verf. völlige Atrophie der Nervenfasern und Ganglienzellenschichten der Retina; Verkleinerung des Volumens des ganzen Sehnerven, Wucherung eines gliösen Gewebes im intraocularen Sehnervenstücke, im übrigen Sehnerven partiellen Schwund der Sehnervenfasern, und zwar intensiver am distalen, als am proximalen Ende, Schwund der feineren Ausläufer der Bindegeweb-Septen, welche selbst absolut und relativ etwas verdickt sind; Verdickung und Sklerose der Gefässwandungen. Dagegen constatirte Verf. in einem Falle von basilarer Druckatrophie der Sehnerven mit absteigender Degeneration gerade das Entgegengesetzte: Die Nervenfaserbündel im intraocularen Sehnervenstücke noch deutlich nachweisbar; im unmittelbar retrolaminaren Antheile enthalten sie reichliche markhaltige Nervenfasern, und je näher der Compressionsstelle, um so spärlicher werden die letzteren. Die Septen und Gefässe zeigen nur geringfügige Veränderungen. In einem 2. Falle von Druckatrophie zeigte sich an dem nach Weigert gefärbten Querschnitte im canalicularen Theile des Sehnerven eine Atrophie nur der unmittelbar der Arteria ophthalmica anliegenden Bündelgruppen. Schenkl.

12) Festrede aus Anlass der Enthüllungsfeier des Denkmals Professor L. Mauthner's, gehalten am 19. März 1899 von Prof. Schnabel. (Wiener klin. Wochenschrift. 1899. Nr. 12.) Schenkl.

13) Zur Behandlung der Hypopyon-Keratitis, von Dr. Eduard Zirm, Primararzt in Olmütz. (Wiener klin. Wochenschrift. 1899. Nr. 9.)

Kleinere Geschwüre ohne Hypopyon kauterisirt Verf. mit dem Galvanokauter; bei grösserem Hypopyon kauterisirt er bis zur Perforation. Dem Pat. wird der Fuchs'sche Schutzkorb angelegt, und ausser den gebräuchlichen Atropineinträufelungen wird alle 1—2 Stunden (auch Nachts) Sublimatvaselin in den Bindehautsack gestrichen, und 3—6 Mal täglich Xeroformpulver auf die Cornea gestreut. Bei vorhandener Thränensack-Blennorrhöe muss der Thränensack vor Anwendung der Sublimatsalbe ausgedrückt, und eventuell mit einer Xeroformemulsion ausgespritzt werden. Nur in Ausnahmefällen greift Verf. zum Messer.

Schenkl.

14) Kann das Glaukom geheilt werden? Vortrag, gehalten von Prof. Haab in Zürich. (Correspondenzbl. für Schweizer Aerzte. 1898. S. 336.) Vor 2 Jahren hatte Hirschberg an der Hand seiner grossen Erfahrung darauf aufmerksam gemacht, dass manche von den mit gutem Erfolg iridectomirten Augen nach langer Zeit doch erblinden. Diese Schlussfolgerung Hirschberg's veranlasste Verf. das gesammte zu seiner Verfügung stehende Glaukom-Material auf die Frage zu prüfen, wie oft eigentlich ein dauernder Erfolg der operativen Behandlung zu verzeichnen sei. Von den 230 Glaukom-Kranken der Klinik, welche noch bis 1864 (Horner) zurückreichen, konnten 97 auf das Endresultat geprüft werden, von den 125 Privatfällen 76, im Ganzen 173. 1. Klinik. Von den 15 Fällen von Glaukoma inflammatorium acutum erblindeten 33 % und heilten befriedigend 66 %. — Von 35 mit Glaukoma inflamm. chron. erblindeten 48 %, heilten relativ 28 % und gut 22 %. Von den 47 Fällen mit Glauk. simplex erblindeten 28 %, heilten relativ 21 % und heilten gut 50 %. 2. Privat. Von den 16 Fällen mit Glauk. inflammat. acut. erblindeten 12 %, heilten relativ 25 % und heilten gut 62 %. Von den 5 Fällen mit Glauk. inflammat. chron. erblindeten keine, heilten relativ 80 % und gut 20 %. Von den 36 Fällen mit Glauk. simplex erblindeten 24 %, heilten relativ 19 % und gut 50 %. Von 10 Fällen mit Glaukoma hämorrh. erblindeten 60 %; von 9, ausschliesslich mit Mioticis behandelten Fällen, erblindeten 66 %. Nach Verf. ergeben sich folgende Grundsätze für die Glaukombehandlung: Die Krankheit wird in allen ihren Formen um so besser geheilt, je früher die sachgemässe Behandlung beginnt. — Die Behandlung ist um so erfolgreicher, je genauer und ausdauernder Miotica, Iridectomie und Sklerotomie angewendet werden. — Die Heilung ist oft nur eine relative, d. h. es treten Rückfälle auf, die durch langen Gebrauch von Pilocarpin oder Eserin, eventuell wiederholte Sklerotomie meist beseitigt werden können. Eine Iridectomie allein genügt nicht, ohne fortgesetzten Gebrauch von Pilocarpin, event. auch wiederholte Sklerotomie, wenn Iridectomie nicht genügt hat. Emmert.

15) Ueber die sogenannte Embolie der Centralarterie der Netzhaut. Vortrag, gehalten von Prof. Haab in Zürich. (Correspondenzbl. für Schweizer Aerzte. 1898. S. 338.) Verf. kritisirt die herrschenden Ansichten über die Ursachen der Embolie der Art. centr. retinae sowohl wie nur einzelner Aeste. Da in einer grossen Zahl von Fällen kein Herzfehler gefunden wird, so kommt Verf. zu dem Schlusse, dass es sich in der Mehrzahl der Fälle, höchst wahrscheinlich, um eine locale Erkrankung der Arterie durch Atherom, Syphilis, Endarteriitis in Folge chron. Albuminurie oder anderer dyskrasischer Zustände, namentlich Syphilis, handle. Den hämorrh. Infarct der Netzhaut nach Ast-Embolie bestreitet Verf., da in 42 von ihm gesammelten Fällen kein solcher zu finden war. Verf. schliesst, dass, wenn ein grosser Theil plötzlich eintretender Erblindungen, nicht auf Embolie, sondern in localen Gefässerkrankungen beruhe, man denselben therapeutisch nicht so ohnmächtig gegenüber stehe.

Emmert.

16) Ueber Cilien- und Lidranderkrankung (Blepharitis acarica), hervorgerufen durch Haarbalgmilben der Augenwimpern, von Prof. Dr. Raehlmann in Dorpat. (Deutsche med. Wochenschrift. 1898. Nr. 50 und 51.) Verf. führte den Nachweis, dass eine dem Acarus scabiei ähnliche Milbe, der sog. Acarus folliculorum oder Demodex ein ziemlich häufiger Bewohner der Cilienbälge ist. Er beobachtete ihn in getrennten Geschlechtern und in verschiedenen Entwickelungsstadien. Er vermehrt sich und setzt pathologische Veränderungen, die Verf. als Blepharitis acarica bezeichnet. Die Milbe hat ihren Sitz in dem Fundus der Cilienbälge zwischen dem Haar und der inneren Wurzelscheide. Sie bewirkt eine Trennung dieser Theile und nagt die Wurzelscheide, die Papille oder auch die Haarwurzel selbst an und zerstört damit für das Haar lebenswichtige Theile. An einem solchen Haar findet man Sprödigkeit, Auflockerung der Cuticula des Haarschaftes und besonders häufig Verkrümmung des Haares neben charakteristischer Achsendrehung des Wurzel-Endes hart über den Haarknopf; daneben eine Auflockerung der Haarwurzel, zwischen deren Zellen sich dunkles Pigment angehäuft hat. Verf. fand diese Veränderungen nur an Papillenhaaren mit sog. Haarknopf, nicht an Kolbenhaaren, und nimmt an, dass erstere, wenn sie erkranken, ausfallen, ehe sie sich zu Kolbenhaaren umwandeln können. Diese Veränderungen sind so typisch, dass man bei ihrer Gegenwart auch bei negativem Milbenbefund an Vorhandensein solcher denken muss, da die Möglichkeit besteht, dass die Milbe beim Epiliren in der Tiefe der Bälge zurückgeblieben ist. Bei den gewöhnlichen Blepharitis-Formen findet sich der Demodex nicht, insbesondere fehlt er bei den knötchenförmigen, entzündlichen Anschwellungen des Wimperrandes, ebenso bei der diffusen ulcerösen Blepharitis, sehr häufig ist er dagegen bei einer bestimmten Form der Lidrandentzündung, die sich neben einer diffusen Hyperämie der Lidrandhaut dicht über den Cilienwurzeln und leichter Verdickung, bezw. Schwellung des vorderen Lidkantengewebes durch ein besonders zähes, eingedicktes, gelbes, Vaselin- oder mehr noch schmutzigem Schleuderhonig an Consistenz und Farbe gleichkommendes Sekret auszeichnet. Die Milbe haftet gewöhnlich an der epilirten Cilie und wird, in Wasser untersucht, meist leicht gefunden. Auch an ganz gesunden Lidern wurde in ca. 2 % der Fälle die Milbe gefunden. Auffallend ist, dass Verf. sie in 25 % aller Trachomfälle nachgewiesen hat. Das genaue, statistisch gesammelte Zahlenmaterial wird demnächst veröffentlicht werden. Fehr.

17) Die conservative Behandlung der perforirenden Bulbusverletzungen und ihr Ergebniss, von Dr. P. Römer, (Zeitschrift für prakt. Aerzte. 1898. Juni.) Eine Zusammenstellung von 264 Verletzungen, die in den letzten 6 Jahren mit offener Bulbuswunde zur Aufnahme kamen, welche die Ergebnisse conservativer Behandlung darthun soll. Das Verfahren bestand in Reinigung der Lider und Gesichtshaut mit Wasser, Seife, Alkohol und Sublimatlösung 1:5000, mit welcher auch der Conjunctivalsack nach Cocaïnisirung ausgespült wird. Bei Dacryocystoblennorrhoe sofortige Exstirpation des Thränensackes, ein Irisprolaps wird zu reponiren versucht, eventuell ebenso wie Vorfälle des Corp. ciliare und Glaskörpers abgetragen. Bei kleineren Wunden Druckverband nach Jodoformeinstr äuung, bei grösseren oder nicht gut schliessenden Wunden Naht mit feinster Seide und zwar corneoskleral wie auch rein corneal. Extraction einer traumatischen Cataracta wird möglichst hinausgeschoben. Inficirte Wundränder werden mit Sublimat 1:1000 gepinselt, dann mit dem Galvanocauter verschorft. Enucleation wurden nur bei völliger Zerreissung des Augapfels sofort ausgeführt; später, wenn Panophthalmitis drohte oder Irido-

cyclitis im phthisischen Bulbus auftrat. Von 266 perforirten Augen war in 43,93 % das rechte, in 56,07 % das linke, zweimal beide Augen betroffen. Zerreissung des Bulbus fand bei 18 Augen statt, von denen 4 enucleïrt, 14 exenterirt wurden. Von den perforirenden Verletzungen der Cornea wurden 120 ohne Sutur, 17 mit Sutur behandelt. 13 % der Augen gingen verloren, von den übrigen blieben 6 % amaurotisch, ca. 80 % heilten mit Erhaltung von Sehkraft. Von 78 Fällen von perf. Corneoskleral-Verletzungen wurden 23 ohne Naht, 55 mit Naht behandelt. Die mit Naht behandelten Fälle zeigten ausnahmslos sehr schwere Verletzungen und schwere Complicationen. Wenn trotzdem in 44 % dieser Fälle Sehvermögen, in 25 % die Form des Augapfels erhalten werden konnte und nur in 31 % der Augapfel entfernt werden musste, so spricht das entschieden zu Gunsten der Behandlungsmethode. Aehnliche Resultate hatten 33 perforirte Skleral-Verletzungen, von denen 17 genäht wurden. Von grösster Wichtigkeit zeigte sich, dass möglichst frühzeitig eingegriffen wurde. Verf. äussert sich noch über Schussverletzungen, deren Prognose absolut schlecht ist, und über Verletzungen mit intraocularem Eisen- oder Stahlsplitter. Unter letzteren war 18 Mal der Fremdkörper in oculo diagnosticirt und die Magnet-Operation versucht worden. 8 Mal misslang der Versuch, in 10 Fällen gelang die Entfernung durch den Magneten, davon blieb ein Auge amaurotisch, 3 behielten Lichtschein, 1 sah Finger in $2\frac{1}{2}$ m, bei 3 war S = 0,5 — 0,7, bei 2 S = 1,0. Methode der Diagnose und Magnet-Operation sind nicht erwähnt. Verf. schliesst mit einer Gesammtübersicht, nach der 25,93 % der Augen verloren gingen, 12,4 % mit Erhaltung der Form heilten, 13,53 % $S = < 0{,}1$, 48,12 % S = 0,1 — 1,0 behielten. Spiro.

18) Die Entwicklung der Augenlinse und der Zusammenhang ihrer Umgebungsorgane, von Dr. Toyotaro-Inoye. (Tokio 1898.) Verf. sucht den gegenwärtigen Stand der Forschungen über die Entwicklung der Augenlinse darzustellen, indem er die bisherigen Veröffentlichungen bespricht. Er stellte auch eigene Untersuchungen an, als deren Ergebnisse er u. a. für die Entwicklung der Linse beim Triton ausführt, dass sie durch Wucherung aus der Sinnesschicht hervorgeht, während die Hornschicht gar nicht mitwirkt. Gute Abbildungen erläutern die Hauptphasen der Untersuchung. Spiro.

19) Ueber den Einfluss des Astigmatismus auf die Tauglichkeit für verschiedene Waffengattungen. Vortrag, gehalten in der Abt. f. Militär-Sanitätswesen d. 70. Vers. Deutsch. Naturf. u. Aerzte in Düsseldorf von Dr. Pfalz, Augenarzt, Stabsarzt d. Res. in Düsseldorf. (Deutsch. militärärztl. Zeitsch. 1899.) Verf. bespricht zunächst kurz die Prüfung des As bei Soldaten, dann die verschiedenen Missstände, die sich durch das Brillentragen für den Soldaten ergeben beim Schiessen und im Felde, Verbiegen der Cylindergläser, Zerbrechen u. dgl. Sodann bringt er auf mehreren sorgfältig ausgearbeiteten Tabellen die Sehschärfe zur Anschauung, welche 596 astigmatische Augen mit und ohne Brille besitzen. Die Tabellen umfassen nicht nur militärische Astigmatiker, sondern sämmtliche Astigmatiker aus Verf.'s Praxis, unter 30 Jahren; amblyopische Augen sind ausgeschlossen. Verf. stellt hierbei nicht nur die militärisch brauchbare $S > \frac{1}{2}$ der $S < \frac{1}{2}$ gegenüber, sondern hat bei ersterer auch noch $S = \frac{2}{3}$ abgetrennt, weil er alle geringeren Sehschärfen nur für bedingt tauglich hält, und bei letzterer S von mindestens $\frac{1}{3}$ (noch landsturmtauglich) abgesondert. Bezüglich der Einzelheiten der auch für den Nichtmilitärarzt interessanten Ausführungen sei aufs Original verwiesen. Verf. fand, dass, je höher die Grade der Refraction und des Astigmatismus bei ihrer Combination sind, um so tiefer die durchschnittliche Sehschärfe bei bester Correction

ist. Ist die Refraction des Hauptmeridians grösser als 2 D, so ist in der Regel die S des corrigirten Auges $< 1/_2$. Folgerungen in militärtechnischer Hinsicht zu ziehen, hält Verf. nicht für seine Sache. Nur die Schlussfolgerung glaubt er aus seinen Resultaten und seinen bei militärischen Astigmatikern gesammelten Erfahrungen aussprechen zu können: dass Astigmatiker mit einem As totalis von >2 D in der Regel kein geeignetes Material für diejenigen Waffengattungen abgeben, bei denen es, wie bei Infanterie, Cavallerie und Artillerie, heut zu Tage auf besonders hohe Sehleistungen ankommt. Neuburger.

20) Ueber die therapeutische Bedeutung der Vibrationsmassage bei verschiedenen Erkrankungen des Auges, von Dr. Snegirew. (Deutsche Medic. Ztg. 1899. Nr. 5.) Die Vibrationsmassage wurde von Maklakow in die Augenheilkunde eingeführt (s. d. Centrlbl. 1895. S. 31). Das vom Verf. construirte Instrument stellt die elektrische Feder von Edison dar, an welcher die Nadel durch eine kleine Elfenbeinkugel ersetzt ist, die 9000 Schwingungen in der Minute macht. Verf. hat 91 Patienten mit Erfolg damit behandelt. Follicularkatarrh wurde innerhalb 2—3 Wochen, manchmal schon nach 4—6 Sitzungen geheilt, hartnäckigere Fälle in 2—6 Wochen. Besonders wirksam zeigte sich die Methode bei Flecken und Narben der Hornhaut, selbst bei seit langen Jahren bestehenden. Bei parenchymatöser Keratitis bekam die Hornhaut unmittelbar nach der Sitzung ein besseres Aussehen unter gleichzeitiger Besserung des Sehvermögens; in einem Falle schwerer Keratitis waren nach 17 Sitzungen sämmtliche Krankheitserscheinungen spurlos verschwunden. Günstige Wirkung ergab sich auch in drei Fällen seröser Iritis, in drei Fällen eitriger Keratitis und in einem Falle von Iridocyclitis nach Typhus recurrens. Acht Fälle von Scleritis, die 2 Monate lang jeder Behandlung trotzten, wurden in 5 Tagen geheilt, ebenso mehrere Fälle chronischer Blepharitis. Eine Sitzung dauert 1—10 Minuten; sie erfolgen selten täglich, meist in Zwischenpausen von einem oder mehreren Tagen. Neuburger.

21) Ueber gonorrhoische Gelenk-Erkrankung bei Kindern nach eitriger Augenentzündung sprach Cl. Lucas in der Royal Med. an Chir. Society, London. (Therap. Gaz. 1899. 15. März. p. 208.) Schon 1885 hat Verf. im Brit. Med. Journal 3 Fälle veröffentlicht und auf den Zusammenhang hingewiesen, jetzt konnte er 23 Fälle zusammenstellen von „Uebertritt der Gonococcen durch die Conjunctiva hindurch in die Lymph- oder Blutbahnen". Er unterscheidet dabei klinisch 2 Formen dieses Rheumatismus: eine acute mit starker Schwellung, Röthung, Empfindlichkeit, scheinbarer Neigung zur Eiterung, und eine subacute Synovitis mit Exsudation und Schmerz bei Bewegungen, aber nur sehr geringer Röthung. Die Gelenkentzündung tritt am Ende der 2. oder in der 3. Woche nach der Augen-Infection auf, befällt mit Vorliebe das Knie, besonders das linke, dauert von 10—14 Tagen an im Durchschnitt 3—5 Wochen, heilt nahezu immer vollständig aus, ohne dauernde Störungen zu hinterlassen, und geht nur selten in Eiterung über; man findet dann auch am Auge Misch-infection von Gono- mit Staphylo- oder Streptococcen. Die Behandlung muss in erster Linie gegen die Infectionsquelle, gegen die Conjunctiva, gerichtet sein; örtlich empfiehlt Verf. warme Umschläge, Watte-Einwicklung, und leiche Bandage, bei älteren Kindern völlige Ruhestellung des Gelenkes durch Verband. Die Punktion des Gelenkes ist zu verwerfen. Neuburger.

22) Ueber die erleichterte objective Refractionsbestimmung mittels der Skiaskopie und deren praktische Ausführung mittels eines verbesserten Skiaskopes unter Verwerthung der gewöhnlichen Brillenkastengläser, von Dr. Otto Neustätter, Augenarzt in München.

(Münch. med. Wochensch. 1899, Nr. 3.) Nachdem Verf. das für den praktischen Arzt Nöthigste über Wesen und Methode der Skiaskopie gebracht hat, beschreibt er das von ihm construirte Skiaskop, welches leicht transportabel ist und noch mehrere andere Vorzüge besitzt. Das von E. Sydow, Berlin N.W., Albrechtstr. 17, verfertigte Instrument setzt sich im wesentlichen zusammen aus einem schmalen Halter, an dessen beiden Seiten je 10 Ringe zum Einstecken von Gläsern, an dessen Vorder- und Rückseite über das obere Ende hinweglaufend ein dünnes Stäbchen angebracht ist; in letzterem gleitet ein kleines Ringchen, das mit einem $^1/_2$ m langen Bande verbunden ist; das letztere wieder trägt am anderen Ende noch einen Ring, in den der Stiel eines gewöhnlichen Augenspiegels gesteckt wird. In die Ringe werden auf der einen Seite Concav-, auf der andern Seite Convexgläser gesteckt von —1 bis —10 D bez. +1 bis +10 D, durch Anspannen des Bandes gewinnt der Untersucher die gewünschte Entfernung von $^1/_2$ m seines Auges von dem des zu Untersuchenden, und nun wird der Halter mit den Gläsern nach auf- oder abwärts vor dem letzteren von der Hand des Arztes selbst geführt, an dem oben erwähnten Ringchen bez. Stäbchen gleitend, bis das richtige Glas gefunden ist, bez. bis der Schatten sich umkehrt. In der Regel genügen obige Gläser; andernfalls kann man durch Vorsetzen eines Brillengestelles mit +20 bez. —20 D vor das Auge des zu Untersuchenden beliebige Combinationen schaffen. Sodann kann man nöthigenfalls zur subjectiven Refractionsbestimmung bez. Sehprüfung gleich die in den Ringen steckenden Brillengläser benutzen. Bezüglich weiterer Einzelheiten sei auf das mit erläuternden Abbildungen versehene Original verwiesen. Auch ist eine Vorrichtung zur Bestimmung des Astigmatismus angebracht, die jedoch ohne Abbildung nicht gut zu beschreiben ist. Neuburger.

23) Die Prüfung der Sehschärfe bei Verdacht auf Simulation, von Dr. A. Kröger Stadtarzt zu Pernau. (St. Petersb. Med. Wochenschr. 1899. Nr. 3.) Da in Russland für den Frontdienst eine Mindest-Sehschärfe von $^{20}/_{40}$ vorgeschrieben ist, so genügt es nicht bei Rekruten, die geringere Sehschärfe angeben bez. simuliren, objektiv festzustellen, dass ein Grund für die mangelhafte S, wie z. B. Ametropie, Maculae corneae u. dgl. nicht vorhanden, der Untersuchte also tauglich sei; vielmehr ist man auf die Mithilfe des zu Untersuchenden angewiesen. Um etwaige Simulanten zu entlarven, hat Verf. Modificationen der Snellen'schen Tafel hergestellt, welche dieselben Buchstaben tragen, aber derart construirt sind, dass die Buchstaben von Tafel zu Tafel in einem bestimmten Verhältniss allmählich kleiner werden. Während z. B. bei der Snellen'schen Originaltafel die Buchstabenreihen gelesen werden sollen in 200′, 100′, 70′, 50′, 40′, sollen die gleichen Reihen auf den von Verf. construirten Tafeln gelesen werden in 160′, 80′, 56′ u. s. w. bez. in 120′, 60′, 42′ u. s. w. bez. in 100′, 50′, 35′ u. s. w. Liest nun ein Simulant bei der ersten Prüfung z. B. nur bis zur 3. Reihe, giebt also eine S an von $^{20}/_{70}$, so steht zu erwarten, dass er bei diesen Buchstaben und derselben Entfernung auch weiter consequent bleibt, also auf der 2. bez. 3. und 4. Tafel auch bis zur 3. Reihe liest, vorausgesetzt, dass die Tafeln ihm nicht unmittelbar hintereinander gezeigt werden, vielmehr vielleicht je ein Tag dazwischen liegt, event. auch anderer Proben, Gläserprüfungen etc. den Eindruck der ersten Tafel vert wischen, und dass die Tafeln sich äusserlich vollständig gleichen. Simulanhat dann aber zutreffendenfalls auf der 2. Tafel eine S von $^{20}/_{56}$, auf der 3. eine von $^{20}/_{43}$, auf der 4. von $^{20}/_{35}$, wäre also tauglich. Man könnte auch Punkt- und andere Proben so herstellen, event. noch eine Reihe von Zwischenstufen construiren. — In der Diskussion (X. livländ. Aerztetag in Wolmar,

22. Sept. 1898) meint Truhart (Dorpat), dass diese Methode nur bei gutmüthigen und unerfahrenen Rekruten zum Ziele führe, aber in den meisten Fällen überhaupt die subjective Methode im Stiche lasse, und nur die objective Methode Täuschungen ausschliesse. Am besten und einfachsten sei hierzu die Skiaskopie. — Kröger wendet auch stets die objectiven Methoden an, betont aber nochmals, dass es dem Gesetzgeber gerade auf die ziffernmässige Feststellung der S ankomme, die nur durch eine subjective Funktionsprüfung gefunden werden könne. — Lenz (Sesswegen) wendet sich gegen die hohe Werthschätzung der Skiaskopie, namentlich zur Bestimmung des unregelmässigen Astigmatismus.

Neuburger.

24) Erkrankung der inneren Augenhäute durch die Einwirkung grosser Sonnenhitze. Ein Betriebs-Unfall? Von Dr. G. Brandenburg, Trier. (Aerztl. Sachverständigen-Zeitung. 1899. Nr. 2.) Der Begriff „Betriebs-Unfall" hat heute nicht mehr die enge Umgrenzung, wie früher, wo er als eine einmalige, zeitlich genau begrenzte, ausserhalb des Rahmens der gewöhnlichen Betriebsschädigungen liegende Störung der Gesundheit definirt wurde. Hitzschlag und Erkältungen z. B. gelten jetzt fraglos als Betriebs-Unfall, obwohl obige Kriterien nicht darauf passen. Erkältungen als Ursache innerer Augenleiden, z. B. Sehnervenatrophie, gelten jetzt schon als fesstehend; weniger klar ist die Einwirkung übergrosser Hitze auf's Auge. (Dies kann Verf. nur bezüglich etwaiger Entzündungszustände des Augeninneren behaupten; denn Starbildung durch Hitze ist bekannt. Ref.) Dies rechtfertigt die interessante Mittheilung des Verf.'s, welche einen 70jährigen Ackerer betrifft, der bei schwerer Feldarbeit und Ueberhitzung an einem kolossal heissem Tage mitten in der Arbeit erblindete, so dass er sich nach Hause führen lassen musste. Die Augenspiegeluntersuchung ergab beiderseits Neuroretinitis. Aufnahme in das Krankenhaus wurde vom Patienten, daraufhin weitere Behandlung vom Verf. abgelehnt. Eine weitere Untersuchung nach 3 Monaten zwecks Begutachtung ergab (eine Behandlung hat nicht stattgefunden), dass rechts Finger in 20 cm excentrisch, links Finger in 1 m erkannt. Beiderseits beginnende Startrübung. Rechts schleierartige Glaskörpertrübung, Papille weiss, Gefässe eng und spärlich, in der Netzhaut zahlreiche theils weisse, theils braunrothe bis schwarze Flecken. Links Papille weiss, Gefässe ausserordentlich dünn, besonders die Arterien. Der causale Zusammenhang scheint Verf. erwiesen zu sein. Constitutionelle Erkrankungen, chronische Vergiftungen fehlen. Auch hat Patient schon vor 6 Jahren wegen einer leichteren beiderseitigen Neuroretinitis, auch nach grosser Hitzarbeit plötzlich auftretend, in Verf.'s Behandlung gestanden. Die Literaturangaben über schädliche Einwirkung grosser Hitze bez. starken Sonnenlichtes auf das Augeninnere sind spärlich. Wicherkiewicz (Intern. klin. Rundschau. 1893. Nr. 1 u. 2) berichtet über Störungen durch Sonnenlicht ohne ophthalmoskopische Veränderungen, Knies (Beziehungen des Sehorgans etc. zu Allgemeinerkrankungen. 1893) verhält sich sehr skeptisch, Schmidt-Rimpler (Die Erkrankungen des Auges im Zusammenhange mit anderen Kranheiten. 1898) erwähnt das Vorkommen von Neuroretinitis nach Sonnenstich und vermuthet, dass dabei intracranielle Veränderungen eine Rolle spielen, Hotz (Amer. Journ. of med. science. 1879. Jahresb. f. Ophth.) veröffentlicht 6 ähnliche Fälle und nimmt Sehnervenscheiden-Erkrankung an in Folge von Erguss an der Basis cerebri, Mooren (Hauteinflüsse und Gesichtsstörungen. Wiesbaden 1884) berichtet von Neuritis mit Pigmentirung der Sehnervenscheibe nach Sonnenstich, Spalding (Jahresber. f. Ophth. 1887) bringt aus der Literatur 7 Fälle von Neuroretinitis nach Sonnenstich, von denen nur einer dauernd erblindete, also

wäre Verf.'s Fall der zweite derart, endlich Kesteven (Clin. soc. of London. 1882. Jahresb. f. Ophth. 1882) führt einen Fall von 3 Monate andauerndem einseitigem Halbsehen und leichter Neuritis nach Einwirkung starker Sonnenhitze auf den Kopf an. Neuburger.

25) Albuminuric retinitis, with special reference to its occurence during pregnancy. By James Francis McCaw, M.D., Brooklyn. (Med. Rec. 1899. 28. Jan.) 26jährige Frau, bisher gesund, primipara, bekam im 5. Monat der Schwangerschaft Schwellung der Füsse, leichte Sehstörung und starke Kopfschmerzen; 4 Wochen vor der Geburt Steigerung aller Symptome, besonders der Sehstörung. Verf. sah sie zuerst 3 Monate nach der Entbindung; Sr $= {}^{20}/_{100}$, l $= {}^{20}/_{70}$; sie zeigte beiderseits erhebliche Retinitis albuminurica; doch schien der Process nicht mehr im Fortschreiten. Fälle derart sind immer als ernst aufzufassen. Culbertson und Silex fanden bei Retinitis albuminurica gravidarum 23 bez. 18 % in Erblindung, 58,5 bez. 42 % in theilweise und nur 18,5 bez. 40 % in völlige Wiederherstellung endigend. Auf Grund weiterer Ausführungen und Literaturstudien kommt Verf. zum Schluss, dass in allen Fällen, die vor dem 6. Schwangerschaftsmonat an Retinitis erkranken, die künstliche Frühgeburt (?) einzuleiten sei, in den später erkrankenden Fällen je nach der Schwere und dem Grade des Fortschreitens der Erkrankung verschieden zu verfahren sei, und endlich Fälle mit Retinitis in früheren Schwangerschaften besonders sorgfältig zu beobachten seien, da hierbei die ernstesten Folgen auftreten können. Neuburger.

26) Ueber das Eindringen von Jodkali in das Augeninnere stellten Uley und Frezals (Gaz. hebd. des Scienc. Med. 1899. 1. Jan.) Versuche an, um zu vergleichen, welche Mengen bei localer Anwendung von der Conjunctiva aus und welche bei internen Gebrauch eindringen. Die Resultate sind folgende: Jodkali in wässeriger Lösung dringt vom Conjunctivalsack aus in die Vorderkammer ein, lässt sich im Glaskörper jedoch nur dann nachweisen, wenn es in den Kreislauf direct eingebracht wird, wobei es dann auch im Urin nachgewiesen werden kann. Bei internem Gebrauch in den gewöhnlich Dosen geben die intraocularen Flüssigkeiten keine Jodreaction. Gleichzeitige innerliche und locale Anwendung gestatten die Aufnahme einer beträchtlichen Menge von Jodkali in die Vorderkammer. Neuburger.

27) Observations on the Prophylaxis of Ophthalmia Neonatorum, by P. C. Jameson, M.D., Brooklyn. (Med. Rec. 1899. 4. März.) Die Verheerungen welche die Augen-Eiterung der Neugeborenen anrichtet, sind auch jetzt noch derart, dass man sich nicht auf die Behandlung der ausgebrochenen Krankheit beschränken darf, sondern energisch prophylaktisch vorgehen muss. Die Einwände gegen das Argentum nitr. sind nicht stichhaltig, auch ist die Prophylaxe nicht auf die Hospitäler zu beschränken, sondern muss sich auch auf die Privatpraxis erstrecken. Abgesehen von Credé's bewährter Methode ist auch die vorherige Reinigung der Geburtswege vorzunehmen, um so mehr als die Abwesenheit eines specifischen Secretes aus der Vagina keine Garantie dafür giebt, dass nicht doch Keime in derselben schlummern und das Auge inficiren. Verf. belegt seine Ausführungen mit historischen Angaben und neu aufgenommenen Zahlen über Erblindungs-Ursachen in den Vereinigten Staaten.

Neuburger.

Um Einsendung von Separatabdrücken wird gebeten.

Verlag von Veit & Comp. in Leipzig. — Druck von Metzger & Wittig in Leipzig.

Centralblatt
für praktische
AUGENHEILKUNDE.

Herausgegeben von

Prof. Dr. J. Hirschberg, Geh. Med.-Rath, in Berlin.

Monatlich ein Heft. Preis des Jahrganges 12 Mark. Zu beziehen durch alle Buchhandlungen des In- und Auslandes und die Postanstalten des Deutschen Reiches.

December. Dreiundzwanzigster Jahrgang. 1899.

[Aus der Augenabtheilung des Prim. Dr. O. Purtscher in Klagenfurt.]

I. Mittheilungen über die offene Wundbehandlung nach Augen-Operationen.

Von Dr. **K. Mohilla.**

Seit HJORT im Jahre 1897 seine 141, theils mit bloss 24stündiger, theils ohne jegliche Occlusion nachbehandelten Fälle von Augen-Operationen, welche sämmtlich einen günstigen Verlauf nahmen, veröffentlichte[1], haben

[1] Centralbl. f. prakt. Augenh. 1897. Mai.

sich zahlreiche Augen-Operateure diesem Verfahren meist unter gewissen Modificationen, angeschlossen.

Die Gründe, welche HJORT für die Zweckmässigkeit seiner Methode anführt, und die bereits von zahlreichen Autoren geprüft und für stichhaltig befunden wurden, sind geeignet, einen mindestens theilweisen Bruch mit der alten Occlusions-Methode herbeizuführen.

Der Verband hindert nach HJORT die physiologische Augentoilette; es unterbleibt der Lidschlag, Secret und Thränenflüssigkeit stauen sich im Bindehautsacke und bieten den geeigneten Nährboden für Infectionskeime; ausserdem begünstigt er das Auftreten eines psychischen Depressionszustandes; sogar Delirien wurden beobachtet.

Die Reinhaltung des operirten Auges erfolgt schonender und rascher.

SCHJÖTZ empfiehlt überdies vorherige Epilation der Cilien, denen er eine wichtige Infectionsrolle zuschreibt, und deren Desinfection reizend wirkt.

Dr. E. PRAUN[1] rühmt die von ihm seit 1895 angewendete offene Wundbehandlung unter der FUCHS'schen Drahtmaske, welche er modificirte, indem er dieselbe mit einer Kautschuckkappe (die er später wegliess) und Randschutz (Luftkissen aus Gummirohr) versah, so dass sie nicht drückte und das Sehen nicht behinderte. Ausserdem ist dieselbe leicht und kühl, das Auge selbst vor Läsionen geschützt. PRAUN combinirte somit die Vortheile des HJORT'schen Verfahrens (Erhaltenbleiben des Lidschlages und der physiologischen Augentoilette) mit den Vortheilen des Occlusionsverfahrens (Schutz vor Contactinfection und vor mechanischen Verletzungen). Den Bewegungen des Bulbus begegnet er durch Verdunkelung des Zimmers. PRAUN stellt auch die Indicationen für die Occlusions-Methode und für die offene Wundbehandlung (unter der Drahtmaske) wie folgt, auf:

A) Occlusions-Methode:

1. Bei Erosionen der Cornea behufs Arretirung der Augenlider wegen der mit dem Lidschlage verbundenen Schmerzen.
2. Bei allen horizontalen Bulbusverletzungen und solchen, welche in der Lidspaltenzone liegen, weil der Lidschlag das Klaffen der Wundränder begünstigt.
3. Wenn ein Druck auf das Auge ausgeübt werden soll. (Glaukomiridectomie, Perforationsgefahr bei Ulcus corneae.)

B) Offene Wundbehandlung:

1. Bei Verletzungen, welche vertikal verlaufen und bei solchen, welche schon durch die Lider gedeckt sind.
2. Bei Glaskörpervorfall, wegen des Hanges zum Kneifen unter dem Verbande.
3. Bei Ulcus serpens corneae, wenn keine Perforationsgefahr vorhanden ist.

---

[1] Centralbl. f. prakt. Augenh. 1898. März.

Czermak,[1] der schon seit 1893 unter Verzicht auf jeglichen Verband nur Fuchs'sche Drahtmaske mit dunklem Ueberzug anwendete, schliesst sich dem Verfahren und den Einwänden Praun's gegen das Hjort'sche Verfahren an, und hat seit 1893 die offene Wundbehandlung unter der Drahtmaske in 2100 Fällen von Operationen am Bulbus, (darunter circa 700 Star-Operationen) erfolgreich geübt.

Dagegen hält Hjort[2] an seiner Methode fest und betrachtet das Drahtgitter für schädlich, weil Luft und Licht keinen Zugang finden, und die Bildung der dem operirten Auge schädlichen feuchten Wärme durch dasselbe begünstigt werde. Es verschiebe sich leicht und „locke dadurch die Hand zum Auge". Gedämpftes Licht wirke vortheilhaft auf staroperirte Augen durch Herabsetzung der Lichtscheu und Abkürzung der Nachbehandlungsdauer.

Vor Kurzem hat Dr. O. Walter in Odessa seine Erfahrungen über die offene Wundbehandlung veröffentlicht.[3] Wegen der geringen Intelligenz seiner Patienten konnte er sich zum Hjort'schen Verfahren nicht entschliessen, sondern wendete das Praun'sche Gitter an, bei welchem er den Schutz fortliess und das Gitter direct anlegte.

Im Gegensatze zu der Auffassung Hjort's, dass die sich verschiebende Drahtmaske das Auge durch Handbewegungen gefährde, sieht Walter in demselben einen Schutz vor Insulten, weil der Patient sich im ständigen Bewusstsein seines erkrankten Auges befinde. Er nahm auch Abstand von der Epilation, sowie vom völligen Lichtabschlusse, setzte aber seine Operirten nur gedämpftem Lichte aus.

Bei Iritis sowie Blutung in die vordere Kammer hält Walter die Occlusion wegen der wohlthätigen Wirkung der sich unter dem Verbande entwickelnden feuchten Wärme für angezeigt.

In der Zeit vom 1. März 1898 bis 1. October 1899 wurden theils auf der Augenabtheilung des allgemeinen Krankenhauses in Klagenfurt, theils in der Privatpraxis des Primararztes Herrn Dr. O. Purtscher 194 Bulbusoperationen nach etwas modificirtem Hjort'schen Verfahren nachbehandelt.

Der Vorgang dabei war folgender:

Vor der Operbtion: Der Kranke nimmt ein Bad. Die behaarte Kopfpartie wird mit Kautschuckkappe bedeckt. Sodann Waschung des Gesichtes, speciell der Augenlider mit Sapo kalinus, hierauf mit Alkohol absolutus, zum Schlusse mit Sublimatlösung 1:3000. Als Spülflüssigkeit für den Bindehautsack steht eine sterilisirte 4% Borsäurelösung in Verwendung. Die frisch ausgekochten Instrumente werden vor dem Gebrauche in Sublimat 1 : 1000 getaucht.

[1] Centralbl. f. prakt. Augenh. 1898. Mai.

[2] Ibidem. 1898. October.

[3] Archiv f. Augenheilkunde. 1899. Juli. XXXIX. Bd. 3. Heft.

Nach der Operation: Bedecken der leicht geschlossenen Lider mit einem in Sublimat (1 : 3000) getränkten, sterilen Mullbäuschchen durch die ersten Stunden nach dem Eingriffe, um Blut und Thränen aufzusaugen. Grüner Schirm, leicht gedämpftes Tageslicht. Patient beobachtet die ersten 24 Stunden Bettruhe, nur ausnahmsweise wird er schon Nachmittags in einen Lehnstuhl gesetzt.

Ueber die Nacht, bei unvernünftigen Patienten aber auch tagsüber, FUCHS'sches Drahtgitter ohne Ueberzug, doch mit Flanellsaum, der an drückenden Stellen noch mit etwas Watte bedeckt wird.

Auch Star-Operirten wird bei günstiger Witterung bereits am 5. bis 6. Tage Aufenthalt im Garten gestattet.

Die ausgeführten Operationen vertheilen sich wie folgt:

Extractionen	118[1]
Iridectomien	76
Punction der vorderen Kammer	1
Summa	195.

A) Cataracten.

Die Gesammtzahl der operirten Cataracten betrug 118; hiervon einfache 110, complicirte 8 (7,27 %). In drei Fällen wurden Cataractextractionen gleichzeitig an beiden Augen vorgenommen, 11 Mal an beiden Augen zweizeitig mit einem Intervall von durchschnittlich 14 Tagen. Somit vertheilen sich die 118 ausgeführten Cataractextractionen auf 101 Personen. Das durchschnittliche Lebensalter derselben betrug 63 Jahre, der Geschlechtszugehörigkeit nach zählten wir 57 männliche und 44 weibliche Individuen. An complicirter Cataract litten 5 Männer und 3 Weiber.

Eine grosse Rolle spielten Conjunctivalerkrankungen vor der Operation. Solche fanden sich in 48 Fällen (47,52 %), darunter 2 Mal mit Ozaena combinirt und 6 Mal schwere eitrige Conjunctivalaffection (zum Theil neben Thränensackleiden). Der Operationsverlauf war fast in allen Fällen ein glatter. Einmal erwies sich die Erweiterung des Lappenschnittes mit der Scheere wegen abnorm grossen Kernes nöthig, zweimal stellte sich Glaskörpervorfall ein und musste die Linse deshalb in einem Falle mit dem Löffel hervorgeholt werden; schliesslich entstand einmal während der Operation eine starke Blutung, jedoch ohne weitere Folgen.

Weniger imponirend ist der Bericht über den Heilungsverlauf.

Ideale Heilung trat in 85 Fällen ein; in 33 Fällen verzögerte sich dieselbe durch folgende Complicationen:

[1] Nach v. GRAEFE, modificirt.

Wundsprengung, bezw. Hyphaema	in	11	Fällen
Iritis leichten Grades	„	17	„
Kyklitis	„	2	„
Wundinfection	„	3	„
	Summa	33	Fälle (27,96 %).

Trotz dieser verhältnissmässig grossen Zahl von Complicationen im Wundheilungsverlaufe war der endgültige Ausgang doch ein recht günstiger. Die Fälle mit Wundsprengung (nachgewiesen zweimal durch Hineinfahren mit der Hand ins Auge) und die Fälle mit leichter Irisreizung nahmen sämmtlich einen günstigen Ausgang nach kürzerer oder längerer Zeit.

Ebenso zwei Fälle von Wundinfection, während der dritte zur Beobachtung gekommene Fall von Wundinfection leider mit Phthisis bulbi seinen Abschluss nahm. Die beiden Fälle mit Kyklitis endeten mit Occlusio pupillae, ferner ein Fall mit Cataracta complicata (Irido-Chorioiditis) in Amotio retinae, die wahrscheinlich schon vor der Operation bestanden hatte.

Somit ein einziges verlorenes Auge (0,84 %). Die durchschnittliche Heilungsdauer beläuft sich auf $24^1/_2$ Tage und die durchschnittliche Sehschärfe betrug bei der Entlassung unter entsprechender Correction mit sphärischen Gläsern $^3/_{XV}$. Die beste Sehschärfe $^3/_{V}$ (in 4 Fällen), das Minimum $^3/_{LX}$ (in 2 Fällen). Selbstredend konnten die 2 Fälle mit Pupillarverschluss und mit Phthisis bulbi in diese Durchschnittsberechnung nicht einbezogen werden; ausserdem erwies sich das Sehvermögen bei gelegentlichen späteren Prüfungen bedeutend höher.

B) Iridectomien.

Die Zahl der mit modificirter Hjort'scher Nachbehandlung ausgeführten Iridectomien beträgt 76, darunter in 12 Fällen beiderseits gleichzeitig. Der Heilungsverlauf war fast stets ein glatter; in 4 Fällen beobachteten wir leichte Iritis, und einmal Wundsprengung mit Bluterguss in die vordere Kammer.

Die angeführte Punction wurde bei einer gequollenen Cataracta traumatica (Eisenstück) ausgeführt und verliess in diesem Falle der Patient 16 Tage post operationem geheilt das Spital.

Ueberblicken wir die Statistik unserer Star-Extractionen mit folgender offener Wundbehandlung, so kann dieselbe leider keineswegs als eine besonders günstige bezeichnet werden.

Allein es kommt bei Beurtheilung derartiger Fragen von eminent praktischer Wichtigkeit vor allem auf ungeschminkte Wahrheit an. Nicht nur die besten Statistiken sollen der Oeffentlichkeit unterbreitet werden,



sondern auch mittelmässige und ungünstige. Es soll jedoch gleich vorweg bemerkt werden, dass wir weit entfernt sind, dem Verfahren als solchem alle Schuld beizumessen, wenngleich die Thatsache auffallen könnte, dass zu einer Zeit, wo wir unsere Thätigkeit in total unzulänglichen, dumpfen, aller Aseptik hohnsprechenden Räumlichkeiten zu bethätigen gezwungen waren, wir einmal auf die stattliche, ununterbrochene Reihe von 336 Cataract-Extractionen blicken konnten, ohne dass einmal Wundeiterung aufgetreten wäre, oder wir den Verlust eines Auges zu beklagen gehabt hätten — ein Resultat, welches uns vor dem Vorwurfe unzulänglicher Technik oder Fürsorge zu schützen geeignet sein dürfte.

Allein es lässt sich Einiges anführen, was unsere neueste, weit ungünstigere Statistik zum Theile entschuldigt, trotzdem wir jetzt in einem thunlichst aseptischen, eigenen Operationszimmer operiren, und alle zu Operirenden vorher auf die Beschaffenheit ihres Bindehautsackes bakteriologisch untersucht werden, was ja ehedem aus äusseren Gründen unmöglich war.

Fürs Erste weiss jeder Operateur, dass auch unter anscheinend gleichen Bedingungen die statistischen Ergebnisse nicht unerheblich schwanken, dass er um so bestimmter auf Misserfolge rechnen muss, je länger er nur gute Erfolge gesehen.

Zweitens sei hingewiesen auf den schon erwähnten Umstand, dass ein grosser Theil der Operirten mit Conjunctivitis behaftet war, die mitunter mehrwöchentliche Vorbehandlung erforderte und, wie ersichtlich, noch längere erfordert hätte.

Drittens sei hervorgehoben, dass nur in zwei Fällen am zweiten Tage Wundinfection nachweisbar war, wovon ein Fall vollkommen günstig verlief; dass im dritten Falle dagegen die Infection nach anfänglich normalem Verlaufe erst am 5. Tage einsetzte, also eine Spätinfection darstellt, welche für den Erfolg der Operation an und für sich weniger schwer ins Gewicht fällt.

Da drängt sich uns unabweisbar die Frage auf, ob nicht gerade diese Spätinfection als Opfer der Methode zu betrachten seien, da ein Occlusivverband das betroffene Auge wohl annähernd sicher vor Infection bewahrt hätte, und wir glauben uns in der That im angezogenen Sinne aussprechen zu müssen.

Allein es ergiebt sich daraus für uns die weitere Consequenz, dass man gut thun wird, nur einigermaassen verständige Kranke in dieser freien Weise zu behandeln, dass dagegen in dieser Richtung weniger geeignete oder sehr nervöse Personen besser auch tagsüber mit den Fuchs'schen Drahtkörben zu versichern seien; endlich, dass man gut thun wird, auch während der ersten Heilungsperiode auf peinlichste Reinhaltung nicht nur der gesammten Umgebung, sondern insbesondere der Hände des Operirten zu dringen.

Hinsichtlich der langen Dauer der Nachbehandlung haben wir zu bemerken, dass dieselbe zum erheblichen Theile darauf zurückzuführen ist, dass die Operirten von ihren Angehörigen oft recht lange nach erfolgter Verständigung abgeholt wurden, so dass unsere grosse Durchschnittszahl keineswegs ein richtiges Bild der wirklich nöthigen Heilungsdauer giebt.

Aber auch trotz dieser Einschränkung war die durchschnittliche Heilungsdauer bei offener Wundbehandlung entschieden eine etwas längere, als früher unter Occlusionsverband.

Wir gewannen den Eindruck, dass die immer mehr oder weniger vorhandene leichte Reizung längere Zeit anhielt, als bei verbundenen Augen, besonders in jenen Fällen, die in vollständig hellem Zimmer gehalten wurden — eine Erfahrung, die uns ganz übereinstimmend mit jener Czermak's, der die Fuchs'schen Drahtkörbe mit dunklem Stoff überziehen liess, bald veranlasste, das Licht im Zimmer leicht zu dämpfen.

Weiter konnten wir uns dem Verdachte nicht verschliessen, dass die von uns nach offener Wundbehandlung gefundenen Sehschärfen etwas hinter jenen nach Verband zurückstanden, eine Erfahrung, die wir übrigens früher auch bei Operirten, die sehr lebhaft und gesprächig waren, selbst nach Occlusivverband machen konnten.

Allerdings waren die bei später erfolgter, neuer Vorstellung der Operirten gewonnenen Sehprüfungsresultate weit besser, als die vor der Entlassung notirten, wie dies ja auch allgemein zutreffen dürfte.

Wir fanden aber ophthalmometrisch auffallend oft höhere Grade von Astigmatismus, und zwar nicht nur von corrigirbarem, regulärem.

Nach dem Gesagten müssen wir gestehen, dass keineswegs Alles auf dem seit Hjort betretenen Gebiete der Wundbehandlung nach Star-Extractionen so glatt und einfach liegt, um einen rückhaltlosen Uebertritt zum neuen System erwarten zu lassen. Allein wir glauben, dass die Lichtseiten des Verfahrens für den Kranken so unleugbar grosse, so unverkennbare sind, dass ein Aufgeben der ganzen Methode noch keineswegs gerechtfertigt wäre.

Man bedenke, was es für den Operirten bedeutet, wenn er nicht, vollem Dunkel preisgegeben, jede Orientirung seiner Umgebung verliert, wenn er nicht, beängstigt durch den erhitzenden Verband, das Drückende seiner hülflosen Lage so schwer empfinden muss, wenn er nach eintägiger Bettruhe, die ihm durch abwechselndes Aufrichten oder Liegen auf der Seite leicht erträglich gemacht wurde, sich schon im Lehnstuhl behaglich als Herr der Situation fühlen darf! In keinem Falle erlebten wir die sonst so häufige psychische Depression, die dem Patienten Appetit und Schlaf raubt, nie beobachteten wir Aufregungszustände, wie wir sie sonst zuweilen sahen.



Jedenfalls dürfte in dieser Freiheit des Operirten auch ein wirksamer Factor zur Hintanhaltung der bei alten Leuten häufigen intercurrenten anderweitigen Erkrankungen gelegen sein.

Aber auch gerade diesen Lichtseiten des Verfahrens haftet eine besondere, wenn auch nicht zu hoch zu veranschlagende Schattenseite an, wie wir des öfteren uns überzeugen mussten: es liegt die Gefahr nahe, dass die Operirten im Bewusstsein ihres Wohlbefindens und des Besitzes der Freiheit das Gefährliche ihrer Situation unterschätzen und auf diese Weise sich selbst gefährden.

Die Vortheile für den Kranken im Allgemeinen sind jedoch derart in die Augen springende, dass wir trotz unserer hinkenden Statistik uns verpflichtet halten, die betretene Bahn noch weiter zu verfolgen, umsomehr, als wir nicht das Auge unserer Star-Kranken allein, sondern auch ihr Allgemeinbefinden zu berücksichtigen haben.

Wir werden sonach bestrebt sein, Hjort's modificirte Methode in dafür geeigneten Fällen mit noch peinlicheren Vorsichtsmaassregeln weiter zu cultiviren und geben der Hoffnung Raum, dass unsere nächste Reihe wesentlich günstigere Resultate ergeben werde.

Anhangsweise sei bemerkt, dass wir uns bisher noch nicht entschliessen konnten, nach dem Vorschlage von Schjötz sämmtliche Wimpern zu entfernen, da wir bestimmt vielfach auf Widerstand der Kranken gestossen wären. Einen nicht unwesentlichen Nebenvortheil der Epilation, dass nämlich durch die Unmöglichkeit des Verklebens der Wimpern Wundsprengungen beim Oeffnen der Lider leichter vermieden werden, erreichen wir durch Befettung der Lidränder, Wimpern und angrenzenden Hautpartien mit Jodoformvaseline (3 %).

Zum Schlusse kann der Verfasser nicht umhin, seinem verehrten Chef, Herrn Primarius Dr. Purtscher, sowohl für die gütige Ueberlassung des Krankenmaterials und der einschlägigen Literatur, als auch für die werkthätige Unterstützung in der Abfassung dieses Berichtes, den besten Dank auszusprechen.

II. Ein neuer Apparat zur Bestimmung des regelmässigen Astigmatismus.

Von Dr. **Adam Langie**, Augenarzt in Krakau.

Der regelmässige Astigmatismus stellt denjenigen Zustand des Auges dar, bei welchem in zwei aufeinander senkrecht stehenden Meridianen ein verschiedener Brechzustand besteht. Da die Cornea nimmer einem Kugelsegment, sondern dem Scheitelsegment eines Ellipsoides entspricht; so muss eigentlich jedes Auge einen gewissen Grad von Astigmatismus aufweisen. Der Unterschied in beiden Meridianen ist aber so minimal, dass dadurch

das Sehvermögen in keiner Weise gestört wird. (Astigmatismus physiologicus.) Erst der sogenannte pathologische Astigmatismus, bei welchem in Folge eines grösseren Unterschiedes zwischen beiden Meridianen, das Sehvermögen deutlich sinkt, muss durch Cylindergläser, bezw. durch eine Combination von sphärischen mit cylindrischen Gläsern ausgeglichen werden, wenn der Kranke besser sehen soll. Dabei aber muss man genau die Lage der beiden Hauptmeridiane und den Refractionszustand in denselben kennen lernen. Da aber die Hauptmeridiane in verschiedenen Augen verschiedene Neigung haben können, ohne immer der eine lothrecht, der andere horizontal zu bleiben; so wird manchmal die Bestimmung ihrer Richtung etwas schwieriger sein, wie es jedem Augenarzte wohl bekannt ist. Zu diesem Zwecke dienen verschiedene Instrumente und Methoden: die einen aber sind entweder nicht ganz genau oder zu sehr complicirt und in Folge dessen zu theuer, die anderen so umständlich und so viel zeitraubend, dass sie von einem praktischen Arzte kaum zu Hülfe genommen werden können. Deswegen bemühte ich mich seit längerer Zeit, um dem praktischen Arzte ein billiges, nicht zu complicirtes Instrument in die Hand zu geben, mit dessen Hilfe er im Stande wäre, die Hauptmeridiane und den Grad des Astigmatismus in möglich kürzester Zeit zu bestimmen. Ich hoffe nun, dass es mir gelungen ist.

Mein Apparat besteht aus einer runden, weiss emaillirten Scheibe von 24 cm Durchmesser, die an einem Stativ so in lothrechter Richtung befestigt ist, dass sie nach Belieben höher oder niedriger, immer in gleicher Höhe mit dem zu untersuchenden Auge, gestellt werden kann. Auf der hinteren Oberfläche der Scheibe befindet sich eine Gradeintheilung, unterhalb welcher eine kleine Libelle befestigt ist. Dieselbe dient dazu, um die lothrechte Lage der Scheibe controliren zu können. Durch eine, sich im Centrum der Scheibe befindende, kleine Oeffnung geht von hinten nach vorne eine um ihre eigne Axe drehbare Stange, an deren vorderem Ende, also vor der Scheibe, eine kleine Linie, dem halben Durchmesser der Scheibe gleich, befestigt werden kann. Dicht hinter der Scheibe, mit der Axe verbunden, befindet sich ein Zeiger, der in jeder Stellung der vorderen Linie den betreffenden Grad auf der Gradeintheilung markirt. Die Hauptsache bei dem ganzen Apparat bildet die eben genannte Linie. Da es aber verschiedene Sehschärfen giebt, so habe ich sieben solche Linien construirt, von denen, nach Bedarf, diese oder jene auf der Axe des Apparates befestigt wird. Jede ist in gleiche, weisse und schwarze, Quadrate so getheilt, dass die Grösse derselben auf der ersten Linie dem Nr. 60 der Snellen'schen Tafen, auf der zweiten dem Nr. 36, auf der dritten dem Nr. 24 u. s. w. entspricht.

Die Untersuchung wird auf folgende Weise unternommen:

Der Kranke sitzt in einer Entfernung von 6 m von der Scheibe; selbstverständlich muss jedes Auge besonders untersucht werden. Nachdem

man die Sehschärfe des betreffenden Auges mittelst SNELLEN'schen Tafeln bestimmt hat, wird auf das vordere Ende der Axe, also vor der Scheibe, jene von den sieben Linien befestigt, welche der letzten noch ganz richtig gesehenen Nummer der SNELLEN'schen Tafel entspricht. Wenn dabei ein sphärisches Glas die Sehschärfe verbesserte, so wird es vor dem Auge zurückgelassen. Jetzt wird die Axe des Apparates in eine langsame Bewegung gesetzt, wodurch die Linie nach einander allen möglichen Meridianen parallel gestellt wird. Wenn der Untersuchte dabei immer gleich gut die Quadrate der Linie unterscheidet, so ist sein Auge nicht astigmatisch. Andrenfalls sieht das Auge in jenem Meridiane, in welchem es einen Astigmatismus aufweist, statt einzelner Quadrate nur eine einzige schwarze Linie. Auf der Gradtheilung der hinteren Fläche der Scheibe kann sogleich die Richtung dieses Meridianes abgelesen werden. Dadurch ist gleichzeitig auch die Neigung des anderen Hauptmeridianes bestimmt, da derselbe auf jenem senkrecht stehen muss. Es handelt sich nun um die Refraction in jedem von beiden Hauptmeridianen. Die Refraction des einen Meridianes ist schon bekannt, sie ist entweder eine emmetropische, oder sie zeigt uns jenes Glas, welches die Sehschärfe beim Ablesen der SNELLEN'schen Buchstaben corrigirte; in dem zweiten Meridiane wird sie nun sehr leicht mit Hülfe eines Cylinderglases bestimmt. Man braucht nur die Linie parallel dem betreffenden Meridiane zu stellen und vor dem Auge so lange cylindrische Gläser zu wechseln, bis alle Quadrate genau gesehen werden.

Indem ich seit längerer Zeit alle Fälle von Astigmatismus mit Hülfe meines Apparates bestimmte, habe ich mich überzeugt, dass dabei viel Zeit erspart wird und dass alle Postulate sehr genau gelöst werden können. Ich kann also meinen Apparat allen praktischen Augenärzten gut empfehlen.

Er ist beim Optiker Zielinski in Krakau, Ringplatz Nr. 39, zu bekommen.

Neue Instrumente, Medicamente u. s. w.

Ein neuer Lidhalter.[1]

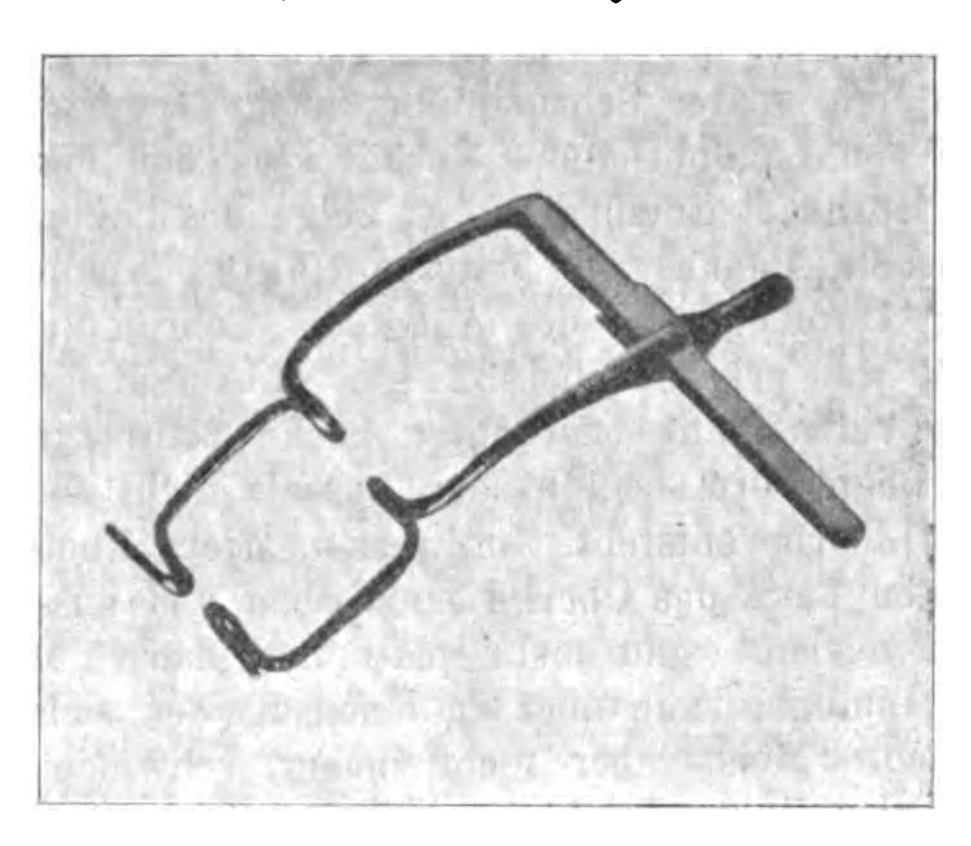
Von Dr. Hugo Pretori, Augenarzt in Reichenberg.

Die eine Branche dieses Lidhalters ist rechtwinklig abgebogen, so dass der absteigende Schenkel von prismatischem Querschnitt als Führung für die zweite, bewegliche Branche dient. Diese gleitet mittelst einer prismatischen Innenführung auf dem erwähnten Schenkel.

Das wesentlich Neue an diesem Lidhalter ist das Constructionsprincip der eben erwähnten Führung. Die prismatische Manchette darf nämlich weder zu

[1] Der Lidhalter wird von den Instrumenten-Fabrikanten Mang in Prag und Leiter in Wien angefertigt.

streng gehen, noch erheblich schlottern, wodurch die lose Branche leicht verschiebbar bleibt, so lange der Angriffspunkt der verschiebenden Kraft in unmittelbarer Nähe der Führung liegt. Wirkt hingegen eine verschiebende Kraft an den Branchen in einiger Entfernung von der Führung, so wirken dieselben als Hebelarme, welche die Manchette ein Weniges schief stellen, und so eine Selbstsperrung derselben dadurch bewirken, dass sie sich mit zwei diagonal gegenüberliegenden Kanten gegen den Führungsarm spreizt. Somit wirkt der Liddruck immer auf Sperrung der beweglichen Branche, während sich dieselbe durch einen Handgriff in der Nähe der Führung leicht bewegen lässt. Die anderen Theile des Lidhalters, insbesondere jener Theil der beiden Branchen,



der zwischen die Lider kommt, können selbstverständlich dem persönlichen Geschmacke jedes einzelnen Operateurs entsprechend modificirt werden.

Die Vortheile dieser Construction sind einleuchtend: Die Branchen bewegen sich parallel zu einander, bleiben in jeder beliebigen Entfernung unverrückbar stehen, federn nicht und lassen sich schnell mit zwei Fingern einer Hand einander nähern; mit dem gleichen Handgriffe kann der Lidhalter aus der Lidspalte entfernt werden. Der Mechanismus versagt nie, da Federn, Schrauben und Zahnstangen vermieden sind. Der Lidhalter ist leicht auseinander zu nehmen und sterilisirbar; er ist der kleinste, leichteste und einfachste aller bisher construirten Lidhalter.

Unser Büchertisch.

Neue Bücher.

1. Die Lepra des Auges. Klin. Studien von Dr. med. Lyder Borthen, Augenarzt in Throndjem, Norwegen, mit patholog.-anat. Untersuchung von Dr H. P. Lie, dirig. Arzt des Lepra-Hospitels in Bergen, Norwegen. Mit 17 Text-Figuren, 15 Lichtdruck und 9 chromolith. Tafeln. Leipzig. Verlag von W. Engelmann. 1899. (195 S. 4°.)

Das Werk ist eine Zierde der deutschen Buchdruckerkunst, eine originale Bereicherung der deutschen Literatur, von nordischen Männern in deutscher Sprache verfasst; uns Deutschen um so angenehmer, als die beobachteten Fälle nicht unsrem Vaterlande, sondern Norwegen angehören.

Verf. untersuchte in Norwegen 456 Aussätzige und fand frei von jedem Augenleiden 91 = 19,95 $^0/_0$; nur mit Leiden der Umgebung des Auges 91 = 19,95 $^0/_0$; mit Leiden sowohl der Umgebung, als auch des Augapfels 247 = 60,09 $^0/_0$. Unter 76 Fällen von Lepra maculosa-anaesth. zeigten 44 = 57,89 $^0/_0$ Lähmung des Stirnmuskels. Unter 88 Fällen zeigten 38 = 43,18 $^0/_0$ Veränderungen der Augenbrauen; die Haare gewinnen das Aussehen von Wollhärchen. Niemals wird Ausfall der Haupt-Haare durch Lepra beobachtet. Ausfall der Wimpern (theilweise oder gänzlich) zeigten von 88 Fällen 66 = 75,86 $^0/_0$. An Lagophthalmus (durch Atrophie aller Gewebstheile beider Lider) leiden von 94 mac. anaesth. Kr. 59 = 62,76 $^0/_0$. Gewöhnlich gesellt sich Ectrop. inf. hinzu, häufig Keratitis. Verf. empfiehlt die Lidnaht. Die Bindehaut zeigt Catarrh, später Schrumpfung, auch Verwachsung mit dem Augapfel, der in Folge von Lagophthalmus unbedeckte Theil der Augapfelbindehaut vertrocknet. Auch Hornhaut-Entzündung ist Folge des Lagophthalmus: Unregelmässigkeit des Epithels, Pannus der unteren Hälfte, Trübung; oder Geschwür mit Krustenbildung, Durchbohrung des Augapfels, Schrumpfung desselben.[1]

Die Gefässhaut war erkrankt bei 32 von 87 Aussätzigen (36,7 $^0/_0$). Recidivirende Iritis hat Verf. häufig beobachtet, auch Cyclitis und Iridocyclitis.

Bei der knotigen Form beginnt der Aussatz nicht selten in den Augenbrauen. In den Lidern entsteht Infiltration oder Knotenbildung. Durch Schmelzen der Knoten kann das Oberlid nach oben und aussen gezogen werden. Die Leprome der Bindehaut sind mehr platt und flach. Die Episcleritis beginnt auch so, am Limbus; kann aber zu einem Knoten sich fortbilden, hauptsächlich aussen-unten. Meist, aber nicht immer, schwindet der Knoten ohne Verschwärung. Da der Knoten nicht so leicht in die Tiefe der harten Haut eindringt, empfiehlt Verf. hier den scharfen Löffel.

In der Hornhaut kommt ausser Keratitis punctata auch Uebergreifen des episcleralen Leproms vor. In Ausnahme-Fällen kann die ganze Hornhaut überwachsen werden. Von 51 Kranken mit knotigem Aussatz hatten 44 = 59,32 $^0/_0$ kranke Hornhaut. Von 116 solcher hatten 74 = 63,79 $^0/_0$ Leiden der Gefässhaut. Die Uvea leidet häufig bei der knotigen Form; häufiger, als bei der maculo-anaesth. Form. Die Lepra des Auges tritt häufiger intra- als extra-bulbär auf. Aber die Uveal-Leiden treten später auf. Die meisten Uveal-Leiden gehören zur Irido-cyclo-chorioiditis. Röthlich gelbe Iris-Knoten sind sehr selten. Verf. sah nur 4 Fälle, die mit Episcleral-Knoten complicirt waren. [Die von mir beschriebene miliare und wechselnde Form der Iris-Knötchen (Centralbl. f. pr. Augenh. 1888, S. 23) scheint er nicht beobachtet zu haben.]

Den Schluss des interessanten Werkes bildet eine pathologisch-anatomische Untersuchung der Lepra des Auges von Dr. H. P. Lie. Die lepröse Affection der Aderhaut ist selten sehr bedeutend und wird schwer ophthalmoskopisch nachweisbar sein.[2] Auch die Netzhaut wird selten befallen. In dem Glaskörper sind Bacillen nicht gefunden worden.

2. On the prevention of eye accidents, occurring in trades, an adress delivered at the opening of the section of ophth. at the British med. Assoc. 1899, by Simeon Snell, F. K. C. S. Ed., London 1899. (32 S. mit Abbildungen.)

---

[1] Verf. hat als Hilfsmittel gegen die Austrocknung feuchte Umschläge versucht; die Kranken haben sie aber nicht gelobt. — Ich möchte häufige Waschungen mit lauer, frisch abgekochter Milch empfehlen.

[2] Die bisher veröffentlichten Augenspiegelbefunde sind auch nicht überzeugend.

S. will Augen-Schützer obligatorisch machen und empfiehlt Schutz-Brillen aus Drahtgeflecht. Er empfiehlt auch Schutz-Wände zwischen den Arbeitsplätzen.

3. Die Ausdrücke für Gesichts-Empfindungen in den altgermanischen Dialecten. Von Dr. Adeline Ritterhaus. I. Theil. Zürich, 1899, E. Speidel (81 S.).

*4. Therapie der Augenkrankheiten. Für prakt. Aerzte und Studirende von Dr. W. Goldzieher, a. o. Prof. der Augenheilkunde a. d. kgl. Univers., Oberarzt der Augenabth. im St. Johannes-Hospital u. der allgem. Poliklinik zu Budapest. 2. völlig umgearb. Aufl. Erste Hälfte. Die Kr. d. Conj., Cornea, Sclera, Iris und der Linse. Leipzig, Veit & Comp. 1899.

Das Werk soll die Leser in die Gesetze der augenärztlichen Heilkunst einführen und ihnen als zuverlässiger Wegweiser bei selbständigem therapeutischem Handeln dienen. Es ist aus der eigenen 25jährigen Erfahrung des Verf.'s erwachsen. Wenn gleich wir nicht mit jedem Punkte einverstanden sind, können wir das Buch doch auf das wärmste empfehlen. Da dasselbe aus des Verf.'s eigner Arbeit hervorgegangen ist, hat es natürlich eine subjective Färbung erhalten, was G. eher für einen Vortheil als für einen Nachtheil ansieht. Auf den Inhalt des Werkes werden wir bald zurückkommen, wenn die 2. Hälfte erschienen ist, was noch vor Jahresschluss erwartet wird.

5. Schrift-Proben zur Bestimmung der Sehschärfe von Dr. A. Nieden, S.-R. in Bochum. Dritte vermehrte Auflage. Wiesbaden, Bergmann, 1899.

6. Sehproben nach Snellen's Princip von Dr. A. Roth, Oberstabsarzt. Berlin, O. Enslin, 1899.

7. Guillaume Schulek, Prof., Notes historiques sur la clinique d'ophtalm. de l'Univ. royale Hongroise de Budapest 1801—1899. Budapest 1899.

8. Het nederlandsch Gasthus voor ooglijders, 1899. Enthält ein Bild von Donders und eine Beschreibung der Augenheilanstalt zu Utrecht.

*9. Oogeelkundige Verslagen en bijbladen, Nr. 40. Utrecht 1899.

10 u. 11. Augenärztl. Unterrichtstafeln, herausgeg. von Prof. Dr. H. Magnus. XVI u. XVII. Breslau 1899 (U. Kern). XVI. Normale Anatomie des Sehnerven-Eintritts. Zusammenstellung ophthalmoskopischer und anatomischer Befunde. Von Dr. Anton Elschnig, Privatdocent in Wien. Mikrophotographie, von Dr. O. Zoth, Prof. in Graz. 12 doppelte und 6 einfache Tafeln mit Text.

Eine werthvolle Gabe, welche das Verständniss der Augenspiegelbilder wesentlich erleichtert. Seit E. v. Jäger (1861) ist eine solche Zusammenstellung des ophthalmoskopischen und anatomischen Befundes nicht geliefert worden. Durch die Photographie ist höchste Naturtreue erzielt.

XVII. Die Bakterien des Auges von Dr. F. Schanz, Augenarzt in Dresden, 9 farbige Tafeln mit Text.

Eine angenehme Gabe für denjenigen, welcher auf diesem ebenso wichtigen wie schwierigen Gebiet rasch sich orientiren will.



Journal-Uebersicht.

v. Graefe's Archiv f. Ophthalmologie. XLVIII. 2.

1) **Die pathologischen Veränderungen der retinalen Pigmentepithelzellen,** von Dr. E. Krückmann, Privatdocent und I. Assistent an der Univers.-Augenklinik zu Leipzig.

Veränderungen der Pigment-Epithelzellen treten nur nach krankhaften Veränderungen der Chorioidea auf. Diese von Wagenmann begründete Lehre acceptirt Verf. ohne Einschränkung. Nach Circulationsstörungen in der Chorioidea zeigen die Pigmentepithelien die verschiedensten Veränderungen in Form und Pigmentgehalt. Zunächst handelt es sich um regressive Vorgänge; die Neubildung von Pigment-Epithelzellen erfolgt immer erst dann, wenn präformirte zu Grunde gegangen und abgestossen sind. Die neugebildeten Zellen, welche an den Defectstellen auftreten, liegen neben- und übereinander und sind von wechselndem Pigmentgehalt, ihre Unterscheidung von abgestossenen alten Zellindividuen ist nicht immer möglich. Ist der Zusammenhang mit den präformirten Pigmentepithelien sichtbar, so dürfen auch sehr polymorphe Zellen als epitheliale angesehen werden. Befinden sich Fuscin enthaltende Zellen in einem aus der Chorioidea stammenden Granulationsgewebe (s. unten), so wird es sich, wenn die Zellen durch Kittsubstanz verbunden sind, höchst wahrscheinlich um epitheliale handeln, während die zwischen Bindegewebs-Fibrillen und -Gefässen eingebetteten als Bindegewebszellen (Phagocyten) anzusprechen sind.

Wird nur eine beschränkte Anzahl hinterer Ciliararterien durchschnitten, so gelingt es, kleine Läsionsbezirke der Pigmentepithelien zu gewinnen. Sind die Epithelzellen abgestossen, so entarten sie stets. Der Desquamation folgt nicht selten Schwund der Stäbchen und Zapfen. Diese letzteren bilden sich aber auch dann nicht wieder, wenn eine ausgiebige Regeneration des Pigmentepithels eintritt. Die Pigmentirung der Retina erfolgt durch das Eindringen abgestossener Epithelien und deren Derivate, was immer nur an solchen Stellen geschehen kann, wo die Limitans externa zerstört, und die Netzhaut atrophirt und mit Hohlräumen durchsetzt ist. In die abgehobene Netzhaut findet eine Pigmenteinwanderung nicht statt.

Sind partielle Continuitätstrennungen der inneren Aderhautschichten entstanden, so können die Pigmentzellen einerseits in den Glaskörper und andererseits in die Chorioidea wachsen. Im ersteren Falle bildet sich zunächst ein von der Chorioidea in den Glaskörper vordringendes Granulationsgewebe, welches mit der Zeit ein festeres Gefüge annimmt. An den Stellen, an welchen das Pigmentepithel unterging, erfolgt eine Proliferation junger Zellen, welche die an den Durchbruchsstellen hervorspiessenden Ausläufer des Granulationsgewebes umkleiden. Legt sich ein solcher von Zellen umkleideter, spitzförmiger Ausläufer auf die Limitans, oder kommt es zur Verwachsung mehrerer Gnanulationssprossen, so bilden sich Canäle und grössere Hohlräume, deren Innenfläche mit Pigmentzellen belegt ist. Diese Epithelschläuche verleihen dem Gewebe einen adenomartigen Charakter. Die Hohlräume werden später in Folge der Gewebsverdichtung schlitzförmig.

In die Chorioidea dringen die Epithelzellen nur dann ein, wenn eine totale oder partielle Obliteration der Choriocapillaris erfolgt ist. Die Abkömmlinge der Pigmentepithelien finden sich in den durch Schrumpfung der Umgebung erweiterten perivasculären Lymphräumen. Nichts deutet darauf hin, dass die wuchernden Zellen ein bestehendes Gewebe verdrängt oder zerstört haben.

Die Bezeichnung als Drüsen- bezw. Schwammkrebs,[1] welche von einzelnen Autoren gewählt wurde, ist für diese Gebilde nicht zutreffend.(?) Sie entwickeln sich, wie geschildert, wesentlich anders als bösartige Neubildungen und führen zudem, soweit bekannt, niemals zu Metastasen oder nach der Enucleation zu Recidiven.

---

2) **Zur pathologischen Anatomie der Skleritis**, von Dr. Franz Friedland, Assistent an der Univers.-Augenkl. des Herrn Hofrath Prof. Fuchs in Wien.

2 Fälle. 1. 75jähr. Frau. Anamnese fehlt, Enucleation wegen Glaucoma absolut. Eine im medialen Abschnitte sichtbare, buckelförmige Verdickung der Sklera beruhte auf einem innerhalb der Membran gelegenen Entzündungsherde, welcher aus einkernigen Rundzellen bestand, zwischen denen Skleralfasern verliefen. Diese waren jedoch im Centrum des Herdes, wo die Rundzellen sich am dichtesten angehäuft hatten, untergegangen. Nirgends Eiterzellen und Zellzerfall, einzelne Riesenzellen. Die Chorioidea war ebenfalls mit Rundzellen durchsetzt, erreichte ihre grösste Verdickung aber nicht im Bereiche des Skleralknotens, sondern weiter rückwärts und zeigte hier nekrotische Herde, sowie einzelne Riesenzellen mit zahlreichen randständigen Kernen. In der temporalen Bulbushälfte fanden sich in der Sklera nur längs den Gefässen zarte Züge von Rundzellen, die Chorioidea war gleichmässig infiltrirt. Die in toto abgehobene Netzhaut war in den äussersten Schichten nekrotisch, Sehnerv atrophisch.

2. 72jähr. Frau. Um die Hornhaut sulziger, grau-röthlicher Wall im episkleralen Gewebe, auf die Hornhaut übergreifend. Das Sehvermögen war anfangs gut und sank erst im späteren Verlaufe der Krankheit. Schmerzen. T + 1. Enucleation.

Der obige Wall erwies sich bei der Untersuchung als ein Infiltrationsgürtel, welcher Sklera und Chorioidea einnahm. Auch hier keine Eiterung, dagegen herdförmige Nekrose der Sklera und Chorioidea mit Sequestrirung einzelner Lamellen der Sklera. Im Gegensatz zu Fall 1 waren Sklera und Chorioidea an gleichen Stellen gleichmässig erkrankt.

Im Falle 1 spricht der Sitz der Herde gegen die Annahme, dass die Chorioidea primär erkrankt war und die Erkrankung der Sklera herbeiführte. In Fall 2 war, wie aus dem Verhalten des Sehvermögens hervorgeht, die Sklera jedenfalls zuerst erkrankt, und die Veränderungen im Innern des Auges treten erst später auf. Die Aetiologie bleibt dunkel. Wahrscheinlich erkrankten Sklera und Chorioidea unabhängig von einander, aber in Folge von Einwirkung derselben Schädlichkeit.

---

3) **Gummen der Iris und des Ciliarkörpers**, von Dr. Victor Henke, Assistent an der Univers.-Augenkl. des Hofrath Prof. Fuchs in Wien.

27jähr. Mann zog sich Ulc. dur. praeput. zu. Nach 8 Monaten, während an verschiedenen Körperstellen Manifestationen secundärer Lues bestanden, zeigte das linke, stark entzündete Auge einen ausgebreiteten grau-röthlichen Tumor der Iris und scheinbar im Zusammenhange mit demselben eine erbsengrosse, gleichfarbige, sulzige Vorwölbung auf der Sklera. Heftige Schmerzen und das trotz der Allgemeinbehandlung zunehmende Wachsthum des epibulbären Tumors nöthigten nach einigen Wochen zur Enucleation. Die Untersuchung ergab, dass beide Tumoren neben entzündlicher Infiltration nekrotische Herde aufwiesen

[1] Leber und Arnold sind, nach Prüfung der Präparate, der Auffassung von Hirschberg-Birnbacher beigetreten. H.



und daher als Gummata angesprochen werden mussten. Bald darauf traten auch sonstige Symptome tertiärer Lues auf.

Die Beobachtung ist ein neuer Beweis dafür, dass die Scheidung der drei Stadien der Lues keineswegs so scharf ist, wie früher angenommen wurde.

---

4) **Ein weiterer Beitrag zur Lehre von den Leukosarkomen der Choriocapillaris.** von Dr. F. Schieck, Assistenzarzt in Halle a. S.

Beschreibung eines im hinteren Bulbusabschnitte gelegenen, etwa erbsengrossen Aderhaut-Tumors, welcher der Sklera breitbasig aufsass und nach Durchbruch der Lamina vitrea mit der abgelösten Netzhaut verlöthet war. Die Geschwulst stellte der Hauptsache nach ein fast pigmentfreies, rundliches Angiosarkom dar, dem an der Kuppe eine zarte, an der Basis eine breitere Gewebsschicht auflag, welche sich als ein mit verästelten Prigmentzellen durchsetztes Spindelzellensarkom erwies. Die beiden Gewebsarten waren scharf getrennt. Das Angiosarkom ging von der Choriocapillaris, das umschliessende Spindelzellensarkom von den tieferen Schichten der Chorioidea aus; wahrscheinlich war ersteres die primäre Geschwulst.

Die Pigmentepithelien betheiligten sich an der Geschwulstbildung nur da, wo die Glaslamelle zerstört war, während sie den intacten Abschnitten der Glaslamelle ganz normal anlagen.

---

5) **Beitrag zur Kenntniss degenerativer Processe in Hornhautnarben,** von Dr. A. Birch-Hirschfeld, Assistent an der Universitäts-Augenklinik in Leipzig.

Die in Hornhautnarben vorkommenden stark lichtbrechenden Gebilde, welche häufiger beschrieben sind, aber noch keine einheitliche Deutung erfahren haben, rechnet Verf. zum Hyalin. Dasselbe wird wahrscheinlich unter der Einwirkung eines in nekrotischen Zellen gebildeten Ferments durch Gerinnung einer dem Blute entstammenden Flüssigkheit intercellulär gebildet. Die Präparate des Verf.'s sprechen gegen die Annahme, dass die fragliche Substanz in den Epithelzellen entsteht. Man findet die hyalinen Körperchen zunächst in der Hornhautsubstanz, bezw. in der Narbe und erst später zwischen den Epithelzellen. Vielleicht ist in einzelnen Fällen das Hyalin ein Vorläufer des Amyloids.

---

6) **Ueber einen epithelialen Tumor des Ciliarkörpers,** von Dr. R. Schlipp aus Wiesbaden. (Aus der Univers.-Augenkl. des Herrn Prof. Fuchs in Wien.)

In dem seit 2 Jahren erblindeten atrophischen Bulbus eines 10jährigen Mädchens fand Verf. einen das Bulbusinnere ausfüllenden Tumor, dessen Zellen grossen Protoplasma-Leib mit grossem, blassen Kern zeigten und ohne eingefügtes, bindegewebiges Gerüst aneinander gelagert waren. Zum Theil waren die Zellgrenzen verschwunden und nur die Umrisse der Kerne sichtbar. Die Zellen hatten verschiedene Form, einzelne waren so abgeplattet, dass sie wie Gerüstfasern aussahen, doch liess sich durch Färbung (van Gieson) nachweisen, dass es sich nicht um Bindegewebe handelte. Zahlreiche degenerirte Zellen erschienen stark vergrössert und manchmal mit feinen Fetttröpfchen oder hyalinen Kugeln durchsetzt, nirgends vollständiger Zellzerfall. Secundäre Irido-Cyclitis. Ob Carcinom? — nach 9 Jahren kein Recidiv.

---

7) **Versuche über das Eindringen gelöster Substanzen durch Diffusion in die vordere Augenkammer, nach Injection unter die Bindehaut,** von Dr. C. Addario aus Catania. (Aus der Universitäts-Augenklinik in Heidelberg.)

Ferrocyankalium und Jodkalium lassen sich 5—10 Minuten nach subconjunctivaler Injection der betreffenden Lösungen im Humor aqueus nachweisen und sind noch etwa 1 Stunde in relativ grösster Menge in demselben enthalten. Der Nachweis gelingt 2—3 Stunden, später unsicher; beim Ferrocyankalium etwas länger, als beim Jodkalium. Sind die Lösungen schwächer, als 1:1000, so ergiebt die Untersuchung des Kammerwassers ein negatives Resultat. Ob die Injection nahe dem Limbus oder am Aequator ausgeführt wird, macht keinen wesentlichen Unterschied.

8) **Ueber den Nachweis vom Quecksilberchlorid im Humor aqueus nach Injection unter die Bindehaut.** Experimentelle Untersuchungen von Dr. C. Addario aus Catania.

Chemische Untersuchungen des Kammerwassers nach subconjunctivalen Sublimatinjectionen (1 ccm einer Lösung 1:1000 mit NaCl). Die Ausführung geschah nach einer sehr feinen, von Prof. Jannasch angegebenen Methode, welche 0,00001 g $HgCl_2$ sicher nachweist. Es wurde niemals eine positive Reaction erzielt. Da Verf. jedesmal 1 ccm Humor aqueus sammelte und untersuchte, so war der Gehalt des Kammerwassers an $HgCl_2$ jedenfalls kleiner als 1:100 000. Von einer antiseptischen Wirkung kann daher nicht die Rede sein, und das um so weniger, als das Kammerwasser alle Salze rasch ausscheidet.

9) **Anatomische und physikalische Untersuchungen der Rinder-Sklera,** von Dr. G. Ischreyt, Augenarzt in Riga.

Die Resultate dieser Untersuchungen über Festigkeit, Dehnbarkeit u. s. w. ausgeschnittener Skleralstreifen lassen sich nicht kurz zusammenfassen. Die Verschiedenheit des Baues und der physikalischen Eigenschaften der verschiedenen Gebiete der Sklera, wie Gegend des Limbus, der Muskelansätze, hinterer Abschnitt, weisen auf die verschiedene physiologische Bedeutung der einzelnen Abschnitte hin. Der hintere Abschnitt würde als Compensationsvorrichtung gegen Drucksteigerung dienen können. Nachgewiesen ist diese Function nicht.

10) **Ein Beitrag zur Frage der Myopie-Operation,** von Dr. E. Hertel, Privatdocent und I. Assistent der Jenaer Augenklinik.

Bei 8 von 24 Augen, bei denen in üblicher Weise Discision und Extraction verrichtet wurde, traten nach $^1/_2$ bis $7^1/_2$ Jahren membranöse Trübungen im Pupillargebiet auf. In 6 Fällen handelte es sich um zarte Membranen, welche sich der Nadel gegenüber sehr resistent erwiesen, nach deren Spaltung aber die frühere Sehschärfe wiederkehrte. Bedenklich bleibt die mit jeder Discision des Nachstars verbundene Zertrümmerung des Glaskörpergewebes.

In 2 Fällen befanden sich die Trübungen in den vorderen Abschnitten des Corp. vitr. In einem dieser Fälle war der Glaskörper vorher durch die Nadel eingeschnitten worden, in dem anderen Falle hatte diese Verletzung nicht stattgefunden. Die Verletzung des Glaskörpers kann demnach nicht ohne Weiteres als Ursache der Trübungen angesehen werden. Im ersteren Falle wurde zweimal mit gutem Erfolge discidirt, doch entwickelte sich die Trübung sehr bald,

auch nach der zweiten Discision von neuem. Ob von der Myopie abhängige Veränderungen des Glaskörpers im Spiele sind, ob solche Trübungen Vorläufer von Glaskörperschrumpfung und nachfolgender Netzhaut-Ablösung sein können, ist vorläufig nicht zu sagen.

11) **Monoculares und binoculares Blickfeld eines Emmetropen,** von Dr. L. Asher, Privatdocent und Assistent am physiol. Institut zu Bern. (Aus dem physiol. Institut der Universität Leipzig.)

Darstellung des monocularen und binocularen Blickfeldes in 43 und 20 cm Abstand. In beiden Fällen war das binoculare Blickfeld im Vergleich zu dem gemeinsamen Theile des monocularen Blickfeldes mässig eingeengt.

12) **Weitere Mittheilungen über Decentriren bisphärischer Linsen,** von Dr. Hermann Triepel, Privatdocent der Anatomie in Greifswald.

Verf. berechnet, um wieviel ein Biconvex-, bezw. Biconcavglas seitlich verschoben werden muss, um die Wirkung eines Prismas von bestimmter Stärke zu erreichen.

In der Praxis wird man in den meisten Fällen die Combination der Brillengläser mit Prismen entbehren und statt dessen decentrirte sphärische Gläser verordnen können.

13) **Die scheinbare Accommodationsfähigkeit der aphakischen Langaugen,** von Dr. G. J. Schoute, Augenarzt in Amsterdam.

Nachweis, dass eine von Thier gegebene Erklärung unrichtig ist. Keine positive Lösung der Frage.

14) **Ueber das Alterniren der Schielenden,** von Dr. Moritz Sachs, Assistent an der Univers.-Augenkl. des Herrn Prof. Fuchs in Wien.

Ein kurzes Referat würde den Inhalt der Arbeit nicht verständlich wiedergeben können. Es ist daher auf das Original zu verweisen.

15) **Augenspiegelbefund bei Pneumonie,** von Dr. Fränkel in Chemnitz.

34jähr. Arzt erkrankte unter heftigen Fieber-Erscheinungen. Diagnose unbestimmt, Verdacht auf Meningitis tuberculosa. Von Anfang an rasch progressive Sehstörung auf dem einen und dann auf dem anderen Auge. Befund: um die Macula befinden sich 5 oder 6 weissliche, rundliche Flecken von circa $^1/_3$ P. D.; an einem Flecken, über welchen ein Gefäss zieht, ist deutliche Prominenz nachweisbar. Verf. dachte an Chorioidealtuberkel. Nach 7 Tagen typische Krisis, Herpes, Pneumonie — Genesung Nach 6 Wochen Fundus frei, die Sehstörung verschwindet erst nach 6 Monaten gänzlich. Wahrscheinlich handelte es sich um Ansiedelungen von Pneumokokken.

16) **Ueber ein operatives Verfahren zur Heilung von Lidverdickung bei ulceröser Blepharitis,** von Dr. L. Kugel, Augenarzt in Bukarest.

Der verdickte Tarsus wird durch Ausschneiden dünner Lamellen auf seine natürliche Dicke gebracht. In 8 Fällen guter Erfolg auch in Bezug auf die definitive Heilung der Lidrandgeschwüre, welche durch die Verdickung des Tarsus unterhalten zu werden scheinen.



17) **Bemerkung zu der Mittheilung Schnaudigels: Ein Fall von multiplen Blutungen des Sehorgans, insbesondere der Sehnervenscheiden** (v. Graefe's Archiv, XLVII, 3, S. 440), von Docent Dr. Anton Elschnig in Wien.

Hinweis auf 3 früher vom Verf. publicirte Fälle, welche beweisen, dass auch grosse Blutungen in den Zwischenscheidenraum ohne Einfluss auf Opticus und Retina bleiben und daher nicht diagnosticirt werden können.

18) **Bemerkungen zu L. Bach's Arbeit: Zur Lehre von den Augenmuskellähmungen u. s. w.**, von Dr. St. Bernheimer in Wien. (v. Graefe's Archiv XLVII, 2 u. 3.).

19) **Erwiderung auf die „Bemerkungen zu der Arbeit des Herrn Dr. S. Bäck: Experimentell-histologische Untersuchungen über Contusio bulbi" des Herrn Dr. Denig**, von Dr. S. Bäck, I. Assistent an der Augenheilanstalt in Gleiwitz. (v. Graefe's Archiv, XLVII, S. 678.)

Scheer.

II. Archiv für Augenheilkunde. XXXVIII. Band. Heft 4. 1899. März.

20) **Beiträge zur Anatomie des myopischen Auges**, von Dr. Heine, Privatdocent und 1. Assistent. (Aus der Univ.-Augenkl. zu Marburg.)

Verf. untersuchte 4 Bulbi mit hochgradiger Myopie anatomisch. Er leitet aus den Ergebnissen u. A. das Zustandekommen des Conus post. ab. Die Lamina elastica Chorioideae wird durch Dehnung des Bulbus zu kurz und zieht die mit ihr durch Bindegewebe verbundenen Nervenfasern zwischen Chorioidea und Retina herein. Die dadurch bedingte Knickung der Nervenfasern wird ausgeglichen, sobald sich in fortgeschritteneren Fällen die Retina zurückzieht. Nun wird auch die Chorioidea temporalwärts verzerrt, bezw. atrophirt, so dass man ophthalmoskopisch direct die Sklera vor sich sieht.

Die myopischen Veränderungen im Augenhintergrunde, die man gewöhnlich als Chorioiditis bezeichnet, erkannte Verf. in seinen Präparaten hauptsächlich auf Epithelveränderungen der Retina beruhend. Diese Veränderungen sind sehr ähnlich solchen, wie er sie in einem Bulbus mit Spontanheilung von Netzhautablösung fand, so dass es nahe liegt, anzunehmen, dass die Verklebungen und Pigmenteinwanderungen in der Umgebung der Macula myopischer Augen als Heilungsvorgänge kleiner Netzhautablösungen anzusehen sind.

21) **Die sogenannte Embolie der Art. central. retinae und ihrer Aeste**, von Dr. R. Reimer. (Aus der Univ.-Augenkl. zu Zürich.)

Als Hauptergebnisse der Arbeit führt Verf. an, dass von totaler Blutstromunterbrechung nur die Rede sein kann, wenn in den peripher vom Hinderniss liegenden Gefässstrecken Zerfall der Blutsäule nachweisbar ist. Die Annahme einer Endarteriitis proliferans der Centralarterie, bezw. der betreffenden Retinalarterie genügt allen Anforderungen zur Erklärung des Krankheitsbildes, nicht die Annahme einer Thrombose oder Embolie, zumal wenn ophthalmoskopische Wandverdickungen der Arterien sichtbar sind. Bei wirklicher Embolie oder Thrombose der Arterien muss totale Erblindung und körniger Zerfall der Blutsäulen der zugehörigen Retinalgefässe erwartet werden.

22) **Zur Entwickelungsgeschichte der Linse des Frosches,** von Dr. C. Ritter (Bremervörde).

23) **Ein Beitrag zur Iridocyclitis, bezw. Phthisis bulbi bei Chorioidalsarkom,** von Dr. Jarnatowski, Breslau. (Aus der Univ.-Augenkl. zu Breslau.)

In dem ersten genau mitgetheilten Falle liess sich feststellen, dass die Geschwulstbildung das Primäre, die Iridochorioiditis, bezw. Cystitis das Secundäre war, während es im zweiten Falle sehr wahrscheinlich ist.

24) **Die Originalartikel der Englischen Ausgabe,** erstattet von Dr. Abelsdorff in Berlin.

(Archives of Ophthalmology. Vol. XXVII. Heft 4.)

1. Neue Erfahrungen bei Nachstar-Operationen, von Herm. Knapp. (Originalartikel der Deutschen Ausgabe.)
2. Ueber Augen-Erkrankungen bei puerperaler Eklampsie, von C. Zimmermann, Milwaukee. Referirende Uebersicht und Mittheilung eines Falles mit letalem Exitus.
3. Ein Fall von Verknöcherung der Linse. Krankengeschichte von John Dunn, pathologische Beschreibung von W. A. Holden.

XXXIX. Band. Heft 1.

1) **Ein Beitrag zur klinischen Symptomatologie und zur Histologie des primären Myxosarkoms des Sehnerven, sowie zur operativen Entfernung desselben nach der Krönlein'schen Methode,** von Prof. Dr. Axenfeld und Dr. F. Busch, frühere Assistenten der Univ.-Augenkl. zu Rostock. (Aus der Univ.-Augenkl. zu Rostock.)

Bei einem 11jähr. Mädchen, das seit $^1/_2$ Jahre an (alle 8 Tage auftretenden) Kopfschmerzen litt und Exophthalmus zeigte, wurde unaufgeklärtes Schwanken des Exophthalmus bei gleichzeitigem Fieber beobachtet. 8 Monate nach Beginn der Erkrankung wurde bei fast voller Sehschärfe und freiem Gesichtsfeld (trotz hochgradiger Geschwulstverdickung des Sehnerven) die Exstirpation der Geschwulst nach Krönlein vorgenommen. Der Bulbus blieb dauernd erhalten, die anfangs hochgradigen Muskellähmungen besserten sich erheblich. Anatomisch war auffallend, dass besonders hinten eine stärkere geschwulstdurchsetzte, centrale Partie des Sehnerven von wohlerhaltenen, markhaltigen Theilen eingeschlossen war, doch ist der excentrische Beginn der Geschwulst nicht zu bezweifeln. Im Geschwulstcentrum fand sich hyaliner Knorpel, wobei es sich um Metaplasie handelt.

2) **Untersuchungen über die Sterilisation der chinesischen Tusche, zur Tätowirung der Hornhaut,** von Dr. A. Scherer, Privatdoc. (Aus dem hygien. Institut der Universität München.)

Die Entdeckung eines Kapselbacillus in der chinesischen Tusche, der in schlechterer Tusche reichlicher vorhanden ist, gab Verf. Anlass zu Sterilisationsversuchen. Er empfiehlt als zuverlässigstes die bekannte Methode der Trockensterilisation bei 160°. In Betracht kommt ferner 1. 30 Minuten lange Einwirkung von 60°, 2. 15 Minuten lange von 98° und 3. mehrmaliges Eindampfen der Tusche.

3) **Klinische Beiträge zur eitrigen Keratitis**, von Dr. H. Schultz, I. Assistent. (Aus der Univ.-Augenkl. zu Berlin.)

Unter 4877 klinischen Patienten der letzten $5^1/_2$ Jahre fanden sich 237 eitrige Keratitiden = 4,8 %. Darunter 205 Mal Ulc. serpens, 27 Mal umschriebenes, eitriges Hornhautgeschwür, 5 Mal Abscess. Dazu kamen poliklinisch behandelt 16 Fälle von Ulc. serp., 8 von umschriebenen eitrigen Hornhautgeschwür, 1 Abscess. Bei Ulc. serpens war die Behandlung zunächst medicamentös. Reinigung des Auges, Einträuflung von Atropin und Aq. chlori, sowie warme Sublimat- oder Bor-Umschläge und feuchter Verband, der täglich erneut wird. Bei Thränensackleiden wurde der Thränensack exstirpirt. Schreitet das Geschwür trotzdem fort, so wird zur Cauterisation geschritten, und falls ein grösseres Hypopyon vorhanden ist, die Perforation des Geschwürsgrundes mit dem Galvanocauter oder, bei sehr grossem und anscheinend zähem Hypopyum, mit der Lanze im Kammerwinkel vorgenommen. 94 Fälle wurden nur medicamentös, 127 auch operativ behandelt; die Erfolge waren günstig, bis auf 10 schwerste Fälle von Verlust oder Erblindung.

Sehresultate, die sich nach dem Sitz des Geschwürs richten, sind nicht angeführt. Bei dem umschriebenen eitrigen Hornhautgeschwür, wie beim Abscess war die Behandlung ähnlich.

---

4) **Die Refractionslehre im Alterthum.** Ein Beitrag zur Geschichte der Refraction auf Grund bisher unbekannt gebliebener literarischer Funde, von Vincenz Fukala in Wien.

Siehe die Bemerkungen 1899, S. 159.

---

5) **Conjunctivitis folliculosa und Trachom.** Studie von Dr. O. Walter, Odessa.

Verf. ist Anhänger der unitarischen Richtung, er erklärt Conjunctivitis folliculosa für abgeschwächtes Trachom, sobald dabei Follikel vorhanden sind und es sich nicht nur um bläschenförmige Gebilde handelt. Er stützt sich auf die Schwierigkeiten in der Differentialdiagnose, bei der die „verdächtigen" Fälle eine grosse Rolle spielen und zieht es vor, bei der Gleichheit des anatomischen Befundes verschiedene Formen der gleichen Krankheit, statt nach dem Verlaufe verschiedene Krankheiten anzunehmen.

---

6) **Ueber die Fuchs'sche periphere Atrophie des Sehnerven**, von Dr. K. Kiribuchi, Tokio. (Aus dem Laboratorium der Augenabtheilung der kgl. Charité zu Berlin.)

Fuchs entdeckte 1885, dass beim Erwachsenen Atrophie gewisser Bündel des Sehnerven als Regel vorkomme. Verf. schliesst aus seinen Untersuchungen, dass es sich bei dem Beobachteten nicht um eine pathologische Veränderung handelt, sondern um einen peripheren Gliamantel, der auch Gehirn und Rückenmark umhüllt und bei jedem Menschen physiologisch vorkommen muss.

7) **Ueber ein subconjunctivales Angiofibrom des äusseren Augenmuskels mit hyaliner Degeneration**, von Dr. J. Gonin, Assistent des Herrn Prof. Dufour in Lausanne.

8) **Ueber die Operationen zur Erzielung der Beweglichkeit künstlicher Augen und deren theilweisen Ersatz durch eine neue Prothese von besonderer Form,** von Dr. H. Wolff, Berlin.

Verf. empfiehlt eine Prothese, an der die bisher bei Enucleation bulbi in die Tenon'sche Kapsel zuweilen eingeheilte Kugel direct angebracht ist. Aussehen und Beweglichkeit waren zufriedenstellend, Reizungen erwartet Verf. nicht.

9) **Die Originalartikel der Englischen Ausgabe.** Erstattet von Dr. Abelsdorff in Berlin.

Archives of Ophthalmology. Vol. XXVII. Heft 6.

1. Angeborene Irideremie, von M. Lanikton Foster, New York.
Zwei Fälle und referirende Uebersicht.
2. Bemerkungen über Bakteriologie und Asepsis in der Augenheilkunde, von H. Gifford in Omaha.
3. Ein Fall von Anastomose zwischen einer Netzhaut einer cilioretinalen Vene, von John Dunn, Richmond.

XXXIX. Band. Heft 2.

10) **Zur Technik der Vorlagerung bei der Schieloperation,** von Geh. Med.-Rath Prof. Dr. C. Schweigger.

Verf befolgt bei der Vornähung den Satz, dass die Verkürzung des vorzunähenden Antagonisten des Schielmuskels dem linearen Maasse der Ablenkung gleich sein soll. Um ein directes Messen am Muskel leicht zu ermöglichen, giebt er ein kleines Instrument an. Bei grösserer Ablenkung als 6 mm wird die Operation auf beide Augen vertheilt.

11) **Ein Fall von chronischem Empyem der Sinus frontalis und ethmoidalis mit Exophthalmos; Operation, Heilung,** von Dr. Arnold H. Knapp, New York.

12) **Zur Casuistik der einseitigen homogenen Hemianopsie corticalen Ursprungs, mit eigenartigen Störungen in den sehenden Gesichtsfeldhälften,** von Dr. Gelpke, Augenarzt in Karlsruhe.

Durch Schädelbruch entstand Zerstörung der Rinde und des Marklagers der Hinterhauptlappen, auch wurden bei späterer Drainage des Hinterhorns tiefere Theile des linken Seitenventrikels verletzt. Es entstand rechtsseitige absolute und linksseitige unvollständige Halbblindheit, sowie anamnestische Farbenblindheit und Störungen im Orientirungsvermögen. Der Fall stützt die Annahme, dass Associationsfasern die Orientirungsfähigkeit vermitteln (Peters), und dass auch bei einseitiger Störung im Sehcentrum Störungen des Ortsgedächtnisses auftreten.

13) **Zur pathologischen Anatomie des Glaukoms.** (Klinisch-histologische Untersuchung), von W. Dolganoff, Privatdoc. in St. Petersburg.

In einem Falle von Glaukom nach Star-Operation bei einem 11jährigen Knaben wurde das Auge enucleïrt, da Ablösung der Netzhaut bei hohem Drucke Gliom vorgetäuscht hatte. Als Ursache des Glaukoms nimmt Verf. nach der anatomischen Untersuchung an, dass Iridocyclitis mit peripherer Synechie und Localisation des Processes im Fontana'schen Raum und der Bucht der Vorderkammer es herbeiführte.

14) **Die Pathologie der experimentellen Chinin-Amblyopie,** von Dr. W. A. Holden, New York.

Verf. injicirte Hunden Chinin (0,07 g auf 1 kg Körpergewicht); die Thiere waren nach 30—40 Minuten taub und blind und zwar bei Wiederholung dauernd. Ophthalmoskopisch fand sich Abblassung der Papillen, starke Contraction der Netzhautgefässe. Letztere beherrschte das anatomische Bild, daneben fand sich Ausschwitzung einer eiweisshaltigen Flüssigkeit in die Nervenfaserschicht, Degeneration der Ganglienzellen nebst ihren Axencylinder-Fortsätzen. Es ist anzunehmen, dass diese Veränderungen secundär durch die Verengerung der Gefässe veranlasst werden. Versuche mit erweiternden Mitteln, wie Amylnitrit, therapeutisch zu wirken, waren ohne Erfolg.

---

15) **Ueber den Herpes Zoster ophthalmicus.** Eine klinische Studie, von O. R. Cohn, San Francisco. [Aus der II. Univers.-Augenklinik zu Wien (Hofrath Prof. Fuchs.)]

Verf. beschreibt das Krankheitsbild des Herpes Zoster ophthalmicus, theilt einen neuen Fall mit und bespricht eingehend Complicationen, die an allen Theilen des Auges auftreten können.

---

16) **Ueber schlaffe hysterische Ptosis,** von Dr. H. Wilbrand, Hamburg.

17) **Exstirpation des Thränensackes und der Thänendrüse,** von Dr. C. R. Holmes, Cincinnati, O.

Sobald conservative Behandlung versagt oder zu lange aufhält, ist Verf. für Exstirpation des Thränensackes und der Thränendrüse. Das schwierige Verfahren zu letzterer muss im Original eingesehen werden. Der Erfolg in 17 Fällen war, dass Thränenträufeln die Pat. nicht belästigte.

---

18) **Zum Binocularsehen,** von Dr. E. Jaesche, Dorpat.

Spiro.

III. Deutschmann's Beiträge zur Augenheilkunde. 1899. Heft XXXX.

Weitere Mittheilungen über mein Heilverfahren bei Netzhautablösung, gleichzeitig ein Bericht über 101 nach dieser Methode von mir operirte, an Netzhautablösung erkrankte Augen, von Prof. R. Deutschmann in Hamburg.

Die Bestrebungen, auf operativem Wege Heilung von Netzhautablösung zu erreichen, haben in Deutschmann ihren weitgehendsten Vertreter gefunden. Seine im Jahre 1895 veröffentlichte, schwer eingreifende Methode erfuhr bald heftige Angriffe, denen Verf. auf Beobachtung von 101 Augen gestützt entgegentritt. Die Methode hat er etwas modificirt. Nach Atropinisirung führt er unter Cocaïnanästhesie ein scharfes, zweischneidiges Linearmesser mit Verschiebung der Conjunctiva an der Einstichstelle tangential in den Bulbus ein und zwar möglichst entfernt vom Hornhautrande, indem er als Richtung für den Schnitt die Richtung der stärksten Ablösung wählt, gewöhnlich in der unteren Bulbushälfte. Das Messer stösst er in gerader Linie von unten aussen nach unten innen vor bis zur Contrapunction der gegenüberliegenden Bulbuswand, ohne hier die Conjunctiva zu durchstechen. Sodann wird das Messer in einem ganz flachen Bogen mit leicht nach aufwärts gestellter vorderer Schneide zurückgeführt.

Der Zweck des Verfahrens ist Ablassen der subretinalen Flüssigkeit, sowie der präretinalen durch mehrere Oeffnungen. In das plötzlich entstehende präretinale Vacuum soll das Gefässsystem, wenn es noch dazu im Stande ist, erneute und vermehrte Flüssigkeit ergiessen, die dann die Netzhaut an die Aderhaut presst. Die Netzhaut-Schnittstellen entspannen die Membran, die dort auftretenden Blutungen figuriren zunächst als Klebestoff. Endlich sollen etwa vorhandene Stränge zwischen Glaskörper und Netzhaut zerreissen oder durchtrennt werden. Die Durchschneidungen wiederholt Verf. vielfach, er wendet beim Versagen danach und daneben Kaninchen-Glaskörper-Injectionen an. Er benutzt dazu ein Canülen-Messer, das er ebenso führt, wie das Linearmesser, nur dass die gegenüberliegende Sclera mit der Spitze nicht durchbort wird, sondern nur als Stützpunkt dient. Der Kaninchen-Glaskörper wirkt dabei entzündungserregend. Die Wirkung kann durch Verrühren mit Kochsalzlösung dosirt werden, ebenso würden beim Abstehenlassen des Glaskörpers die höheren Schichten weniger wirksam. Die Injectionsmasse soll den Bulbus gefüllt halten, bis die dadurch angeregte Uveïtis zu Verwachsung von Retina und Chorioidea geführt hat.

Wo er schneidet oder einspritzt, ist, wie Verf. bemerkt, kein Glaskörper, sondern verflüssigtes oder sonst entartetes Gewebe. Die Injectionsmasse soll in den Raum zwischen Netzhaut und Glaskörper gelangen, doch würde sie auch unter der Netzhaut nicht schaden.

Die Nachbehandlung erfolgt durch Verband, Bettruhe u. s. w. Wiederholungen von Durchschneidung (bis fünfzehn und mehr) und Injection richten sich nach dem einzelnen Falle. Die klinische Behandlung dauert Wochen und Monate lang.

Von 101 Augen, unter denen 86 mit Myopie von 1—23 D sich befanden, wurden 26 = 25,7 % geheilt, gebessert 34, nach Besserung durch Recidiv verschlechtert zum alten Status 7, endlich 34 nicht verbessert, bezw. nicht lange genug behandelt.

Die Dauer der beobachteten Heilung beträgt 5 Monate bis 7 Jahre, sie war 22 Mal durch Durchschneidungen allein, 4 Mal nach deren Versagen durch Glaskörperinjectionen erreicht.

Die Verbesserung der Sehfunction ist zum Theil eine erhebliche, die Wiederherstellung des Gesichtsfeldes gelang einige Male, häufig blieben Defecte zurück, besonders für herabgesetzte Beleuchtung trotz Anliegens der Netzhaut.

Von den 26 Geheilten waren 18 Myopen, ferner 1 Fall von Abl. nach Myopie-Operation, 1 Fall von Spontanluxation der Linse bei Myopie. Bei 3 Fällen bestand Emmetropie, bei weiteren 3 Hypermetropie bis 2 D.

Ueber die Pathogenese der spontanen Netzhautablösung hat sich Verf. folgende Ansicht gebildet. Der Process beginnt mit äquatorialer, chronischer Chorioiditis, die nahezu circulär ist. Diese bewirkt Ernährungsstörung und damit Schrumpfung und Ablösung des Glaskörpers. Es entsteht dadurch ein präretinaler Raum, der sich mit Flüssigkeit aus den Ciliar- und Retinalgefässen füllt. Der gleiche Zug, wie ihn dabei schrumpfende Partien des zuerst entzündeten vorderen Uvealabschnittes auf den Glaskörper ausüben, wirkt auf die Netzhaut. Diese wölbt sich schliesslich vor, während die Aderhautgefässe Flüssigkeit hinter sie ergiessen. Beim Fortschreiten der ungleichmässigen Zerrung kommt es zu Rissen. Dabei bleibt der Druck normal, er muss sinken, wenn die Transsudation aus den Gefässen versagt. Die später sich einstellende Chorioretinitis, fasst Verf. als einen Factor auf, der zur Heilung der Ablösung

wesentlich beiträgt, sie ist nicht Ursache der Ablösung, wie die äquatoriale Chorioretinitis.

Was die Indicationen anlangt, so hält Verf. frische Fälle nicht für geeignet, ferner flache Ablösungen und solche von oben her. Netzhautrisse bilden keine Gegenindication, auch Blutungen nicht, sofern es sich nicht um ältere Leute mit atheromatösem Gefässsystem handelt. Im Ganzen stellt das Verfahren das äusserste bei verzweifelten Fällen dar.

Eine Kritik des Verfahrens wird man bei der Lektüre des Originals erhalten, da Verf. die zahlreichen erhobenen Einwände zum Theil anführt und darauf entgegnet, auch geben die ausführlich mitgetheilten Krankengeschichten ein anschauliches Bild des Vorgehens und des Verlaufs der dadurch veranlassten Vorgänge in den erkrankten Theilen. Spiro.

IV. Centralblatt für Physiologie. 1899. Mai.

Ein unbeachtet gebliebenes Augensymptom bei der Kältestarre der Frösche, von Dr. G. Abelsdorff.

Verf. beobachtete, dass bei längerer Einwirkung von Temperaturen unter 0^0 die sonst schwarze Pupille des Frosches eine leicht graue und schliesslich milchweisse Farbe annimmt, um bei Erwärmung des Thieres wieder der schwarzen Platz zu machen. Die Untersuchung der Linse ergab, dass der harte Kern durchsichtig bleibt und die durch die Kälte erzeugte Trübung ihren Sitz nur in der Corticalis hat. Die Aufhellung in vivo erfolgt, ohne Spuren einer Trübung zurückzulassen. C. Hamburger.

Wochenschrift für Therapie u. Hygiene des Auges. 2. Jahrgang. 1899. Nr. 28.

1) **Ein Fall von gonorrhoischer Conjunctivitis,** von Wolffberg.

Der Fall betrifft einen 19 jährigen Mann; Ausgang in Heilung. Die Behandlung hatte ausser in Betupfen mit $2^0/_0$ Argentum-Lösung in Einträufeln von $5^0/_0$ Protargol-Lösung und in Application von Formalin-Boluspaste bestanden.

---

2) **Zur Pathologie und Therapie des Chalazion,** von Vehmeyer.

Zwei Fälle von hochgradiger Verunstaltung der Augenlider durch Chalazien. Heilung durch Aetzung mit Chlorzink.

Nr. 30 und folgende.

1) **Die Optik in der internen Medizin,** von E. Friedrich, Dresden.

Verf. geht davon aus, dass es nachgewiesen sei, dass Farbenempfindungen einen bedeutenden physischen Einfluss haben, derart, dass durch Roth das Gehirn mit Blut angefüllt werde, während Grün das Gegentheil zur Folge habe.

Hieran knüpft Verf. Behauptungen, die jedenfalls den Reiz der Neuheit haben. Das Auge, welches nur die sieben Regenbogenfarben wahrnimmt, ist „für die Schwingungen der darüber hinausgehenden unsichtbaren, ultravioletten und ultrarothen Strahlen nicht specifisch geschaffen, von denen besonders die ersten . . . dem Auge schaden. Dagegen ist im Gehirn für sie zuvorkommend gesorgt, das sogar eine directe Quelle für sie ist. Und zwar sendet die speciell für Wärmestrahlen geschaffene Grosshirnrinde unsichtbare Strahlen aus, die den Schwingungen ultrarothen Lichtes entsprechen, während vom Centralgrau des Gehirnes ultraviolette Schwingungen ausgehen." — An einer andern Stelle heisst

es: „das Herz sondert mit jedem Schlage ein Secret ab, das durch seinen Uebergang ins Blut im Gehirn die . . . Liebe zum Leben erweckt.“

Das Motto lautet: „Non ignorabimus“. (!)

Man fragt vergebens, wie eine derartige wesenlose Speculation in einer medizinischen Zeitschrift Aufnahme finden konnte.

2) **Mittheilung über die Herstellung meiner galvanokaustischen Glühnadel aus Platin-Iridium,** von Bloebaum.

Die geringe Elasticität und leichte Brüchigkeit, welche der reinen Platinnadel anhaften, hat Verf. dadurch verbessert, dass er Glühnadeln aus Platin und Iridium zusammen herstellen liess.

3) **Ueber Sehprüfungen von Schulkindern und Soldaten durch Laien. Zur Abwehr der Angriffe des Herrn Prof. Silex,** von H. Cohn.

Verf. weist eine Reihe unrichtiger Behauptungen Silex' zurück und betont, dass auch nicht der Schatten eines Beweises erbracht sei, wenn Silex jetzt, 1899, die im Jahre 1865/66 vom Verf. publicirten Schüleruntersuchungen als „sicher falsch“ hinstellen wollte, — zumal dieselben bekanntlich von einer Reihe angesehener Autoren nachgeprüft und bestätigt worden sind. Auch habe er nie, wie Silex behaupte, den Vorschlag gemacht, Augenuntersuchungen durch Laien machen zu lassen; was er bezwecke, sei nur, dass die höchst einfache Vorprüfung dem Arzt abgenommen und von Lehrern oder dergl. ausgeführt werde. Die hierbei als sehschwach Erkannten verbleiben einzig und allein dem Arzt zur Untersuchung.

4) **Die Formalin-Bolus-Paste,** von Wolffberg.

Heilung einer Hypopyon-Keratitis unter Anwendung der Formalin-Bolus-Paste.

Nr. 36.

Noch einmal der Hohlverband bei Augen-Operationen, von Wolffberg.

Beschreibung einer Modification an dem Wolffberg'schen Schutzpapierverbande.

Nr. 38.

1) **Beitrag zur Behandlung der Embolie der Centralarterie der Netzhaut,** von Dr. Casey A. Wood.

Mittheilung von 5 Fällen von Netzhautembolie mit Ausgang in Besserung, bezw. Heilung. Die Therapie hatte in Massage und in schmaler Iridectomie bestanden. Verf. meint, dass die Embolie der Netzhautarterie nicht ohne Heilungstendenz sei, z. B. durch rasche Resorption des Embolus, und dass man nicht jeden Heilerfolg der Behandlung zuschreiben dürfe.

2) **Erwiderung auf die Abwehr des Herrn Prof. Cohn,** von P. Silex.

Verf. betont, dass ihm „Verunglimpfungen“ der H. Cohn'schen Arbeiten fern gelegen haben. Die grossen Verdienste Cohn's um die Begründung der Schulhygiene erkenne er rückhaltlos an, ebenso „Die bahnbrechenden Mittheilungen über Augenprüfungen von Schülern“. Für Massenuntersuchungen jedoch könne er sich nicht erwärmen, weil dabei eine Menge Fehler mit unterliefen, die die Vertwerthung des Materials beeinträchtigten. C. Hamburger.

Vermischtes.

1) Wir beklagen den Tod von Poncet (de Cluny), der im besten Mannes-Alter zu Vichy, als Generalarzt a. D., kürzlich verstorben ist. Einer der ausgezeichnetsten Schüler von Ranvier, hat er besonders durch seinen Atlas des maladies profondes de l'oeil (Paris 1879), dem die französische Literatur nur weniges an die Seite zu stellen vermag, seinen wissenschaftlichen Ruf begründet und eine äusserst fruchtbare Thätigkeit, besonders auf dem Gebiet der pathologischen Anatomie des Sehorgans, entfaltet, bis ihm, durch eine Augenkrankheit, die er als Militärarzt in Nord-Afrika sich zugezogen, leider unfreiwillige Musse aufgezwungen wurde. Poncet war ein hervorragender Künstler, der seine ausgezeichneten Präparate selber auf Stein zeichnete, und Kunstliebhaber. Als solchen und als liebenswürdigen Collegen habe ich ihn persönlich 1876 zu Paris und 1884 zu Tunis kennen gelernt. Friede seiner Asche!

Im folgenden gebe ich die Liste seiner hauptsächlichsten Veröffentlichungen. 1. Gazette méd. de Strassbourg, 1870, Nr. 6. Ueber Hemeralopie. 2. Archiv. géneral. de méd., 1870, S. 408. Zeichen des Todes durch Augenspiegelung. 3. Annales d'ocul., Bd. 70, S. 393, Gaz. hebd. 1873, S. 703, Netzhautablösung. 4. Lyon méd. 1873, Nr. 23, Greffes cutanées. 5. Progrès méd., Mai 1874, Rec. d'opht., S. 386, Trepanat. d. Hornhaut. 6. Gaz. méd. de Paris, Nr. 9, 1874, Chorioïdit. tuberc. 7. Gaz. méd. de Paris, Nr. 10, Cysticercus zwischen Netz- u. Aderhaut. 8. Lyon méd., 1874, Nr. 18, Zuckerwasser gegen Kalk-Verätzung. 9. Arch. de physiol., 1874, S. 811, Pyramiden-Star. 10. Gaz. méd. de Paris, 1874, S. 360, leukäm. Netzhaut-Entz. 11. Arch. de physiol. 1875, S. 545, Nerven-Endigungen in der Bindehaut. 12. Soc. de Biol., 31. Juli 1875, Krause'sche Körperchen in der Bindehaut. 13. Gaz. méd., 18. Febr., Rec. d'opht., S. 189, tuberculöse Chorioiditis. 14. Anatom. Untersuch. über eitr. Aderhaut-Entzünd. Paris 1875, G. Masson. 15. Ann. d'oc. Bd. 73, Glaskörpertrübung durch allgemeine Arteriitis. 14. Ebenda, Bd. 74, Ret. pigment. 15. Gaz. méd. 1875, Nr. 14, Glaskörper-Vorfall bei Star-Operat. 16. Gaz. méd. de Paris, 1876, Nr. 16, Netzhautablösung durch Schrotkorn. 17. Gaz. des hopitaux, 1876, Nr. 36, Glaucom mit Miliar-Aneurysmen der Netzhaut. 18. Gaz. méd. de Paris, 1876, Nr. 32 u. Gaz. de hop., S. 659, albuminurische Netzhaut-Entzündung. 19. Annal. d'ocul., Bd. 75, Histologie der Synchys. scint. 20. Gaz. des hop., 1876, Nr. 28 u. Progrès méd., S. 210, Anatomie der Hornhaut-Tätowirung. 21. Internat. Congress zu Brüssel, S. 626, Ueber Netzhaut-Präparation. 22. Progrès méd., 1877, Nr. 6, Drainage des Auges. 23. Annales d'ocul., Mai bis Juni 1878, Malaria-Retinitis. 24. Atlas des maladies profondes de l'oeil, comprenant l'ophtalmoscopie par Maurice Perrin et l'anatomie patholog. par F. Poncet (de Cluny), méd. maj. Paris 1879. (Vgl. Centralbl. f. Augenh. 1879, S. 23 u. 130.) 25. Bericht des internat. Congr. zu Mailand. Vgl. Centralbl. f. Augenh. 1880. 26. Arch. d'opht. 1880, Ueber das Pterygium. 26b. Rec. d'opht. 1880, Cholestearin in der Vorderkammer. 27. Arch. d'ophtalm., 1881, Ueber die nach Neurotomia opticociliaris erfolgenden inneren Augen-Veränderungen. 28. Progrès méd., 1881, S. 280, Ueber neuroparalyt. Keratitis. 29. Ebenda, 4. Juni, Ueber Hemeralopie. 30. Archives d'opht., 1881, Pannus granulos., geheilt durch Inoculation. 31. Centralbl. f. Augenh., 1881, S. 317 (internat. Congress zu London), sympath. Ophthalmie nach Enervation. 32. Arch. d'opht., 1881, Durchschneidung des Quintus in Beziehung auf das Auge. 33. Ebendas.,

Myxom des Sehnerven. 34. Progrès méd., 1882, Nr. 1, Schul-Hygiene. 35. Ebendaselbst, S. 145, über tabische Sehnerven-Atrophie. 36. Ebendas., S. 467, über Tuberculose von Iris u. Glaskörper. 37. Arch. d'opht., 1882, über Netzhaut-Gliom. 38. Franz. Ophthalm. Gesellschaft, 1883 (vgl. Centralbl. f. Augenh., S. 59), sympath. Ophthalm. nach Amputatio bulbi. 39. Biolog. G. zu Paris, 1885, 29. Mai, Zona du trijumau et ulcère de la cornée. 40. Chirurg. Gesellschaft zu Paris, 7. April 1885, über den Mikroben der Granulation (Centralbl. f. Augenh., 1886, S. 116). 41. Franz. Ophth. Gesellsch., 1886 (Centralbl. f. Augenh., 1886, S. 149), Bakterien-Befund bei Chalazion. 42. Ebendaselbst, 1887 (Centralbl. f. Augenh., 1887, S. 142), über Netzhautablösung. 43. Progrès méd., 1887, Nr. 2 (Centralbl. f. Augenh., 1888, S. 22), über tuberculöse Lepra des Auges. 44. Recueil d'opht., Oct. 1888, Sarcom d. Aderhaut. 45. Progrès méd., 1891, eitrige Entzündung der Bindehaut durch Abraupen. 46. Recueil d'opht., 1892, Febr., bakteriolog. Untersuchung enucl. Augenstümpfe. H.

2) Nach dem Rücktritt von Prof. Deneffe ist Prof. van Duyse auf den Lehrstuhl der Augenheilhunde zu Gent berufen.

Seine interessante **Antritts-Vorlesung** liegt bereits gedruckt vor.

3) „... Im Hinblick auf eine Ihrer Klinik entstammende Publication, welche ich dieser Tage las, theile ich Ihnen kurz folgendes Curiosum mit. Eine der ersten Extractionen unter Cocaïn-Anästhesie verrichtete ich bei einer circa 85jährigen Jungfrau, welche seit circa 70 Jahren taub und seit circa 20 Jahren blind war. Ein für die leidlich wohlhabende, ganz alleinstehende Dame bestellter Curator, welcher lange als solcher in Function war, hatte offenbar an die Möglichkeit ärztliche Hülfe nicht gedacht. Der nach seinem Tode ernannte neue Curator war einsichtiger und forderte mich auf, seine Curandin zu besuchen und event. zu behandeln. Ich fand eine decrepide Greisin, ziemlich unsauber in unsauberer Umgebung.

Rechts: Cataracta matura, anscheinend ohne Complication, links: Atrophia bulbi. Vollständige Taubheit, Sprache unverständlich.

Als Patientin auf den Operationstisch gelegt wurde, hatte sie keine Ahnung von dem, was mit ihr geschehen sollte. Chloroform-Narkose wurde nach Rücksprache mit einem Collegen als zu gefährlich unterlassen. Der Widerstand der Patientin war anfangs sehr heftig, doch gelangen Schnitt und Iridectomie gut. Als ich dann den Lidhalter entfernt hatte, wurde Pat. ruhiger und widerstrebte kaum, als ich ohne Fixation des Bulbus das Cystitom einführte und darauf die Cataract mittelst Daumen und Unterlid entband. Kein Glaskörperverlust. Die Heilung verlief ohne Störung, obgleich die Pat. einige Stunden nach der Operation in einem unbewachten Augenblicke unter den gelockerten Verband Urin mit dem Finger ins Auge wischte. Die Operirte war rührend dankbar und hat sich noch einige Jahre des wieder gewonnenen Sehvermögens erfreut.

Mit collegialischem Gruss

Ihr sehr ergebener
Scheer (Oldenburg).

Bibliographie.

1) Bemerkungen zu den Lid-Operationen, von Dr. E. Jaesche. (St. Petersb. med. Wochenschr. 1899. Nr. 14.) Nimmt Bezug auf einen Artikel von Adamück im Westn. Oftalmol. (siehe dieses Centralbl. 1898, S. 531), der seinem älteren Bruder das Verdienst zuschreibt, das Verfahren

zuerst veröffentlicht zu haben. Sodann beschreibt Verf. nochmals genau das angegebene Verfahren, welches präciser mittelst eines von ihm schon früher beschriebenen (Knapp u. Schweiger's Arch. f. Augenh. XXI, 1) Instrumentes (erhältlich bei Volmar in Dorpat) ausgeübt werden kann. Zum Schlusse kritisirt er die mannigfaltig vorgeschlagenen Methoden zur Beseitigung der Trichiasis, speciell auch bei Miterkrankung des Tarsus, und empfiehlt dem angehenden Operateur, sich an eine beschränkte Zahl von Operationsweisen zu halten.

Neuburger.

2) Heterochromie mit Cataract-Bildung im pigmentärmeren Auge, von A. Schapringer. (Vorstellung in der Deutschen med. Gesellschaft von New York 4. Januar 1899. — New Yorker med. Monatsschr. 1899. Nr. 4.) 50jährige Frau, sonst gesund, mit brauner Iris rechts und grau-blauer links und grauem Star auf letzterem Auge, uncomplicirt; die Linse rechts ist ganz klar. Es handelt sich um erworbene essentielle Heterochromie, vor etwa 10 Jahren beginnend, ohne ersichtliche Ursache; Verf. konnte in der Literatur keinen analogen Fall finden. Starbildung bei angeborener Heterochromie in dem pigmentärmeren Auge ist schon von Hutchinson, Malgat und Bistis beschrieben worden. Im vorliegenden Falle begann die jetzt vollständig getrübte Linse vor 3—4 Jahren sich zu trüben. Ueber den pathogenetischen Zusammenhang weiss man nichts Sicheres. Jedenfalls ist das pigmentärmere Auge krankhaften Einflüssen gegenüber weniger widerstandsfähig. Vortr. hat einen Fall gesehen mit Thränensackeiterung auf der Seite des pigment-ärmeren Auges. (Ref. hat einen gleichen Fall gesehen.) Neuburger.

3) Diphtheritic conjunctivitis cured with antitoxin, by George Huston Bell. (Med. Rec. 10. June 1899.) 2jähriges Kind mit bakteriologisch erhärteter, diphtherischer Conjunctivitis, ohne Hornhautbeschädigung. Fiebertemperatur. Hals und Nase frei. Auf den Wangen pustulöses Eczem. Unter antiseptischer Behandlung keine Besserung. Nach Serum-Einspritzung rasche Heilung. Neuburger.

4) Die Behandlung der Hypopyon-Keratitis, von Dr. Ed. Zinn. (Wiener klin. Wochenschr. 1899. Nr. 9.) Um die der Methode von Saemisch nicht selten folgenden schädlichen Zustände, wie Iris-Einheilungen, Secundärglaucom zu vermeiden, empfiehlt sie Verf. nur für Ausnahmefälle. In der Regel wird nur das Geschwür gebrannt, bei stärkerem Hypopyon am tiefsten Punkte zur Eiter-Entleerung durchgebrannt; bei grossem Hypopyon wird die Vorderkammer mit Lanzenschnitt eröffnet. Daneben fleissiges Einstreichen von Sublimatvaselin, Einstäuben von Jodoform und Behandlung der Thränensackleiden. Neuburger.

5) A case of sarcoma of the chorioid, by Albert Rufus Baker, M. D. (Bull. of the Cleveland General Hospital. 1899. Januar.)

6) The process of preparation and mounting the eye in Dr. Baker's Case of melanotic sarcoma, by F. Y. Allen. (Ibid.) 42jährige Frau mit Melanosarcoma chorioideae im Stadium der Drucksteigerung. Enucleation. Anschliessend bespricht Verf. einige frühere Fälle seiner Praxis hinsichtlich der Prognose. So lange der Tumor die Sclera nicht durchbohrt hatte, trat kein Recidiv ein, andernfalls jedoch sehr bald. — Im 2. Artikel bespricht Verf. die Methode von Devereux Marshall zur Herstellung und Conservirung makroskopischer Augenpräparate, nach welcher auch der oben beschriebene Fall behandelt wurde. (Siehe d. Centralbl. 1896, S. 433 u. 569.) Neuburger.

7) The treatment of epilepsy, exophthalmic goitre, and glaucoma by resection of the cervical sympathetic. (The Therap. Gaz.

1899. 15. Mai.) Jonnesco (Centralbl. f. Chirurgie 1899, Nr. 6) berichtet über seine Resultate bei Resection des Hals-Sympathicus. Von 10 Fällen von Basedow'scher Krankheit wurden 6 geheilt, 4 gebessert. Von 45 Fällen von Epilepsie starben 6 kurz nach der Operation, nur 19 konnten längere Zeit beobachtet werden; davon wurden 10 geheilt, 6 gebessert. 7 Fälle von Glaucom werden rasch und erheblich gebessert, ohne jegliche schlechte Nebenwirkung. Chipault (Gaz. des Hôpitaux, 1898 April) beobachtete unter 71 eigenen und 41 aus der Literatur gesammelten Operationsfällen dieser Art keinen Todesfall; um Erfolg zu haben, ist es absolut nothwendig, beide Ganglia superiora zu entfernen. Neuburger.

8) Traumatism of the eyeball involving the crystalline lens, by Cassius D. Wescott, Chicago. (Railway Surgeon. 1899. 7. März.) Verf. bespricht an Hand einiger Fälle die Behandlung und besondere Indicationen bei durchbohrenden Verletzungen, welche die Linse auch verletzt haben.

Neuburger.

9) A clinical study of 287 cases of hyperphoria, by Campbell Posey, M. D. (Philadelphia Med. Journ. 1899. 8. April.) Unter 2300 Refractionsfällen seiner Privatpraxis fand Verf. 287 Fälle, also circa 13 %, von Hyperphorie > 1°, die er genau beschreibt mit ihren sonstigen Fehlern der Refraction und des Muskelgleichgewichts, sowie die von ihm angewandte Bestimmungsmethode. Das Hauptsymptom ist Kopfschmerz, ferner Reflexerscheinungen im Facialisgebiet, wie Lidzwinkern, oder Blepharospasmus. Die Behandlung besteht in Correctur etwa vorhandener Refractionsfehler, Versetzen geeigneter Prismen und bei stärkerer Ablenkung in Tenotomie.

Neuburger.

10) A new instrument for measuring heterophorie and the combining power of the eyes, by Frederick Verhoff. (Bull. of The Johns Hopkins Hospital, Baltimore. 1899. Mai.) Ohne Abbildung schwer zu beschreiben. Das Instrument ist zu beziehen von E. B. Meyrowitz, New York.

Neuburger.

11) Blindness following the intoxicating use of jamaica ginger; report of six cases. (Therap. Gaz. 1899. 15. Mai.) Hiram Woods jr. (Ophthalm. Rec. 1899. Januar) berichtet über 6 Fälle von Erblindung nach dem Genusse von „Jamaica Ginger"; darunter ist auch der Fall von Thompson (s. dieses Centralbl. 1897, S. 648). Zwar waren die Betroffenen mit einer Ausnahme Gewohnheitstrinker, doch schreibt Verf. die Erblindung nur dem schädlichen Einfluss des Jamaica-Ingwer zu, und schliesst sich Thompson's Ansicht an, dass die Erblindung durch toxische Neuritis retrobulbaris mit folgender Atrophie verursacht sei. Neuburger.

12) An ophthalmic clinic at the Jefferson medical college hospital, by G. E. de Schweinitz. (Therap. Gaz. 1899. 15. April.) Klinische Vorlesung mit Krankenvorstellung. Neuburger.

13) The after treatment of cataract, by J. G. Wishard, M. D. Teheran, Persien. (Med. Rec. 1899. 29. April.) Bei der grossen Hitze in Persien sind Salbenverbände nicht angezeigt. Verf. streut deshalb reichlich fein pulverisirtes Jodoform auf die Starschnittwunde und in den Bindehautsack, mit bestem Erfolg; unter 100 Fällen seitdem keine Vereiterung mehr. Doch ist diese Methode nicht neu, wenn auch Verf. sie nach seiner Angabe nirgends

[1] Von Mandelstamm in Kiew angegeben. H.

erwähnt gesehen. — Zum Fernhalten von Ungeziefer und Fliegen eignet sich reichliches Einstreuen von Jodoform in die Umgebung des Auges auch bei andren Kranken. Neuburger.

14) The use of the extract of suprarenal capsule in ophthalmic practice, by Frank N. Lewis. (Med. Rec. 1899. 22. April.) In schwächerer Lösung wirkungslos und eher schädlich, hat sich der Nebennieren-Extract in stärkerer Lösung (10 %) dagegen sehr bewährt in den Fällen, in welchen man die Hyperämie der Bindehaut bekämpfen will, insbesondere als Vorbereitungsmittel für die Cocaïnwirkung, z. B. bei Operation von Hypopyon-Geschwüren. Cocaïn wirkt bekanntlich auf die hyperämische Bindehaut schlecht anästhesirend, prompt dagegen nach vorheriger Nebennieren-Extract-Einspritzung. Neuburger.

15) Perforating ulcer of cornea; prolapse of iris twelve times; vision normal, by H. D. Jamison. (Med. Rec. 1899. 22. April.) 32jähr. Mann mit frisch perforirtem, peripheren Ulcus corneae; Irisvorfall; Eserin; Druckverband; Bettruhe. Am Abend hatte sich die Vorderkammer wieder gebildet; Pupille rund, central. Am andern Morgen wieder Irisvorfall, abends wieder runde, centrale Pupille mit Vorderkammer-Wiederherstellung. Dieses Spiel wiederholte sich 12 Mal, indem jedesmal, wenn der Augendruck wieder normal geworden war, der Humor aqueus das Ulcus wieder sprengte. Erst nach Cauterisirung der Geschwürsränder mit reiner Carbolsäure glatte Heilung mit centraler runder Pupille und normaler Sehschärfe. Neuburger.

16) Lightning stroke causing eye diseases, by G. St. Ryerson. (Med. Rec. 1899. 22. April.) 25jährige Frau, welche in Folge eines Blitzschlages, der durch ihr Schlafzimmer gefahren, an grauem Star erblindete. Geheilt durch Discision und Linearextraction. — Während in diesem Falle die Erblindung erst allmählich eingetreten war, erblindete die 2. Patientin, eine 50jährige Frau, sofort nach dem in ihrer Nähe eingefahrenen Blitzschlag, der sie selbst gar nicht verletzt hatte. Pupillen weit, reactionslos; Conjunctiva, Sclera, Augenlider stark congestionirt, leichte Neuroretinitis. Kein Lichtschein. Allmähliche Besserung; nach 8 Wochen Heilung. Doch bestand noch Empfindlichkeit gegen Licht und Schwierigkeit beim Nahesehen. Neuburger.

17) De la nature microbienne des conjonctivites, par Gonin. (Revue médicale de la Suisse romande. 1899. Nr. 1 et 2.) Eine ätiologische Classification der verschiedenen Conjunctivitiden ist für die grosse Mehrzahl der Fälle möglich, soll aber keineswegs die klinische Diagnose verdrängen. Nichtsdestoweniger ist sie in Bezug auf Prophylaxe und therapeutisches Handeln und Prognose von besonderer Wichtigkeit. Die schnelle mikroskopische Untersuchung des Sekrets giebt bei der Diplobacillen- und Gonokokken-Conjunctivitis sehr leicht eindeutige Resultate, während sie bei der durch Pneumokokken, den Koch-Weeks'schen Bacillus und Streptokokken hervorgerufenen Entzündung schwieriger sein kann. Zweifelhaft ist sie geradezu manchmal bei diphtherischer Conjunctivitis. Verf. fügt sodann noch Einzelheiten über die in der Lausanner Klinik beobachteten Conjunctivitis-Formen hinzu. Moll.

18) Weitere Beobachtungen über den physiologischen Pupillenabschluss, von Hamburger. (Verhandlungen der physiolog. Gesellschaft zu Berlin. 1899. Nr. 8 u. 9.) Verf. berichtet über eine Versuchsreihe, die Einwände betreffend, welche gegen seine Versuche über die physiologische Undurchgängigkeit der Pupille erhoben worden sind. Den Einwand, dass es nicht möglich sei, mit Sicherheit auszusagen, ob der Farbstoff in die hintere Kammer eingebracht sei, oder etwa versehentlich in den Glaskörper, weist er dadurch

zurück, dass er mit demselben Injectionsmodus (Micro-Spritze) Berliner Blau einspritzt, die Augen sofort enucleïrt und den Farbstoff mikroskopisch zwischen Iris und Linse findet, also in der hinteren Augenkammer. Ferner wurde entgegnet, dass selbst bei richtiger Application in die hintere Kammer der Farbstoff schon deshalb nicht sofort in die vordere überzutreten brauche, weil beim Herausziehen der Spritze Flüssigkeit aus der hinteren Kammer verloren gehe, mithin der Druck in ihr herabgesetzt würde. Verf. liess daher nach der Injection die Spritze im luxirten Auge stecken und konnte erst nach 5 Minuten den Farbstoffübertritt in die Vorderkammer beobachten. Als experimentum crucis dienten Versuche an vorher iridectomirten Augen. Hier erfolgte sofort der Farbstoffübertritt, und zwar ausnahmslos zuerst an einem der Colobomschenkel, also dort,. wo die trennende Membran eine Lücke zeigte. Als ursächliches Moment für den physiologischen Pupillenabschluss führt Verf. den Schliessmuskel der Pupille ins Feld, welcher wie jeder Sphincter einen Tonus besitzt und die Iris beständig gegen die vordere Linsenconvexität angepresst erhält. Als weiteres Resultat seiner Arbeit führt Verf. an, dass das Kammerwasser unter physiologischen Bedingungen und seiner Hauptmenge nach nicht aus dem Ciliarkörper, sondern aus der Vorderwand der Iris stamme, womit auch die Verschiedenheit in der chemischen Zusammensetzung im Gegensatz zur Glaskörperflüssigkeit erklärt sei. Moll.

19) Bromohydrate of arecoline as a miotic. By K. C. Chetwood-Aiken. (Brit. med. Journ. 1899. 14. Jan. p. 82.) Verf. schreibt, dass das Arecolinum hydrobromicum, ein weisses lösliches Salz, das Alkaloid aus der Areca-Nuss, dem Samen von Areca catechu, obwohl schon mehrfach erwähnt (s. die Lit. im Original; u. a. Archivo di Ottalmologia 1897. V, 1—2; la clinique ophtalm. Nr. 16, p. 197, Nr. 18, p. 229) als Mioticum doch noch wenig angewendet werde. Physiologisch steht es dem Pilocarpin und Pelletierin nahe. Die $^1/_2$ % Lösung ist lange haltbar, bewirkt ins Auge geträufelt rasch vorübergehendes, leichtes Stechen und Jucken, keine conjunctivale oder ciliare Injection; nach 2 bis 3 Minuten beginnt die Miosis und erreicht ihr Maximum in 10 bis 12 Minuten, begleitet von Accommodationskrampf; letzterer tritt manchmal vor der Miosis ein, manchmal erst nachher, erreicht sein Maximum in 10 bis 15 Minuten und hält eine $^1/_2$ bis 1 Stunde an. Die Miosis ist nach $^1/_2$ bis 1 Stunde wieder verschwunden. Der Druck des normalen Auges wird, wenn überhaupt, nur sehr wenig herabgesetzt; dagegen beim Glaucom übertrifft es das Eserin, indem es ohne Nebenerscheinungen, wie z. B. Kopfschmerz, rascher und kräftiger wirkt; freilich ist seine Wirkung von kürzerer Dauer. Es überwindet die Homatropin-Mydriasis besser, als Eserin. Auch bezüglich des Preises unterscheidet es sich vortheilhaft von Eserin und Pilocarpin; es kann von Messrs. Ferris u. Co., Bristol, bezogen werden. Cross in Bristol bestätigt des Verf.'s günstige Erfahrungen in jeder Hinsicht. Neuburger.

20) The pathology of quinine amaurosis, by A. Taylor Mitchell. (New Yorker Med. Journal. 1898. 2. July.) Bei einer Kranken, die wegen schwerer Malaria in 30 Stunden 16 g Chinin genommen hatte, trat völlige Erblindung ein, angeblich ohne Taubheit und Ohrensausen. Nach einiger Zeit Besserung des Sehvermögens. Alle Gefässe des Augengrundes, besonders die Arterien, waren stark verengt. Neuburger.

Um Einsendung von Separatabdrücken wird gebeten.

Verlag von Veit & Comp. in Leipzig. — Druck von Metzger & Wittig in Leipzig.

Centralblatt

für praktische

AUGENHEILKUNDE.

Herausgegeben von

Prof. Dr. J. Hirschberg, Geh. Med.-Rath, in Berlin.

Monatlich ein Heft. Preis des Jahrganges 12 Mark. Zu beziehen durch alle Buchhandlungen des In- und Auslandes und die Postanstalten des Deutschen Reiches.

Supplement zum Jahrgang 1899.

Gesellschaftsberichte.

1) Schlesische Gesellschaft für vaterländische Cultur.

Sitzung vom 12. Mai 1899.

Uhthoff stellt einen Monteur, welcher mit dem rechten Auge in eine plötzlich sehr hell aufflammende Bogenlampe gesehen hatte: es bildeten sich — nur auf diesem Auge — kleine helle Flecke in der Gegend der Macula aus, mit Herabsetzung der Sehschärfe und mit Farbensinn-Störung.

O. Meyer: Ueber Sehstörung bei Nephritis gravidarum und die Indicationen zur Unterbrechung der Schwangerschaft.

Bericht über einen Fall, in welchem Abort eingeleitet wurde, wegen Retinitis albuminurica mit Gesichtsfeld-Beschränkung und Abnahme der Sehschärfe. Die Retinitis kam zum Stillstand, doch blieb Sehschärfe beiderseits sehr herabgesetzt. Vortr. erwähnt, dass nach Axenfeld erst bei Herabsetzung der Sehschärfe auf $^1/_6$ Abort in Frage komme.

Uhthoff erwidert, dass nicht allgemein eine solche Grenze angegeben werden dürfe, dass man sich vielmehr von Fall zu Fall nach dem Fortschreiten der Krankheit richten müsse.

F. Seydel: Circulation-Störung in den Netzhautgefässen mit Demonstrationen.

W. Meyer zeigt eine Kranke mit Tuberculose der Conjunctiva des Oberlides: blumenkohlartige Wucherungen mit kleinen geschwürigen Defecten.

C. Hamburger.

---

2) Verhandlungen der physiologischen Gesellschaft zu Berlin.

Sitzung vom 23. Juni 1899.

Dr. Thorner: Demonstration eines stabilen Augenspiegels.

Das Princip des Apparates besteht darin, dass der — bei den stabilen Augenspiegeln sonst sehr lästige — Hornhautreflex vollkommen vermieden wird. Vortr. erreicht dies dadurch, dass er mit Hülfe eines total reflectirenden Prisma nur die eine Hornhauthälfte beleuchtet, welche nun als Lichtquelle dient für den gesammten Augenhintergrund, während der Beschauer mittelst eines Fernrohres, durch die unbeleuchtete Hälfte visirt. In der That wird hierdurch jede störende Reflexion völlig vermieden und der Augengrund gut sichtbar gemacht.

C. Hamburger.

---

3) Medicinische Gesellschaft in Göttingen. (Deutsche med. Wochenschr. 1899, Nr. 25 u. 26.)

Sitzung am 2. März 1899.

Schmidt-Rimpler demonstrirt 1. einen 14jährigen Jungen mit einer trachomähnlichen, heftigen Entzündung der Augenlider; es zeigte sich, dass aus einzelnen der Knötchen kleine, blonde Härchen hervorragten, die mit der Cilienpincette entfernt werden konnten; wo makroskopisch nichts

zu finden war, fand man die Härchen mikroskopisch. Die Untersuchung (Dr. Marcus) ergab, dass es sich um Pflanzenhärchen, wahrscheinlich aus dem Innern der Hagebutten, handelte.

2. einen Schlosser, bei welchem wegen sehr starkem Exophthalmus mit Chemosis und Druckempfindlichkeit des Knochens eine Incision am oberen Lide gemacht worden war. Eiter entleerte sich nicht, der Exophthalmus war durch feste Infiltration des Orbitalgewebes bedingt. Der Bulbus lag Wochen lang vor den Lidern, so dass die Hornhaut nicht gerettet werden konnte.

3. einen 16jährigen Patienten mit Coloboma maculare.

C. Hamburger.

---

4) Verein für wissenschaftliche Heilkunde in Königsberg i. Pr. (Vereins-Beil. der Deutsch. med. Wochenschr. 1899. Nr. 34.)

Sitzung vom 20. Februar 1899.

H. Kuhnt: Ueber eine einfache Methode des partiellen Hornhaut-Ersatzes.

Nach Kritisirung der bisherigen Misserfolge des totalen Hornhautersatzes bespricht Vortr. sein im Laufe der letzten 15 Jahre an über 100 Kranken erprobtes Verfahren, das in Benutzung der Bindehaut desselben oder eines andern Individuum als aufbauendes, plastisches Material besteht. Indicirt ist dasselbe bei allen geschwürigen Processen, so lange nicht bestimmte bakterielle Infectionen vorliegen; inficirte Geschwüre müssen nöthigenfalls erst gereinigt werden; bei Perforationen durch Ulcus corneae oder zur Verhütung derselben; bei Entfernung frischer oder alter Irisprolapse, Fisteln, Keratocelen, beginnenden partiellen Staphylomen; bei Verletzungen der formgebenden Häute, perforirenden oder nicht; bei verschiedenen Operationen. Benutzt können gestielte oder stiellose Bindehautlappen werden; die Einzelheiten der Technik sind in des Vortr. Monographie „über die Verwerthbarkeit der Bindehaut in der praktischen und operativen Heilkunde“ nachzulesen. Ueberraschend günstig wirkt das Verfahren zur Heilung perforirender Horn- oder Lederhautwunden, auch zur Verhütung des Eindringens von Mikroorganismen. Bei verzögerter Wundheilung sprengt Vortr. die Wunde, frischt sie an und deckt sie mit einem bandförmigen, doppelt gestielten Conjunctivallappen. Bei Infection der Wundränder wird die Wunde auch gelüftet, das von Mikroorganismen sichtlich eingenommene, erweichte, infiltrirte Gewebe mit Messer und Scheere, wenn nöthig in ganzer Dicke, abgetragen und eine entsprechende Keratoplastik geübt. Mehrere Augen konnten so als gebrauchsfähig erhalten werden. Eine Reihe derart behandelter Fälle wird vorgestellt, darunter eine Dame, deren mit Pneumokokken infiltrirt gewesene Starwunde mit Hinterlassung einer kaum sichtbaren Narbe und mit einer $S = {}^1/_3$ (ohne Nachstaroperation) heilte.

Neuburger.

---

5) Verein St. Petersburger Aerzte. (St. Petersb. med. W. 1899, Nr. 40.)

Sitzung vom 13. April 1899.

v. Voss spricht über autochthone Hirnsinus-Thrombose an der Hand einer eigenen Beobachtung und 8 Fällen aus der Literatur. Neuritis



optica, bezw. Stauungspapille wurden bei je einem Fall beobachtet, Pupillenstörungen 4 Mal, von Ungleichheit bis zur völligen Lichtstarre. — In der Discussion erwähnt Germann einen Fall, der eine 30jährige Frau betraf, welche mit dem Verdacht auf retrobulbäre Phlegmone aufgenommen, an einer (späterhin auch diagnosticirten) Sinus-Thrombose starb. Sie hatte beiderseits Hervortreten der Bulbi gezeigt, ein Symptom, das von einigen Autoren hervorgehoben wird. Es hätte keine Stauungspapille bestanden, wohl aber starke Gefässfüllung beiderseits. — v. Schröder glaubt, dass die Augensymptome bei Thrombose noch nicht genügend bekannt seien. — v. Voss: in seinem Falle bestand Stauungspapille mit beginnender Atrophie. Neuburger.

6) **St. Petersburger ophthalmologische Gesellschaft.** (Literatur-Beilage Nr. 7, 1899 der St. Petersburger med. Wochenschrift.)

Sitzung vom 16. April 1898.

Ernrot demonstrirt ein 4jähr. Mädchen mit Retinitis pigmentosa.

Tarutin spricht über die Wirkung des Holocaïns auf das Auge. Bekanntes.

Th. v. Schröder: Ueber die Schutzbrillen der Arbeiter.

Ein Arbeiter, der durch Eisensplitter sein Auge verlor, klagt auf Entschädigung gegen den Fabrikanten. Dieser entgegnet, er habe den Arbeitern von der staatlichen Fabrikinspection acceptirte Schutzbrillen verabfolgt; der Arbeiter erwidert, er könne mit dieser Brille, die sich sofort beschlägt und am Sehen hindert, nicht arbeiten. Vortr. empfiehlt, eine ärztliche Commission zu wählen, die unter Befragung von Technikern und Arbeitern ein brauchbares Modell zu finden sich bestrebe.

Sitzung vom 7. Mai 1898. (Lit.-Beil. Nr. 1. 1900.)

W. S. Delow: Epitheliom des Lides, mit Extractum fluidum chelidonii majoris behandelt.

46jähr. Pat.; es wurden Tampons in Lösungen des Extractes 1 : 5 äusserlich angewendet und Lösungen von 1 : 10 injicirt, 1—2 Theilstriche; letztere sind stark reizend und schmerzhaft; die Compressen wurden täglich gemacht, die Injectionen in 3 Monaten 33 Mal an verschiedenen Stellen in den Tumor und an seinen Grenzen. Das Lid schmolz gleichsam fort bis an den Orbitalrand, wo sich eine Narbe bildete. Hornhautreizung wurde nicht beobachtet. (Lässt sich das gleiche Resultat nicht mit dem Messer rascher, reinlicher und schmerzloser erzielen? Ref.)

Th. v. Schröder: Trepanation eines Leucoma corneae totale nach Salzer und Einsetzung eines Fensterchens aus Bergcrystall in Platin-Rahmen.

Allgemein wurde befürchtet, das Fensterchen würde in der Folge wieder ausgestossen werden. Aber der vordem absolut Blinde konnte einige Monate allein gehen und Finger in 3—4 m zählen.

N. Schwarz: Ueber die Veränderungen in der Thränendrüse und über das Thränenträufeln nach Exstirpation des Thränensackes.

St. Petersburger Dissertation, Mai 1898. — Eine theilweise Atrophie der Thränendrüse soll die Folge sein. Neuburger.

7) Bericht der Moskauer ophthalmologischen Gesellschaft für 1898. (Westnik Oftalmologii, Juli – October 1899. — Lit.-Beil. Nr. 1. 1900 der St. Petersb. med. Wochensch.)

I. Sitzung.

E. D. Kastalskaja: Eine Stichverletzung des Augapfels.

Mit einer Damenhut-Nadel Stich durch Hornhaut, Linse, Glaskörper; in der Netzhaut grosse Blutung. Die Linsentrübung hellte sich in 21 Tagen so weit auf, dass Sehschärfe von Fingerzählen in der Nähe auf 0,2 stieg.

A. M. Tereschkowitsch: Ein Fall von Entfernung eines Eisensplitters aus dem Auge vermittelst des Haab'schen Elektromagneten.

Am 7. Tage nach der Verletzung erscheint Pat. zur Behandlung; der Splitter unten aussen in der Netzhaut gut sichtbar; S mit + 1,5 = 0,2. Erst am 10. Tage später Entfernung des Splitters durch Scleralschnitt. Gute Heilung. Nach 6 Tagen S = 0,2.

A. A. Maklakow: Fall von Retinitis proliferans.

In der Discussion wird die Diagnose bestritten, und nur eine membranöse oder exsudative Veränderung im Glaskörper anerkannt, wie sie nach Recurrens und bei Lues beobachtet wird.

A. G. Lawrentjew: Ueber die Anforderungen an das Sehvermögen der Recruten.

II. Sitzung.

W. P. Filatow: Ueber eine angeborene Anomalie der Hornhaut und Regenbogenhaut.

Siehe dieses Centralblatt 1898, S. 531.

K. W. Snegirew: Ueber den Einfluss des Holocaïns auf die Diffusion aus dem Bindehautsack in die vordere Augenkammer.

Siehe dieses Centralblatt 1898, S. 530.

S. Golowin: Innere Augenblutung nach Keratotomie-Saemisch.

Sofort nach dem Hornhautschnitt stürzte der Eiter mit der Regenbogenhaut vor, dann folgte die Linse in toto und der Glaskörper. Nach $^1/_2$ Stunde ist der Verband blutdurchtränkt; am andern Morgen aus der Schnittwunde hervorragend grosser, mit Blutgerinseln bedeckter, pilzförmiger Propf, bestehend aus den inneren Augenhäuten; dieser wird abgetragen; die mikroskopische Untersuchung ergiebt ausgebreitete, degenerative Veränderungen in der Choriocapillaris. Patientin war 50 Jahre alt. Saemisch hat unter ca. 800 Keratotomien eine derartige Complication nicht erlebt.

A. A. Maklakow sucht durch ein zusammenfassendes Referat über Retinitis proliferans die Diagnose seines in der I. Sitzung vorgestellten Falles zu stützen.

III. Sitzung.

W. P. Filatow: Arteria hyaloidea persistens.

M. O. Awerbach: Ueber die Krümmung der Hornhautoberfläche.

Dieselbe ist nach ihm rein elliptisch und nicht, wie von mehreren Autoren angegeben wird, im Centrum kugelförmig.



IV. Sitzung.

A. M. Tereschkowitsch: Hämorrhagia praeretinalis (Casuistik).

E. D. Kastalskaja: Präparate von Actinomycose des Thränenröhrchens und von pigmentirtem Sarcom des Lides.

G. O. Ewetzki: Ueber das halbmondförmige Lipodermoid der Bindehaut.

5 klinisch und anatomisch beobachtete Fälle. Die Geschwulst sitzt stets am äusseren Augenwinkel, trägt zuweilen Haare, wurde in früherer Zeit auch als 4. Lid bezeichnet.

A. W. Natanson: Zur Structur des Cornu cutaneum palpebrae.

Siehe Arch. f. Dermat. u. Syphilis. Bd. I, H. 2.

V. Sitzung.

A. M. Tereschkowitsch: Fall von Sehnerven-Colobom.

15jähriges Mädchen; rechts stets Schlechtsehen und Schielen; allmählich Cataract-Entwicklung; Linsen-Extraction. Die Papille vergrössert, oval, in der Mitte beträchtlich vertieft; nach allen Seiten markhaltige Sehnerven-Faserbündel.

S. Golowin: Demonstration des Patienten, dem ein Sehnervengeschwulst nach Krönlein exstirpirt worden war. (Ref. a. a. Stelle.)

W. A. Sawitsch: Colobom der Iris und Chorioidea.

VI. Sitzung.

K. W. Snegirew: Cysticercus im Glaskörper.

27jähriger Mann. Erfolgreiche Entfernung. — Fall von Refractionsfehler mit dem „Bilde" der Neuritis. Darüber, ob Hyp oder My vorliegt, sind die Meinungen merkwürdiger Weise getheilt.

P. W. Wassiljew: Revolver-Schläfenschuss.

Schuss in die rechte Schläfe, Erblindung des linken Auges. Der linke Bulbus steht etwas vor, ist etwas nach oben und 20^{0} nach aussen verdrängt, nur nach oben beweglich. Hornhautempfindlichkeit herabgesetzt. Sehnerv atrophisch. Netzhautblutungen in der Nähe der Papille. Röntgenstrahlen zeigen die (nicht fühlbare) Kugel in der linken Schläfengegend ausserhalb der Orbita.

VII. Sitzung.

A. M. Tereschkowitsch: Theilweise Oculomotorius-Parese bei hereditärer Lues.

12jähriges Mädchen. Rechts geringe Ptosis. Das leicht nach unten gedrehte Auge hat nach oben hin beschränkte, sonst normale Beweglichkeit.

Neuburger.



8) Medicinische Gesellschaft in Dorpat. (St. Petersb. med. Wochenschr. 1899. Nr. 29.)

Sitzung vom 18. November 1898.

Truhart demonstrirt eine Patientin mit von ihm tätowirten centralem Leucoma adhärens. Um den tätowirten Bezirk gleichmässig rund zu erhalten, hat Vortr. sich des Heurteloup'schen Trepans bedient, indem er das Leucom mit demselben oberflächlich umschnitt.

Lakschewitz berichtet unter Vorzeigung der ophthalmoskopischen Bilder 1. über einen Fall von Retinitis proliferans besonderer Art, 2. über einen Fall von Retinitis diabetica (? oder circinata). Im ersteren Falle wird der hintere Pol des rechten Auges von einem grossen, die Papille und deren Umgebung völlig verdeckenden Gebilde offenbar bindegewebiger Natur eingenommen, von dreieckiger Gestalt mit strahlenförmigen Fortsätzen, von gelblich-weisser, an zwei Stellen in's Bläuliche spielender Farbe. Die strahlenförmigen Fortsätze folgen ziemlich genau den Hauptästen der Centralgefässe eine Strecke lang, dieselben theilweise verdeckend, und in den Glaskörper hereinragend. Das ganze Gebilde ragt in den Glaskörper vor, auf dem Gipfel + 4 bis + 5 D. An einzelnen Stellen liegen dem Gebilde Pigmenthaufen auf; letztere sowie einzelne helle Flecke und Striche finden sich in weiterer Umgebung auf dem Augengrunde. S = Fg: 1 m. Linker Augengrund normal. Mit Rücksicht auf die Plötzlichkeit der Sehstörung, die Anordnung der strahligen Fortsätze den Gefässen entlang, endlich auf die Pigmentflecke hält Vortr. das Gebilde für eine organisirte Blutung, und in klinischer Beziehung den Fall für eine Art Retinitis proliferans; obgleich es sich um einen abgelaufenen stationären Process handelt. Welcher Art die zur Blutung führende Gefässerkrankung gewesen, ist unklar. Pat. ist 33 Jahre alt, sonst gesund; beiderseits Narbentrachom. — Der 2. Fall betrifft einen 65jährigen Herrn, mit über 2 % Zucker im Harn, der über allmähliche Abnahme der Sehkraft klagt. Beiderseits wird die Macula umgeben von einem unvollständigen Ring von feinen gelben, bezw. weissen Fleckchen und Stippchen, welche im inneren oberen Quadranten dieses Ringes confluiren und zierliche gelappte, laub-artige Figuren bilden. In der Macula finden sich spritzerartige Flecke um die Fovea, die an die Sternfigur bei Retinitis albuminurica erinnern. Ausserdem liegen auch noch peripher im Augengrunde grössere (bis 2 Pa D) und kleinere Flecken. — Das Bild erinnert nach Vortr. in vieler Hinsicht an die von Fuchs 1893 beschriebene Retinitis circinata; andrerseits hat Hirschberg ganz ähnliche Fälle als diabetische Netzhauterkrankung beschrieben, während Fuchs ausdrücklich betont, dass er bei keinem seiner Fälle Zucker gefunden und dass er in Hirschberg's Fällen nie zur Bildung eines ganzen Gürtels von Flecken wie bei einer Retinitis circinata gekommen sei. Sodann werden die ähnlichen Fälle von Goldzieher, de Wecker, Weltert und Amann besprochen.

Neuburger.

---

9) Ophthalmologische Section der 7. Versammlung russischer Aerzte in Kasan (Mai 1899), (West. Oft. Juli—October 1899. — Lit.-Beil. der St. Petersb. med. Wochenschr. 1899. Nr. 1.)

E. Adamück eröffnet die Discussion über das Trachom.

Er verlangt strenge Scheidung der Conjunctivitis follicularis vom echten Trachom; Eigenthümlichkeiten im Bau der Conjunctiva, z. B. angeborene

Folliculosis begünstigten die Infection. — Rudin hält Form und Grösse der Lidspalte für bedeutungslos, ebenso die materielle Lage der Patienten; ihm wird aber sehr widersprochen; enge Lidspalte begünstige das Trachom, ebenso Armuth und schlechte medicinische Verhältnisse, nach andern weniger die Armuth, als die Gleichgültigkeit des Volkes. Bei tiefem Nasenrücken kämen schwere Trachom-Erkrankungen vor. — Nach Nowitzky schütze bergige Gegend nicht vor Trachom. Race und Beschäftigungsort sei von Einfluss. Die Mehrzahl verlangt mit Adamück für Trachom den Nachweis von Körnern in der Conjunctiva tarsi des Oberlides. Die sog. fliegenden Colonnen genügten nicht für die Bekämpfung. Die Landschafts- und Gouvernements-Hospitäler müssten Augen-Abtheilungen erhalten, die Landärzte augenärztlich ausgebildet werden; auch in den Feldscheerschulen die Behandlung der äusseren Augenkrankheiten gelehrt werden. Die Frage der Trachombehandlung wurde für die nächste Versammlung vertagt.

Walter berichtet über Trachom-Verhältnisse in Odessa und über die offene Wundbehandlung nach Bulbus-Operationen.

Bereits referirt.

Rimowitsch: Zur Aetiologie einer acuten infectiösen Conjunctivitis in Kasan.

In 16 Fällen Nachweis der Koch-Week'schen Bacillen. Unter 1—2 % Lapis-Lösung Heilung in 9 Tagen.

Rudin: Ueber den Einfluss des russischen Dampfbades auf die Blutcirculation in der menschlichen Netzhaut.

Er fand eine gewisse Anämie der Netzhaut und meint, der starke Wasserverlust durch Schwitzen im Verein mit verstärkter Oxydation müsse die Resorption von Exsudation günstig beeinflussen. Neuburger.

---

10) Société d'ophtalmologie de Paris. (Progrès méd. 1899. Nr. 12.)

Séance du 7 mars 1899.

Sarcome de la choroide.

Chevallereau stellt einen Patienten von 24 Jahren vor mit einem kugeligen Tumor des Papillenrandes. Zwischen der Papille und dem Gipfel der Geschwulst besteht eine Niveau-Differenz von 15 D. Der Tumor ist stark vascularisirt. Es existirt keine Hypertonie. Im Jahre 1896 ist Patient vom Pferd gestürzt. Dieser Unfall ist erwähnenswerth, weil dergleichen bei einer grossen Anzahl solcher Fälle als Ursache des Leidens angegeben wird. Die Vascularisation und die Hämorrhagien lassen an ein Sarkom denken.

Sur une forme particulière d'infection cornéenne à type serpigineux.

Morax et Petit: Es ist interessant, die eitrigen Hornhaut-Entzündungen je nach ihren Ursachen zu differenziren und zu wissen, zu welchen klinischen Varietäten die Infection mit verschiedenen Mikroben Anlass geben können. Man kommt so zu schätzenswerthen Resultaten für Prognose und Therapie. In zwei Fällen von Hornhaut-Infection von der Form des Ulcus serpens fanden wir statt des Pneumococcus, der ja den gewöhnlichen Befund darstellt, eigenartige Bacillen, die in Anbetracht ihres massenhaften und ausschliesslichen Vorkommens

eine hervorragende pathogene Rolle zu spielen schienen. Die beiden Fälle hatten sich langsam und ohne Schmerz entwickelt, es bestand oberflächliche Geschwürsbildung mit zerfallenden Rändern und beträchtlichem Hypopyon. Der Mikroorganismus glich dem der subakuten Conjunctivitis. Er ist nicht pathogen für verschiedene Thiere wie Meerschweinchen, Kaninchen und Mäuse. Er fand sich auch in einem Fall von eitriger Keratitis bei einem Granulösen; doch handelt es sich dabei um eine schmerzhafte Affection und nebenbei fand sich noch ein anderer Bacillus.

Boucheron: Waren auch im Hypopyon Bacillen nachweisbar? Wie steht es mit der baktericiden Wirkung des Kammerwassers?

Valude: Die Annahme einer solchen Wirkung verträgt sich nicht mit der Leichtigkeit der Ueberimpfung von Tuberkulose in die vordere Kammer.

Morax: Die klinischen Erscheinungen, die ich in meinem Fall schilderte, scheiden denselben genügend von dem typischen Ulcus serpens. Der Eiter in der vorderen Kammer war steril; aber trotzdem giebt es keine klare Thatsache, welche die baktericide Kraft des Kammerwassers beweist. Es ist übrigens nicht nothwendig, dass Mikroben in die vordere Kammer einwandern, damit daselbst eine Eiterung entsteht. Der Streptococcus kommt bei Streptokokken-Infection oft im Hypopyon vor. Man weiss andrerseits, dass das Kammerwasser ein günstiger Nährboden für die Mikroben des Carbunkels ist. Wenn eine baktericide Wirkung des Kammerwassers existirt, so muss man annehmen, dass dieselbe eben nur für besondere Fälle besteht. Ancke.

---

11) The British Medical Association. Section of Ophthalmology. 67. Jahresversammlung zu Portsmouth. 1.—4. August 1899.

Der Vorsitzende, Simeon Snell, hält einen Vortrag:

On the prevention of eye accidents ocurring in trades.

Er bespricht die Häufigkeit der Augen-Verletzungen bei Eisen- und Stahl-Industrie-Arbeitern an der Hand älterer und eigner statistischer Tabellen, und geht dabei die verschiedenen Gruppen der Arbeiter einzeln durch. Die meisten Verletzungen, aber zugleich die am wenigsten gefährlichen treffen die Metallschleifer. Hier entspringt die Gefahr seltner der Verletzung an sich, als dem Umstande, dass die meisten Fremdkörper zuerst von im übrigen ganz geschickten Arbeitsgenossen in recht roher Weise entfernt werden, und dadurch leicht eine Infection der Hornhaut entstehen kann. Vortr. giebt eine Reihe von Abbildungen von den dazu benutzten Werkzeugen herum. Die an sich schwereren Verletzungen ereignen sich mehr bei den Arbeitern, welche das Eisen mit Meissel und Hammer bearbeiten und sich und ihren Nachbarn dabei grössere abgesprengte Eisenstücke in's Auge schleudern. Eine dritte Art der Verletzung stammt von dem geschmolzenen Eisen. Unter 359 Augen-Verletzungen, die insgesammt in die Behandlung kamen, betrafen nicht weniger als 173 Eisenarbeiter; 43 waren ausserdem durch Verbrennungen mit geschmolzenem Metall, Flammen u. s. w. verursacht. Vortr. verlangt deshalb strenge Beobachtung von Schutzmaassregeln. Die Schleifer sollten starke Glasbrillen oder ihre Correctionsbrillen mit seitlichem Draht-Flor tragen. Gegen grössere Eisenstücke schützt kein noch so starkes Glas. Statt dessen sollte ein feines Drahtgitter in Form einer Gesichtsmaske getragen werden, wie man sie jetzt nach Operationen anwendet.

Ferner sollten über die geeignetste Stellung der Arbeitenden zu einander Bestimmungen getroffen, und beim Eisenstemmen auch Schutzgitter, Schirme u. s. w. zwischen den einzelnen Arbeiter-Gruppen aufgestellt werden. In dem Maasse, wie maschinenmässige Einrichtungen, wie z. B. der pneumatische Eisenhobel die Handarbeit ersetzen, wird die Anzahl der Unfälle abnehmen.

Richardson Cross leitet die Erörterung ein über

The pathological significance of sympathetic irritation, and its connection, if any, with sympathetic ophthalmitis.

Der Inhalt des Vortrages ist unter den Originalien des Ophthalmic Review referirt.

Dr. Landolt (Paris) betont, dass er noch stets die Enucleation allen neuerdings empfohlenen Verfahren, wie Resection des Opticus, der Ciliarnerven, subconjunctivaler Einspritzung von antiseptischen Lösungen u. s. w. als unsichere Maassregeln gegen die Gefahr der sympathischen Ophthalmie vorgezogen hat, und warnt davor, damit Zeit zu verlieren.

Henry Caley hat eine Kugel-Verletzung des Bulbus beobachtet, wo nach einer Pause von 17 Jahren das Auge gereizt und leicht entzündet wurde, um bald darauf sympathische Irritation hervorzurufen. In dem enucleïrten Auge fand sich die Kugel. Die bald wieder weichende sympathische Reizung schreibt er einem nervösen Einfluss zu, nicht einer direct bakteriellen oder sonstigen wahren Entzündung, die von dem ersten Auge fortgeleitet wurde.

Devereux Marshall kritisirt die Theorien der sympathischen Entzündung und kann sich namentlich nicht die Deutschmann'sche Migrationstheorie aneignen. Im Besonderen spreche ihm dagegen, dass gerade die eitrige und gonorrhoische Ophthalmie niemals sympathische Entzündung verursachen. Andrerseits trete klinisch hauptsächlich die Cyclitis und nicht die Neuritis hervor; ferner entbehrten die Mikrobenbefunde im zweiten Auge der Bestätigung.

Dr. de Schweinitz empfiehlt, die Patienten eingehender auf ihre Blutbeschaffenheit, Leucocytose, Temperatur u. s. w. zu untersuchen, um die beiden sympathischen Erscheinungen, Reizung und Entzündung, welche er beide für gesonderte Processe hält, besser von einander unterscheiden zu können.

Dr. A. Bronner berichtet über eine Schlag-Verletzung, die ohne die geringste Durchbohrungs-Wunde eine Verfärbung der Linse und starke Glaskörperverletzung herbeiführte und nach drei Wochen sympathische Ophthalmie zur Folge hatte.

Dr. John Hern hat zwei interessante Fälle reiner Reflex-Neurose beobachtet. Bei dem einen kam es nie zu wirklicher Herabsetzung des Sehvermögens, obwohl die Entzündungs-Erscheinungen sich wiederholten; andrerseits traten unerträgliche cerebrale und neurasthenische Erscheinungen hervor, bis der Stumpf des irritirenden Auges entfernt wurde.

Cross sagt in seinem Schlussworte, bisher sei weder die Mikrobentheorie, noch die Reflexneurose genügend geklärt. Es sei hauptsächlich in der Richtung weiter zu arbeiten, inwieweit eine allgemeine Infection des Organismus (Blut oder Organe) festgestellt werden könne, wo septische Uveitis im sympathischen Auge ausgebildet sei.

The use of homatropine in some cases of muscular asthenopia.

Dr. Bronner hat, wo eine Muskel-Insufficienz durch geeignete Gläser nicht beseitigt werden konnte, statt der sehr lästigen Atropinkur, vielfach mit Nutzen eine 1 % Lösung von Homatropin-Hydrobrom, 1—2 Mal wöchentlich, vor dem Schlafengehen einträufeln lassen. Vielfach war es auch Kranken dann möglich, von dem Gebrauch ihrer Gläser zu abstrahiren.

Dr. A. Lawson hält bei manchen Patienten, namentlich bei jungen Kindern immer noch das Atropin für unersetzbar. Im Uebrigen sei die Anwendung von Homatropin und Cocaïn zur Ruhigstellung der Accommodation in der That vielfach ausreichend.

A discussion on visual tests.

Das einleitende Referat bringt Deputy-Surgeon-General H. Caley. Er legt sich die beiden Fragen vor, ob die in den verschiedenen Zweigen der Armee, Marine, Kauffahrtei u. s. w. verlangten Minima der Sehschärfe genügen und ob die Untersuchungen selber ausreichend erscheinen dürfen. Bei der Armee und Marine richten sich letztere hauptsächlich auf etwaige Myopie. Die Bestimmungen lauten im Allgemeinen dahin, dass der Soldat ohne Brillengläser genügend sieht. Wenn das im Allgemeinen eine grosse Anzahl sonst gesunder Individuen dem Soldatenstande entzieht, so dürfe doch mit Rücksicht auf den mannigfaltigen Colonialdienst der englischen Soldaten an dieser Vorschrift nicht gerüttelt werden. In der königlichen Marine laute zwar die Bestimmung, dass jeglicher Defect des Sehvermögens, gleichviel für welche Dienstklasse, untauglich mache, doch gestatte das Regulativ in geeigneten Fällen über gewisse Ametropien wegzusehen. In der kaufmännischen Marine seien die Zustände ziemlich trostlos, wie wiederholt in der Englischen Aerztegesellschaft besprochen worden ist. Englische Lootsen brauchen sich überhaupt keiner Prüfung zu unterziehen, während die indischen Lootsen, wie auch die Locomotivführer und andre Eisenbahnbedienstete normale Sehschärfe und Farbensinn haben müssen. Auf einen Punkt legt Vortr. Werth, der bei den Untersuchungen ganz übersehen werde, nämlich die Schnelligkeit des Erkennens, die Verarbeitung der Netzhaut-Eindrücke bei sonst gleichen optischen Verhältnissen. Er erwähnt hierzu ein von Bruce construirtes Instrument, das Aërial-Graphoskope, das dazu dient, die Dauer der Netzhaut-Eindrücke zu messen und für die Prüfung der Leute zu empfehlen ist, bevor sie sich der eigentlichen Signalprüfung unterziehen.

Test types for the determination of acuteness of vision.

Dr. E. Landolt (Paris) hat neue Sehproben anfertigen lassen, welche besser als die Buchstabentafeln dem Principe der Sehschärfen-Messung entsprechen, den kleinsten Winkel feststellen, unter welchen ein Auge zwei von einander getrennte Punkte zu unterscheiden vermag. Sie bestehen aus Kreisringen, die an einer Stelle keine Druckerschwärze, also einen Spalt zeigen, dessen Lage von dem Patienten angedeutet werden muss. Die Tafel selber ist quadratisch, um ohne Umstände beliebig gedreht werden zu können, und dadurch sämmtliche Kreise wieder anders zu ordnen. Die Grössen sind gegenüber den Snellen'schen Tafeln häufiger variirt; die kleinste Reihe ist noch einmal besonders auf einer kleineren Tafel angebracht, die man leichter näher an den Patienten heranbringen kann.

Dr. George Mackay spricht an der Hand von Beispielen über die Nothwendigkeit, die Untersuchung der Soldaten und Seeleute zu verbessern.

Den Schlüssel sieht er in der Verwendung wirklich sachverständiger Untersucher.

Colour blindness and defective sight in the mercantile Marine.

T. H. Bickerton wiederholt seine aus früheren Jahren bekannten Anklagen gegen den Board of Trade, die trotz allen Drängens der von der Englischen Gesellschaft der Augenärzte eingesetzten Commission seinen Schlendrian in Bezug auf die Untersuchung der Seeleute auf Farbenblindheit und Sehkraft fortsetzt. Er stellt unter Andern fest, dass nach seinen Rechnungen allein 917 farbenblinde Matrosen in der kaufmännischen Marine untergekommen sein müssen, dazu aber noch sehr viele kämen, die sich überhaupt keiner Prüfung unterzogen hätten.

Malcolm Mc Hardy rügt ebenfalls die ungenügenden und verkehrten Untersuchungen der Marine-Asspiranten, von denen manche mit vorzüglicher Qualification der Augen aus Unkenntniss und Missverstand zurückgewiesen werden. In derselben Richtung bewegen sich die Ansichten der folgenden Redner, Marshall, Cross und Drake-Brockman, welch letzterer die früheren Vorschriften für Sehschärfe und kleinsten Sehwinkel als veraltet ansieht und die doppelte Sehschärfe als die normale ansehen möchte.

Primary sarcoma of the fornix conjunctivae.

John Griffith entfernte bei einer 45jährigen Patientin ein kleinzelliges Sarcom aus dem oberen Bindehautsack, das nach der mikroskopischen Untersuchung sich auf die Bindehaut beschränkt zeigte und dem oberen Tarsalrand anhaftete. Ptosis trat nach der Exstirpation nicht ein, obwohl die Hälfte des Tarsus weit entfernt worden war. Bemerkenswerth war, abgesehen von der höchst seltenen Localisation des Tumors eine diffuse Pigmentirung der Augapfelbindehaut. Ob nicht der Bulbus später auch der Excision verfallen muss, bleibt abzuwarten.

Devereux Marshall musste in einem solchen Falle von pigmentirter Conjunctiva hinterher wegen Recidivs der Geschwulst den Bulbus und den Inhalt der Orbita entfernen.

The use of euphthalmin: a new mydriatic.

James Hinshelwood's Vortrag ist unter den Originalien des Ophth. Review besprochen; ebenso

Dr. George J. Bull's Vortrag:

The stereoscope as a test for inefficiency of the ocular muscles.

The correction of hyperphoria.

Watson Griffin spricht über den Nutzen vertical gestellter Prismen in gewissen Fällen von Hyperphoria, welche ohne diese ihre Brillen nicht zu tragen vermögen.

Dr. R. A. Neeve glaubt denselben Zweck durch passende Decentrirung der Brillengläser erreichen zu können.

The treatment of refractive errors in the treatments of trachoma.

An der Hand von 2 Fällen von Trachom bei hochgradigem gemischten Astigmatismus weist Lawson auf die Möglichkeit hin, dass die starke Ame-

tropie bei dem Krankheitsprocesse bezw. seinem Verlaufe eine Rolle spielen könne, die, wie seine Erfolge lehrten, bei der Therapie wesentlich zu berücksichtigen seien.

Dr. de Schweinitz stimmt ihm bei. Er zieht eine Parallele mit den Fällen von Blepharitis, chronischer Hyperämie u. s. w., wo ebenfalls die Gläsercorrection einen Heilfactor darstelle.

The eye symptoms in so called „Hay Fever".

Dr. John Hern fasst die Augensymptome beim Heufieber in ihrer individuellen Verschiedenheit, in Bezug auf Zeit, Klima u. s. w. zusammen. Bei der Therapie spielt für ihn See-Aufenthalt, längere Reise, Wechsel des Klima eine wesentlichere Rolle als die immerhin unzureichende Therapie mit localen Mitteln.

Marshall warnt vor dem übermässigen Cocaïngebrauch dabei, der als Mittel in den Händen der Leute oft auch schlimme Allgemeinwirkungen entfalten kann.

A case of destructive ulceration of the eyelids.

Kenneth Scott spricht über einen Fall ausgedehnter Verschwärung beider Ober- und Unterlider bei einem 45jährigen Aegypter. Die Geschwürsfläche heilte unter Quecksilber-Einreibungen sehr schnell, obwohl für Lues keine sicheren Anhaltspunkte vorlagen. Local war Europhen von gutem Nutzen gewesen.

Lawson und Drake-Brockman halten den Process für ein tertiäres Syphilid.

Enophthalmos.

E. Treacher Collins hält in seinem Vortrag die idiopathischen und traumatischen Fälle von Enophthalmus auseinander. Von ersteren beschreibt er sechs Fälle, darunter auch solche, die in gebückter Stellung in Exophthalmus umschlugen. Einer der Fälle betraf eine Pat., die an einem sklerosirenden Process der Haut und Unterhaut litt, der in analoger Weise das Zellgewebe der Orbita befallen hatte. Ob dabei ein Ausfall neurotrophischer Einflüsse im Spiel ist, darüber sagt die Dermatologie bisher nichts. Ein anderer Fall hing mit einer Affection des Trigeminus zusammen, wo also ebenfalls trophische Störungen angenommen werden konnten. Die Fälle von wechselndem En- und Ex-ophthalmus erklärt Vortr. in Uebereinstimmung mit den andern Autoren dadurch, dass eine Neubildung vom Charakter eines Angioms das Orbitalgewebe verdrängt hat und das Einsinken des Bulbus herbeiführt, während sie beim Bücken denselben selber hervordrängt. Congenitaler Enophthalmus combinirt sich häufig mit Muskelparesen, was mit einer angeborenen Kürze der Muskeln und einer zu weit nach hinten gelagerten Insertion ihrer Sehnen, sowie einem Mangel oder einer falschen Insertion der Bänder an den Orbitalwandungen zusammenhängt. — Von den traumatischen Fällen beschreibt Vortr. 5 Fälle. In keinem derselben konnte eine Fractur der knöchernen Wandungen ausgeschlossen werden. So verschieden auch der Hergang des Trauma im Einzelnen sein könne, hätten die Fälle doch das Gemeinsame, dass eine Schrumpfung des Orbitalgewebes nach vorangehender Cellulitis eintrete, wie es schon Gessner zur Erklärung des Enophthalmus angegeben habe. Peltesohn.



Referate, Uebersetzungen, Auszüge.

1) **Star-Ausziehung bei stärkster Kurzsichtigkeit**, von Dr. Rau, Assistenzarzt. (Aus Prof. Hirschberg's Augenheilanstalt) Nach einem in der Berliner augenärztlichen Gesellschaft am 22. Juni 1899 gehaltenen Vortrage. (Berliner klin. Wochenschr. 1899. Nr. 33.)

Zu den Tagesfragen gehört die Beseitigung stärkster Kurzsichtigkeit durch Beseitigung der Krystall-Linse. Von Einigen wird die Operation überschätzt, sehr häufig ausgeführt, als Vorbeugungsmittel gegen Netzhautablösung der Kurzsichtigen angesehen. Von Andren wird die Operation nur selten, in den ganz nothwendigen und günstigen Fällen, ausgeführt, und die grösste Vorsicht bei ihrer Verrichtung und Heilung angewendet. Zu den letzteren gehört auch mein Chef, Herr Geheimrath Hirschberg, welcher im Centralblatt für Augenheilkunde 1897, Nr. 71, ferner auf dem Congress zu Moskau 1897 und dem zu Heidelberg 1898 darauf hingewiesen, dass nicht der kurzsichtige Zustand der Augen allein, sondern hauptsächlich die bisherige Ausführungsweise der Myopie-Operation die schlimmen Folgen verursacht, nämlich einerseits Drucksteigerung, die ja meist noch heilbar ist, wiewohl nicht immer, andrerseits Netzhautablösung, die in diesen Fällen leider vollkommen unheilbar erscheint. Haben doch geübte Operateure bis 10 $^0/_0$ Netzhautablösung im Anschluss an die Myopie-Operation erleben müssen! Das ist ein trauriges Ergebniss an sehenden Augen. Nur durch Verbesserung der Myopie-Operation, durch Verringerung der Zahl der Eingriffe für jedes einzelne Auge, durch leichtere und vollständigere Entleerung der Krystall-Linse kann man bessere Erfolge erzielen. Dass diese möglich sind, ist schon heute bewiesen. Es ist auch schon wahrscheinlich, wenn man die Erfolge der Star-Operation an stark kurzsichtigen Augen kritisch berücksichtigt.

In den Kranken-Tagebüchern von Prof. Hirschberg's Augenheilanstalt, die eine stattliche Bibliothek darstellen, fand ich unter 1600 nacheinander ausgeführten Kernstar-Ausziehungen 33 derartige Fälle, bei denen vor der Star-Bildung eine stärkste Kurzsichtigkeit, von etwa 13 bis 40 D, anzunehmen gewesen.

Was das Lebensalter der Kranken betrifft, so standen 1 im 23. Lebensjahre, 2 zwischen 40 und 50, 7 zwischen 50 und 60, 20 zwischen 60 und 70, 3 zwischen 70 und 80.

Das männliche Geschlecht war in gleichem Maasse, wie das weibliche, betheiligt.

Was das Operationsverfahren betrifft, so wurden 14, d. h. etwas weniger als die Hälfte, durch Lappenschnitt mit runder Pupille operirt.

8 Mal wurde gleich nach dem Lappenschnitt die Iridectomie hinzugefügt. In einem Falle wurde, als aus der natürlichen Pupille der Star auszutreten zögerte, sofort ein Irisstückchen ausgeschnitten und nun die Linse leicht entbunden. 11 Mal wurde präparatorische Iridectomie voraufgeschickt.

Die erste Operationsweise betraf die günstigen Individuen und Augen, die zweite die mittleren, die dritte die ungünstigen.

In 9 Fällen waren die Stare ganz unreif; die Kranken konnten noch Schrift in der Nähe mühsam entziffern, aber nicht mehr frei umhergehen.

In 4 Fällen wurde Chloroformbetäubung angewandt: ein hoher Procentsatz gegenüber den gewöhnlichen Staren, da Geheimrath Hirschberg heute nicht einmal in jedem Hundert einen Fall dem Chloroform unterwirft. Aber einmal sind darunter Fälle vor der Zeit der örtlichen (Cocaïn-) Betäubung, andrerseits wurde durch besondere Ungeschicklichkeit der Patienten und ungünstige Zustände der stark kurzsichtigen Augen die Chloroformirung nothwendig.

In keinem Falle erfolgte Glaskörpervorfall. In einem Falle (40 D) musste der umgeklappte Lappen der papierdünnen Hornhaut am Scheitel mit der Bindehaut des Augapfels vernäht werden; die dünnste, gekochte Seidennaht blieb 19 Tage darin reizlos; der Erfolg war vorzüglich.

Wundinfection erfolgte in keinem Fall. In zwei Fällen trat Drucksteigerung während der Heilung ein; einmal 1 Monat nach der Ausziehung, 6 Tage nach der nachträglichen Discission; in dem andren Falle (30 D) $2^1/_2$ Monate nach der Ausziehung, wo Rindenreste geblieben. In beiden erfolgte unter Physostigmin-Einträufelung dauernde Heilung. Netzhautablösung wurde in keinem Falle beobachtet. 21 Fälle waren längere Zeit in Beobachtung geblieben und zwar:

3	1 Jahr	3	5 Jahre
5	2 Jahre	2	6 Jahre
2	3 Jahre	3	7 Jahre
3	4 Jahre.		

Die Sehprüfung nach der Linsen-Ausziehung ergab in 4 Fällen E, in 2 Fällen Hyperm. + 1,0, in 3 Fällen + 2,0, in 3 + 3,0, in 4 + 4,0, in 6 + 5,0, in 1 Astigm. hyp., in 1 My — 1,0, in 2 — 2,0, in 1 — 6,0; in 5 Fällen waren die vorher bestehenden myopischen Veränderungen derartig stark, dass eine genaue Gläserprüfung unmöglich war. Die Sehschärfe war natürlich je nach dem Grade der Augenhintergrunds-Veränderungen verschieden und schwankte zwischen voller Sehschärfe und Fingerzählen in etlichen Fussen, was in einzelnen Fällen mit starken Augengrunds-Veränderungen vorkam.

Zum Schluss erlaube ich mir, Herrn Geheimrath Hirschberg für die Anregung zu dieser Arbeit und für die Unterstützung bei derselben meinen besten Dank auszusprechen.

Journal-Uebersicht.

I. Deutschmann's Beiträge zur Augenheilkunde. 1899. Heft XXXIX.

1) Zur Aetiologie und Therapie der Dakryocystoblennorrhoe, von Dr. N. Cahn in Riga.

Zusammenstellung der jetzt herrschenden Anschauungen über die Thränensack-Eiterungen und Mittheilung der in der Hagensberger Privatklinik zu Riga geübten Therapie.

---

2) Ueber einen Fall von angeborener Cystenbildung der Bindehaut, von Dr. Carl Goy in Karlsruhe.

Bericht über eine von Fuchs operirte wallnussgrosse Cyste der Bindehaut des unteren Augenlides, welche 59 Jahre lang bestanden hatte.

---

3) **Klinischer Beitrag über Cysticercus intraocularis,** von Prof. Max Peschel in Frankfurt a. M.

Ausführlicher Bericht über einen intraocularen Cysticercus, welcher — nach sorgfältiger Berechnung seiner Lage — ohne Verletzung der Blase und ohne Glaskörperverlust vom Verf. extrahirt wurde. Lichtempfindung, welche das Auge vor der Operation besessen hatte, blieb erhalten. — Zum Schluss folgen geometrische Berechnungen zur Lagebestimmung intraoculärer Cysticercusblasen.

C. Hamburger.

II. Zehender's klinische Monatsblätter für Augenheilkunde. 1899. Juli.

1) **Ueber Orbitalphlegmone dentalen Ursprungs,** von W. Dagilaiski.

Verf. beobachtete bei einem 7jährigen Knaben eine Phlegmone der linken Orbita, die in Zusammenhang stand mit einer Caries des 1. Backzahnes. Nach Extraction des Zahnes und Incision der fluctuirenden Stelle am oberen Lide heilte der Process. Offenbar ist derselbe längs des Periosts des Oberkiefers nach dem der Orbita weiter fortgeschritten.

---

2) **Ueber Hypermetropie als Ursache von Blepharitis,** von Dr. Winselmann.

Verf. behandelte eine Reihe von Patienten, welche an Blepharitis squamosa litten und zugleich hypermetropisch waren. Nach Correction dieser Refractionsanomalien verschwand jene Affection.

---

3) **Pupillenreactionsprüfer,** von Dr. v. Fragstein und Dr. Kempner.

---

4) **Insufficienz der Musculi recti externi,** von Seggel.

Verf. beobachtete bei 2 Knaben im Alter von 11 Jahren beim Blick nach Unten das Auftreten von gleichnamiger Diplopie. Er konnte feststellen, dass dieselbe auf einer Insufficienz der Recti externi beruhte. Gleichzeitig mit dem Auftreten des Doppelsehens hatte sich Myopie eingestellt.

---

5) **Ein Fall von Angioma lipomatodes am Auge,** von Dr. Velhagen.

Es handelt sich um ein kleines Kind, dem vom rechten Unterlid die Geschwulst entfernt worden war.

---

6) **Beiderseitige angeborene Melanose der Hornhaut,** von Friedrich Kruckenberg.

Bei einer 45jährigen Frau war die Hornhaut beiderseits in ihren mittleren Theilen tief dunkelbraun gefärbt. Die Braunfärbung war in der Mitte am stärksten, wurde nach der Peripherie schnell schwächer, so dass der Rand durchsichtig blieb. Die Braunfärbung beschränkte sich auf die tiefsten Hornhautschichten und setzte sich aus gleichmässigen feinsten Körnchen zusammen.

---

7) **Ein durch Entstehung, Begleiterscheinungen und Therapie interessanter Fall von Conjunctivitis diphtheritica,** von Dr. Schäffer.

Nach einem Falle auf das Gesicht trat bei einem 4jährigen Knaben ausgesprochene Conjunctivitis diphtheritica auf. Nach Injection von Behring's Serum Nr. III heilte dieselbe vollständig.

---

8) **Das reflectorische Weinen der Neugeborenen, nebst Bemerkungen über die angebliche besondere Drüse des psychischen Weinens.** Antwort auf das offene Sendschreiben L. de Wecker's, von Th. Axenfeld.

August.

1) **Ueber einen neuen, nach Gram sich entfärbenden, semmelförmigen, intracellulären Pseudogonococcus auf der menschlichen Conjunctiva,** von Friedrich Kruckenberg.

In dem Secrete eines an mässigem Bindehautkatarrh leidenden Patienten fand Verf. massenhafte Diplokokken kaffeebohnenartig aneinander gelegt, die zum Theil ausserhalb, zum Theil genau wie die Gonokokken in den Leukocyten bienenschwarmartig angeordnet lagen. Dieselben hatten sich durchweg nach Gram entfärbt.

---

2) **Ueber die Entstehung von Gehirnabscessen nach Orbitalphlegmone,** von A. Szulislawski.

Ein 22jähriger hatte einen Hieb mit einer Schaufel in der Gegend des linken Auges erhalten. Danach stellte sich eine Orbitalphlegmone ein. Nach 14 Tagen gelang es, einen 29 mm langen Holzspahn aus der Orbita zu entfernen. Nach kurzer Zeit traten Gehirnsymptome auf, nach noch 4 Tagen starb der Patient. Es fand sich im linken Stirnlappen ein faustgrosser Abscess. Jedenfalls hat sich letzterer auf metastatischem Wege entwickelt.

---

3) **Scorbutische Erkrankung der Augen,** von Seggel.

Verf. beobachtete bei einem Scorbutkranken ausser Ekchymosen in der Conjunctiva ein Oedem der Papilla nervi optici, wahrscheinlich die Folge einer Blutung in die Sehnervenscheide. Dabei war das Sehvermögen herabgesetzt und das Gesichtsfeld eingeengt.

September.

1) **Typische Blennorhoea neonatorum durch Bacterium coli commune,** von Amilcare Bietti.

Ein neugeborenes Kind zeigte auf dem rechten Auge das typische Bild einer Conjunctivitis blennorrhoica, welche nach 8tägiger Behandlung mit 2 % Höllensteinlösung vollständig heilte. In der bakteriologischen Untersuchung des Sekretes fand sich, dass dasselbe vollständig gonokokkenfrei war, wohl aber grosse Mengen des Bacterium coli commune enthielt.

---

2) **Zur Casuistik der Tumoren des Sehnerven, Angio-Sarcoma mit theilweiser myxomatöser Degeneration,** von Th. Germann.

Es handelt sich um eine 18jährige Patientin, bei der sich seit 2 Jahren ohne irgend welche Reizerscheinungen allmählich ein linksseitiger Exophthalmus entwickelt hatte, welcher durch eine vom Sehnerven ausgehende 44 mm lange Geschwulst veranlasst wurde. Dieselbe wurde entfernt und erwies sich als ein Angio-Sarcom mit theilweiser myxomatöser Degeneration.

---

3) **Sarcom-Metastase auf der Sehnervenpapille,** von L. Heine.

Einem 50jährigen wurde am Rücken in der Gegend der 6. und 7. Rippe ein faustgrosses Rundzellen-Sarcom entfernt. Schon nach 3 Wochen trat ein



Recidiv in Form zwei hasselnussgrosser Knollen am Mundwinkel auf, welche ebenfalls exstirpirt wurden. Nach weiteren 5 Wochen zeigte sich wieder ein Recidiv in der Umgebung der Wunde und in beiden Achselhöhlen. Einen Monat später starb der Patient. Bei der Section fanden sich ausserdem viele Sarcommetastasen in der Lunge. Auch in der linken Papilla vervi optici konnte eine solche nachgewiesen werden.

---

4) Ein Fall von Augenmuskel-Metastasen nach Carcinoma mammae, von H. Wintersteiner.

Bei einer 58jährigen Frau, die in Folge eines Carcinoma mammae starb, fand sich eine Carcinom-Metastase des Musculus rectus internus des rechten Auges.

---

5) Zwei Fälle einer in den Glaskörper vordringenden Arterienschlinge, von M. Bondi.

Es handelt sich um zwei Fälle von Arterienschlingen, die von der Papille aus nach dem Glaskörper vordringen und dahin wieder zurückgingen. Sehstörungen waren nicht vorhanden.

---

6) Ein Fall von in den Glaskörper vordringender Gefässschlinge der Netzhautschlagader, von Camil Hirsch.

Ein weiterer analoger Fall.

---

7) Eine kleine Verbesserung am Asmus'schen Sideroskop, von Th. Axenfeld.

---

8) Ein Prioritätsanspruch, von A. Schapringer.

Verf. berichtet, dass er bereits im Jahre 1873 im Knapp'schen Archiv einen Fall von einer in den Glaskörper vordringenden Gefässschlinge veröffentlicht habe. Auch Ref. hat im 2. Bande der Charité-Annalen (1876) einen analogen Fall beschrieben.

October.

Bericht über den IX. internationalen Ophthalmologischen Congress in Utrecht, 14. bis 18. August 1899. Erstattet von Th. Axenfeld. Mit einigen einleitenden Worten von W. Zehender. Horstmann.

November.

1) Ueber die operative Behandlung kleiner Krümmungsfehler der Hornhaut, von C. Reymond.

Nach den Versuchen des Verf.'s lässt sich durch die Verminderung der Resistenz der Hornhaut vermittelst Wunden eine Veränderung der Krümmung im optischen Theil herbeiführen. Der unmittelbare Eindruck einer perforirenden oder nicht perforirenden Wunde ist ein verschiedener, je nachdem die Wunde die Sclera, den Sulcus sclero-cornealis oder die Hornhautperipherie trifft. Bei Operationen in der äusseren Peripherie des Limbus wird stets eine Krümmungszunahme in den betreffenden Meridianen hervorgerufen. Dagegen bewirkt die Incision im durchsichtigen Gewebe in der Regel eine Verlängerung des Radius.

---

2) Die Iritomie als Verfahren, die Iris von der Cornea zu trennen, von L. de Wecker.

3) Ueber das Vorkommen von Pneumokokken auf der normalen menschlichen Bindehaut, von Dr. Oertzen.

Nach den Untersuchungen des Verf.'s sind die Angaben der Autoren, die den Pneumococcus auf der normalen Bindehaut nicht erhalten haben, andrerseits die Gasparrini's, der ihn in 80 % der Fälle in virulenter Form abgeimpft haben will, unzutreffend. Der Pneumococcus ist im normalen Conjunctivalsack relativ selten nachweisbar nach den Untersuchungen des Verf.'s in etwa 4 %.

December.

1) Drusenbildung an der Bowman'schen Membran, von A. Elschnig.

Bei einem an chronischer Bleivergiftung leidenden Manne, dessen Sehvermögen in den letzten Monaten rapid abgenommen hatte, konnte Verf. schillernde, unregelmässige Reflexe, wie von kugelförmigen Tröpfchen einer anders lichtbrechenden Substanz herrührend, in den oberflächlichsten Hornhautschichten wahrnehmen. Dabei war das Epithel der Hornhaut vollständig glatt. Nach dem einige Monate später erfolgten Tode des Patienten konnte Verf. ein Auge mikroskopisch untersuchen. Er fand der Oberfläche der Bowman'schen Membran aufgelagert regelmässig und unregelmässig halbkugelige, vollkommen homogen erscheinende, gegen das Epithel sowohl als die Bowman'sche Membran glatt und scharf abgegrenzte Gebilde, welche eine regelmässige Kugeloberfläche besassen. Diese Drusenbildung sprach er als Abscheidungsproduct des Epithels, analog den sonstigen Drusenbildungen, bezw. elastischen Membranen des Auges an.

2) Neuere Arbeiten über die Anatomie des kurzsichtigen Auges, von Dr. Heine.

Verf. fand bei myopischen Augen die Sclera in ihrem hinteren Abschnitt verdünnt, am Ciliarmuskel keine Veränderung, die Chorioidea ist oft hochgradig verdünnt. Der Conus ist die Folge einer Zerrung, bezw. einer Chorioidealatrophie. Die Sclerectasia posterior stellt eine erworbene Ausbuchtung der Sclera in der Gegend der Macula lutea dar. An den Aussengliedern des Zapfen der Netzhaut konnte Verf. eine Verkleinerung in Folge von Schrumpfung nachweisen, auch zeigte das Pigment-Epithel häufig Veränderungen, die er als herdförmige Proliferation, theils unter Pigment-Vermehrung, theils unter Pigment-Verminderung, auffasste. Im hinteren Glaskörperabschnitt fand er nur Höhlenbildungen.

3) Zur Frage über die Beziehung zwischen Hypermetropie und Blepharitis, von J. Warschawski.

Verf. bestätigt die Angabe von Winselmann, dass Hypermetropie nicht selten die Ursache von Blepharitis squamosa ist.



4) **Weitere Mittheilungen über angeborene doppelseitige Melanose der Hornhaut,** von W. Kruckenberg.

Mittheilung von 2 Fällen analog dem schon im Juli veröffentlichten.

---

5) **Ueber Haut- und Augenaffection bei Personen, die Hyacinthenzwiebeln bearbeiten,** von J. Waller Zeper.

Bei Arbeitern, die sich mit Reinigen und Sortiren von Hyacinthenzwiebeln beschäftigen, zeigt sich häufig im August und September neben Erythem der der Haut Conjunctival-Catarrh bis Conjunctivitis. Verf. führt dies auf Milben, welche sich im Zwiebelstaub finden, zurück. Horstmann.

III. Zeitschrift für Augenheilkunde. Redigirt von Prof. Kuhnt (Königsberg) und Prof. v. Michel (Würzburg). Band I. Heft 1. 1899. Januar.

1) **Ueber den Heilwerth der mechanischen Methoden in der Therapie der Conjunctivitis granulosa,** von H. Kuhnt.

Verf. betont zunächst seinen oft entwickelten Standpunkt, dass bei der Verschiedenheit der Erkrankung und ihres Charakters in verschiedenen Gegenden eine Einigung über den Werth der medikamentösen, mechanischen und operativen Methoden nicht zu erreichen sein wird. Unter den mechanischen Methoden ist die üblichste die Ausquetschung mit der Knapp'schen Rollpincette. Dagegen hat Verf. das Bedenken, dass die entartete Bindehaut besonders in der der Wirkung des Instrumentes stark ausgesetzten Uebergangsfalte durch den Zug des Rollers mehr oder weniger starke Gewebsschädigungen erleidet. Um die Zerrung zu vermeiden, empfiehlt Verf. seinen Expressor, eine Pincette, die nur durch Druck ihrer Endplatten wirkt. Nach der Ausdrückung reinigt er die Bindehaut und applicirt zunächst Kälte. Zugleich mit der Schleimhautbehandbehandlung strebt er eine Beeinflussung des oft stark infiltrirten Lidknorpels an und empfiehlt als bestes Stichelung desselben in dem ganzen Rayon der vorhandenen Verdickung.

Die Dauerhaftigkeit der mittelst mechanischer Behandlung erreichten Heilungen war in dem schwer durchseuchten Ostpreussen eine geringe, da die Prädilectionsstellen der Krankheit, die Uebergangsfalten, erhalten bleiben. Die Ausschneidung, die letztere definitiv beseitigt, hat nach Verf. 50—60 % definitive Heilungen aufzuweisen, während dem nur 10 % durch Rollung oder Ausdrückung endgültig Geheilte gegenüberstehen. Natürlich hat die verstümmelnde Operation der Ausschneidung nur ein Recht, wenn alle conservativen und milderen Methoden versagten.

---

2) **Wirkung subconjunctivaler Kochsalzinjectionen bei Chorioiditis in macula,** von Dr. Roman Burri. (Aus der Univ.-Augenklinik in Basel.)

Verf. giebt genaue Krankengeschichten von 7 Fällen, bei denen er bestätigt fand, dass subconjunctivale Kochsalzinjectionen als ein local im Auge selbst die Resorption stark erhöhendes Mittel zu betrachten sind, ferner dass sie bei Chorioiditis in macula, besonders bei frischen Fällen, ebenso günstig wirken, wie die Behandlung mit Schmierkur, Jodkali, Sublimat-Injectionen, ohne deren nachtheilige Folgen und Contraindicationen (Schwächezustände) zu haben.

---

3) **Zur Kenntniss der acuten Methylalkohol-Intoxication,** von H. Kuhnt.

Bei einem 24jährigen, kräftigen Manne trat nach einmaliger Aufnahme einer mässigen Menge von Methylalkohol eine Neuritis retrobulbaris acuta in Erscheinung, die zunächst rasch zu völliger Erblindung führte aber unter geeigneter Therapie (Diaphorese) in Kurzem völlig heilte. In einem zweiten Falle kam es nur zu heftiger Gastroenteritis.

---

4) **Ueber das Vorkommen der acuten Pneumokokken-Conjunctivitis,** von Dr. Junius, Assist. an der Univ.-Augenklinik in Königsberg.

Das plötzliche Auftreten einer Epidemie von acutem Catarrh der Conj. mit starker Schwellung der Uebergangsfalten zum Theil mit Hervortreten von Follikeln (in Königsberg 1898) gab Anlass zu bakteriologischen Untersuchungen, die Pneumokokken als Erreger ergaben. Der Vorlauf hatte bald gezeigt, dass es sich nicht um acutes Trachom handelte, dessen epidemisches Auftreten bisher noch nirgends erwiesen wurde. Verf. hält die Pneumokokken-Conjunctivitis für endemisch in Ostpreussen, wo sie oft zu Epidemien „acuter Augenentzündungen" Anlass gebe.

Casuistische Mittheilungen.

a) Myxosarkom des Sehnerven. Operirt nach Krönlein mit Erhaltung des Bulbus, von A. Ellinger in Karlsruhe.

b) Erfolgreiche Bekämpfung einer Corneal-Eiterung (Pneumokokken-Infection) post extractionem, von H. Kuhnt in Königsberg.

Es folgen **Referate, Sitzungsberichte** u. s. w.

Heft 2. Februar.

1) **Ueber die diagnostische Bedeutung des Prismenversuchs zwischen der basalen und der supranucleären, homogenen Hemianopsie,** von Dr. Wilbrand in Hamburg.

Anregung eine Ausgleichsbewegung beim Prismenversuch zur Diagnosenstellung zu versuchen.

---

2) **Ueber Luxation, Zerstörung und Herausreissung des Augapfels als Selbstverstümmelung bei Geisteskranken,** von Th. Axenfeld in Rostock.

Zu den 9 bisher bekannten Fällen veröffentlicht Verf. 5 neue, von denen er einen Prof. Hirschberg verdankt. Nach seinen Untersuchungen ist es unmöglich, dass sich Geisteskranke, wie die geltende Anschauung annahm, gelegentlich den Bulbus „enucleïren". Das dazu nöthige Durchkneifen der Muskeln u. s. w. mit den Nägeln ist zu schwer auszuführen, wohl aber gelingt ein Herausreissen des Bulbus ohne grosse Gewalt in sehr kurzer Zeit, wenn der Bulbus von zwei Fingern umgriffen werden kann.

---

3) **Ueber Nachstar-Operationen,** von H. Kuhnt.

Verf. stellt seine Indicationen für die Nachstar-Operationen sehr weit. Bei 1067 Extractionen operirte er 66,4 % nach, und zwar 56,6 % bei einfachem, 9,8 % bei complicirtem Nachstar. Er operirt nur bei reizlosem Auge von guter Spannung bei sicherer Beleuchtung. Um gegen Infection noch geschützter zu sein, wie durch strenge Antiseptik vor, Asepsie während der



Operation, legt er den Einstich subconjunctival an und zwar mit besonders gebogenen Messerchen. Bei schwierigen Verhältnissen macht Verf. die Operation mit zwei Messern, die eventuell scheerenartig wirken. Er hatte keinen Verlust, 46 Mal leicht oder mässig gestörte Heilung, 3 Mal Iritis, 1 Mal Iridocyclitis, 4 Mal Glaucom zu verzeichnen. Die geringe Glaucomziffer führt Verf. auf das ängstliche Vermeiden von Zerrung und Dehnung der Uvea zurück, zumal er sich mit einem Schnitte begnügt, einen zweiten senkrechten nur unter besonderer Vorsicht ausführt. In 7 Fällen folgte nur Trübung, wohl durch Veränderungen im Glaskörper, neue Discissionen brachten Besserung.

Casuistische Mittheilungen.

a) Ein Fall von Empyem des Sinus frontalis mit operativer Beseitigung der hinteren Knochenwand wegen Caries, von Dr. Allinger in Karlsruhe.

Es folgen **Referate** u. s. w.

Heft 3. März.

1) **Ueber Antisepsis und Asepsis bei Bulbus-Operationen nebst kurzen Bemerkungen zur Nachbehandlung Star-Operirter,** von Dr. Haunschild, Univ.-Augenklinik zu Würzburg.

Statt der noch vielfach üblichen Antisepsis bei und vor Bulbusoperationen hat sich in der Würzburger Klinik die vollständig durchgeführte Asepsis ausgezeichnet bewährt. (Wie seit langen Jahres in der Klinik Geh. Rath Hirschberg's, Ref.). Unter 1944 Operationen, darunter 549 Stare, nur ein Verlust bei Dakryocystoblenn. Aus der Nachbehandlung Star-Operirter sei hervorgehoben, dass letztere nach der Operation den 250 m langen Weg zur Klinik zu Fusse gehen, ausser Bett in nicht verdunkeltem Zimmer bleiben, ohne dass sich bisher nachtheilige Folgen ergeben hätten.

---

2) **Ueber leukämische Augenveränderungen,** von Dr. Bäck. (Aus der Univ.-Augenklinik zu Breslau.)

Zwei Bulbi, bei denen der Augenspiegel Ret. leukaemica ergab, zeigten einen anatomischen Befund, der durch Leukocythenvermehrung im vorderen wie im hinteren Bulbusabschnitte beherrscht war. Am auffallendsten war diese in der Netzhaut, wo es zur Bildung von tumorartigen Neubildungen kam, die Lymphomen glichen. Diese Bildungen erklärt Verf. als Zellanschwemmungen an ein Extravasat; eine Zellenvermehrung im Tumor ist nicht anzunehmen.

---

3) **Ein neuer Sperr-Elevateur,** von Prof. Dr. Koster in Leiden.

---

4) **Ueber Nachstar-Operationen.** II. Theil, von H. Kuhnt.

Schwieriger als die Operationen des einfachen Nachstars sind die der häutigen Nachstare, wie sie bei congenitalen oder Jungstaren auftreten. Hier kommt die Umlegung in Betracht, die Verf. viermal mit Erfolg ausführte, unter günstigen Umständen auch die Durchschneidung mit der Wecker'schen Scheere, endlich eine partielle Ausschneidung.

Gefahrvoller sind die Eingriffe bei angewachsenem, complicirtem Nachstar. Verf. beschreibt die Anwendung der Iridectomie, Iridotomie und Ausschneidung eines Stückes des Nachstars, zum Theil mit kleinen eigenen Aenderungen. Bei starker Schwartenbildung verfährt er z. B. so, dass er mit dem Graefe'schen

Messer einen Schnitt corneal führt, der zugleich durch die Schwarte geht, sodann die Nachstarmassen mit einer Irispincette fasst und mit zwei Scheerenschlägen ein kreisförmiges Stück ausschneidet.

Es folgen **Referate, Sitzungsberichte** u. s. w.

Heft 4. April

1) **Zusammenfassende Darstellung und kritische Betrachtung der Erkrankungen der Vierhügelgegend und der Zirbeldrüse mit specieller Berücksichtigung der ocularen Symptome,** von Priv.-Docent Dr. Bach in Würzburg.

Verf. folgert aus seinen Beobachtungen und Untersuchungen unter Würdigung der Literatur folgendes:

Bei isolirter Vierhügelzerstörung kommt es beim Menschen nicht zur Erblindung, wahrscheinlich werden durch Vierhügelläsionen Sehstörungen überhaupt nicht hervorgebracht. Doppelseitige Zerstörung des Vierhügeldaches bringt mit Wahrscheinlichkeit doppelseitige, reflectorische Pupillenstarre, einseitige Zerstörung reflectorischer Pupillenstarre der gleichen Seite hervor.

Augenmuskellähmungen kommen sehr häufig bei Vierhügel-Erkrankungen zur Beobachtung. Neben symmetrischem Auftreten der Lähmungen spricht die Combination von Trochlearis- und Oculomotoriuslähmung für den Sitz der Erkrankung in den Vierhügeln. Isolirte Augenmuskel-Lähmungen haben in ihrer Bedeutung für die Annahme einer Kernaffection, somit indirect für die Diagnose „Vierhügelerkrankung" an Werth verloren.

---

2) **Rundzellensarcom in einem phthisischen Bulbus bei einem 7jähr. Kinde nebst therapeutischen Bemerkungen,** von Prof. Dr. Silex in Berlin.

In Verf.'s Falle bot das rechte Auge ganz das Bild schwerer Keratitis interstit. mit totaler hinterer Synechie und Pupillenschwarte, S = Lichtschein, T —, Bulbus verkleinert. Um die Lichtscheu des gesunden linken Auges zu beheben, wird rechts der Opticus resecirt (Enucleation verweigert). Nach $1^1/_2$ Monaten wird ein Tumor intraocul. festgestellt, der nach hinten durchbrochen ist, bei niedrigem Augendruck. Exenteratio orbita hat keinen Erfolg, da nach $1^1/_2$ Monaten Recidiv, bald darauf Exit. let. an einer „Gehirnkrankheit."

Bemerkenswerth ist das jugendliche Alter des Pat., der anatomische Befund eines Rundzellensarcoms. Verf., ein Anhänger der Resection, schliesst aus dem Falle die Lehre, nicht zu reseciren, wenn eine sichere Diagnose nicht gestellt werden kann, während in der Praxis oft (?) resecirt wird, obgleich man keine Vorstellung von der inneren Beschaffenheit des Auges hat.

---

3) **Bemerkungen zur Pathogenese der sympathischen Ophthalmie,** von L. Bach in Würzburg.

Verf. tritt in einer Polemik gegen Schirmer für die modificirte Ciliarnerventheorie ein.

---

4) **Eine Modification der Anwendungsweise des Expressors bei der Conjunctivitis granulosa,** von H. Kuhnt.

Um seinen nur durch Druck wirkenden Expressor besonders für Ungeübte noch gefahrloser zu gestalten, giebt Verf. ein Verfahren an, nach dem die

durchlöcherte Platte unter dem emporgehobenen Lide bis in den Bindehautsack geführt wird, während die solide Platte auf die entsprechende Stelle der Lidhaut kommt. Die Entleerung der Körner geschieht durch Aufeinanderdrücken der Platten. Die Anästhesirung geschieht durch Einträufeln von Cocaïn (6—10 %) in den Bindehautsack, mässige Injectionen davon unter die Conj. des Fornix und die Lidhaut. Diese Ausdrückung durch die Lidsubstanz hindurch erklärt Verf. für ebenso wirksam, wie diejenige am umgestülpten Lide. Sie ist schonender und bei hochgradiger, sulziger Erweichung, ferner bei Spätstadien und Schrumpfungszuständen mit Eweichungen anzuwenden.

---

5) **Experimentelle Studie**, von Dr. O. Hallauer, Assistenzarzt. (Aus dem Laborat. der Univ.-Augenklinik in Basel.)

Die Zersetzung des Eserin durch Zutritt von Licht, Luft mit dem darin enthaltenen Ammoniak, Erhitzung über 80° C., die sich durch Röthung des Präparates kennzeichnet, ist bekannt. Wenn auch die Wirkung sich dadurch nicht mindert, beobachtete Verf., dass durch roth gewordenes Eserin oft unangenehme Empfindungen hervorgerufen wurden. Verf. schliesst aus seinen Untersuchungen, dass wir bisher noch kein zersetzungsfreies Präparat von Eserin besitzen. Bei der Zersetzung durch Licht fand er die blauen Strahlen am meisten wirksam. Zur Verminderung der leichten Zersetzlichkeit ist am geeignetsten der Zusatz von schwefliger Säure (1—2 Tropfen auf 30 gr Lösung), weniger von 4 % Borsäure. Die Wirkung wird dadurch nicht beeinträchtigt. Das Salicylat des Eserins ist haltbarer als das Sulfat.

Casuistische Mittheilung.

Ein Fall von Cornealruptur mit Iris-Perforation ohne Verletzung der Linse, von Dr. G. J. Schoute in Amsterdam.

Es folgen **Referate, Sitzungsberichte** u. s. w.

Heft 5. Mai.

1) **Ueber fötale Rupturen der hinteren Linsenkapsel und über Lenticonus posterior**, von Prof. Hess in Marburg.

Die Befunde des Verf.'s machen es wahrscheinlich, dass der Lenticonus durch fötale Kapselzerreissung und dadurch veranlasste Verlagerung des Linsenkernes gegen die hintere Linsenfläche zu Stande kommt.

---

2) **Beiträge zur Aetiologie der Keratitis parenchymatosa**, von Dr. W. Diez. (Aus der Univ.-Augenkl. zu Würzburg.)

Der Artikel ist auf eine Statistik von 187 Fällen gegründet und giebt die Ansichten v. Michels wieder nebst Zusammenstellungen aus der Literatur. In 53,3 % der Fälle ist die Erkrankung auf Tuberkulose zurückgeführt, in 34,6 % auf Lues hereditaria, in 10,2 %, in denen die Erkrankung erst nach dem 25. Lebensjahre eintrat, blieb die Diagnose in suspenso, in 1,9 % endlich wurde acquirirte Lues als Ursache sichergestellt.

---

3) **Ein Fall von Spontanausstossung eines Zündhütchenstückes aus dem Auge 5 Jahre nach der Verletzung**, von Dr. A. Erb, Assistenzarzt. (Aus der Univ.-Augenkl. in Basel.)

---

4) **Fortsetzung aus Heft 3, I,** im Zusammenhang ref.

Es folgen **Referate** u. s. w.

Heft 6. Juni.

1) **Eine neue Methode der Ptosis-Operation,** von Prof. Dr. W. Koster in Leiden.

Eine Faden-Operation, bei welcher der Faden so geführt wird, dass er mit dem Knoten unter der Haut liegt. Er soll dort aseptisch bis zu eventueller Resorption einheilen und nach des Verf.'s Annahme einen narbigen Strang durch reactive Entzündung hervorrufen, der seine Function übernimmt.

2) **Sind die nach Infectionen und Intoxicationen auftretenden Augenmuskel-Lähmungen als periphere oder centrale Lähmungen aufzufassen?** von Privat-Doc. Dr. Bach in Würzburg.

Nur bei einer ganz frischen Lähmung giebt die anatomische Untersuchung Aufschluss, ob die Lähmung centralen oder peripheren Ursprungs ist, da schon wenige Tage nach peripherer Schädigung eines motorischen Nerven auch im zugehörigen Kerngebiete Veränderungen eintreten. Ist so von gefundenen Kernveränderungen fraglich, ob sie nicht secundärer Natur sind, erscheint Verf. die bisherige Lehre von den Kern-Lähmungen überhaupt nicht mehr haltbar, da festgestellt sei, dass die Zellen eines Kerngebietes von denen eines andern nicht scharf getrennt sind, somit dem alten Eintheilungsgebiete die anatomische Basis entzogen ist. Verf. führt einen Fall an, bei dem zugleich mit Aderhaut-, Netzhaut-Affectionen, Tarsuserkrankungen durch Lues auch Muskellähmungen auftraten, so dass es nahe liegt, auch diese als periphere Localisationen des syphil. Virus aufzufassen.

3) **Fortsetzung von Heft 5, II,** im Zusammenhange ref.

Es folgen **Referate** u. s. w.

Band II. Heft 1. Juli.

1) **Ueber Erkrankungen des Gefässsystems der Arteria und Vena centralis retinae mit besonderer Berücksichtigung der pathologisch-anatomischen Veränderungen,** von Prof. J. v. Michel.

Vier klinisch beobachtete, anatomisch untersuchte Fälle von Gefässerkrankungen geben Verf. Anlass, durch Mittheilung der Befunde und deren Erläuterung seine bekannten Anschauungen über die Krankheilsbilder zu stützen und zu präcisiren.

Das klinische Bild der sog. Embolie der Arteria centralis retinae kann durch thrombotischen Verschluss hervorgerufen werden. Dieser kann durch einen Thrombus an einer durch Endaritis prolifera verengten Stelle der Arterie entstehen, auch durch abschliessende endarteritische Wucherung. Auch kann eine Thrombose der Arterie in der Form einer Druckthrombose entstehen.

Die sog. Retinitis hämorrhagia (Apoplexia sanguinae retinae) kann graduell bedingt sein a) durch einen Thrombus der Centralvene marantischer Natur, b) durch eine das Lumen der Centralvene verschliessende Wucherung (Phlebitis prolifera), c) durch eine ausgedehnte Erkrankung des venösen Gefässsystems der Netzhaut, besonders der mittleren Venen mit Verengerung und Verschliessung

des Lumens durch Thrombenbildung oder Wucherung. Bei a) erscheinen ophthalmoskopisch die Venen stark geschlängelt und ausgedehnt, bei b) und c) mehr oder weniger verschmälert und schwach gefüllt. In diesen Fällen sind gleichzeitig hochgradige und ausgedehnte endarteritische Veränderungen ausgesprochen. Klinsch spricht die Plötzlichkeit des Eintritts einer sehr hochgradigen Sehstörung unter dem ophthalmologischen Bilde einer Embolie der Arteria centr. ret. bei entsprechendem Allgemeinbefund einer Arteriosklerose für einen auf der Basis einer endarteritischen Verengerung der Centralarterie entstandenen Thrombus, für eine Thrombose der Centralvene die Plötzlichkeit des Eintrittes einer hochgradigen Sehstörung unter dem ophthalmologischen Bilde einer Apoplexie der Netzhaut mit stark geschlängelten und ausgedehnten, von einer tief dunkelrothen Blutsäule gefüllten Netzhautvenen bei entsprechendem Allgemeinbefund, insbesondere auch Herabsetzung des Blutdrucks.

Das ophthalmologische Bild der sog. Ret. albuminurica ist nur der Ausdruck von Circulationsstörungen und Gewebsläsionen der Netzhaut, hervorgerufen durch eine primäre Erkrankung des Gefässsystems der Arteria und Vena centr. retinae in der Form einer Arterio- und Phlebosklerose mit ihren Folgezuständen.

---

2) **Ein Fall von Conjunctivitis mit Knötchenbildung, hervorgerufen durch eingedrungene Pflanzenhaare,** von Dr. Markus, Assistenzarzt der Univ.-Augenklinik zu Göttingen.

Ein Krankheitsbild, das zu Verwechslung mit Trachom Anlass gab, war durch Pflanzenhaare (der Hagebutte) hervorgerufen, wobei die einzelnen Härchen Follikelbildung bezw. schwere Veränderungen der Bindehaut verursachten.

---

3) **Die angeborene Schürze der Lidbindehaut — eine bisher noch nicht beschriebene typische Missbildung des menschlichen Auges,** von Dr. Schapringer. (Deutsche Dispensary zu New York.)

Verf. beobachtete in 8 Fällen eine schürzenähnliche Faltung der Bindehaut eines oder beider Oberlider. Er schliesst Erkrankung als Ursache aus und betrachtet die Faltung, die klinisch bedeutungslos ist, als angeboren.

---

4) **Ueber Distichiasis (Congenita) vera,** von Herm. Kuhnt.

Verf. will die Begriffe Distichiasis und Trichiasis geschieden wissen. Er theilt einen Fall mit, in welchem es gelang, einen wahren Doppelwuchs von Cilien anatomisch nachzuweisen und zwar durch echte Bildungsheterotopie, indem die Meibom'schen Drüsen vollständig fehlten und Wimpern an ihrer Stelle entwickelt waren. Dabei war der intermarginale Theil absolut normal. Demnach wäre mit Distichiasis ausschliesslich die auf solcher congenitalen Heterotopie beruhende Zweireihigkeit zu bezeichnen, die Bezeichnung Trichiasis auf fehlerhafte Stellungen der Wimpern gegen das Auge in Folge pathologischer Veränderungen anzuwenden.

Es folgen **Referate, Gesellschaftsberichte.**

Heft 2. August.

1) **Die Entwickelung der Ophthalmologie in den Niederlanden,** von Prof. Koster in Leiden.

---

2) Ueber Vorgänge in der Netzhaut bei farbiger Beleuchtung gleicher Intensität, von Dr. Ed. Pergens in Brüssel.

Verf. stellt die Veröffentlichungen über dieses Gebiet zusammen und berichtet über neue eigene Versuche. Er fand, dass das Roth grösserer Wellenlänge den stärksten Einfluss auf den Nucleïn-Verbrauch hat. Die Zapfenstellung ist die zuerst zu erkennende Wirkung bei farbigem und farblosen Lichte. Die Einwirkung des farbigen Lichtes kann ohne jede Pigment-Veränderung zu Stande kommen. Die Stäbchen verbrauchen mehr Nucleïn, als die Zapfen und spielen demnach wohl eine activere Rolle. Eine specifische Wirkung für die Farbenempfindungen konnte nicht festgestellt werden.

---

3) Beitrag zur Kenntniss einiger seltener Gesichtsanomalien, von Prof. Dr. Silex.

A. Beiderseitige, gleichzeitig eingetretene homonyme, incomplete Hemianopsie. Durch Ausschluss von Opticus, Chiasma und Tractusaffection wegen Fehlens jeder Complication ist Verf. veranlasst, Vernichtung einzelner Theile beider Gesichtsfeldhälften im Gebiete der Sehsphäre anzunehmen. Er bezweifelt bei dieser Gelegenheit die Möglichkeit einer hemiopischen Pupillenreaction, da das auf die functionslose Retina auffallende Licht irgendwo durch Reflexion functionstüchtige treffen und damit eine Reaction auslösen muss.

B. Zwei Fälle von kleinstem, centralen Gesichtsfeld. Eine Aetiologie war nicht zu finden, ophthalmoskopisch bestand Atrophia n. optici utriusque im ersten, neuritische Atrophie, bezw. Neuritis im zweiten Falle.

C. Ringskotom. Ringskotome werden bei Chorioiditis, Chorioretinitis, Retin. pigmentosa gefunden; nach Hirschberg sind sie besonders charakteristisch für specifische Retinitis. In Verf.'s Falle fand sich die Papille schmutzig roth verfärbt, die Gefässe eng. Um die Papille im Abstande von 1—2 P. O. Breite verläuft ein Kranz von Knochenkörperchen ähnlichen Pigmentflecken. Es besteht Hemeralopie. Alte Lues wird zugegeben, energische Schmierkur wirkt günstig. Verf. hat 7 Fälle der Art gesehen, stets lag Lues zu Grunde, Heilversuche waren nicht erfolglos.

---

4) Bemerkungen über Erfolge der Nasenbehandlung bei Augenleiden, von Prof. Dr. A. Peters in Bonn.

Verf. weist darauf hin, dass mancher Fall von Thränensackektasie eine Manifestation einer Nebenhöhlen-Erkrankung darstellt, zumal wenn auf Druck nichts entleert wird, obwohl eine fluktuirende Auftreibung der Thränensackgegend besteht. Die Thränensackaffectionen der Neugeborenen stellten meistens keine wirkliche Blennorrhoe dar, sondern es handelt sich um einen aus der Fötalzeit her bestehenden membranösen Verschluss an der Nasenmündung des Thränenschlauchs. Durch Druck auf den Thänensack, event. eine einzige Sondirung wird durch Sprengung des Verschlusses Heilung erzielt.

Verf. bespricht ferner 2 Fälle, in denen es sich um Bildung von Bläschen am Limbus corneae handelte, welche periodisch mit heftigen Reizerscheinungen auftraten, und rasch und spontan verschwanden. In beiden Fällen bestanden Schwellungen der Nasenmuscheln, nach deren Beseitigung die Augenerkrankungen ausblieben. Nach des Verf.'s Ansicht handelte es sich um vasomotorische Vorgänge, die von der Nase aus in Form einer plötzlichen Exsudation ausgelöst wurden.



5) **Mucocele des Sinus frontalis**, von Dr. O. Halauer, Assistenzarzt an der Univ.-Augenklinik zu Basel.

Im Zeitraum von 17 Jahren hatte sich vom 15. Lebensjahre an bei einer Patientin ein Tumor im inneren oberen Augenwinkel ohne entzündliche Erscheinungen zu Apfelgrösse entwickelt. Dabei hatte er das Dach der Orbita völlig aufgezehrt und den Bulbus auf's stärkste nach unten verdrängt, ohne das Sehvermögen erheblich zu stören. Störungen im Allgemeinbefinden (Hirnsymptome) traten nicht auf. Der Tumor wurde, nachdem eine Probepunction, die Mucocele ergab, nur vorübergehenden Erfolg gehabt, durch weite Oeffnung möglichst ausgiebig entfernt. Charakteristisch für die Diagnose waren die Lage des prall-elastischen Tumors, die Fluctuation, der scharfe, theilweise federnde und empfindliche Knochenrand an seiner Basis bei langsamer Entwickelung ohne Nebenerscheinungen.

---

6) **Eine kurze Notiz zur Operation des Epicanthus**, von Hermann Kuhnt.

Verf. geht auf das Verfahren v. Ammon's zurück, modificirt es, indem er ein Hautoval auf dem Nasenrücken tief umschneidet, ohne es zu entfernen und darüber nach oberflächlichem Abschaben der Epidermis die gelockerten Seitentheile gut vernäht.

Es folgen **Referate, Gesellschaftsberichte.**

Heft 3. September.

1) **Die gittrige Keratitis**, von Prof. O. Haab in Zürich.

Unter obigem Namen beschreibt Verf. eine seltene Erkrankung, die eine ziemlich gleichmässige Trübung der oberflächlichen Hornhautschichten bewirkt, welche der nach Keratitis interstitialis zurückbleibenden ähnelt, zumal die Randzone ungetrübt bleibt. Die begleitenden Entzündungserscheinungen sind geringe. Unter der Lupe lösen sich die Trübungen in ein gittriges System von Linien auf, denen schwache Erhebungen der Oberfläche entsprechen. Daneben finden sich rundliche Trübungen. Linien und Punkte erscheinen bei Durchleuchtung schwarz, bei auffallendem Lichte bläulich-grau, dabei erscheinen sie an Stellen, wo durch sie reflectirtes Licht von der Iris her dringen kann, durchsichtig und lichtbrechend, wie Wassertröpfchen. Im Verlaufe wird das Epithel schwielig, die oberste Lage der Subst. propria trübe. Die Randzone bleibt frei, Gefässbildung in der Cornea tritt nicht ein. Der Process befällt in der Regel beide Augen und kommt mehrfach in derselben Familie vor.

Anatomische Untersuchungen fehlen. Vielleicht handelt es sich um einen hyalinen Degenerationsprocess.

Eine Aetiologie liess sich nie ausfindig machen. Der Verlauf ist meist bösartig, indem er das Sehen schwer schädigt.

---

2) **Ueber autosuggerirte Myopie bei Schulkindern**, von Prof. A. Peters in Bonn.

Verf. beobachtete 6 Fälle, von denen er 3 mittheilt, in denen Schulkinder, meist hysterische, wenigstens psychisch nicht ganz normale „nervöse", plötzlich die Symptome einer starken Kurzsichtigkeit darboten, ohne dass eine solche vorlag, und die Symptome verschwanden, sobald ein optisch unwirksames Glas vorgehalten wurde.

---

3) Untersuchungen über den Bau der Retina mit Weigert's Neurogliamethode, von Dr. Leo Pines in Bialystock.

Verf. fand in seinen Präparaten die Müller'schen Stützfasern mit allen Fortsätzen, Membr. limitans externa, äussere und innere Körnerschicht, Nervenzellenschicht und Kerne der Gliazellen und Gliafasern gefärbt. Die Färbung von Nervenzellen spräche gegen die Electivität der Weigert'schen Methode, Verf. braucht das Auskunftsmittel, dass die Nervenzellen der Retina verschieden sind von denen des Centralnervensystems, die sich nach Weigert nicht färben.

Es folgen **Referate, Gesellschaftsberichte.**

Heft 4. October.

1) Ueber relativen und absoluten Mangel des Farbensinnes, von E. Raehlmann in Dorpat.

Die sehr interessanten Mittheilungen des Verf.'s bringen genaue Untersuchungsberichte über das Verhalten einer total farbenblinden, intelligenten Dame mit normalem Sehvermögen und sonstigen Functionen der Augen. Als auffallendste Erscheinung fand sich eine Verlängerung des Spectrums an beiden Enden, besonders dem violetten. Der Lichtsinn war normal. Die Augen zeigten eine hohe Empfindlichkeit für Blau, eine stark herabgesetzte für Gelb, dementsprechend verhielten sich auch die unteren Empfindungsgrenzen. Bei herabgesetzter Beleuchtung verhielt sich das farbenblinde Auge wie ein normales, war ihm bei mässiger und stärkster Dunkelheit sogar überlegen. Das Gesichtsfeld ist für Weiss und Farben normal, nur für Gelb ist es bedeutend eingeengt. Für alle optischen Empfindungen, ausser dem Gelb, wird der Helligkeitswerth jeder farbigen Strahlung ersetzt durch eine Steigerung der zugehörigen Lichtempfindung.

Verf. führt aus, wie gezwungen der Ausfall der Empfindung Gelb nach Helmholtz durch Unwirksamkeit des gelben Lichtes auf die gedachten photochemischen Substanzen zu erklären ist. Ebenso hülflos ist hier die Hering'sche Theorie wegen des dann anzunehmenden Missverhältnisses in der Gelb-blau-Substanz und der geringen weissen Valenz von Gelb. Weniger auf Inanspruchnahme von Hilfshypothesen ist man nach der Theorie v. Kries angewiesen, da sich mit der Abnahme der Anzahl der farbenempfindenden Zapfen die Abnahme der Empfindungsenergie für specifische Eindrücke erklärt.

Die Abweichungen seiner Resultate mit den bisher bekannten Untersuchungen bei total Farbenblinden führt Verf. darauf zurück, dass alle bisher bekannten Fälle kranke, sehschwache Augen betrafen, bei denen die Farbenblindheit auf krankhaften Veränderungen beruhe und die Nervenorgane nicht unter physiologischen Verhältnissen functioniren. In Verf.'s Falle ist jede Augenkrankheit ausgeschlossen. Bisher nie beobachtet ist auch ein Erblichkeitsverhältniss zwischen absoluter und relativer Farbenblindheit, wie es in diesem Falle besteht. Es folgen eingehende Untersuchungsberichte über relative Farbenblindheit.

---

2) Mittheilungen aus der Univ.-Augenklinik zu Breslau.

A. Ein Fall von einseitiger centraler Blendungs-Retinitis durch elektrisches Bogenlicht mit nachfolgender traumatischer Neurose, von Prof. W. Uhthoff in Breslau.

Einseitige Blendung durch Bogenlicht, das 20 Sekunden einwirkte, bewirkte centrale Functionsstörung des betroffenen Auges, Herabsetzung der Sehschärfe,

Beeinträchtigung des Lichtsinnes, des Farbensinnes, centrales Skotom und Veränderungen in der Macula lutea in dem Auftreten kleiner heller Flecken, die erst zunahmen, dann stationär blieben. Es schloss sich „traumatische Neurose“ bei dem angeblich vorher ganz gesunden 33jährigen Manne an.

B. Ein Fall von Schwangerschafts-Unterbrechung bei Retinitis albuminurica gravidarum, von Dr. Otto Meyer.

Bei einer 28jähr. Patientin mit chronischer Nephritis führte die Schwangerschaft zu einer Exacerbation und schwerer Retinitis. Es wurde Abort eingeleitet, doch die Erblindung nicht aufgehalten. Die Indication zum Abort ergab die rasche Herabsetzung der Sehschärfe bei der geringen Aussicht auf ein lebendes Kind. Die Aussichten auf Rückbildung der Veränderungen waren anscheinend gute, da Gefässveränderungen noch nicht vorhanden waren und erst später eintraten.

C. Zu den Circulationsstörungen der Netzhaut, von Dr. Seydel.

In einem Falle von Venenverschluss bei Gefässsklerose waren die Collateralen besonders gut ausgebildet. Einen flammigen weissen Fleck deutet Verf. als sklerotisch-hypertrophische Nervenfasern.

In einem zweiten Falle trat Verschluss in der Maculararterie ein, den wohl fettige Degeneration nach Phosphorvergiftung verursacht hatte.

---

3) **Ueber oberflächliche gittrige Hornhauttrübung**, von Prof. Dimmer in Innsbruck.

Verf. versteht darunter das gleiche Krankheitsbild, das Haab im vorhergehenden Hefte dieser Zeitschrift als „gittrige Keratitis“ beschreibt und schildert die objectiven Symptome ebenso. Die grauen Linien liegen nach seiner Ansicht nicht im Hornhautepithel, wahrscheinlich in der Bowman'schen Membran, auf deren Faltung und Runzelung mit secundärer Trübung sie beruhen könnten.

Es folgen **Referate, Gesellschaftsberichte.**

Heft 5. November.

1) **Ueber Bindehauttransplantation zur Deckung von Hornhautdefecten**, von Dr. O. Scheffels in Krefeld.

Nach Kuhnt's Methode deckte Verf. Hornhautdefecte bei Hornhautgeschwür und nach Staphylomabtragung mit bestem Erfolge mittelst Bindehautlappen.

---

2) **Beitrag zur Frage der Naphthalinwirkung auf das Auge**, von Dr. Helbron, Assist. der Univ.-Augenklinik zu Würzburg.

Mit Naphtalin fütterte Verf. 6 Kaninchen, untersuchte die Bulbi anatomisch. Es kam zu Gefässveränderungen und deren Folgen in Aderhaut, Netzhaut und Iris. Die gleichzeitige oder vorhergehende Starbildung beruht auf der pathologischen Blutbeschaffenheit.

---

3) **Beitrag zur Kenntniss der Geburtsverletzungen des Auges**, von Doc. Dr. Wintersteiner in Wien.

Anatomische Untersuchung der Bulbi eines mit der Zange extrahirten Kindes, das 8 Tage alt starb. Es ergaben sich Blutungen nur im vorderen Bulbusabschnitte bis zu Hämatomen des Corpus bezw. des Processus ciliares.

Es folgen **Referate, Gesellschaftsberichte.**

Heft 6. December.

1) **Zur hemiopischen Pupillenreaction**, von Prof. O. Schwarz in Leipzig.

Eine hemiopische Reaction liegt vor, wenn ein Unterschied bei directer Beleuchtung der einen oder der anderen Netzhauthälfte beobachtet wird. Verf. geht auf Localisation ein. Bei einseitiger Reflextaubheit liegt die Störung peripher vom Chiasma, bei hemianopischer Reflextaubheit (mit hemianopischer Sehstörung) Sitz zwischen Chiasma und äusserem Kniehöcker, bei hemianop. Pupillenstarre (ohne hemianop. Sehstörung, wie Verf. einen Fall beobachtete) Sitz zwischen Kniehöcker und Sphinkterkern, bei einseitiger Pupillenstarre ebendort, nur näher dem Sphinkterkern.

---

2) **Beitrag zur Frage des Zusammenhanges von Augen- und Nasenerkrankungen**, von Dr. O. Heilmaier, Univ.-Augenklinik zu Würzburg.

Eine Untersuchung von Nase und Auge bei 1300 Fällen ergab eine gleichzeitige Nasenerkrankung in 92 %, wobei die atrophischen Processe der Nase eine Hauptrolle spielen. Fast regelmässig sind Nasenerkrankungen bei Leiden der Thränenwege, sehr häufig bei ekzematösen (phlykt.) Augenleiden, Bindehautcatarrh. Bei Ulc. corneae ist die seltene Mitbetheiligung des Thränennasencanals trotz des positiven Nasenbefundes auffallend.

---

3) **Experimentelle Untersuchungen über das Verfahren, künstliche Cataract zu erzeugen, ohne die vordere Kapsel zu zerreissen**, von Dr. Paul Knapp, Assist. an der Univ.-Augenklinik zu Basel.

Am letzten Ophthalmologen-Congress zu Utrecht empfahl Dr. Jocqs ein Verfahren, künstliche Cataract zu erzeugen, indem man mit einer Pravazspritze einige Tropfen Kammerwasser aspirirt und sie dann in die Linse einspritzt. Dabei soll die Linsenkapsel nicht zerreissen. Nach Verf.'s Experimenten ist das letztere jedoch stets der Fall, es entstehen erhebliche Linsenzertrümmerungen. Das Verfahren ist technisch schwieriger als die Discission und wegen der möglichen stürmischen Quellungen beim Menschen gefährlicher.

Es folgen **Referate, Gesellschaftsberichte.** Spiro.

IV. Die ophthalmologische Klinik. 1899. Nr. 12—24.

1) **Bemerkungen zur Anatomie und Pathologie der Thränenwege**, von Rochon-Duvigneaud.

Verf. verbreitet sich über den Verlauf des Thränennasenganges beim Fötus, über seinen inneren Bau beim Fötus und Erwachsenen und seine untere Mündung, sowie die aus Abnormitäten der letzteren folgenden Disposition zur angeborenen Dacryocystitis.

---

2) **Beitrag zur Casuistik der Myopie-Operationen**, von Zimmermann.

Secundär-Glaucom im Anschluss an die ohne erhebliche Zerrung ausgeführte Nachstar-Operation. Zwei Iridectomien mit nur kurzem Erfolge. Schliessliche Heilung mit relativ guter Sehschärfe nach grossen Gaben von Jod (Pagenstecher), während kleine Jodismus hervorgerufen hatten. Der Sehnerv hatte nicht gelitten.



3) **Auf Pneumokokken-Infection beruhende Orbitalphlegmone bei einem Kinde im Verlauf einer Influenza,** von Lefrançois.

4) **Eitrige Hornhautentzündung bei Brand-Enten,** von Hoppe.

Die bakteriologische Untersuchung hat die Ursache der Krankheit noch nicht aufgeklärt. Das Gift scheint bisher nur im Elberfelder Zoologischen Garten beobachtet zu sein, da anderwärts diese oder eine ähnliche Krankheit unbekannt sind.

5) **Ueber einen Fall von Resection des Ganglion cervicale supremum sympathici,** von Zimmermann.

6) **Ein Mittel, subconjunctivale und subcutane Quecksilbercyanür-Injectionen beinahe schmerzlos zu machen,** von Darier.

Verf. empfiehlt, den Lösungen Cocaïn zuzusetzen. Die genaue Dosirung für die einzelnen Fälle und Anwendungsweise ist im Original nachzulesen.

7) **Therapeutische Versuche mit Jodoformin und Jodoformogen bei Erkrankungen des Auges und seiner Umgebung,** von Hoor.

Verf. ist der Ansicht, dass in der ophthalmologischen Praxis sowohl Jodoformin wie Jodoformogen als Ersatzmittel des Jodoforms gelten kann, wenn auch nicht gerade als geruchloses Ersatzmittel.

8) **Ueber die Anwendung des Protargols in der Augenheilkunde,** von Snegiref.

Nach des Verf.'s Erfahrungen als Ersatzmittel des Arg. nitr. weder den Kranken angenehmer, noch in therapeutischer Beziehung letzterem vorzuziehen.

9) **Orbitale Heteroplastik,** von Valute.

Die Resultate der orbitalen Heteroplastik (Transplantation eines künstlichen Bulbus an Stelle des enucleïrten Auges) sind, wenn man organische Stoffe benutzt, unsicher. Am ehesten eignet sich hierzu noch ein Schwammkügelchen, doch ist auch hier das Resultat nur ein vorübergehendes wegen der Verdichtung des Schwammgerüstes. Bedient man sich anorganischer Kugeln, aus Glas oder Metall, so ist die Operation von Erfolg begleitet, wenn man die Wundränder breit fassend und eng vernäht.

10) **Ueber hysterische Pupillenveränderungen,** von Weil.

11) **Ein Verfahren, die durchsichtige Linse rasch zur vollständigen Durchtrübung zu bringen, ohne die Kapsel zu zerreissen,** von Jocqs.

Eine mit einer feinen Spitze versehene Pravaz-Spritze wird durch die Hornhautperipherie in die Vorderkammer eingestochen, in die Spritze werden einige Tropfen Humor aqueus aspirirt, dann, ohne die Spritze aus der Vorderkammer herauszuziehen, die Linse schräg punctirt und in dieselbe die aspirirte Flüssigkeit injicirt. Nach 2—3 Tagen ist die Linse völlig geheilt und kann durch einen Linear-Schnitt in einer Sitzung vollständig extrahirt werden. Am Menschen ist das Verfahren noch nicht angewendet.

12) Die Augenmassage, Hornhautmassage und Vibrationsmassage. Die Druckmassage und ihre Wirkung auf die Accommodation und Refraction, von Darier.

Verf. theilt sehr günstige Resultate, auch bei Glaucom, mit. Näheres über Technik u. s. w. siehe im Original.

---

13) Ueber Neuritis optica im Gefolge von Entzündungen des Sinus sphenoidalis und Erkrankungen der hinteren Nasenhöhle, von de Lapersonne.

---

14) Copiopia hysterica oder symptomatica? von Königshöfer.

Verf. ist für die Benennung C. symptomatica und definirt das Krankheitsbild folgendermaassen: Die C. s. setzt sich aus einer Reihe von Reizungssymptomen des Trigeminus und des Opticus zusammen; sie ist dadurch charakterisirt, dass die objective Untersuchung des Auges keinerlei oder nur ungenügende Erklärung für die hochgradigen Beschwerden giebt, und dass, wenn pathologische Veränderungen oder Functionsanomalien gefunden werden, deren Beseitigung bezw. Correction keinen oder nur einen geringen Einfluss auf die Grösse der Beschwerden ausübt.

Ursachen dieser Erkrankungen sind in erster Linie Anomalien in der Geschlechts-Sphäre, ferner Neurasthenie, Hypochondrie, traumatische Neurose, Chlorose, Folgezustände schwächender, fieberhafter und Infectionskrankheiten.

Hysterie kann eine Complication dieser Ursachen bilden; bei reiner Hysterie kommt die Copiopia nie vor.

---

15) Zur Prognose des Sarcoms des Uvealtractus, von Stock.

Verf. rechnet 47 % definitiv geheilte Fälle heraus, d. h. solche, welche 3 Jahre nach der Operation ohne Recidiv geblieben sind.

---

16) Ueber die Behandlung der Conjunctivitiden mit verschiedenen Silbersalzen und besonders mit Protargol, von Darier.

---

17) Ueber die Keratitis neuroparalytica, von v. Gross.

Die eitrige Keratitis, welche man bei Thieren nach Durchschneidung des Trigeminus beobachtet, die beim Menschen nach Verletzung, Compression, pathologischer Veränderung oder Resection des Nerven beobachtete Keratitis, endlich die nach Facialislähmung auftretende Keratitis entspringen derselben Ursache: Eine Infection, welche ihren Ausgangspunkt hat vom Conjunctivalsack, Thränensack oder einer directen Verletzung durch Berührung. Die Entwickelung wird begünstigt durch die in Folge der Anästhesie entstehende Austrocknung der Cornea und durch eine weniger gute Beschützung des Organs. Die Ursache der essentiellen neuroparalytischen Keratitis des Menschen, die identisch ist mit der Keratomalacie und der Keratonekrose, muss im Ganglion ciliare gesucht werden; sie hat eine Degeneration der Ganglienzellen zur Grundlage, die durch Cachexie, locale Hämorrhagien oder Verletzungen bedingt sein kann.

---

18) Zwei Fremdkörper, von Lederer.

---

19) **Einseitige Glaskörperblutung, die seit 16 Jahren abwechselnd heilt und recidivirt,** von Jacqueau.

Die obige Affection wurde an einem 28jährigen, in jeder Hinsicht gesunden und erblich nicht belasteten Manne beobachtet.

---

20) **Tuberculose des Thränensackes,** von Roket.

Es handelt sich um eine primäre Tuberculose bei einem 14jähr. Mädchen.

---

21) **Die Behandlung des Glaucoms mit Druckmassage,** von Domec.

Die Druckmassage wird derart ausgeführt, dass bei geschlossenem Auge der Daumen gegenüber der Hornhautmitte auf das Oberlid aufgesetzt wird, während die übrigen Finger platt auf die Schläfe zu liegen kommen, und hierauf intermittirend mit dem Daumen ein Druck auf die Hornhaut ausgeübt wird. Die einzelnen Druckbewegungen sollen kurz auf einander folgen, man beginnt mit einem sanften Druck, um später, sofern es das Auge verträgt, einen stärkeren Druck anzuwenden. Die Dauer einer Sitzung beträgt im Durchschnitt 5 Minuten.

Im Verlauf seiner therapeutischen Versuche fand Verf., dass eine kräftige prolongirte Druckmassage im Stande ist, die Augenspannung herabzusetzen, was ihn veranlasste, sein Verfahren auch gegenüber dem Glaucom in Anwendung zu ziehen. Dabei ergab sich, dass durch die Massage die Schmerzen augenblicklich gelindert werden, der Druck sinkt und die Pupille sich auf Miotica schneller verengt, als ohne Massage.

Weitere Versuche bleiben abzuwarten. Moll.

V. Wochenschrift für Therapie u. Hygiene des Auges. Herausgeg. v. Dr. Wolffberg. 2. Jahrg. Nr. 40—50. 3. Jahrg. Nr. 1—11.

Nr. 40. 6. Juli.

1) **Zur Beleuchtungsfrage,** von Dr. Ascher in Frankfurt a. M.

Beschreibung einiger Modificationen an Glühlampen, durch welche die Sehproben oder das Operationsfeld belichtet werden, ohne Blendung zu erzeugen.

---

2) **Atrabilin, ein neues Nebennieren-Präparat,** von Dr. Wolffberg.

Da der von Königstein in Wien empfohlene Nebennieren-Extrakt sich sehr leicht zersetzt, liess Verf. einen beständigeren herstellen — „Atrabilin". Das Wesen der Wirkung ist intensive Ischämie der Conjunctiva und, wo sie Gefässe enthält, auch der Hornhaut, so dass bei Pannus die Sehschärfe sofort nach Einträufeln des Medicamentes sich bessert. Anwendung in 10—20 % Lösung. Bei Iritis, Cyklitis, Glaukom sei das Mittel sehr zu empfehlen.

---

3) **Behandlung der skrophulösen Augenerkrankungen mit besonderer Berücksichtigung der Skrophulose im Allgemeinen,** von Dr. Daxenberger in Regensburg. (Nr. 40—44.)

Verf. bespricht eingehend die von ihm sorgfältig durchgeführte Allgemeinbehandlung des Kranken (Diät, Bäder, Hydrotherapie u. s. w.), ferner die Localbehandlung des Auges, der Nase und der Drüsenschwellungen. Gegen letztere empfiehlt er 6—10 Wochen lang fortgesetzte Schmierkuren mit grüner Seife.

No. 42. 20. Juli.

1) **Ueber die Wirksamkeit des Protargols in einem Falle von Blennorrhoe beim Erwachsenen,** von Dr. Hermann Weber in Darmstadt.

Mittheilung eines Falles von gonnorrhoischer Blennorrhoe bei einer 21 jähr. Dame. Der Fall, von Anfang an schwer, führte zu Perforation der Hornhaut. Nach Aufhören der Entzündungs-Erscheinungen: S = Fingerzählen in 3 m, doch war das Auge schon vorher schwachsichtig. Verf. ist geneigt, den Umstand, dass das Auge nicht völlig zu Grunde ging, auf die Behandlung mit 10 % Protargollösung zu beziehen.

2) **Die Ausbreitung des Trachoms und Folliculareatarrhs in Breslau während der letzten 32 Jahre,** von Dr. J. Schlesinger. (Aus der Prof. Cohn'schen Augenklinik.)

Gegenüber Walter in Odessa, welcher bezüglich der Conjunctivitis folliculosa und des Trachoms den unitarischen Standpunkt vertreten hatte (Archiv f. Augenh., Bd. 39), weist Verf. auf Grund der Erfahrungen in der H. Cohn'schen Augenklinik darauf hin, dass in Breslau die Zahl der an Trachom Erkrankten von den sechziger Jahren bis zum Jahre 1878 stetig gefallen und seitdem ziemlich gleich geblieben sei, während der Folliculareatarrh noch heute ziemlich denselben Procentsatz aufweise, wie damals.

Nr. 43. 27. Juli.

Die Isometrope-Gläser und der Hitzschlag, von E. Friedrich, Physiker in Dresden.

Nr. 44. 3. August.

Ueber die Behandlung einiger Augenkrankheiten mit Largin, von Dr. Hugo Pretori in Reichenberg.

Verf. kommt zu dem Schluss, dass Largin (1—6 % Lösung) geeignet sei, in vielen Fällen das Argentum nitricum zu ersetzen, indem es ebenso gut wirke wie jenes, vielleicht sogar besser, aber weniger Schmerzen verursache.

Nr. 47. 24. August.

Einheilung von Sklera und Cornea eines jungen Sperlings in ein durch Phthisis corneae erblindetes Auge, von Dr. Wolffberg.

Von der Ansicht ausgehend, dass eine kleine Hornhaut besser lebensfähig sich erweisen werde, als eine grosse, transplantirte Verf. eine Sperlingshornhaut auf ein an Phthisis corneae erblindetes Auge. Die Oeffnung in die erblindete Hornhaut war mittelst eines kleinen Trepans gemacht worden. Den optischen Erfolg nennt Verf. „praktisch gering, immerhin beachtenswerth".

Nr. 50. 14. September.

1) **Ueber Dualismus und Unitarismus in der Trachomfrage,** von Dr. O. Walter in Odessa.

Verf. bemerkt, in Beantwortung der Arbeit Schlesinger's (in Nr. 42 d. W.), dass die von Schlesinger gezogenen Schlüsse richtig seien, doch hält Verf. es für erforderlich, bei statistischen Arbeiten anzugeben, wo der Autor die Grenze ziehe zwischen gutartigem Bläschen-Catarrh und Trachom.



2) **Bemerkungen zu vorstehendem Aufsatz,** von Dr. J. Schlesinger.

Verf. giebt zu, dass in einzelnen Fällen die Diagnose schwierig sein könne; wenn aber Walter „bläschenförmige Granulationen" und „Schwellungs-Catarrh" strict vom Bilde des Trachoms trenne, so sei er nicht Unitarier, sondern wie Verf. Dualist.

---

3. Jahrgang. Nr. 1. 3. October.

Lymphstauung am Auge durch Dionin, eine neue, physiologisch und therapeutisch bemerkenswerthe Beobachtung, von Dr. Wolffberg.

Verf. entdeckte in dem Dionin, einem Morphiumderivat, ein Mittel, welches in den Conjunctivalsack eingebracht, intensive Lymphstauung hervorruft, Chemosis und Oedem der Lider. Verf. ist überzeugt, dass diese lymphtreibende Wirkung bei vielen Affectionen der Hornhaut von Nutzen sein würde. Entsprechende Krankengeschichten sind mitgetheilt.

Nr. 2. 12. October.

1) **Die Anwendung von Euphthalmin, einem neuen Mydriaticum,** von Dr. James Hinshelwood in Glasgow. (Uebersetzt aus The British Medical Journal, London, Nr. 2021, vom 23. September 1899.)

Die Euphthalmin-Mydriasis tritt etwas langsamer ein, als die Homatropin-Mydriasis und verschwindet auch schneller; 3 Tropfen einer $5\,^0/_0$ Euphthalmin-Lösung führen in 20—30 Minuten maximale Mydriasis herbei; vorheriges Einträufeln einer $1\,^0/_0$ Holocaïn-Lösung beschleunigt die Wirkung um 7 bis 8 Minuten. Die Accommodation wird nur ganz vorübergehend beeinträchtigt, nach 2—3 Stunden ist sie, ebenso die Reactionsfähigkeit der Pupille, wieder normal. Euphthalmin ist ungiftig.

---

2) **Behandlung der Augendiphtherie,** von Dr. Schulte in Fulda.

Mittheilung zweier Fälle von diphtherischer Bindehaut-Entzündung mit Ausgang in Heilung unter Diphtherie-Serum-Behandlung. Namentlich der eine Fall zeigte vom Tage der Serum-Injection an eine deutliche Wendung zum Bessern, während vorher die Erkrankung sich von Tag zu Tag verschlimmert hatte. Bemerkenswerth ist hierbei, dass die Diphtherie ausschliesslich auf die Augenbindehaut beschränkt blieb.

Nr. 3. 19. October.

1) **Lichtprüfer für Arbeitsplätze. — Täfelchen zur Prüfung feinen Farbensinnes.** von Prof. Hermann Cohn. (Aus der hygienischen Section der Schlesischen Gesellschaft für vaterländische Cultur. Sitzung vom 6. October 1899.)

Verf. demonstrirt einen von ihm construirten „Lichtprüfer für Arbeitsplätze", welcher gestattet, den Nachweis eines Lichtminimums auf Grund photometrischer Messungen zu führen. Der Apparat ist von dem Gesichtspunkte aus construirt, dass ein Arbeitsplatz als „vorzüglich" beleuchtet gilt, wenn man $99\,^0/_0$ seiner gesammten Lichtmenge ausschalten darf, also ein einziges Procent genügt, um die Probeobjecte (kleinste Zahlen in 40 cm Entfernung) noch deutlich zu erkennen; der Platz gilt als „gut" beleuchtet, wenn nur $95\,^0/_0$ seiner Lichtmenge eliminirt werden dürfen, also $5\,^0/_0$ Licht gebraucht werden; jedoch als „unbrauchbar", wenn bei Verdunkelung um nur $80\,^0/_0$, also mit einem Reste des Lichtes von $20\,^0/_0$, die Zahlen nicht mehr fliessend gelesen werden können,

— unbrauchbar deshalb, weil sehr häufig das Tageslicht in Folge von Wolkenbildung auf den 5. Theil seiner Helligkeit herabgeht. Diese Dosirungen des Lichtes erzielt Verf. dadurch, dass er vor das Auge graue Gläser setzt, deren Licht-Absorption photometrisch bestimmt ist: alle 3 zusammen absorbiren 99 %, nur 2 absorbiren 95 %, 1 Glas absorbirt 80 %.

In Anlehnung an den Meyer'schen „Florcontrast" liess Verf. auf einer kleinen Purpurtafel 16 schwarze Haken von E-Gestalt in 4 Reihen drucken. Wer die Haken unter dem Flor richtig als grün erkannt, hat feinen Farbensinn. Die Tafel kann an allen vier Seiten aufgehängt werden, daher ist Niemand im Stande, etwa durch Auswendiglernen der Probe-Objecte durchzuschlüpfen.

---

2) **Beiträge zur Dionin-Therapie,** von Dr. Carl Nicolaier in Breslau.

Verf. hat in der Wolffberg'schen Klinik mehrere Keratitiden und phlyctänuläre Catarrhe mit Dionin behandelt (5 % Lösung). Nach Einträufelung eines Tropfens tritt starke Chemosis ein, ferner Brennen und Schmerzen; alles das lässt bald nach, nach einigen Tagen kamen dann — Verf. bezieht das auf die Dionin-Wirkung — die entzündlichen Affectionen zur Heilung. Verf. äussert, dass der Werth dieses Mittels „jetzt noch gar nicht übersehen werden" könne.

Nr. 4. 26. October.

Ueber die mit Dionin zu behandelnden Augenkrankheiten, von Dr. Wolffberg in Breslau.

Verf. glaubt, obwohl seit seiner ersten Publication über die eigenthümliche Wirkung des Dionins erst wenige Wochen verstrichen seien, die Indicationen für die Anwendung dieses neuen Heilmittels bereits, wie folgt, aufstellen zu können:

1. Die mit dem Dionin verbundene Lymph-Ueberschwemmung des Auges macht es zu einem wichtigen Hilfsmittel in der Behandlung aller Hornhautleiden, speciell solcher, die nicht von Bindehautleiden abhängig sind.
2. Dionin ist für die Wundbehandlung nach allen Bulbus-Operationen (?) und bei allen Verletzungen des Augapfels, sowie des Bindehaut-Tractus zu empfehlen.
3. Dionin ist ein Unterstützungsmittel für die Behandlung des grünen Stars.

Nr. 7. 16. November.

1) **Avertissement des Oculisten Mende in Breslau im Jahre 1791,** von Prof. H. Cohn.

---

2) **Atrabilin,** von Dr. Wolffberg.

Verf. referirt über die negativ ausgefallenen Erfahrungen Jacobsohn's (publicirt in der Berliner ophthalmologischen Gesellschaft) mit dem vom Verf. empfohlenen Nebennierenextract „Atrabilin". Verf. ist geneigt, die Misserfolge auf nicht genügend concentrirte Lösungen zurückzuführen und hält die momentane, ischämirende Wirkung des Atrabilins auf Ciliar-Injection und Pannus für ganz sicher.

Nr. 9. 30. November.

Die Breslauer Taubstummen-Anstalt, eine Schule mit nur einem kurzsichtigen Kinde, von Prof. H. Cohn.

Bei Untersuchung der Breslauer Taubstummen-Anstalt fand Verf. unter 213 Kindern nur ein einziges Kind kurzsichtig (— 2 D). Verf. weist darauf



hin, dass dieses ausserordentlich günstige Resultat auf die guten hygienischen Schul-Einrichtungen der Anstalt zu beziehen sei; namentlich die Lichtverhältnisse seien sehr günstige.

Nr. 10. 7. December.

Ein Pseudo-Tumor der Conjunctiva bulbi, von Dr. Carl Nicolaier.

Bei einem 65jährigen Landwirth, dessen rechtes Auge seit 3 Wochen blutete, wird als Ursache der Blutung hinter dem Oberlid ein „Pseudotumor" von schwarzrother Farbe und weicher, morscher Consistenz entdeckt, — ein Blutgerinnsel, welches einer noch immer blutenden, durch Verletzung der Conjunctiva und Sklera, 3 Wochen zuvor, entstandenen Wunde aufsass. Für Hämophilie keine Anhaltspunkte.

Nr. 11. 14. December.

Zur Protargol-Therapie, von Dr. A. Lesshaft in Görlitz.

Mittheilung dreier Fälle, in denen das Protargol versagt — in einem sogar geschadet — hatte. In zwei weiteren, ambulant behandelten Blennorrhoe-Fällen „versagte die Protargol-Therapie vollständig". Auffallender Weise kommt Verf. dennoch zu dem Schluss, dass das Protargol wider die Ophthalmogonorrhoe auf's angelegentlichste zu empfehlen sei. C. Hamburger.

VI. Deutsche medicinische Wochenschrift. 1899. Nr. 32. 10. August.

Ueber circuläre Randkeratitis, von Dr. H. Salomonsohn in Berlin.

Unter diesem Namen (Keratitis marginalis [semi-] circularis s. arcuata) beschreibt Verf. 2 Fälle von Hornhautentzündung, in denen es sich „um ein schubweise vorschreitendes Hornhaut-Infiltrat" handelt, das sich auf die Hornhautperipherie beschränkte, vom Skleralbord durch einen ungetrübten Streifen getrennt. In einem der Fälle recidivirte die Krankheit mehrmals nach 4 Wochen. Ausgang in Heilung.

Nr. 35. 31. August.

Uebertragung von Augen-Erkrankungen durch Küssen, von Prof. W. Uhthoff.

Verf. verwahrt sich dagegen, dass sein Name mit einer Zeitungs-Notiz zusammengebracht werde, wonach er einen Fall von schwerer, doppelseitiger Keratitis mit Ausgang in Erblindung beobachtet habe. Er habe nie einen derartigen Fall beobachtet, noch weniger vor Studirenden sich in diesem Sinne ausgesprochen, zumal er sachlich einen solchen Infectionsmodus in hohem Grade für unwahrscheinlich halte.

Nr. 42. 19. October.

Taubheit als Complication der Star-Operation, von Dr. W. Mühsam. (Aus der Hirschberg'schen Augenklinik.)

Verf. hat unter den 100 letzten von Hirschberg operirten Alters-Star-Kranken 11 gefunden, die an starker Schwerhörigkeit litten, so dass sie laut gesprochene Worte nicht richtig aufzufassen wussten. Da hierdurch die Operation erheblich erschwert wird, indem der Operateur ausser Stande ist, dem Patienten die Richtung anzugeben, in welcher er sehen soll, so wurde — in 10 dieser

11 Fälle — eine Zeichensprache eingeübt; so z. B. hatte der Patient nach oben zu sehen, sowie der Arzt ihn auf die Stirn klopfte u. s. w. Nur in einem Falle musste, da Patient zu ängstlich war, Narkose angewendet werden. — Alle 11 Fälle heilten zufallsfrei. C. Hamburger.

VII. Annales d'oculistique. 1899. Juli—December.

1) **Le professeur H. Snellen,** par Sulzer.

---

2) **De quelques paralysies combinées des muscles de l'oeil. — Paralysie des mouvements d'élévation et d'abaissement des deux cotés avec integrité des mouvements de latéralité. — Paralysie de la convergence,** par Teillais.

---

3) **Des spasmes toniques du muscle ciliaire chez les enfants et de la valeur de la skiaskopie dans l'oeil atropinisé,** par Lagrange.

Verf. zeigt in vorliegenden Untersuchungen von Neuem, dass die Augen jugendlicher Individuen sowohl in der Dunkelkammer, als auch am Optometer, falls sie nicht atropinisirt sind, sich in einem tonischen Accommodationskrampf befinden, welcher die Resultate der durch Skiaskopie gewonnenen objectiven Messung in hohem Grade beeinträchtigt. Andererseits ergiebt die Skiaskopie atropinisirter Augen sehr genaue Maasse.

---

4) **L'hétéroplastie orbitaire. Étude clinique et experimentale,** par Valude.

Siehe das Referat aus der „Ophthalmologischen Klinik".

---

5) **Nouveau procédé d'implantation de boules de verre dans l'orbite,** par Oliver.

Vor der Enucleation werden die je zwei gegenüberliegenden geraden Augenmuskeln mittels einer mit langem Faden armirten Nadel durchstochen, sodann die Enucleation vorgenommen und in den nun leer gewordenen Raum der Tenon'schen Kapsel die Glaskugel gelegt. Die Muskelbäuche werden sodann kreuzweise darüber angezogen und die Fäden verknotet. Die Conjunctiva wird sorgfältig genäht. Der cosmetische Erfolg soll sehr befriedigen.

---

6) **Nouvelles considérations sur le traitement des ulcères infectieux de la cornée,** par Bourgeois.

Verf. behandelt das infectiöse Hornhautgeschwür nach folgenden Grundsätzen: Auskratzen des Thränensacks, Berieselung des Bindehautsacks und der Geschwürs-Oberfläche, Ausbrennen des Geschwürs mit dem Olivenbrenner, endlich antiseptischer Verband. Sollte die Entleerung eines Hypopyon angezeigt sein, so wird die Vorderkammer danach ausgewaschen.

---

7) **Larmoiement paroxystique hystérique,** par Fromaget.

Bei gleichzeitiger Anästhesie und concentrischer Einengung des Gesichtsfeldes hält Verf. die hypersekretorischen und vasodilatatorischen Störungen für hysterisch. Die Anfälle des Thränens treten alle 10—15 Minuten auf. Während der Nacht sind die Augen normal.

---

8) **Du rôle des toxines dans la production des inflammations de la conjonctive,** par Morax et Elmassian.

---

9) **Étude expérimentale sur la cataracte traumatique,** par de Obarrio.

Die Verletzungen der Linsenkapsel haben eine Vernarbung im Gefolge, nach welcher die Linse in seltenen Fällen durchsichtig bleiben kann. In den meisten Fällen jedoch trübt sie sich langsam und vollständig. Diese Thatsache findet ihre Erklärung in dem Umstand, dass durch die Kapselnarbe eine Filtration der umgebenden Flüssigkeiten in die Linsenmasse selbst erfolgt. Nichtsdestoweniger tritt keine Resorption der Linse bei wirklich guter Vernarbung der Kapsel ein, sondern erst dann, wenn die Vernarbung, aus irgend einem Grunde ausgeblieben, wegen sich dazwischen drängender trüber Linsenflocken auch dauernd unterbleibt. So lange die Linsenfasern eng zusammen liegen, tritt keine Trübung ein, selbst wenn sie aus der normalen Richtung gebracht sind. Erst wenn durch Degeneration und Gerinnung des zwischen den Fasern liegenden Materials Räume geschaffen sind, tritt die Trübung auf. Die Kapselnarbe selbst ist durch das Auftreten von Fibrinoblasten (Leukocyten) bedingt.

---

10) **Nouveau perimètre enregistreur,** par Parisotti.

---

11) **L'iritomie appliquée au dégagement de l'iris de la cornée,** par de Wecker.

---

12) **Action bactéricide des larmes,** par Valude.

Im Allgemeinen kann man aus den angestellten Experimenten den Schluss ziehen, dass die Thränenflüssigkeit ein sehr schlechter Nährboden für Mikroorganismen ist, ja dass sie selbst die Virulenz einiger gänzlich aufheben kann, wie sich das für Milzbrand, Bact. coli und zum Theil auch für Staphylococcus aureus ergeben hat.

---

13) **Des névrites optiques liées aux sinusites sphénoidales et aux maladies de l'arrière cavité des fosses nasales,** par de Lapersonne.

Siehe das Referat aus den „Archives d'ophtalmologie".

---

14) **Sur la pseudo-accommodation dans l'aphakie,** par Rogman.

---

15) **Un cas d'enophtalmie traumatique,** par Rohmer.

---

16) **L'extraction de la cataracte par incision avec lambeau conjonctival adhérent,** par Pausier.

Das Verfahren besteht in einer gleichsam natürlichen Naht der Cornea durch Stehenlassen einer Bindehautbrücke. An Stelle der üblichen Incision und und Lappenbildumg wird also eine Art sehr breiter Sklerotomie vorgeschlagen. Einzelheiten, wie Länge des Schnittes und der Brücke, sind im Original nachzulesen.



17) **Observation d'une jeune fille atteinte tout à la fois de myxoedème et de kératite parenchymateuse, pour servir à déterminer l'étiologie du myxoedème et le meilleur mode de traitement de la kératite parenchymateuse,** par Grand Clément.

Verf. greift auf einen schon vor längerer Zeit von ihm aufgestellten Satz zurück, dass nämlich die parenchymatöse Keratitis durch Augenmassage in 60 Tagen zu heilen ist, sofern Patient keine Hutchinson'schen Zähne darbietet. Ist letzteres jedoch der Fall, so dauert die zur Heilung nöthige Zeit 90 Tage. In vorliegender Mittheilung scheint das Myxoedem auf hereditär-syphilitischer Basis beruht zu haben.

---

18) **Conjonctivite granuleuse avec pannus cornéen complet, guérie par le jéquirity, après insuccès des traitements habituels,** par Terson.

---

19) **La coloration apparente des vaisseaux sous-conjonctivaux,** par Jitta.

Die violette Färbung der episkleralen Blutgefässe kommt nach des Verf.'s Ansicht folgendermaassen zu Stande: Die Conjunctiva bulbi nimmt im auffallenden Licht einen bläulichen Ton an, da der Grund, auf dem sie ruht, nicht weiss ist, und in Folge dessen weniger Licht zurücksendet. Nun mischt sich die rothe Farbe der Gefässe mit dem Blau der darüber liegenden Bindehaut und bringt den uns auffallenden violetten Farbenton hervor.

---

20) **Un cas de paralysie congénitale des muscles droits externes des yeux,** par Querenghi.

---

21) **Nouveau procédé d'extraction capsulo-lenticulaire de la cataracte du professeur Gradenigo,** par Saggini.

---

22) **Les fragments ophtalmologiques de Mesue l'ancien chez Rhazes,** par Pergens.

Unter obigem Namen ist Abu Zakerija Jahja ben Mäseweih verstanden. Er war Arzt des Khalifen Harun er Rachid und lebte von 777 bis 857. Er hinterliess u. A. „Demonstratio", „Visus acutior", u. a.

---

23) **Polymètre oculaire,** par Leprince.

Das Instrument besteht im Wesentlichen aus zwei graduirten Rahmen, die wie eine Brillenfassung vor den Augen stehen. Es ist verständlich, dass man auf diese Weise alle möglichen Maasse, Abweichungen, Lähmungen durch die verticale und horizontale Skala bestimmen kann.

---

24) **Du tatouage des moignons oculaires,** par de Wecker et Masselon.

---

25) **Les fragments ophtalmologiques de Honein ben Ishak dans le Hawi de Rhazes,** par Pergens.

Der von den Latinisten Johannitius genannte Verfasser lebte im Anfang des 9. Jahrhunderts.



26) **De la mucocèle du sinus frontal,** par Valude.

Wie für die meisten bekannten Fälle, so war auch für vorliegenden eine Verstopfung des Canalis nasofrontalis die Ursache.

27) **De la périmétrie des couleurs,** par Sulzer.

28) **Amaurose passagère, sans lésions ophtalmoscopique, d'origine grippale,** par Deschamps.

Inhalt ist in der Ueberschrift wiedergegeben. Moll.

VIII. Archives d'ophtalmologie. 1899. Juni—December.

1) **Notes sur l'oculistique ancienne,** par Terson.

2) **Sur la suture de la cornée, pour obvier à quelques accidents survenant après l'extraction de la cataracte,** par Dolbeau.

Verf. rühmt den Erfolg der secundären Hornhautnaht bei zwei Fällen von Cataract-Extraction, die ohne jene wahrscheinlich zur Enucleation gekommen wären.

3) **Un cas d'ulcère serpigineux typique avec examen anatomique,** par Druant et Petit.

Es handelt sich um ein serpiginöses Geschwür nach Verletzung mit grossem Hypopyon und starken Schmerzen. Ein etwa gleichzeitig bestehendes Thränensackleiden konnte ausgeschlossen werden. Die klinische Behandlung endete mit der Exenteration des Bulbus. Mikroskopisch und culturell wurde im Eiter und der Hornhaut die Anwesenheit von Pneumokokken (Diplokokken) festgestellt.

4) **De l'anophtalmie congénitale,** par van Duyse.

Die sehr eingehende klinische und anatomische Beobachtung konnte an einem 3 Monate alten Kinde mit doppelseitigem Anophthalmus angestellt werden.

5) **Le retard de cicatrisation de la plaie cornéenne chez les opérés de cataracte,** par Jarnatowski.

Verf. kommt zu dem Resultat, dass die Pathogenese des in Rede stehenden fatalen Zustandes noch unbekannt ist. In erster Linie dürfte er in localen Verhältnissen, d. h. der Form und Lage des Hornhautlappens[1], bedingt sein. Dass Diabetes, wie von manchen Seiten behauptet wird, eine Hauptursache der schweren Vernarbung darstellt, glaubt Verf. bestreiten zu sollen.

6) **Injections et lavages antiseptiques de la chambre antérieure,** par Fage.

Es wird empfohlen, bei intraocularen Eiterungen 2—3 Tropfen einer lauen Lösung von Quecksilbercyanür von 1 : 10 000 mittels einer Pravaz-Spritze in die Vorderkammer zu spritzen. Verf. hat sich durch Thier-Experimente von der Nützlichkeit bezw. Unschädlichkeit dieser Maassnahme überzeugt.

7) **Nouveaux opto-types pour la détermination de l'acuité visuelle,** par Landolt.

[1] Epithel-Einstülpung. H.



8) Sarcome de la chorioide compliqué de phtisie du globe oculaire, par Terrien.

Verf. ist mit anderen Autoren der Ansicht, dass die Atrophie des Bulbus, der von Aderhaut-Sarcom befallen ist, auf Rechnung einer accidentellen Irido-Chorioiditis infectiöser Natur zu setzen sei. Letztere schliesst vermöge der mit ihr verbundenen Exsudation den Tumor ein, hindert sein Wachsthum und führt schliesslich zur Atrophie. Nichtsdestoweniger kann der primäre Tumor Metastasen machen, — wie schon bekannt ist.

---

9) Les tumeurs kystiques bénignes de la glande lacrymale, par Sourdille.

Diese auch „Dacryops" genannte Affection wird durch eine aufsteigende Infection conjunctivalen Ursprungs bedingt, welche bis zu den Acini selbst vordringt.

---

10) Nouveau procédé de détermination du degré d'amétropie, par Cluzet.

---

11) Des névrites optiques liées aux sinusites sphénoidales et aux maladies de l'arrière-cavité des fosses nasales, par de Lapersonne.

Bei jeder einseitigen Neuritis optica mit Stauungserscheinungen ist es von grosser Wichtigkeit den Zustand des Sinus sphenoidalis, der hinteren Siebbeinzellen, sowie des oberen Theils der Nasenhöhle zu untersuchen. Sehr häufig wird man so den Ausgangspunkt der Infection bezw. Erkrankung des Opticus erkennen.

---

12) La perception de la couleur, et l'acuité visuelle pour les caractères coloriés sur fond gris variable, par Neuschüler.

---

13) Papillome de la cornée, par Demicheri.

---

14) Études sur la diphtérie oculaire, par Coppez.

Ein Sammelreferat, unter Beifügung eigener Erfahrungen bezw. Experimente. Hauptsächlich sind es 3 Punkte, die Verf. darin studirt:

1. Die Identität der pseudomembranösen, oberflächlichen und der interstitiellen Conjunctivitis.

2. Differenzirung des wahren Diphtheriebacillus von analogen Formen, welche man pathologischer oder physiologischer Weise im Bindehautsack des Menschen findet.

3. Hornhautaffectionen im Verlaufe der Diphtherie, sowie Einfluss des Diphtherie-Toxins auf die Hornhaut und anderer in den Bindehautsack abgeschiedener Toxine.

---

15) Paralysies oculaires motrices d'origine traumatique, par Panas.

Vortrag, gehalten auf dem letzten Utrechter Congress. (Wird referirt werden.)

---

16) Un cas de decollement de la rétine suivi de glaucome. Ulcère de la cornée survenu quelques jours avant l'enucléation, par Druault

---



17) **Un nouveau stéréoskope destiné au rétablissement de la vision binoculaire,** par Landolt.

Die genaue Beschreibung ist im Original nachzulesen.

---

18) **Action de la sclérotomie postérieure dans le glaucome,** par Terrien.

---

19) **Tuberculose oculaire. Tuberculose de l'iris et du corps ciliaire,** par Péchin.

---

20) **La nirvanine en ophtalmologie,** par Scrini et Artault.

Das neue Localanästheticum „Nirvanin" ist dem Cocaïn unterlegen wegen seiner vaso-dilatatorischen und irritirenden Eigenschaften, sowie durch seine nur kurze und unsichere Wirkung. Auch stellen seine wässerigen Lösungen einen sehr geeigneten Nährboden für alle möglichen Pilze dar. Moll.

IX. La clinique ophtalmologique. 1899. Nr. 13—23.

(Die in der deutschen Ausgabe bereits citirten Artikel bleiben unberücksichtigt.)

1) **Corps étranger métallique ayant sejourné trente-deux ans dans l'oeil sans provoquer de phenoniènes sympathiques,** par Coppez.

Absolutes Glaucom. Das Eisenstückchen sass in der Netzhaut, ohne von Exsudat umgeben zu sein. Das Auge war nur wenig verrostet.

---

2) **L'ophtalmie chryosophanique,** par Antonelli.

3) **Accidents cérébraux après l'opération de la cataracte,** par Valois.

Verf. verbindet zur Vermeidung von psychischen Störungen nach der Cataract-Operation das gesunde Auge nur während der ersten 24 Stunden und zwar mit einem ganz leichten Verband.

---

4) **Ophtalmoplégie interne bilatérale au cours de l'urémie,** par Dugardin.

Das Nierenleiden wurde erst nach Feststellung der Accommodationslähmung diagnosticirt. Kurze Zeit darauf starb der Kranke.

---

5) **Manifestations oculaires observées au Caire à la suite de l'influenza,** par Sameh-Bey.

Verf. hat, und zwar meist während der ersten Woche des Influenza-Anfalles, folgende Augenaffectionen beobachtet: Neuroretinitis, acutes Glaucom, seröse Iritis, phlyctänuläre und eitrige Keratitis, sowie verschiedene Formen von Conjunctivitis. Dass thatsächlich stets die Influenza die Ursache war, geht aus den Krankheitsgeschichten nicht mit unbedingter Gewissheit hervor.

---

6) **L'intensité lumineuse des couleurs dans l'achromatopsie totale hystérique,** par de Obarrio.

---

7) **Action de la Tropacocaïne comme anesthésique oculaire,** par Hilbert.

Verf. ist der Ansicht, dass Tropacocaïn das Cocaïn völlig ersetzt, was die Anästhesie anbelangt, welch letztere sogar schneller eintritt, als bei Anwendung

von Cocaïn. Das Mittel lässt die Hornhaut intact, verändert den Augendruck und die Pupille nicht, ist leicht antiseptisch und ungiftig.

8) De la symmétrie de nos yeux et de l'utilité d'une notation uniforme des méridiens, par Knapp.

Abgekürzter Eigenbericht eines auf dem Utrechter Congress gehaltenen Vortrages. (Wird referirt werden.)

9) Considérations sur la kératite phlycténulaire. La fréquence à Brest, par Aubineau.

10) Migraine ophtalmoplégique alternante, par Demicheri.

11) Des yeux artificiels, par Borsch.

Verf. empfiehlt auch seinerseits die hohlen Glasaugen an Stelle der schalenförmigen und giebt an, dass er dieselben bereits vor 3 Jahren erfunden habe.

12) Des processus nutritifs intra-oculaires, par Leber.

Kurze Zusammenfassung des auf dem Utrechter Congress gehaltenen Vortrages. (Wird referirt werden.)

13) Traitement du glaucome chronique simple par la galvanisation du sympathique cervical, par Allard.

Verf. hat bei mehreren Fällen von Glaucoma chronicum simplex den Sympathicus mit dem positiven Pol galvanisirt. Er behauptet, dadurch eine deutliche Druckherabsetzung des Auges und ein Nachlassen der Schmerzanfälle hervorgerufen zu haben. Auch die Sehschärfe wurde besser, je nach dem Zustande des bereits mehr oder weniger atrophischen Opticus.

14) L'iridectomie dans le traitement du glaucome chronique simple peut-elle être utile? par Rogman.

Verf. tritt für die Operation im Gegensatz zur alleinigen Anwendung der Miotica ein.

15) Un cas de glaucome monoculaire avec résection du ganglion cervical supérieur du grand sympathique, par Jatropoulos.

Die Operation vermochte den weiteren Verfall des Auges (Glaucoma chron. spl.) nicht aufzuhalten. Das andere Auge ist gesund geblieben.

16) De l'extraction du cristallin transparent pour remédier à l'obstruction pupillaire, par Jocqus.

Pupillarverschluss mit zahlreichen Synechien im Verlauf einer Blennorrhoe, bei einem 28jährigen. Extraction nach Discission von Santos Fernandez. Verf. reiht seine ebenfalls günstigen Erfahrungen diesem Falle hinzu. Er würde aber von jetzt ab event. künstliche Reifung des Stars durch Injection von Kammerwasser in die Kapsel vornehmen, wie er es auf dem Utrechter Congress vorgetragen hat.

17) Double luxation sous-conjonctivale du cristallin, par Terson.



18) **Expulsion traumatique des deux cristallins**, par Thillieg.

Beim rechten Auge war der Stoss eines Kuhhornes, beim linken ein Schlag gegen eine eiserne Stange die Veranlassung der Affection.

19) **De la dionine et de son action sur la circulation lymphatique de l'oeil**, par Darier.

20) **Papillome de la cornée et pausement au bleu de méthyle**, par de Wecker.

Verf. konnte nach Abtragung der Geschwulst durch einen Verband von 5 $^0/_0$ Methylenblau Heilung erzielen.

21) **Excision du ganglion cervical supérieur du sympathique dans un cas de glaucome**, par Suker. Moll.

X. Recueil d'ophtalmologie. 1899. Januar.

1) **Du traitement de la conjonctivite trachomateuse par l'excision du cul de sac conjonctival**, par Dr. Galezowski.

2) **Les rayons X en optique et en ophtalmologie**, par Dr. Foveau de Courmelles.

Nachdem von einigen Autoren behauptet worden ist, dass einzelne Blinde X-Strahlen wie Lichtstrahlen percipiren könnten, welcher Behauptung von anderen Autoren widersprochen wurde, hat Verf. 204 „Blinde" (?) eines Blindeninstitutes, von denen allerdings nur eine kleinere Anzahl wirklich amaurotisch war, diesbezüglich untersucht und festgestellt, in wieweit die betreffenden Augen X-Strahlen, Kathoden-Strahlen und fluorescirende Strahlen als Licht empfinden. Im Ganzen fanden sich nun 5 Mädchen und 5 Knaben, die X-Strahlen als Licht percipirten.

1. Fall. Mädchen, 14$^1/_2$ Jahre, ein wenig sehend, beiderseits Atroph. bulbi, sieht X-Strahlen, Kathoden und fluorescirende Strahlen.

2. Fall. Mädchen, 18 Jahre, beiderseits Iriscolobom, L. Catar. congenit. und Atroph. n. opt., ein wenig sehend, sieht X-Strahlen, Kathoden-Strahlen und fluorescirende Strahlen.

3. Fall. Mädchen, 16$^1/_2$ Jahre, kaum schwacher Lichtschein, Leucoma adhaerens beiderseits, sieht X-Strahlen und Kathoden-Strahlen, nicht aber fluorescirende.

4. Fall. Mädchen, 18 Jahre, amaurotisch, rechts Atrophia bulbi, links Buphthalmus und Leucoma adhaerens, sieht X-Strahlen, besser Kathoden-Strahlen, gar nicht fluorescirende.

5. Fall. Mädchen, 25 Jahre, mit ziemlich guter Sehkraft, sieht X- und Kathoden-Strahlen, wie sie sagt, „roth wie die Sonne". (Was soll dieser Fall hier? D. R.)

6. Fall. Knabe, 13 Jahre, sieht sehr wenig normal (sic!), sieht X-Strahlen, Kathoden-Strahlen und fluorescirende Strahlen ganz gut.

7. Fall. Knabe, 13 Jahre, hat kaum Lichtschein, sieht X-Strahlen, Kathoden-Strahlen und fluorescirende Strahlen.

8. Fall. Knabe, 15$^1/_2$ Jahre, beinahe total blind, sieht X-Strahlen und sehr wenig die andern beiden Arten.



9. Fall. Junger Mann, 20 Jahre, Catar. congenita, leidliche Sehkraft sieht alle drei Arten von Strahlen.

2 Blinde empfanden die X-Strahlen nur als Schmerz. 81 Blinde empfanden gar nichts, die anderen, die noch mehr oder minder gute Sehkraft hatten, sahen nur die Kathoden-Strahlen und die fluorescirenden Strahlen, und zwar die ersteren besser, als die letzteren. — Verf. findet selber, dass es schwer sein dürfte, aus seinen Befunden Schlüsse zu ziehen; so viel scheint jedoch nach seiner Ansicht festzustehen, dass in gewissen Fällen von Erblindung eine Art von Hyperästhesie der Netzhaut für X-Strahlen besteht, vergleichbar der Empfindlichkeit der photographischen Platte. (à suivre.)

Es folgen **Sitzungsberichte** und **Referate.**

Februar.

1) **Lésion traumatique d'une valvule de l'aorte suivie d'embolie de l'artère centrale de la retine d'un oeil avec remarques sur les ruptures des valvules du coeur en général,** par Dr. F. Ostwalt.

---

2) **Les rayons X en optique et en ophtalmologie,** par Dr. Foveau de Courmelles (suite et fin).

Es folgen **Sitzungsberichte** und **Referate.**

März.

1) **Complications orbitaires de l'empyème des cellules ethmoidales,** par Dr. Vieusse de Toulouse.

---

2) **Diagnostic des paralysies des muscles de l'oeil,** par Dr. A. Bourgeois de Reims.

---

3) **Les stigmates ophtalmoscopiques rudimentaires de la syphilis héréditaire,** par Dr. A. Alfieri.

---

4) **Iritis d'origine nasale,** par Dr. E. Lefrançois de Cherbourg.

Verf. behandelte eine Frau von 32 Jahren an linksseitiger Iritis serosa. Da keinerlei Allgemeinkrankheit nachgewiesen werden konnte, und nur Ammanorrhoe seit 5 Monaten bestand, so wurde die Augenerkrankung als dysmanorrhoische aufgefasst und das Genitalleiden mit Erfolg behandelt. Trotzdem bestand die Iritis weiter. Nun stellte sich heraus, dass auf der Seite des erkrankten Auges eine fötide Rhinitis bestand mit käsig eitrigem Ausfluss. Nach Beseitigung dieser Nasenerkrankung heilte die Iritis auffällig rasch ab.

Es folgen **Sitzungsberichte** und **Referate.**

April.

1) **Un cas de tuberculose primitive de la peau palpébrale et du sac lacrymal;** guérison spontanée, par Dr. Strzeminski de Wilna.

Verf. beobachtete bei einem sonst gesunden 67jährigen Manne, der auch aus einer gesunden Familie stammte, primäre Tuberculose der Bindehaut und

des Thränensackes der einen Seite. Irgend welcher operative Eingriff wurde von Seite des Patienten nicht zugelassen. Die Heilung und Vernarbung der erkrankten Partien trat im Verlauf von weniger als $1^1/_2$ Jahren spontan ein.

2) **Complications orbitaires de l'empyème des cellules éthmoidales,** par Dr. Vieusse de Toulouse (suite).

3) **Amputation du segment antérieur de l'oeil; ses indications,** par Dr. A. Bourgeois de Reims.

Verf. präcisirt die Indicationen für die Enucleation und die beiden conservativen Operationsmethoden, die an Stelle jener gemacht werden, der Exenteration und der Amputation des vorderen Augensegmentes. Die Amputation ist indicirt bei totalem Hornhautstaphylom, bei incurablem, absolutem Glaucom, bei schweren Verbrennungen der Hornhaut und schweren Verletzungen mit definitivem Verlust der Sehkraft, wenn man hoffen kann, durch die Operation einen günstigen Stumpf zu erhalten. Die Enucleation ist indicirt bei Tumoren im Auge (und auch am Auge, wenn Verdacht besteht, dass das Auge selbst schon mit ergriffen ist), bei Parasiten im Auge, die sich nicht anderweitig entfernen lassen, bei Atrophie des Bulbus und bei Buphthalmus, bei Verletzungen mit intraocular sitzenden Fremdkörpern, die sich nicht entfernen lassen und bei Verletzungen, die das Auge so sehr verstümmelt haben, dass eine Amputation des vorderen Segments nicht mehr möglich ist. Die Exenteration ist indicirt bei Panophthalmie und ebenso bei manchen intraocularen Fremdkörpern, die sich nur so entfernen lassen.

Es folgen **Sitzungsberichte** und **Referate.**

Mai.

1) **Du délire consécutif à l'opération de la cataracte,** par Ch. Guende.

2) **Un cas de guérison spontanée du décollement de la rétine,** par Dr. Kopff à Paris.

Verf. beschreibt den seltenen Fall einer spontanen und tardiven Heilung einer ausgedehnten myopischen Ablösung, die mehr als zwei Jahre stationär gewesen war. Die Krankheit, die einen 59jähr. Mann betraf, kam 14 Monate nach der ersten plötzlich entstandenen Sehstörung zur Beobachtung. Die Ablösung erstreckte sich über mehr als die Hälfte des unteren Netzhautsegmentes. Die Prominenz war so bedeutend, dass das untere Drittel der Papille verdeckt erschien. Ein Netzhautriss war nicht zu finden. Die Myopie betrug 13 Dioptrien. Nur nach oben war ein Stück Gesichtsfeld erhalten. Patient zählte Finger in 30 cm. Da die Ablösung sich als stationär und nicht als progressiv erwies, und da ferner eine Restitution bei dem Alter der Affection nicht anzunehmen war, verwarf Verf. die Idee, operativ einzugreifen und beschränkte sich bei der Behandlung auf Ruhe, Einträuflung von Atropin und Eserin und Anwendung von Wärme und Kälte, ohne dass der Zustand des Auges sich änderte. Als Patient sich schon wieder etwas beschäftigte und kaum mehr von einer Behandlung die Rede sein konnte, constatirte auf einmal Verf. eine bedeutende Abnahme der Prominenz der abgelösten Netzhautpartie. Patient hatte allerdings kurz vorher eine Cur in Vichy durchgemacht wegen dyspeptischer Störung auf gichtischer Grundlage. Im weiteren Verlauf nahm die Besserung noch zu und

schliesslich legte sich die abgelöste Netzhaut in allen Punkten wieder an. Die betreffende Netzhautstelle sieht jetzt etwas blaugrau aus, und man bemerkt in ihr weissliche, leicht pigmentirte Nebenstränge. Die Functionsprüfung ergiebt natürlich nicht eine entsprechende Besserung, aber immerhin ist das Gesichtsfeld etwas grösser geworden und Patient erkennt jetzt Finger in 80 cm. Dieser gute Zustand hält jetzt unverändert schon 10 Monate an und ist offenbar (?) als definitiv anzusehen.

3) **Complications orbitaires de l'empyème des cellules éthmoidales,** par Dr. Vieusse de Toulouse (suite et fin).

Es folgen **Sitzungsberichte** und **Referate.**

Juni.

1) **Leucosarcome de la choroide,** par Dr. Lopez et Dr. Carvallo.

2) **Chrométéropie avec cataracte dans l'oeil moins pigmenté,** par Dr. J. Malgat de Nice.

Es sind schon von verschiedenen Autoren Fälle von Heterophthalmus veröffentlicht worden, die sämmtlich angeboren waren, und bei welchen immer auf dem Auge mit der helleren Iris Cataractbildung beobachtet wurde. Da der Heterophthalmus stets angeboren war, hatte Verf. früher den Satz aufgestellt: Man wird nicht chromheterop, sondern man ist es von Geburt an. Dieser Satz lässt sich in so stricter Form nicht mehr aufrecht erhalten nach einer Beobachtung von Schapringer, welcher eine Frau von 55 Jahren sah, die zwei verschieden gefärbte Augen, ein braunes und ein graublaues aufwies, wiederum mit Starbildung auf dem Auge mit der hellen Iris, und die behauptete, bis vor 9 Jahren zwei braune Augen gehabt zu haben. Das eine der beiden Augen sei ohne irgend welche Entzündungs- oder Reizerscheinung immer heller geworden. Heterophthalmus kommt also nicht nur angeboren vor. Schapringer ist der Ansicht, dass die Anomalie eigentlich überhaupt nicht angeboren vorkomme, da ja Neugeborene immer blaue Augen haben und die Pigmentation erst später eintritt. Das stimmt aber nach Verf.'s Erfahrungen auch nicht vollkommen. Denn er hatte Gelegenheit, zwei Fälle von solchem partiellen Albinismus thatsächlich bei neugeborenen Kindern zu beobachten. Das sind aber natürlich seltene Ausnahmen.

3) **Périostite tuberculeuse primitive du bord supéro-externe de l'orbite,** par Dr. C. Mazet, oculiste à Marseille.

4) **Deux cas d'iritis suppurative survenant après l'extraction de la cataracte et guéris par les frictions mercurielles,** par Dr. Viau de Toulon.

Es folgen **Sitzungsberichte** und **Referate.**

Juli.

1) **Nouveau périmètre enregistreur,** par Dr. Parisotti.

2) **Iritis bilatérale d'origine palustre,** par Dr. Alph. Péchin.

3) **Des manifestations oculaires de l'érythème nodeux fébrile** (conjonctivite et épisclérite aiguës), par Dr. G. Schneider.

---

4) **Quelques cas d'héméralopie essentielle guéris par l'ingestion du foie de mouton,** par Dr. Trantas.[1]

Verf. hat die schon von den Alten empfohlene Behandlung der Hemeralopie mit Leber-Essen in einer Reihe von 10 Fällen mit ausgezeichnetem Erfolg angewendet. In dem ersten der mitgetheilten Fälle grenzt der Erfolg an's Wunderbare. Patient war durch Intermittens schwer leberleidend geworden und die dadurch bedingte hochgradige Hemeralopie war begleitet von Xerosis, Keratomalacie, Abblassung der Sehnerven und Pulsation der Netzhautgefässe. Die Sehschärfe bei guter Beleuchtung war auf Fingerzählen gesunken. Nachdem sich jede Behandlung als nutzlos erwiesen, gab Verf. dem Patienten täglich 200,0 gekochte und gebratene Hammelleber. Binnen Kurzem verschwand nun zunächst die Hemeralopie und dann auch die Xerosis und Keratomalacie, so dass Patient schliesslich auf beiden Augen S = 1 hatte. Auch das früher eingeschränkte Gesichtsfeld wurde wieder normal, die abgeblasste Papille bekam ihre rosige Färbung wieder und die verloren gegangene Sensibilität der Hornhaut stellte sich wieder ein. — Die andern Fälle waren, was die Augenerkrankung anlangt, nicht so schwer, aber auch sie wurden rasch und sicher geheilt, nachdem andere Heilversuche erfolglos geblieben waren.

Es folgen **Sitzungsberichte** und **Referate.**

August.

1) **Note à propos d'une production épitheliale rare née sur la paupière supérieure d'une femme,** par Dr. Vieusse.

Es handelt sich um einen Fall von Cornu cutaneum, der insofern atypisch war, als die Neubildung weich erschien.

---

2) **Note sur l'entropion et le trichiasis consécutif de la paupière inférieure chez le vieillard, traitement,** par Dr. Malgat de Nice.

Bei Entrop. senile und consecutiver Trichiasis wendet Verf., wenn es sich um operationsscheue alte Leute handelt, die elektrolytische Zerstörung der Cilienhaarbälge an. Er zerstört dieselben in einzelnen Sitzungen; nach jeder Sitzung wird in Folge der entzündlichen Schwellung des Lides die falsche Stellung für einige Zeit corrigirt. Stellt sich das Entropium nach der Abschwellung wieder ein, so wird wieder eine Anzahl Cilien mit der elektrischen Nadel in Angriff genommen, bis schliesslich alle falsch stehenden Haare entfernt sind, womit, praktisch genommen, der Patient geheilt erscheint, da ihn ja nur das Kratzen der Cilien genirt.

---

3) **Un nouveau cas d'ophtalmie purulente de l'adulte gueri par la solution concentrée de permanganate de potasse,** par Dr. Viau de Toulon.

---

4) **Un nouveau cas d'odontalgie dépendant de l'insuffisance des droits internes,** par Maximiliano Neuschüler de Turin.

Die Fälle, in welchen ein neuralgischer Zahnschmerz indicirt wird durch

---

[1] G. d. Augenheilk. i. Alterthum. S. 100, 101, 390. H.

die Anspannung der M. interni bei Insufficienz derselben, sind nach des Verf.'s Ansicht häufiger, als man gewöhnlich annimmt. Ign. Neuschüler (der Vater) war der Erste, der einen solchen Fall und zwar einen typischen publicirte. Es handelte sich um eine Dame, die immer nur beim Notenlesen während des Musicirens heftige Zahnschmerzen bekam. Die Untersuchung wies nach, dass bei Convergenz auf ca. 50 cm die Symptome der Insufficienz auftraten, dass dieselben aber bei Fixation näherer Punkte verschwanden, da in diesem Fall Divergenz eintrat. Durch Verordnung der geeigneten Prismen verschwanden die Zahnschmerzen. Der Fall, den Verf. beobachtet hat, ist ganz analog. Ein Student von 24 Jahren, bei dem Insufficienz der Interni eintrat bei Convergenz auf 30 cm, bekam neben den anderen gewöhnlichen Störungen stets so heftige Zahnschmerzen der oberen Zähne, dass er die Arbeit unterbrechen musste. Der Gebrauch von prismatischen Gläsern befreite ihn von allen Beschwerden und liess auch die Zahnschmerzen verschwinden.

Es folgen **Sitzungsberichte** und **Referate**.

September.

1) **Bactériologie conjonctivale,** par Dr. Galezowski.

---

2) **Opérations plastiques expérimentales des paupières,** par Dr. Neuschüler et P. de Obbario.

---

3) **Troubles oculaires dans l'hystérie,** par Dr. Strzeminski.

Es folgen **Sitzungsberichte** und **Referate**.

October.

1) **Un cas d'hémorrhagie spontanée du corps vitré avec décollement de la rétine,** par Dr. Casimir Jarnatowski.

Es handelt sich insofern um einen seltenen Fall, als Patient ein sonst vollkommen gesunder 39jähriger Mann war. Die Blutung war ohne sichtbare Ursache ganz plötzlich entstanden. Bei der ersten Untersuchung fand sich Iriszittern und bedeutende Hypotonie. Die Diagnose auf Netzhautablösung wurde nach Aufsaugung der Blutung durch die ophthalmoskopische Untersuchung bestätigt.

---

2) **Troubles oculaires dans l'hystérie,** par Dr. Strzeminski.

Es folgen **Sitzungsberichte** und **Referate**.

November.

1) **Dacryocystite purulente bilatérale guérie par les sondes de gélatine au protargol.** Observation clinique par Dr. Léonard de Sedan.

In einem Fall von doppelseitiger, ganz alter Dacryocystitis mit Fistelbildung gelang es zwar mit den classischen Methoden die Thränenfistel zum Verschluss zu bringen, nicht aber die Thränensack-Eiterung zu heilen. Als jedoch Verf. die Protargol-Gelatine-Sonden nach Antonelli, die liegen bleiben, anwendete, verschwand die Eiterung vollkommen und dauernd im Verlaufe von

12 Tagen. Verf. will in ähnlichen Fällen dieses Verfahren auch in Zukunft anwenden, jedoch mit der Aenderung, dass er anstatt der 50 % Protargol-Gelatine Antonelli's nur 25 % nehmen wird, da die Anwendung so starker Concentration allzu schmerzhaft ist.

2) **Troubles oculaires dans l'hystérie,** par Dr. Strzeminski (suite et fin).

Es folgen **Sitzungsberichte** und **Referate.** Ancke.

XI. Revue générale d'ophtalmologie. 1899. Januar.

Déchirures de la choroide et de la rétine par suite d'un coup de revolver, par M. Ed. Meyer.

Es handelt sich um eine Schussverletzung des linken Auges, bei welcher die Kugel den Augapfel gestreift und dabei eine lappenförmige Zerreissung der Netz- und Aderhaut verursacht hatte. Die Kugel selbst, über deren Verbleib man zunächst im Zweifel war, wurde schliesslich mit Röntgen-Strahlen in der Tiefe der Augenhöhle nachgewiesen.

Es folgen **Referate.**

Februar.

Enthält nur **Referate.**

März.

Fonctionnalité rétinienne et voie des impressions lumineuses, par Dr. Renant, professeur d'histologie à la Faculté de Médecine de Lyon.

Es folgen **Referate.**

April.

Enthält nur **Referate.**

Mai.

Enthält nur **Referate.**

Juni.

Enthält nur **Sitzungsberichte.**

Juli.

La névrite optique aigue par uricémie, par Prof. Angelucci (Palermo).

Verf. ist der Ansicht, dass eine der häufigsten Ursachen für das plötzliche Auftreten akuter Neuritis optica die locale Intoxication mit harnsauren Salzen ist. Diese Neuritis, die er „urichaemisch" nennt, tritt in zwei Formen auf, und zwar intraocular an der Papille und retrobulbär. Verf. hatte Gelegenheit von der ersten Form 14 Fälle, von der zweiten 2 Fälle zu beobachten. Alle Patienten wiesen die typischen Symptome des Grundleidens auf: Sedimente im Urin, Steinbildung, Hyperacidität, Arteriosklerose u. s. w. Den Beweis dafür, dass das Grundleiden für das Auftreten der Augenaffection verantwortlich zu machen ist, fand Verf. in dem Umstand, dass alle Patienten stark an harnsaurer Diathese litten, dann dass die gewöhnliche Behandlungsweise keinen

Eindruck auf die Neuritis optica machte, während bei Gebrauch von salicylsaurem Lithion, die Quantität der ausgeschiedenen Urate und die Neuritis abnahm, ferner, dass mit der Verschlechterung des Allgemeinzustandes auch die localen Krankheitserscheinungen zunehmen und endlich, dass die Sehstörung ganz plötzlich auftrat, was sich eher verträgt mit der Annahme einer Intoxication, als eines entzündlichen Processes. Die locale Erkrankung ist nach Ansicht des Verf.'s direct bedingt durch Niederschlag harnsaurer Salze in die Gewebe des Sehnerven. — Die Behandlung der Neuritis besteht hauptsächlich in der Verordnung grosser Dosen von salicylsauren Salzen. Die Prognose ist nicht schwer, bei allen Fällen wurde bedeutende Besserung, mitunter bis zur Norm, constatirt.

Es folgen **Referate.**

August.

Enthält nur **Referate.**

September.

Enthält nur **Referate.**

October.

Enthält den Anfang des **Berichtes über den neunten internationalen Ophthalmologen-Congress zu Utrecht**, welcher später referirt werden soll.

November.

Enthält nur **Referate.**

December.

Enthält nur **Referate.** Ancke.

XII. Annales of Ophthalmology. 1899. April.

1) **Historische Bemerkungen über das Schielen und andere Anomalien der Augenmuskeln,** von George T. Stevens, M. D., New York.

Bespricht die Geschichte der Lehre vom Schielen und dessen Behandlung und der Heterophorie; zu kurzem Referat nicht geeignet.

---

2) **Die operative Behandlung der hochgradigen Kurzsichtigkeit,** von H. V. Würdemann, M. D., Milwaukee.

Sowohl die einfache, als auch die hochgradige Kurzsichtigkeit scheinen in Amerika seltener zu sein, als in Europa; so hat Verf. z. B. unter 4990 Refractionsfällen nur 3,7 % My, nebst 13,6 % myop. As gefunden; darunter waren 27 = 0,6 % mit hochgradiger Kurzsichtigkeit (über 10 D) behaftet. Sodann berichtet Verf. über zwei mit gutem Erfolg operirte Fälle (den einen von ihm selbst, den andren von Zimmermann) und fügt ein ausführliches, 51 Nummern umfassendes Literaturverzeichniss bei, unter kurzer Besprechung der darin niedergelegten Beobachtungen.



3) **Ueber unmittelbar und erst später nach der Cataract-Extraction eintretende Miss-Erfolge,** von J. Morrison Ray, M. D., Louisville.

4) **Die Aetiologie und Bedeutung der Iritis,** von Heman H. Brown, M. D., Chicago.

Es folgen **Referate.**

Juli.

1) **Hydrophthalmus. — Eine bibliographische, klinische und pathologische Studie,** von Walter L. Pyle, M. D., Philadelphia.

An der Hand von 106 Literaturangaben, von 1744—1898 reichend, bespricht Verf. die Pathogenese, Symptome, Prognose und Behandlung der Krankheit, ohne Neues zu bringen. Eine eigene Beobachtung betrifft einen 8jährigen Jungen; ätiologisch liess sich nichts ermitteln; Verf. nimmt deshalb mangelhafte congenitale Entwicklung der Augen an. S war ca. $^1/_{10}$. In Anbetracht des reizlosen, stationären Zustandes wird von operativer Therapie vorerst abgesehen und Eserin eingeträufelt. Sodann werden noch zwei Präparate besprochen; in dem einen Falle lassen sich die Kriterien eines Secundärglaucoms durch congenitale Iridokeratitis erkennen, während im andern die Ursache des Hydrophthalmus in mangelhafter Entwicklung der Gegend des Filtrationswinkels zu suchen ist.

2) **Retinitis circinata,** von William E. Bruner, M. D., Cleveland.

Seit der ersten Beschreibung dieses Krankheitsbildes durch Fuchs (Arch. f. Ophth. XXXIX, 3) sind nicht viele weitere Fälle beschrieben worden; Verf. giebt eine kurze Literaturübersicht. Ammann (Arch. f. Ophth. XXVII) konnte eine anatomische Untersuchung machen und fand, dass die weissen Flecke durch Zellverfettungen entstünden an der Stelle früherer Blutungen. Ein 37jähriger, der 2 Jahre zuvor Syphilis erworben hatte, kam zu Verf. wegen Sehstörung. Es bestand As myop. und beiderseits ein kleiner weisser Kreis um die Macula herum. Nach 4 Jahren kam Pat. wieder; es zeigte sich jetzt beiderseits ungefähr im gleichen Maasse um die Macula herum ein ca. 3—4 Pa im Durchmesser haltender ellipsoider, weisser Kreis; die ungefähr im Centrum desselben gelegene Macula stellt sich als dunkelrother Fleck dar, der einige Aehnlichkeit mit einer Blutung hat. Die ganze Fläche innerhalb des Kreises zeigt beträchtliche, chorioidale Veränderung, überhaupt besteht letztere in erheblichem Maasse im ganzen Augenhintergrund mit beträchtlicher Pigmentirung zwischen den Chorioidalgefässen. Aetiologisch liess sich nichts ermitteln; Urin war normal; Blutungen im Augenhintergrund waren nicht zu sehen. Nach 2 Jahren war die Sehschärfe wieder geringer geworden. Sonstiger Status unverändert. Jodkali und Strychnin schienen etwas Besserung zu bringen.

3) **Typische Retinitis diabetica. Bericht über zwei Fälle,** von H. O. Reik, M. D., Baltimore.

Dodd konnte in einer Arbeit im Arch. of Ophth. 1895 nur 47 unzweifelhafte Fälle von Retinitis diabetica aus der Literatur zusammenstellen; Alt hat seitdem 3 weitere veröffentlicht. Die vom Verf. beobachteten 2 Fälle gehören zur ersten der drei von Hirschberg aufgestellten Gruppen von Retinitis diabetica, zur sogenannten Retinitis centralis punctata oder typischen Retinitis

diabetica; bei beiden fanden sich in der Netzhautmitte zahlreiche weissliche Punkte ohne sonstige Veränderungen im Augenhintergrunde. Bemerkenswerth ist, dass in einem Falle, der eine 49jährige, sonst anscheinend gesunde Frau betrifft, die Diagnose auf Diabetes zuerst vom Augenarzt gestellt wurde, der wegen der Sehstörung befragt worden war. Das linke Auge konnte nur Finger in zwei Fuss zählen, das rechte war bei der ersten Untersuchung völlig normal, späterhin traten auch hier weisse Punkte auf.

---

4) Die Bedeutung des binocularen Sehens, von Justin L. Barnes, M. D., New York.

Bei der Wichtigkeit, die ein binocularer Sehact für das Erwerbsleben hat, ist Verf. sehr bestrebt, denselben in jedem Falle von Schielen wieder herzustellen durch Correction aller Refractionsanomalien, orthopädische Uebungen, Schieloperation mit folgender Uebung. Auf einer Tabelle sind 24 Fälle von Wiederherstellung des binocularen Sehens angeführt.

---

5) Zwei Fälle von einseitiger totaler Ophthalmoplegie; gekreuzte Hemiplegie in einem derselben, von Howard F. Hansell und William G. Spiller, Philadelphia.

Der eine Fall betrifft einen 30jährigen Pat., der im Rausche mit einem Regenschirm eine Wunde des rechten Unterlides erhalten hatte; das rechte Oberlid war völlig herabgesunken, das rechte Auge etwas prominent und völlig unbeweglich. Gleichzeitig hatte sich eine Lähmung des linken Facialis, des linken Armes und linken Fusses eingestellt. Die Augenmuskeln erlangten im Verlauf einiger Monate allmählich ihre Kraft wieder; als Ursache der Lähmung nimmt Verf. an, dass die Spitze des Schirmes durch das Unterlid hindurch in die Orbita eingedrungen sei und an der Fissura sphenoidalis die sämmtlichen dort nahe beisammen liegenden Augennerven verletzt habe; der Opticus war nur vorübergehend, dagegen der Ramus ophthalmicus des Trigeminus länger gestört. Auch die übrigen gelähmten Muskeln besserten sich allmählich, nur das Bein blieb noch länger schwach; interessant war die beobachtete Mitbewegung: beim Gähnen wurden unwillkürlich die gelähmten Arm- und Fussmuskeln mit bewegt, eine Erscheinung, die von Monakow (Gehirnpathologie), Bordier und Frenkel, Bonnier, Bernhardt (1898) und Köster (1898) schon beschrieben worden ist. — Im zweiten Falle trat nach stumpfer Verletzung des linken Supraorbitalrandes Sehstörung auf, ferner Doppeltsehen, völlige Unbeweglichkeit des Bulbus, jedoch ohne Ptosis, Verlust der Accommodation und Pupillenthätigkeit (mit Mydriasis), Anästhesie der vom Supraorbitalis versorgten Stirngegend. Der Augenspiegel zeigte Oedem und zahlreiche Blutungen der Netzhaut. Die Störungen wurden auf Fractur des Orbitaldaches (Deformität), Blutung und Exsudation in die Orbita zurückgeführt. Während der mehrtägigen Beobachtung trat keine Besserung ein.

---

6) Gehirngeschwülste, von U. O. B. Wingate, M. D., Milwaukee.

Symptomatologie, Pathologie und Diagnose. Zu kurzem Referat nicht geeignet.



7) **Welcher Grad von Axen-Myopie ergiebt theoretisch Emmetropie für die Ferne nach Entfernung der Krystall-Linse?** von Carl Weiland, M. D., Philadelphia.

Würdemann hatte in dem Aprilhefte der Annales of Ophth. nach Jackson diesen Grad mit — 17 bis — 18 D angegeben. In längerer, hier nicht in Kürze wiederzugebenden optischen Berechnung bestreitet Verf. die Richtigkeit dieser Zahl und giebt dafür ca. — 25 D an. [20 D ist richtig.]

8) **The dioptrik eye,** von Edward Jackson, M. D., Denver.

Entgegnung auf obigen Artikel von Weiland.

Es folgen **Referate.** Neuburger.

XIII. The American Journal of Ophthalmology. 1899. Juni.

1) **Einige Misserfolge nach der Star-Operation, zum Theil unmittelbar darnach, zum Theil erst später eintretend,** von J. M. Ray, M. D., Louisville.

3 Verluste durch primäre Hornhaut-Vereiterung oder Wundinfection, 1 durch Iris-Blutung (das zweite ohne Iridectomie operirte Auge ergab guten Erfolg), 2 durch eitrige Irido-Chorioiditis von einem vernarbten Irisprolaps ausgehend (nach scheinbar primärem guten Erfolg), endlich 2 durch Nachstar-Operation (unmittelbar darauf eintretende Netzhautablösung und Glaskörpervereiterung).

Es folgen **Gesellschaftsberichte,** insbesondere die manches Interessante bietende Discussion über die an anderer Stelle referirte Versammlung der Western Ophthalmological and Oto-Laryngological Association, und **Referate.**

Juli.

1) **Ein Fall von Enophthalmus traumaticus,** von Swan M. Burnett, M. D., Washington.

Vor 4 Monaten schwere Verletzung, über die Einzelheiten nicht zu erfahren waren, durch eine störrische Kuh. Am rechten Supraorbitalrand tiefe, eingezogene Narbe. Augapfel selbst von unveränderter Form und Beweglichkeit; S = 0; Glaskörper gleichmässig dicht getrübt, wahrscheinlich durch Blutung.

Links Narbe an der Thränencanal-Gegend. Das linke Auge ist tief eingesunken, steht 1 cm tiefer als das rechte, die Furche am Oberlid so stark ausgeprägt, dass der Anschein eines schlecht sitzenden, künstlichen Auges erweckt wird; abgesehen von der Adduction sind alle Bewegungen des linken Auges erheblich verhindert; S = Finger: $2^1/_2$ m; Pigmentablagerung auf der Linsenkapsel; ophthalmoskopisch sind an den grösseren Venen nach unten starke weisse Begrenzungsstreifen zu sehen. Das Zustandekommen des Enophthalmus in diesem Falle wird erklärt durch plastische Entzündung des Orbitalgewebes mit narbiger Zusammenziehung und mit Schwund des Orbitalfettes.

2) **Salpetersäure als Aetzmittel bei Hornhautgeschwüren,** von J. S. Johnson, M. D., Ann Arbor.

Die chemisch reine Säure wird je nach der gewünschten Aetzwirkung, in 9- bis $15\,^0/_0$ Lösung frisch bereitet, mittelst eines entsprechend der Geschwürs-

form geschnitzten, mit der Säure durchtränkten Holzstückchens auf das Geschwür applicirt.

3) **Ein Wasserschirm für Ophthalmologen**, von P. de Obarrio, M. D., Berlin.

Der in der Berliner ophth. Gesellsch. demonstrirte (vgl. d. Centralbl. 1899, S. 185) und nach Verf.'s Angaben von Sydow in Berlin hergestellte Schirm soll Wärme- und Lichtstrahlen vom Kopfe des zu Untersuchenden abhalten.

4) **Klinische Mittheilungen. Ein Fall von Epitheliom des Augenlides, mit mikroskopischer Untersuchung**, von H. Moulton, M. D., Fort Smith.

Es folgen **Gesellschaftsberichte.**

August.

1) **Ueber Anomalien des Linsen-Kapsel-Epithels und über Cataracta polaris anterior**, von Adolf Alt, M. D., St. Louis.

Verf. hatte Gelegenheit vier aus der Anatomie (ohne Anamnese) erhaltene Augen von Erwachsenen mikroskopisch zu untersuchen, deren Befund ihm verwerthbar schien für die noch umstrittene Erklärung der Entstehung der vorderen Polar-Cataract. Den auf den ersten Blick scheinbar begründeten Einwurf, es handele sich um durch die Härtung entstandene Kunstproducte, weist er damit zurück, dass viele in gleicher Weise behandelte Augen den Befund nicht zeigten. Er fand nämlich Continuitätstrennungen im Kapsel-Epithel selbst, wie auch Unterbrechungen des Zusammenhangs zwischen diesem Epithel-Lager und der Linsen-Kapsel; in einem Auge mit Hornhautnarbe von früherer Perforation fand sich auch ein kleiner, vorderer Pyramidalstar. Diese entweder angeborenen oder vielleicht erst später bei heftiger Perforation der Hornhaut entstandenen Anomalien des Linsen-Epithels vergleicht Verf. mit den Beschädigungen des Endothels der Descemetis; sie erst ermöglichen bei Hornhaut-Perforation oder auch ohne eine solche bei sonstigen heftigen Hornhaut-Entzündungen das Eindringen schädlicher, phlogogener Substanzen in die Linse, und dadurch die Bildung einer vorderen Polarcataract.

2) **Die Behandlung des Irisprolapses**, von F. C. Heath, M. D., Indianopolis.

8 Fälle. Ist für möglichste conservative Behandlung, auch bei Vorfall nach Cataract-Operation.

3) **Sympathische Ophthalmie, durch Glioma retinae veranlasst**, von Adolf Alt, M. D., St. Louis.

Verf. sah den Fall erst, nachdem die sympathische Entzündung bereits ausgebrochen und das primär erkrankte Auge, auf welchem 2 Jahre vorher zufällig die Bindehaut entdeckt worden war, vor einem Jahre von dem Hausarzt wegen starker beständiger Lichtscheu des zweiten Auges entfernt worden war. Trotzdem nahm die Entzündung ihren Lauf. Ueber etwaige Verletzung des ersten Auges konnte nichts in Erfahrung gebracht werden. Das 5jährige Kind

hatte nur noch zweifelhaften Lichtschein. Unter energischer Quecksilberkur stieg S allmählich auf Fingerzählen in 8 Fuss; doch trat bald ein Recidiv in der Orbita ein mit tödtlichem Ausgang.

Es folgen **Gesellschaftsberichte.**

September.

1) **Ein Fall von Spindelzellen-Sarcom der Orbita,** von H. D. Bruns, M. D., New Orleans und Adolf Alt, M. D., St. Louis.

Bei einem 4jährigen Jungen wurde seit zwei Monaten eine allmählich wachsende, einem Gerstenkorn ähnliche Geschwulst des rechten Oberlides bemerkt. Es wurde ein Lidabscess diagnosticirt, bei der Incision kam aber kein Eiter, das Messer stiess auf weiches, stark blutendes Gewebe. Nun wurde die Diagnose auf maligne Neubildung gestellt, das Lid sammt Augapfel entfernt und die Orbita eviscerirt; trotzdem nach einiger Zeit tödtliches Recidiv. Die anatomische Diagnose wurde von Alt gestellt.

2) **Historische Skizzen,** von C. M. Hobby, M. D., Jowa City.

a) Niederdrückung der Cataract. Obwohl schon am Anfang dieses Jahrhunderts von Wenzel mit treffenden Gründen abgethan, wurde diese Methode doch später noch viel, selbst von Aerzten geübt; Verf. selbst musste zwei solche anderwärts behandelte Augen in den 70er Jahren enucleïren; er selbst machte einmal eine Reclination bei einem 94jährigen, kränklichen Mann, um demselben für seine letzten Lebensmonate Sehvermögen zu verschaffen; der Zweck wurde auch erreicht.

b) Pterygium und Verbrennungen des Auges.

3) **Ein Fall von frühzeitiger Diagnose eines Choroidal-Sarcoms. Enucleation und mikroskopische Bestätigung,** von Adolf Alt, M. D., St. Louis.

31jähriger, sonst gesunder Arbeiter, klagt über Funkensehen und Schatten vor dem linken Auge. $S = {}^{20}/_{30}$. Im Gesichtsfeld peripheres Scotom; dem entsprechend im Augengrund ca. $4^1/_2 : 3$ Pa grosse Abhebung der Netzhaut, gelblichweiss mit rothen Flecken; nach einiger Zeit beginnende Pigmentirung dieser Stelle. Enucleation. Nach 19 Monaten kein Recidiv.

4) **Ein Fall von Glaucoma chronicum simplex bei einem 13jährigen Mädchen, augenscheinlich veranlasst durch Einträufelung von Atropin,** von Adolf Alt, M. D., St. Louis.

Das jetzt 10jährige Mädchen ist links erblindet; Pupille weit, starr; T + 2; einige erweiterte Episcleralvenen; tiefe, glaucomatöse Excavation in einem myopischen Auge. Rechts ist $S = {}^{20}/_{C}$; T + 1; Pupille weit, träge reagirend; Gesichtsfeld bedeutend verengt; Sehnerv excavirt, nicht so tief als links. Dieser Zustand, bezw. die Verschlechterung des Sehens, beginnend mit Schmerzen im Auge, soll vor 5 Jahren unmittelbar nach einer anderwärts behufs Refractionsbestimmung vorgenommenen Atropin-Einträufelung angefangen haben. — Da letzteres nicht ärztlich constatirt ist, sondern nur von Patienten, bezw.

deren Mutter angegeben wird, möchte Ref. doch Bedenken tragen, einzig und allein auf Laien-Aussagen hin den in der Ueberschrift angegebenen ätiologischen Zusammenhang als feststehende Thatsache anzunehmen.

Es folgen **Gesellschaftsberichte.**

October.

1) **Klinische Messungen der Pupillarreaction,** von Lucien Howe, M. D., Buffalo.

Verf. bespricht die physiologischen Ursachen der verschiedenen Pupillenweite, die Methoden der Messung, die bisher angegebenen Instrumente, und empfiehlt das von H. L. de Zeng, Buffalo, Angegebene. (New York. Med. Journ. 17. Juni 1899.)

---

2) **Ein Fall von Ast-Embolie der Art. centralis retinae,** von B. L. Millikin, M. D., Cleveland.

30jährige, sonst gesunde Patientin bemerkte vor 4 Tagen links Sehstörung. Jetzt hat das Auge eine S = $^6/_{60}$; das Gesichtsfeld zeigte vom Fixirpunkt aus nach innen unten ein absolutes, paracentrales Scotom. Dementsprechend im Augengrunde von der Papilla optica aus schläfenwärts oberhalb der Macula eine weissliche Netzhautzone. In diese Zone hinein verläuft ein kleiner Arterienast, dessen Ursprung sehr schwer festzustellen war, er schien direct hinter der Art. temporalis superior hervorzukommen. An einer Stelle dieses Aestchens am Papillenrande war eine plötzliche Kaliberverkleinerung; hier sass der Embolus. Der Embolus verschwand in wenigen Tagen, es blieb nur eine leichte Kaliberverkleinerung zurück, die Sehschärfe hob sich auf $^6/_{30}$, aber eine leichte Blässe der betreffenden Netzhautstelle, und vor allem das Scotom waren noch nach einem Jahre festzustellen.

---

3) **Ein Fall von Tuberculose der Conjunctiva,** von F. L. Henderson, M. D., St. Louis.

56jährige Patientin, die schon länger tägliche Temperatursteigerungen hat, welche für Malaria gehalten werden, bekommt an der Conjunctiva des rechten Oberlides ein an Grösse zunehmendes, Eiter secernirender Geschwür mit Schwellung der präauricularen und Cervical-Drüsen. Die mikroskopische Untersuchung ergab Riesenzellen, Tuberkel und Tuberkelbacillen; Auskratzung und Aetzung des Geschwürs; glatte Heilung. Tod nach 5 Monaten an Lungentuberculose.

---

4) **Introversion der Iris,** von L. W. Beardsley, M. D., St. Louis.

34jähriger Arbeiter war vor 4 Tagen von seinem $3^1/_2$jährigen Sohn mit dem Finger ins Auge gestossen worden. In der Hornhaut frische Narbe, 3 : 2 mm, zahlreiche flottirende Trübungen in der Vorderkammer, dunkel gefärbt wie nach einer Blutung; im Glaskörper unzählige Trübungen, wie sich später herausstellte, theils Blutungsreste, theils Linsenbröckel; iridocyclitische Reizung. Von der Iris war absolut nichts zu sehen, auch Ciliarfortsätze konnten nicht gesehen werden. S = Handbewegungen in einem Meter. Die Entzündung ging unter Atropinsalbe und Verband wieder zurück, und S hob sich wieder auf $^1/_3$.

Als bemerkenswerth hebt Verf. sowohl den letzteren Umstand hervor, als auch die völlige Resorption der Linse bei dem 34 jährigen Patienten.

Es folgen **Gesellschaftsberichte.**

November.

1) **Physiologische Verschiedenheiten in der Grösse des Mariotte'schen blinden Fleckes,** von Howard F. Hansell, M. D., Philadelphia.

Die Angaben über Lage und Grösse des blinden Fleckes sind in den Lehrbüchern nicht übereinstimmend und vielfach unzutreffend. Verf. machte eingehende Untersuchungen, zunächst an gesunden, emmetropischen, myopischen und hyperopischen Augen, darüber, sowie über die Uebereinstimmung zwischen blindem Fleck und Grösse der Papille, Staphylom u. dergl. Die gefundenen Zahlen lassen sich hier nicht im Einzelnen wiedergeben; es sollen nur die hauptsächlichen Durchschnittswerthe angeführt werden. Die Entfernung zwischen Fixirpunkt und Mittelpunkt des blinden Fleckes bei Emmetropen betrug rechts durchschnittlich 8,1 cm (9—6,8), links 8 (9,1—7), bei Hyperopen rechts 8,1 (9,3—7), links 8,4 (9,5—7,2), bei Myopen rechts 8,5, links 9,03. Der Mittelpunkt des blinden Fleckes liegt unter der Horizontallinie durchschnittlich rechts 10,6 mm, links 7,3 bei Hyperopen, 9,07 mm bezw. 9,03 bei Myopen, 10,3 bezw. 9,8 bei Emmetropen. Der Längendurchmesser beträgt rechts 30,9 mm durchschnittlich, links 31,4 bei Emmetropen, 35 bezw. 33,6 bei Hyperopen, 40 bezw. 36 bei Myopen, der Breitendurchmesser des blinden Fleckes rechts 26,8 mm, links 26,4 bei Emmetropen, 28 bezw. 26,9 bei Hyperopen, 35 bezw. 35,2 bei Myopen. Die Gestalt des blinden Fleckes war also bei Emmetropie in der Regel die eines Ovales mit senkrecht gestelltem Längsdurchmesser. Eine Uebereinstimmung der Lage und Grösse des blinden Fleckes mit dem ophthalmoskopischen Bilde der Sehnervenpapille konnte nur bei Myopie gefunden werden, entsprechend der Form der chorioidalen Veränderungen und des Staphylomes. Verf. verspricht sich von weiteren derartigen Untersuchungen bei Neuritis optica, Stauungspapille und Glaucom interessante Ergebnisse.[1] — Er prüfte[2] derart, dass er ein kleines, schwarzes Kreuz auf weissem Papier von den verschiedenen Richtungen des Gesichtsfeldes hereinführte, bis es nicht mehr gesehen wurde, und zieht diese Methode derjenigen vor, bei welcher erst der blinde Fleck gefunden wird, und dann von diesem aus nach verschiedenen Richtungen das schwarze Kreuz nach auswärts geführt wird bis zum Sichtbarwerden. In letzterem Falle wird nämlich der blinde Fleck unbewusst grösser.

2) **Traumatischer Enophthalmus,** von S. C. Ayres, Cincinnati.

35 jähriger Mechaniker erlitt vor 10 Monaten eine ernstliche Verletzung der rechten Supraorbitalgegend und Augenbraue durch einen Besenstiel. Darnach schmerzhafte Lidschwellung. Als Pat. vom Verf. zuerst gesehen wurde, war die Entzündung bereits abgelaufen; die rechte Lidspalte war nur 6, die linke 11 mm weit; das rechte Auge sass 3 mm tiefer in der Orbita, als das linke, glich einem schlecht sitzenden künstlichen Auge und war in der Beweglichkeit nach innen frei, nach aussen und nach oben beschränkt, nach unten gänzlich gehindert. Der rechte Augapfel war in Form und Spannung unverändert, nach oben leichte Iridodialyse mit theilweiser Ruptur des Linsen-Aufhängebandes und schlotternder Iris. Sehnerv war blass, sonstiger Augengrund normal

[1] Die längst bekannt sind. H. [2] Auf etwa 26 cm Entfernung. H.

$S = {}^{15}/_{200}$. — Verf. nimmt in diesem Falle Entzündung des orbitalen Zellgewebes als Ursache des Enophthalmus an, nnd fügt einige analoge Fälle aus der Literatur bei.

---

3) Glaucom in einem aphakischen Auge, 3 Jahre nach der Star-Operation, von S. D. Risley, M. D., Philadelphia.

77jährige, vor 3 Jahren mit runder Pupille operirt, hatte nach einer Nachstar-Operation eine Sehschärfe von $^{6}/_{V}$. Der jetzt eingetretene acute Glaucomanfall war als secundär aufzufassen, durch ringförmige Verwachsung der Iris mit dem dichten Kapselrest veranlasst, und wurde durch Iridectomie beseitigt, mit Wiederherstellung der Sehschärfe.

---

4) Ein neues stationäres Ophthalmoskop ohne Reflexe, von Walter Thorner, M. D.

Siehe Bericht über den internat. ophth. Congress in Utrecht 1899.

Es folgen **Gesellschaftsberichte.**

December.

1) Bericht über 100 aufeinander folgende Star-Extractionen, von Samuel Theobald, M. D., Baltimore.

20 einfache Extractionen, 26 mit präparatorischer, 52 mit gleichzeitiger Iridectomie. 90 Erfolge, 6 Theilerfolge, 2 ohne Erfolg, 2 Verluste durch Eiterung. Bezüglich der Einzelheiten und Complicationen muss auf das Original verwiesen werden.

---

2) Ein neues stationäres Ophthalmoskop u. s. w. (Schluss.)

Neuburger.

XIV. The Royal London Ophthalmic Hospital Reports. 1899. May.

1) Retrobulbar optic neuritis, by E. Nettleship.

Verf.'s klinische Vorlesung beschäftigt sich in der Hauptsache nur mit den einseitigen Sehnerven-Entzündungen und lässt die symmetrischen, toxischen Amblyopien ausser Betracht. Verf. unterscheidet zwei Categorien retrobulbärer Neuritis nach ihren klinischen Erscheinungen, die idiopatische und symptomatische, die aber bisweilen nicht auseinander zu halten sind. Der Verfall des Sehvermögens ist in der Regel rapid und erreicht gewöhnlich nach 1 bis 5 Tagen seinen Tiefstand, der Grad der Sehstörung ist sehr verschieden und schwankt zwischen dem schwächsten Nebligsehen und vollständiger Erblindung, wobei eine Analogie im Augenspiegelbefund keineswegs erwartet werden darf. Die Besserung, sofern sie nur schnell genug eintritt, kann auch in den schlimmsten Fällen zur Heilung führen. In der Gruppe der symptomatischen Neuritiden sind die leichten Störungen nicht so häufig und dementsprechend auch die Prognose nicht annähernd so günstig. Das Gesichtsfeld ist sehr verschieden betheiligt, aber in jedem Falle besteht ein centrales Scotom, das oft mehr oder weniger fächerartig in die Peripherie ausstrahlt. Sehr häufig besteht Schmerzhaftigkeit, entweder spontan hinter dem Augapfel oder bei Bewegungen, vielfach nach einer Richtung oder bei Druck auf den Bulbus nach hinten. Der Schmerz pflegt dem Auftreten des Scotoms vorauszugehen und dann zu schwin-

den. Bei den symptomatischen Fällen pflegt er, wenn er überhaupt vorhanden, heftiger und von viel längerer Dauer zu sein. Ophthalmoskopisch sind in der Regel, wenn auch nur zarte Veränderungen zu constatiren, wie alle Grade von hauchartiger Trübung der Papille, bisweilen leichte aber deutliche Schwellung. Es ist verkehrt, zu sagen, dass die retrobulbäre Neuritis durch den Augenspiegel gar nichts erkennen lasse. Dies gilt nur für manche systematische Erkrankungen bei denen der Befund erst mach Wochen erhoben werden kann. Später zeigt sich bei beiden Kategorien fast immer die Verfärbung der Papille. Der Grund in der Verschiedenheit der ophthalmoskopischen Erscheinungen liegt nicht nur in der verschiedenen Heftigkeit der Entzündung, sondern auch in ihrer Entfernung von der Eintrittsstelle des Sehnerven. Die Diagnose ist nach alledem nicht schwer. Es kann sich allenfalls nur noch um partielle Thrombose der Centralarterie oder um Blutung in die Scheide handeln; ferner muss man an angeborene Amblyopie eines Auges denken und vor Allem an hysterische Amblyopie, zumal gerade nervöse Frauen häufig an Neuritis retrobulbaris erkranken. Pupille und Gesichtsfeld erleichtern aber hier die Differentialdiagnose, wenn schon nicht andere Stigmata, Suggestionserfolge u. s. w. dazu verhelfen. Die Prognose ist im Allgemeinen gut, das Endresultat meist zwischen 5. bis 10. Woche gegeben. Bezüglich der Häufigkeit stehen die idiopathischen Fälle in erster Reihe, und zwar sind die einseitigen am zahlreichsten, unter 88 Fällen 73. Unter den doppelseitigen sind zu unterscheiden die Fälle, die den einseitigen gleichen, aber zu Recidiven mehr neigen und die Sehschärfe dauernd herabsetzen können, und zweitens die nach ihrem ersten Schilderer von dem Verf. Harting'sche Neuritis genannte Gruppe, welche sich durch rapiden Verfall des Sehvermögens auf beiden Augen nacheinander und schnelle, vollkommene Wiederherstellung ohne Recidive und irgend welche Complicationen seitens anderer Nerven auszeichnet. Das Geschlecht anlangend, waren von 88 Fällen idiopathischer Neuritis 58 weiblich, 30 männlich; das Alter betrug in 69 Fällen unter 40, in 17 Fällen über 41 Jahre; nur 3 unter 15 Jahren, darunter 2 Mädchen kurz vor dem Eintritt der Menses. Die jüngeren Fälle waren doppelt so oft weiblich als männlich, die über 40 Jahre vertheilten sich ziemlich gleichmässig auf beide Geschlechter Unter den Ursachen ragte besonders Influenza hervor. Einfache Erkältung bei ungünstiger Disposition des Körpers (9 Fälle), Gicht (6 Fälle) Typhoid (4 Fälle), Syphilis (2—5 Fälle) und functionelle oder organische Erkrankungen des Nervensystems (mindestens 27 Fälle) kommen weiter in Betracht. Verf. betont, dass er die Syphilis als eine sehr seltene Ursache der idiopathischen Neuritis betrachtet, während sie in der symptomatischen Gruppe eine grössere Rolle spielen mag. Verf. sieht in der acut einsetzenden und mit partieller oder voller Besserung endigenden Neuritis ein sehr verdächtiges Frühsymptom späterer multipler Sclerose oder anderer Rückenmarkserkrankung ausser der Tabes, gerade wie man bei einfacher progressiver Atrophie der Papille letztere zu fürchten Grund hat. Besonders bei doppelseitigem Auftreten muss man daran denken; hat doch Verf. bei 6 von 15 doppelseitigen Fällen die Patienten mehr oder weniger gelähmt gefunden.

---

2) A note on the elastic tissues of the eyeball, as shown by sections stainnd with acid orceïn (illustrated), by E. Treacher Collins.

Mit Hülfe der Unna'schen Orceïnfärbung ist es Verf. gelungen, die elastischen Gewebszüge in den verschiedenen Augentheilen bis in die feinsten Vertheilungen zu verfolgen. Er fand ungefähr folgendes: In der Hornhaut färbt sich

die Descemetis bei genügend langer Einwirkung der Orceïnsäure viel tiefer als die anderen Theile, — wie z. B. die Substantia propria und mit ihr gleichartig die Bowman'sche Membran, ein Beweis also, dass der Charakter der Bowman'schen Membran der Hornhautsubstanz verwandter ist, als der descementischen Haut, und der Ausdruck der Lamina anterior elastica für Bowman's Membran irrig ist. Die Fasern der Lig. pectinatum enthalten wieder viel elastische Elemente, ihre tiefe Färbung kann eine ganze Strecke rückwärts in die Sclera hinein verfolgt werden, noch über die Grenzen des Fontana'schen Raumes hinaus bis zur Mitte der Sclera. In dieser letzteren finden sich eine Reihe feinster elastischer Fasern vor, feiner als in der Haut, welche sich nach verschiedenen Richtungen ausbreiten, zum Theil quer, zum Theil longitudinal verlaufend, letztere parallel mit den Faserbündeln des weissen fibrösen Gewebes und in Wellenlinien geordnet. Die äusseren Scleralschichten enthalten mehr elastische Fasern als die inneren, die hinteren mehr als die vorderen. Um den Opticus herum lagert ein dichter Plexus, der quer durch den Nerven Fasern durch die Lamina cribrosa schickt. Von der Lamina cribrosa zieht ein feines Netzwerk von elastischen Fasern nach hinten um die centralen Blutgefässe. In der Pial- wie Duralscheide des Opticus finden sich zahlreiche Fasern, in ersterer feiner und geschlängelt, in letzterer stärker, aber auch wellenförmig und parallel zu den meisten fibrösen Faserzügen. Die Sehnen der Muskeln enthalten natürlich und am meisten in der Muskelscheide zahlreiche elastische Fasern. Auch in der Augapfelbindehaut zeigen sich zwischen Epithel und Sclera viel straffe elastische Fasern, sowie in der innern Wand der Blutgefässe. In der Iris nur, so weit Blutgefässe vorhanden sind. Ferner färbt sich die Bruch'sche Membran dunkel. Die Linsenkapsel steht ungefähr mit der Descemetis auf gleicher Stufe; die Linsenfasern mit der Substantia propria der Hornhaut. Tiefer färben sich auch die Fasern des Lig. suspensorium.

---

3) **Report on an eye having some unusual congenital peculiarities,** by C. Devereux Marhall. (Illustrated.)

---

4) **A case of traumatic pulsating exophthalmos; ligation of the right common carotid artery; partial cure; remarks,** by Arnold Lawson.

Von besonderem Interesse in diesem sonst nicht ungewöhnlichen Falle, der eine 41jährige Frau betraf, ist das Auftreten mehrfacher Anfälle von Nasenbluten nach der Ligatur der Carotis. Jedesmal danach trat eine erhebliche Besserung der Symptome auf, die sich allmählich weiter zur Qual der Kranken, trotz der Unterbindung, eingestellt hatten; und die endgültige zuletzt über 13 Monate dauernde Besserung datirt ebenfalls von der letzten schweren Attaccke von Nasenbluten. Vielleicht, dass dadurch erst zeitweilig der Blutdruck herabgesetzt und die Gerinnung des Blutes befördert wurde, was beides die Bildung eines festen Thrombus an der Ligaturstelle begünstigen musste. Auffallend war ferner das isolirte Befallensein des Abducens, während sonst auch andere Nervenlähmungen, ja ganze Ophthalmoplegien verzeichnet werden. Der Umstand, dass diese Nerven an der Aussenseite des Sinus liegen, wo sie nicht gegen eine knöcherne Wand gedrückt werden, sondern ausweichen können, mag diesen Umstand bedingt haben. Bezüglich der Unterbindung schlägt Verf. vor, die Ligatur nicht an der Carotis communis, sondern an der interna anzulegen, was, abgesehen von der grösseren operativen Leichtigkeit, die Bildung eines resistenten

Thrombus besser gewährleiste. Eine wichtige Rolle in der Behandlung spiele die Nothwendigkeit einer sehr langen, auf viele Wochen ausgedehnten horizontalen Lagerung.

---

5) **Sarcoma of the uveal tract,** by C. Devereux Marshall.

Dieser Bericht ist eine statistische Ergänzung der im Jahre 1891 von Lawford und Collins veröffentlichten Erhebungen. Von jenen 103 Fällen waren 1891 schon 40 gestorben, seitdem ist in weiteren Fällen der Tod eingetreten. Von den damals als sicher lebend verzeichneten 39 Fällen leben noch 6 und zwar 17, 16, 12, $9^3/_4$, $9^1/_2$ und $8^2/_3$ Jahre nach der Operation. Von 10 bekannt gewordenen Todesfällen waren 7 Mal Recidive nachgewiesen, 2 Mal waren die Todesursachen unbekannt geblieben; 1 Mal direct angegeben, dass ein Recidiv nicht erfolgt wäre. Von zwei weiteren Fällen ist gleichfalls der inzwischen an Metastasen erfolgte Tod anzunehmen, so dass jetzt statt s. Zt. 40 Todesfälle 52 zählen, und zwar von 58 Patienten, deren Krankheitsverlauf nachzuspüren war. 34 davon hatten Metastasen = 58,62 $^0/_0$ gegen 32,9 $^0/_0$ der früheren Statistik. Neu fügt Verf. die Uebersicht über 58 weitere Fälle hinzu: 24 männliche, 31 weibliche (3?). Das Ueberwiegen des weiblichen Geschlechts ist diesmal ganz gegen die Regel. Das durchschnittliche Alter betrug 54,63 Jahre; der jüngste Patient war ein 28jähriger Mann, der älteste eine Frau von 74 Jahren. Die beiden Seiten waren fast gleich oft befallen (27 Mal rechts, 28 Mal links). Bei erhöhter Tension zeigte sich die Aderhaut 22 Mal allein ergriffen und nur 5 Mal der Ciliarkörper mit betheiligt. In 6 Fällen war die Tension herabgesetzt. Hier war nur ein Fall dabei, bei welchem die Geschwulst auf die Aderhaut beschränkt blieb. Normale Tension zeigte sich in 27 Fällen. Diese Zahlen bestätigen Lawfort's schon 1896 ausgesprochene Ansicht, dass bei Geschwülsten, die den Ciliarkörper verschonen, die Tension weniger Neigung zum Steigen verräth, als wo derselbe betheiligt ist. Die Enucleation allein wurde in 56 Fällen, die gleichzeitige Ausräumung der Orbita in 2 Fällen gemacht. Von 35 noch lebenden Fällen sind 11 recidivfrei seit 3 Jahren und länger, bis zu 7 Jahren (in 3 Fällen). 6 Todesfälle an Metastasen oder Recidiven waren nachzuweisen, 12 Fälle blieben bezüglich ihres weiteren Verlaufs unbekannt. In 6 Fällen trat der Tod aus anderen Ursachen ein. Locale Recidive als Todesursache waren in 33,3 $^0/_0$ zu zählen (gegen 8,86 $^0/_0$ der ersten Statistik). Verletzungen als vermuthete Ursache der Geschwulstbildung konnte anamnestisch in 10,34 $^0/_0$ angegeben werden; sie hatten aber wohl kaum eine ätiologische Bedeutung. Heredität kam in der überwiegenden Mehrzahl der Fälle gar nicht in Frage; immerhin kamen bei vier Patienten in der Anamnese die Angaben vor, dass in der Familie bösartige Geschwülste aufgetreten waren, ohne dass aber über deren Natur etwas Bestimmtes verlautete. In einem einzigen Fall aber ist das Sarkom bei Vater und Tochter bestimmt festgestellt worden. Eine übersichtliche Tabelle von den 58 neueren Fällen schliesst den Artikel. **Peltesohn.**

XV. The Ophthalmic Record. 1899. October.

1) **Cyste des Glaskörpers,** von J. Oscroft Tansley, M. D., New York.

17jähriger Patient klagt über Abnahme der Sehkraft des rechten Auges seit einem Jahre. Mit + $^1/_6$″ sieht man im Glaskörper einen frei beweglichen, ca. Pa grossen sphäroidalen Körper, der selbst durchsichtig und von einer durchsichtigen Kapsel umgeben ist. Da er Einkerbungen und Pigmentpunkte

und -linien zeigt, hat er Aehnlichkeit mit einer Kartoffel. Zuerst dachte Verf. an einen abgestorbenen Cysticercus, dann an eine Filaria(?). Wiederholte Untersuchungen ergaben keine Veränderungen; der Augengrund zeigt keine sonstigen Erkrankungen, so dass Verf. über die Aetiologie im Unklaren ist.

---

2) Bericht über 7 Fälle von Netzhaut-Veränderungen im Gefolge von Erkrankungen der amerikanischen Truppen in Cuba und Puerto Rico, von W. K. Rogers, M. D., Columbus.

Nach Malaria, gelbem Fieber, Dysenterie, Typhus zeigten sich bei 7 Soldaten verschiedene Veränderungen des Augengrundes als Oedem der Macula lutea, zahlreiche kleine, glänzende Herdchen in der Netzhaut mit kleiner Blutung, zahlreiche sagoähnliche Herde in der Peripherie in Nestern angeordnet, Retinitis proliferans hämorrhagischen Ursprungs mit Gefässverschluss, partielle Venenthrombose der Netzhaut, Retinitis centralis exsudativa, und Neuro-Retinitis mit kleinen Blutungen. Unter tonisirender Behandlung gingen die Veränderungen vielfach zurück, doch blieb häufig Schwäche der Sehkraft zurück. Der Arbeit sind einige interessante Abbildungen beigegeben. Die Fälle sind nach Verf. nicht zahlreich und typisch genug, um irgend welche befriedigende Schlussfolgerungen zu ziehen auf die Häufigkeit und die Beziehungen dieser Augenerkrankungen zu den primären Allgemeinerkrankungen. Aber ein Charakteristicum haben sie gemeinsam, nämlich den in grösserem oder geringerem Maasse vorhandenen schlechten Ernährungszustand (in einem Theil der Fälle ausgesprochene Anämie), theils durch die Krankheit selbst, theils durch die im Felde erhaltene schlechte Kost verursacht; als zweites Charakteristicum ist aufzuführen, dass, abgesehen von zwei, alle übrigen Fälle mehr oder weniger ausgedehnte Gefässerkrankungen zeigten.

---

3) Bösartige Neubildungen des Auges, von John O. Mc Reynolds, daselbst.

Melanosarcom der Chorioidea bei einem 18jährigen Mädchen; Enucleation, kein Recidiv. — Epitheliom des Auges. Entfernung beider Lider, des geschrumpften Bulbus, des angrenzenden Orbitalgewebes und Periostes; glatte Heilung; bezüglich Recidivs ist die verstrichene Zeit zu kurz. — Gliosarcom der Retina. 2jähriger Knabe; Gliom beider Augen; um temporäre Erleichterung gegen die Schmerzen zu verschaffen, Enucleation beider Augen nach einander. Tod an multiplen Metastasen.

---

4) Bericht über einen Fall von toxischer Amblyopie, der die Wichtigkeit der Entdeckung dieser Krankheit bei Eisenbahnbeamten illustrirt, von J. O. Stillson, M. D., Indianopolis.

---

5) Die Refraction trachomatöser Augen, von E. Hamilton, Wichita.

Anknüpfend an seine früheren Untersuchungen (Ophth. Rec. 1896. Januar.) berichtet Verf. über neuere Refractionsbestimmungen an 230 trachomatösen Augen, die zum weitaus grössten Theil Refractions-Anomalien, insbesondere Hyp und As (bis 87 %) zeigten; letzteres hält Verf. für prädisponirend (?) zu einer Infection; andererseits glaubt er, dass der nicht selten beobachtete As inversus durch das Trachom bedingt sei.

29

6) **Exstirpation des Ganglion cervicale supremum gegen Glaucom,** von Geo F. Suker, Toledo.

70jähriger mit beiderseitigem Glaucom, rechts absolut, links S = $^{20}/_{200}$. Durch Iridectomie wird links weiterer Verfall des Sehvermögens hintangehalten und der Druck herabgesetzt. Rechts traten unter starker Druckerhöhung lebhafte Schmerzen auf; beides wurde durch Exstirpation des rechten Ganglion sympathicum cervicale supremum nach Jonnesco zum Verschwinden gebracht, ohne erhebliche sonstige Nebenerscheinungen. Auf die Sehkraft des linken Auges hatte die Operation keinen Einfluss.

---

7) **Ein Fall von Mikrophthalmus mit breitem Colobom der Chorioidea,** von Frank Allport, Chicago.

---

8) **Cilientragende Geschwulst der Bindehaut,** von Frank Allport, Chicago.

Dermoid der Augapfelbindehaut, angeboren; Auge sonst normal. Der 13jährige Knabe zeigt keine sonstigen angeborenen Anomalien. Abtragung.

---

9) **Ein ungewöhnlicher Fall,** von E. W. Reagan, Canton, Ill.

31jähriger Patient. Rechts Cataract (? traumatica), Extraction mit Iridectomie an der Stelle, an welcher eine Synechie bestand. Links vor 10 Jahren Verletzung mit Nagel; Myopia excessiva. Patient arbeitet mit einer Brille rechts + 10,0 D (S $^{6}/_{15}$) und links — 10,0 D (S $^{6}/_{21}$) ohne jede Beschwerde; dass Patient diese Correction gut verträgt, erscheint dem Verf. bemerkenswerth.

Es folgen **Referate** u. dergl.

November.

1) **Zwei neue Astigmatismus-Tafeln,** von F. H. Verhoeff, Baltimore.

Zu beziehen von E. B. Meyrowitz, New York. Ohne Abbildung schwer zu beschreiben.

---

2) **Bericht über einen Fall von Keratectomie,** von Charles W. Kollock, Charleston.

Gut verlaufene Staphylom-Operation.

---

3) **Emphysem der Lider nach Bruch der inneren Orbitalwand durch einen Faustschlag,** von Wendell Reber, Philadelphia.

---

4) **Intraoculare Blutung nach Star-Operation mit Wiedergewinnung befriedigender Sehschärfe,** von J. M. Ball, St. Louis.

64jährige Patientin wird nach präparatorischer Iridectomie unter Chloroform (wegen allgemeiner Nervosität) star-operirt. Heilung gut bis zum Abend des 5. Tages; dann trat in Folge von Gemüths-Aufregung unter Schmerzen heftige, die ganze Vorderkammer füllende Blutung ein. Dieselbe saugte sich jedoch allmählich auf und nach Durchschneidung der verdickten Kapsel hob sich S auf $^{15}/_{40}$.



5) Granitsplitterchen in der Hinterkammer, 14 Tage lang; heftiger Schmerz und starke Entzündung; spärliche Eiterung; Enucleation, von C. C. Stephenson, Little Rock.

Im Gegensatz hierzu führt Verf. Fälle aus der Literatur an, in denen Steinsplitter Jahre lang reizlos im Auge blieben.

---

6) Ein Fall einseitiger Retinitis albuminurica, von L. W. Dean, Jowa City.

20jährige Patientin, bis vor 6 Wochen gesund; seitdem Kopfschmerz und Abnahme der Sehkraft links. „Mit Rücksicht auf die constante Albuminurie, die charakteristischen Netzhautveränderungen, die urämischen Symptome, in Zusammenhalt mit dem Fehlen sonstiger wahrnehmbarer Störungen des Centralnervensystems, wurde die Diagnose einseitiger Retinitis albuminurica gestellt" — (aber die Beobachtungszeit ist nur 7 Wochen. Auch muss das 2. Auge nach Mydr. genau untersucht werden. Ref.)

---

7) Serpiginöses Syphilid des Lides, der Stirn und äusseren Nase, von H. V. Würdemann und W. R. Murray, Milwaukee.

Der Fall war bemerkenswerth durch die Schwierigkeit der Diagnose (Infection unbekannt), der Aehnlichkeit mit Lupus, dem anfänglichen Irrthum in der Beobachtung und durch die rapide Besserung bei entsprechender Behandlung.

---

8) Cassaripe bei Hornhaut-Eiterung, von John A. Donovan, Butte.

Wendet es als $10\,^0/_0$ Salbe an, und ist im Ganzen mit den Resultaten zufrieden. (S. dieses Centralbl. 1898, S. 409).

---

9) Relative Häufigkeit der Iritis bei Syphilis und Rheumatismus, nach Beobachtung an 3000 Fällen, von Randolph Brunson, Hot Springs.

Verf. fand zusammen mit 4 Freunden in Hot Springs unter 1500 Fällen von Syphilis etwas mehr als $3\,^0/_0$ und unter 1500 Rheumatikern $1\frac{1}{2}\,^0/_0$ Fälle von Iritis. Er glaubt, dass bei energischer Behandlung, sogleich nach dem Primäraffect, unter 500 Fällen von Syphilis noch nicht 1 Mal(?) Iritis auftritt.[1]

---

10) Bericht über einen Fall von Entfernung von Stahl aus dem Auge und Demonstration eines neuen transportablen Elektromagneten, von Walter B. Johnson, Paterzon.

Erfolgreiche Entfernung des am gleichen Tage durch Hornhaut und Iris eingedrungenen Splitters mittelst Aequatorialschnitt. Der Wundstar saugte sich auf; dichte Pupillarmembran blieb zurück. Der angewandte, kurz beschriebene Magnet ist an jede elektrische Beleuchtungsanlage anzuschliessen und von J. H. Brunnell u. Co., 76 Courtlandtstreet, New York City, zum Preise von 15 $ zu beziehen.

---

11) Totales Symblepharon des Oberlides, beseitigt durch Haut-Transplantation nach Thiersch, von F. C. Hotz, Chicago.

Verletzung durch Dynamit-Explosion. Nach Abtrennung des Oberlides vom Bulbus wurde auf eine genau dem zu bildenden Bindehautsack entsprechend geformte, dünne Bleiplatte eine nach Thiersch vom Oberarm entnommene

[1] Wie oft sah ich Iritis unter energischer Behandlung auftreten! H.

Hautpartie gelegt, diese unter das Oberlid geschoben und die Lidspalte mit drei Nähten geschlossen; nach 4 Tagen Entfernung der Bleiplatte (s. **May**, Arch. of Ophth. März 1899). Da Schrumpfung des Lappens eintrat, wurde eine zweite ähnliche Operation vorgenommen und nach Wolff (Arch. f. Augenh. Bd. 39) der Lappen am oberen Tarsalrand und an der Fascien-Ausbreitung der Sehne des Musc. rectus superior angenäht. Jetzt erfolgreiche Heilung.

---

12) **Die Wichtigkeit des Astigmatismus**, von Robert M. Lapsley, Keokuk.

Verf. wendet sich mit Recht gegen die Verordnung von schwachen Cylindergläsern für die Ferne von 0,25 bis 0,50 D, wenn Patient beim Sehen keinerlei subjective Beschwerden hat und die Sehschärfe durch das Glas eine relativ nur geringe Besserung erfährt.

---

13) **Klinische Casuistik**, von Allen Greenwood, Boston.

Acute Tenonitis bei zwei Schwestern. — Beiderseitige spontane Linsendislocation. 22jährige Idiotin. Die plötzlich eingetretene Luxation in die Vorderkammer scheint durch abnorme Kleinheit der Linsen und Atrophie der Zonula bedingt gewesen zu sein; da rechts Kerato-Iridocyclitis entstand, wurde zur Extraction geschritten, welche rechts nur mit grosser Schwierigkeit unter erheblichem Glaskörperverlust gelang, weil die Linse der Iris angewachsen war, während sie links zwar auch unter Glaskörperverlust, aber relativ leicht von statten ging. Gute Heilung, aber am 8. Tage plötzlicher Tod durch geringe Vitalität.

---

14) **Keratoconus**, von B. E. Kelly, Carroll.

11jähriges Kind. Rechts Keratoconus, dessen Spitze weisse Auflagerung zeigte; S = Finger in 2′. Iridectomie unter Cocaïn (! 11 Jahre) und Druckverband. Da Patient während der Operation unruhig war, scheint die Linsenkapsel verletzt worden zu sein; denn am 2. Tage war die Linse getrübt; später Discision; Aufsaugung ohne Zwischenfall. Unter Druckverband wurde für längere Zeit die Hornhautkrümmung wieder fast normal und S mit + 1,0 $^{20}/_{60}$. Verf. konnte keinen derartige Fall in der Literatur finden(!).

---

15) **Ist Orthoform immer zuverlässig bei Keratitis?** von C. R. Gardner, Northampton.

10 $^0/_0$ Orthoformsalbe gegen die Schmerzen bei Ulcus corneae, 10 $^0/_0$ Protargol und Eserin. Da eine immer grösser werdende weisse Infiltration von dem Geschwür ausging, wurde das Orthoform weggelassen, statt dessen Holocaïn und Wasserstoffsuperoxyd angewendet, daneben noch Protargol und Eserin, wie bisher. Jetzt rasche Heilung.

---

16) **Rasche Wiederherstellung normaler Sehkraft nach Glaskörperblutung**, von Louis A. Bize, Tampe.

---

17) **Zwei Fälle von Herpes Zoster ophthalmicus — einer davon mit Glaucom complicirt**, von James W. Dalbey und L. W. Dean, Jowa.

76jähriger mit ausgedehntem Herpes der rechten Augenlider und der Stirn, mit Keratitis bullosa und Drucksteigerung rechts; heftige Schmerzen. Strychnin und Tinc. phosph., Chloralhydrat und Morphium, leichtes Purgans; Eserin. Nach 10 Tagen blieb Pat. aus Behandlung aus. Eine später ander-

wärts vorgenommene Iridect. r. endete (neuroparalyt.) mit Panophthalmie. Das l. Auge war ein Jahr später noch völlig gesund. — 20jähriges, nervöses, hysterisches Fräulein klagt über heftige Schmerzen in und unter dem linken Auge; dieselben wurden auf eine Neuralgie hysterischen Ursprungs zurückgeführt; Elektricität und Tinc. phosph. brachten keine Besserung; 2 Wochen später erschien ein Herpes des linken Unterlides im Gebiet des Nervus infraorbitalis, mit Freibleiben des Auges.

---

18) Augenärztliche Beobachtungen in der Armee auf den Philippinen, von Nelson Miles Blask.

December.

1) Thrombose oder Embolie der Arteria centralis retinae nach Unterbindung der Halsgefässe, von H. Gifford, Omaha.

Dem 56jährigen Patienten wurde die linke Tonsille wegen Carcinom von aussen her exstirpirt, wobei die beiden Carotiden und Jugulares unterbunden werden mussten. Die Wärterin bemerkte sofort nach der Operation, dass die linke Pupille viel kleiner war als die rechte, Patient selbst erst nach einer Woche, dass er links blind war. Die linke Pupille war eng, reactionslos; S = 0. Die Umrisse des Sehnerven waren vollständig untergegangen in einem prominenten, glänzenden, weissen, ödematösen Gewebe, das ungefähr doppelt so weit sich erstreckte, als der normale Sehnerv. Die umgebende Retina war leicht ödematös, die Macula weiss mit dem kirschrothen Fleck in der Mitte. An der Stelle der Papille auf dem ödematösen Gewebe konnte nur ein Gefäss entdeckt werden, die andern konnten nur am Rande der Schwellung mehr oder weniger deutlich gesehen werden, diejenigen von ihnen, welche überhaupt Blut enthielten, zeigten unterbrochenen Blutstrom. Nach weiteren zehn Tagen war das Oedem des Sehnerven zurückgegangen. Der Blutstrom in den Gefässen, welche alle geringeres Caliber zeigten als das normale, wieder continuirlich. Das Auge blieb blind. Nach 2 Monaten Tod an Pneumonie. Verf. nimmt eine Thrombose nicht nur der Centralarterie an, sondern auch mit Rücksicht auf die starke Schwellung des Sehnerven eine der kleinen, den Sehnerven selbst versorgenden Arterien. Aehnliche Fälle berichten Siegrist (Heidelb. ophth. Ges. 1898) und A. Graefe (Deutsche med. Wochenschr. 1898. Nr. 40).

---

2) Ein einfacher Augenschirm, von S. Mitchell, Hornellsville.

Aus Pappdeckel angefertigt, nahezu senkrecht in Verlängerung der Stirnrichtung angebracht, so dass auf das Auge gelegte Verbandstücke durch ihn festgehalten werden; Verf. empfiehlt ihn wegen seiner Reinlichkeit und Billigkeit zur Nachbehandlung Star-Operirter.

---

3) Zwei Fälle von Methylalkohol-Amaurose durch Inhalation des Dampfes, von R. S. Patillo.

Zwei bisher gesunde, Tabak und Alkohol nur mässig geniesende Männer in den 30er Jahren waren damit beschäftigt, neue Bierfässer mit Schellack zu überziehen. Dieser war gemischt mit Columbia-Sprit, der 97—98% Alkohol enthalten sollte. Bei dem einen Falle nach 4 Tagen, bei dem andern nach 2 Wochen — dieser hatte eine ähnliche Arbeit schon Jahre lang betrieben, aber diesmal zuerst den Schellack mit Columbia-Sprit gemischt, — traten unter

Schwindel, Uebelsein und Stirnkopfschmerz Sehstörungen ein, die sich in wenigen Tagen bis zu völliger Erblindung steigerten, dann trat wieder geringe Besserung ein, jedoch blieb die Sehschärfe auf Fingerzählen in 1—3′, auf einem Auge nur auf Lichtschein beschränkt. Der Sehnerv erschien bläulich bezw. getrübt weiss.

4) **Ein Fall von Verschluss der Netzhaut-Circulation, mit einer Reihe von Skizzen, welche die Veränderungen im Gefässsystem während der Wiederherstellung und die Neubildung von Blutgefässen in der Netzhaut demonstriren,** von Swan M. Burnett, Washington.

85jähriger, sonst gesund, erblindete plötzlich auf einem Auge; ein Sector des Gesichtsfeldes blieb erhalten und allmählich im Laufe von Monaten hob sich Sehschärfe wieder auf $^{6}/_{18}$; vom Gesichtsfeld blieb die untere Hälfte ziemlich erhalten, nach oben hin 10°. Der erste Augenspiegelbefund zeigte die Arterien fadenförmig, eine ganz unterbrochen, die Venen etwas gestaut bis auf eine, die unterbrochenen Blutstrom zeigte; zum Bilde der Embolie fehlte jedoch das Oedem der Macula und der kirschrothe Fleck im Centrum. Die vom Verf. an der Hand von Skizzen beschriebenen, allmählich eintretenden, interessanten Veränderungen können hier nicht im Einzelnen geschildert werden. Die Venen füllten sich verhältnissmässig rasch wieder, aus einer erfolgte eine Blutung; auch die Arterien füllten sich wieder, nur eine zeigte noch lange zwei Unterbrechungen; an diesen Stellen bildeten sich auch später Knäuel neues Capillaren; ebenso bildeten sich interessante Anastomosen an anderer Stelle, an welcher eine Arterie gänzlich verschwunden war. Der Sehnerv wurde weiss. Verf. hält den Vorgang für eine Thrombose der Centralarterie (verweist auf Haab's Arbeiten); die Neubildung der Gefässe hält er für bedingt durch den pathologisch veränderten Zustand der Netzhaut und verweist auf die Arbeit von Tornatola (s. Med. Congr. in Moskau, und Ann. di Ott., 1897, Sept. u. October).

Neuburger.

XVI. Ophthalmic Review. 1899. Januar.

On finding the axes of cylindrical lenses, by Ernest Maddox.

Um die Neigung von Cylinder-Achsen in Winkelgraden zu bestimmen, verwendet Verf. den von einem Optiker Gradon angegebenen Goniometer. Derselbe besteht aus einem in 180 Winkelgrade eingetheilten Halbkreis, der von einem flachen Lineal begrenzt ist. Auf dem Brillenglase wird durch Tintenpunkte der horizontale oder senkrechte Durchmesser markirt und mit dem einen Ende am Centrum des Halbkreises festgehalten, um welches dann das Glas so lange gedreht wird, bis eine fixirte, senkrechte Linie, die etwa durch einen Thür- oder Fensterflügel gegeben ist, durch das Glas nicht mehr abgelenkt erscheint. Wenn man das Instrument mit dem Lineal senkrecht gehalten hat, braucht man dann bloss abzulesen, an welchem Grade des Halbkreises der zweite Tintenpunkt angelangt ist. Verf. selber hatte früher ein ähnlich geformtes Instrument gebraucht, das aber auf anderen Principien beruhte. Hier war der Radius des Halbkreises, welcher nach unten gehalten werden musste, durch einen mit einer Kugel beschwerten Faden dargestellt. Das Brillengestell ruhte in einer Furche, welche in die freie Kante des Lineals geschnitten war, und wurde mit diesem zusammen so lange gedreht, bis senkrechte Linien nicht mehr abgelenkt erschienen. Dann gab der beschwerte Zwirnsfaden die Neigung direct am Halb-

kreis an. Eine Combination beider Instrumente wird jetzt von Gradon als Gradon's verbesserter Goniometer hergestellt.

Es folgen **Referate.**

Februar.

Idiopathic recurrent intra-ocular haemorrhages, by Victor Miller.

Verf.'s Fall gehört zu den typischen, recidivirenden Glaskörper-Blutungen der jungen Leute. Er betraf einen 28jährigen Heizer, der schon in der Jugend häufig und heftig aus der Nase geblutet hatte. Verf. giebt bei der Gelegenheit einen kurzen Ueberblick über die Literatur des Gegenstandes.

Es folgen **Referate.**

März.

Follicular conjunctivitis caused by cocaïn, by W. Koster.

Verf. glaubt vor der Anwendung des Cocaïns in gewissen Fällen warnen zu sollen. Er hat die Bemerkung machen können, dass bei längerem Gebrauch von Cocaïn-Einträufelungen die Blutgefässe der Conjunctiva leiden und zarte Blutungen häufig erfolgen. Auch werden Follikel sichtbar, wo sie normaler Weise nicht gefunden werden, im oberen Fornix und der oberen Lidbindehaut. Einen charakteristischen Fall beobachtet er bei einer Dame, die gegen eine leichte catarrhalische Conjunctivitis längere Zeit Cocaïn erfolglos angewendet hatte, und später zahlreiche kleine Ecchymosen und ungewöhnlich zahlreiche Follikel zeigte, die nach 10tägigem Aussetzen des Cocaïn völlig verschwanden. (In ähnlichem Sinne fürchtete man früher die Atropin-Conjunctivitis, bis man lernte, sterile Lösungen zu gebrauchen. D. Ref.)

Es folgen **Referate** und **Gesellschaftsberichte.**

April.

The theory of accommodation, by M. Tscherning.

Enthält genaue Zahlen und Abbildungen über das auf den letzten Congressen wiederholt discutirte Thema, und muss im Original nachgelesen werden.

Mai.

On the mobility and position of the artificial eye after enucleation, by Priestley Smith.

Verf. räth bei der Enucleation sehr sorgfältig und vorsichtig die Conjunctiva so nahe wie möglich am Hornhautrande ringsum abzulösen und sie so wenig wie möglich zu unterminiren; die Muskelinsertionen dicht an der Sklera zu durchschneiden, um die Tenon'sche Kapsel möglichst wenig zu trennen; und wenn dann nicht genug Platz für die Entbindung des Bulbus geschaffen ist, kleine, radiäre Einschnitte zwischen den Muskeln in das Bindehautloch zu machen. Es darf im Allgemeinen am Bulbus so wenig wie möglich haften bleiben. Während hierüber so ziemlich alle Operateure einig sind, räth Meyer, was die Vereinigung des Bindehautsackes anlangt, zur senkrechten Naht, während Czermak überhaupt von der Naht abräth, die die Heilung nicht beschleunigt, dafür aber stets den Stumpf verkleinert. In den letzten 15 Monaten



hat Verf. das Schmidt-Rimpler'sche Verfahren in etwas modificirter Weise adoptirt, indem er die Sehnen, oder einzelne von ihnen in die Conjunctiva vernähte, und damit sehr aufmunternde Resultate erzielte. Die Nähte werden 10—12 mm vom Limbus entfernt durch Muskel und Bindehaut gelegt und machen keinerlei Schwierigkeit; nur muss man sich in Acht nehmen, sie beim Ablösen der Insertion nicht zu durchschneiden. In den ersten Tagen nach der Operation ist die Beweglichkeit des Stumpfes zweifellos ohne Fehl. Ob sie andauert, ist noch nicht mit derselben Sicherheit zu behaupten, aber nach den bisherigen Vergleichen mit früher Operirten zu erhoffen. — Gegen das Einsinken der künstlichen Augen bewähren sich nach seinen Erfahrungen die neuesten von Snellen empfohlenen, hinten convexen Prothesen.

Es folgen **Referate.**

Juni.

The use of direct sunlight in examining eyes with hazy dioptric media, by Edwards Jackson.

Verf. kann nach vierjährigen Versuchen in Fällen, wo die getrübten Medien die gewöhnliche Augenspiegelung erschwerten oder unmöglich machten, die Spiegelung mit directem Sonnenlicht als so gut wie gefahrlos empfehlen. Es gelingt damit freilich auch nicht, alles zu durchleuchten, aber man kann durch wolkige Glaskörpertrübungen hindurch Geschwülste und Netzhautablösung erkennen, ebenso in Glaucomfällen mit unklaren Medien die Abwesenheit von Tumoren feststellen. Die Gefahr einer Blendung ist trotz der Mydriasis, deren man bedarf, nicht zu fürchten.

Es folgen **Referate** und **Gesellschaftsberichte.**

Juli.

1) **Note on the methods of advancing the recti muscles of the eyeball,** by J. B. Story.

Verf. hat das Verfahren, welches Praun in diesem Centralblatt 1898 beschrieben hat und auch von Valude schon geübt wurde, unabhängig von diesen Autoren ersonnen. Er rühmt eine ganze Reihe von Vorzügen, die diese Methode der Vornähung mit sich bringt.

---

2) **A simple demonstration of the focusing of rays in astigmatism,** by A. Freeland Fergus.

Es folgen **Referate** und **Gesellschaftsberichte.**

August.

Relation between visual acuity and efficiency, by Archd. Stanley Percival.

Verf. versucht für die Beziehungen zwischen Sehschärfe und Erwerbsfähigkeit eine brauchbare und einfache Formel aufzustellen: $e = \frac{5}{6} \cdot \frac{2S}{S+2}$, wobei S die Summe der Sehschärfe beider Augen darstellt; und B (die Grösse des binocularen Sehvermögens) $= \frac{1}{5} e \cdot \frac{S-D}{S+D}$, wobei D die Differenz der Sehschärfen beider Augen ist. Bei der homonymen Hemianopsie, die Berry mit

$^1/_3$ Erwerbsfähigkeit einschätzt, will Verf. zwischen rechts- und linksseitiger zu Gunsten ersterer einen Unterschied machen, weil Lesen und Schreiben durch erstere weit mehr behindert sind. Eine Tabelle giebt zum Schluss für alle gewöhnlichen Fälle von Sehstörungen die berechneten Ausfälle an Erwerbsfähigkeit an.

Es folgen **Referate** und **Gesellschaftsberichte.**

September.

The stereoscope as a test for inefficiency of the ocular muscles, by George J. Bull.

Verf. hat mit vielem Nutzen das Holmes'sche Stereoskop zur Untersuchung von Muskel-Insufficienzen verwendet, wo die gewöhnlichen Untersuchungen mit Prismen im Stich liess oder unvollständige Resultate gaben. Der Vorzug liege darin, dass die Augen nicht unter besonderen und unnatürlichen Verhältnissen geprüft werden, sondern analog den Verhältnissen beim Lesen und Schreiben. Das Holmes'sche Stereoskop gestattet eine Fusionsamplitude bis 30°, von 20° Convergenz bis 10° Divergenz zu messen. Darüber hinaus hilft ein anderes Stereoskop mit gekreuzten Achsen, bei welchem das rechte Auge nur das linksseitige Object und umgekehrt sieht, und bei dem man eine Convergenz von 40° noch bestimmen kann. Die Scala, die Verf. als Grundlage für seine Messungen angefertigt hat, rechnet mit Linsen von 6 D, die 86 mm von einander abstehen, mit einer Distanz der Drehpunkte von 65 mm und einer Pupillendistanz von 60 mm. — In einem Falle, wo Maddox eine Exophorie mit leichter Hyperphorie ergab, zeigte das Stereoskop, dass die Fusion nur wenige Secunden bei niedrigen Graden von Convergenz aufrecht erhalten werden konnte. Bei parallelen oder divergent gerichteten Achsen war sie nicht möglich. Bei sehr starker Divergenz allein trat eine leichte Hyperphorie des rechten Auges ein. So brauchte demnach eine Operation (?) für die Hyperphorie gar nicht in Frage zu kommen, was man nach Maddox allein nicht feststellen konnte.

Es folgen **Referate.**

October.

The pathological significance ot sympathetic irritation and its connection, if any, with sympathetic ophthalmitis, by F. Richardson Cross.

Verf. theilt, wie alle Autoren, die sympathischen Augenleiden in functionelle und entzündliche ein, mit dem Vorbehalt, dass bisweilen beide Kategorien unmerklich in einander übergehen können. Welche Art von Affection auf dem primären Auge zu sympathischen Erscheinungen Veranlassung geben, welche nicht, lasse sich mit Sicherheit nicht aussprechen, wenn auch mit nur seltenen Ausnahmen für die eigentliche sympathische Entzündung immer eine perforirende Verletzung des ersten Auges gefunden werden konnte, während, wo diese fehlte, in der Mehrzahl der Fälle, nur eine sympathische Reizung in Frage kam. Etwa sieben sicher beobachtete Fälle von wahrer Ophthalmie bei nicht penetrirender Primärverletzung seien allerdings von zuverlässigen Beobachtern veröffentlicht worden. Im Uebrigen seien die Ursachen ausserordentlich verschieden, von den einfachsten operativen Eingriffen bis zum schwersten Trauma; von

alten Schrumpfungsprocessen, Aderhaut-Verknöcherungen bis zur künstlichen Prothese. Auch der Opticusstumpf könne nach der Enucleation noch durch narbige Verwachsungen mit der Nachbarschaft zu Irritation und Ophthalmie Veranlassung geben. Die Länge des Intervalls bis zum Ausbruch der sympathischen Erkrankung schwanke ausserordentlich, zwischen wenigen Wochen, zwei bis drei Monaten, was die Regel bilde, und vielen (?) Jahren. Das gelte sowohl für die blosse Reizung, wie für die ausgesprochene Entzündung, wenngleich im Grossen und Ganzen für erstere die längeren Intervalle vorwiegen. Ueber die wahre Natur des Leidens sei man trotz aller Theorien über Reflexneurose und Ophthalmia migratoria als septischer Uveitis noch im Unklaren, sowohl über die Fortpflanzungsbahnen wie über die Organismen, welche auf diesen den Process von einem Auge zum andern tragen. Die Deutschmann'schen Experimentalversuche hätten noch keine Bestätigung gefunden, während viele neuere Untersucher direct das Vorhandensein von Mikroorganismen bestreiten. Angelucci habe mit von sympathischer Ophthalmie stammenden pathogenen Mikrokokken im Kaninchenauge künstlich Iridocyclitis und eine Infiltration längs des Opticus, des Chiasma bis zur subretinalen Zone des andern Nerven erzeugen können, aber sympathische Erscheinungen am andern Auge blieben aus, weil, wie Angelucci glaube, überhaupt bei Thieren eine sympathische Entzündung nicht künstlich hervorgerufen werden könne, und diese dem Menschen allein eigen sei. Auch die neueren Experimente Bach's und seine Theorie von der neurotrophischen Wirkung der Ciliarnerven führt Verf. an. Zum Schluss weist er auf die eigenthümliche Erscheinung hin, dass gerade die eitrige Panophthalmitis selten wahre sympathische Ophthalmie erzeuge, und dass die Entzündung des sympathischen Auges niemals eine suppurative sei, und zieht das seltene, wenn auch in einem Falle von Snellen beschriebene, gleichzeitige Auftreten cerebraler Meningitis in den Kreis seiner Betrachtung. Das rationellste und sicherste therapeutische Mittel sei natürlich immer noch die Enucleation.

Es folgen **Referate** und **Gesellschaftsberichte.**

November.

The use of euphthalmin: a new mydriatic, by James Hinshelwood.

Verf.'s Versuche mit $5\,^0/_0$ Euphthalminlösung haben folgende Ergebnisse gehabt: 2 oder 3 Tropfen bringen innerhalb 20—30 Minuten volle Mydriasis, die durch vorherige Einträufelung einer $1\,^0/_0$ Holocaïnlösung noch erheblich beschleunigt werden kann. Die begleitende Accommodations-Schwäche, in ihrem Grade wechselnd, schwindet vollständig nach $1^1/_2$—2 Stunden. Irgend eine Reizung oder ein Unbehagen tritt nicht ein, die Bindehautgefässe sind nicht injicirt und die Cornea nicht alterirt; ebenso wenig die Tension. Vergiftungserscheinungen kamen nie vor. Die Mydriasis schwindet vollständig nach 8 bis 12 Stunden. Das Euphthalmin komme also dem idealen Mydriaticum näher als jedes (?) andere Mittel.

Es folgen **Referate.**

December.

Orbital tumors, by Gustavus Hartridge.

Verf. beschreibt ein Spindelzellen-Sarkom bei einem 12jährigen Mädchen. Es schien vom Bindegewebe der Orbita seinen Ursprung zu nehmen und umschloss vollständig den Bulbus und den Sehnerven, infiltrirte die untern Muskeln.

besonders den R. inferior und haftete leicht am Periost des untern Randes. Der Bulbus war normal geblieben. Ein zweiter Fall betraf einen 47jährigen Mann, der bis vor 9 Monaten sein künstliches Auge getragen hatte — der Bulbus war etwas mehr als 8 Jahren wegen eines intraoculären Tumors entfernt worden — dann aber dasselbe wegen einer allmählich zunehmenden Schwellung der Orbita, die zuletzt schmerzhaft und entzündlich wurde, nicht mehr halten konnte. Hier ergab die mikroskopische Untersuchung der exstirpirten Geschwulstmasse ein Granulom, welches durch Einsinken des Centrum eine cystenähnliche Form angenommen hatte und vermuthlich als Syphilom anzusprechen war.

Es folgen **Gesellschaftsberichte** und **therapeutische Notizen.**

Peltesohn.

XVII. Journal of Eye, Ear and Throat Diseases (Baltimore). 1899. Juli.

1) **Cocaïn-Conjunctivitis,** von J. A. Pratt, M. D., Aurora.

2 Fälle von Idionsynkrasie gegen 4 % Cocaïn-Lösung. Heftige Conjunctivitis mit Thränen, Lichtscheu, vorübergehender Hornhaut-Trübung; in dem schweren Falle war auch die entsprechende Seite der Nasen- und Rachenhöhle congestionirt. Heilung.

---

2) **Divergenz hohen Grades, erfolgreich behandelt durch Vorlagerung beider Interni und lang fortgesetzte stereoskopische Uebung,** von Wilh. Campbell Posey, M. D., Philadelphia.

Es folgen **Referate.**

October.

1) **Therapeutische Maassnahmen bei infectiöser Conjunctivitis,** von Dudley S. Reynolds, Louisville.

Empfiehlt bei muco-purulenter Conjunctivitis Ausspülungen mit Kochsalz- und Boraxlösungen unter Carbolsäurezusatz.

---

2) **Nachträgliche Krankengeschichte des Falles von Stahlsplitter in der Linse ohne Linsentrübung,** von Herbert Harlan.

Bei dem im Januar-Heft 1899 dieses Journals erwähnten Falle, in welchem die Linse 8 Tage völlig klar geblieben war, trat doch nachträglich noch Linsentrübung ein. Erfolgreiche Magnet- und Cataract-Operation; Hornhautschnitt, Kapsel-Eröffnung, Magnet-Einführung, Entfernung der Star-Massen. (Vgl. C.-Bl. f. A. 1899, S. 283.)

Neuburger.

XVIII. Westnik Oftalmologii. 1899. März—Juni. (Lit.-Beil. Nr. 7, 1899 u. Nr. 1, 1900 der St. Petersb. med. Wochenschr.)

1) **Ueber die Bedeutung nicht pathogener Bakterien in den infectiösen Erkrankungen des Auges,** von S. W. Lobanow.

Experimentelle Untersuchungen am Kaninchen. Injectionen von Reinculturen in Vorderkammer und Glaskörper. Bacillus candicans, violateus und ruber erwiesen sich als absolut unschädlich; Sarcina lutea, Bacillus subtilis und Proteus vulgaris erzeugten plastische Iritis; Bacillus prodigiosus, Mikrococcus agilis, Bacillus fluorescens putridus und Mikrococcus roseus hatten

Iridocyclitis zur Folge. Panophthalmie trat nie ein. (Vergl. die Arbeiten von Perles; siehe dieses Centralblatt 1895, S. 206. Ref.)

2) **Die Weite der Lidspalten bei den Eingeborenen,** von S. Lobanow.

Es wurden 272 gesunde und 594 trachomatöse Tschuwaschen im Gouvernement Ufa gemessen; die Länge der Lidspalte betrug durchschnittlich bei Männern 26 mm (18—32) und bei Frauen 24 (17—30), die Breite 7 (5 bis 12), bezw. 5 (3—11). Mit Rücksicht auf die von Adamück betonte Begünstigung des Trachoms durch eine enge Lidspalte ist von Interesse, dass alle Individuen mit enger Lidspalte trachomatös waren.

3) **Fall von Ptosis congenita,** von J. J. Günzburg.

Der Fall ist nahezu identisch mit dem von Goldzieher in diesem Centralbl. Juni 1898 beschriebenen, der durch subcutanes Fibrom und Riesenwuchs der Lidhaut veranlasst war; dazu kam bei dem 26jährigen Patienten noch starke Behaarung des in allen Dimensionen vergrösserten Lides.

4) **Beträchtliche Besserung eines Pannus corneae durch die sogen. Scott'sche (?) Operation,** von G. W. Epindtjew.

Die stärksten Gefässstücke wurden, soweit als möglich, der Länge nach aufgeschlitzt.

5) **Seltener Fall von fadenförmiger Bildung im Glaskörper,** von A. Chodin.

Vom Centrum der hinteren Linsenkapsel zieht ein etwa 1 cm langer wurmähnlicher Zapfen nach unten aussen und dann nach hinten in den Glaskörper, der am Ende dünner und blasser wird, frei beweglich und als Art. hyaloidea persistens aufzufassen ist. Staphyloma posticum, sowie Pigmentveränderungen.

6) **Membranbildung im Glaskörper,** von Kossobudski.

Birnförmige Membran, die den Sehnerven und dessen Umgebung deckt, daneben atrophische Herde mit Pigment, Chorioiditis disseminata. S = Fg in nächster Nähe. Angeblich von jeher auf diesem Auge schlechteres Sehen, vor mehreren Jahren plötzliche Verschlechterung nach versehentlicher Vergiftung mit für Ratten bestimmtem Gebäck; offenbar Phosphorvergiftung; bewusstlos gewesen, viel Nasenbluten. Durch Blutung ist nach Verf. auch die Membran entstanden.

7) **Zweijährige Thätigkeit der Privatklinik,** von N. K. Kirilew.

In Stawropol (Kaukasus) im Ambulatorium 39 % Trachomfälle; unter 218 Kalmücken 85 % Trachom.

8) **Ueber die Hornhautnaht nach Kalt,** von N. Angodski.

Empfehlenswerth bei Wunden und nach Operationen; die Nadel soll jedoch horizontal durch Cornea und Sklera ein- und ausgestochen werden.

9) **Zur Symptomatologie und Diagnostik der Verletzungen des Sehnerven,** von J. J. Günzburg.

Revolverschuss in die rechte Schläfe. Das rechte Auge ist sugillirt, vorgetrieben und wenig beweglich. Netzhaut-Arterien sehr eng, -Venen breit,

Papillengrenzen scharf, keine Blutaustritte; in der Macula grosser weisslicher Fleck mit kirschrothem Centrum. Pupile elliptisch. S = 0. Später Atrophia n. optici.

10) Ueber Lageveränderung der Linse bei Cataract-Extraction, von J. Tschuprin.

Die nach oben und hinten verschobene Linse, deren unterer Rand im Pupillargebiet und dann in der Wunde erschien, wurde mittelst eines scharfen Häkchens glücklich entfernt.

Juli—October.

1) Die Verpflanzung von Lippenschleimhaut bei Entropion, von G. Korkaschwili.

Bei 112 Fällen nur 6 Misserfolge; über den späteren Zustand ist allerdings nichts beobachtet. In 5 Fällen keine Naht, aber gute Anheilung des Lappens. Der Lappen wird durch Zinnpapier bedeckt, dann Watte und Verband. Erster Verbandwechsel nach 3 Tagen. Am 5. Tage Entfernung der Nähte.

2) Ueber den Einfluss des weiblichen Geschlechts-Apparates auf die Erkrankungen des Auges, von W. Belilowski.

1. Wiederkehrendes Augenleiden (zur Zeit Hypopyonkeratitis) bei Dysmenorrhoe, Oophoritis und Endocervitis. Nach halbjähriger Behandlung des Sexualleidens hörten die Augenerkrankungen völlig auf.

2. Akute Neuritis optica nach Supressio mensium bei einer 29jährigen, sonst gesunden Frau.

3. Neuritis optica bei einer 52jährigen, die vor $1^1/_2$ Jahren im 3. Schwangerschaftsmonate abortirte, und jetzt seit 4 Monaten keine Menses hat.

4. Beiderseits Hypopyonkeratitis bei einer 22Jährigen, die am Ende der Schwangerschaft steht. Künstliche Beschleunigung der Geburt. Nach 14 Tagen ist das Hypopyon resorbirt; die Geschwüre heilen aus. Später Iridectomie.

3) Casuistik der Augengeschwülste, von S. Lobanow.

1. Sarkom hinter dem Unterlid am Orbitalrande. Mikroskopisch zeigte sich die Structur der sog. Cylindrome, an einzelnen Stellen amyloide Degeneration, Kalkablagerungen und Bildung von Knochenkörperchen.

2. Dermoid der Bindehaut. Typisch, am äusseren Winkel, mit Haaren, Schleim- und Talgdrüsen.

3. Lymphoma molle der Bindehaut. Am Unterlid und äusseren Winkel und an der oberen Uebergangsfalte 2 erbsengrosse röthliche Tumoren.

4) Die Operation Krönlein's bei einer Neubildung des Sehnerven, von L. Golowin.

4jähriger Knabe war vor 9 Monaten vom Stuhl gefallen und hatte sich an der Stirne verletzt. Einen Monat später begann das rechte Auge vorzutreten. Das Auge steht jetzt um $1^1/_2$ cm vor, ist leicht nach unten verdrängt. S = 0. Durch das Unterlid hinter dem Augapfel ein praller, glatter Tumor durchfühlbar. Ophthalmoskopisch: Stauungspapille und Blutaustritt. Die an der Sklera beginnende Geschwulst ging wurstförmig dem Sehnervenverlauf entsprechend bis dicht an das Foramen opticum. Die stumpfe Ausschälung

gelang leicht, nur an der Sklera und am Foramen opticum wurde durchschnitten. Die Geschwulst ist 5 cm lang, bis 2,5 cm dick und stellt sich mikroskopisch als Fibrosarcoma myxomatodes tunicae arachnoideae nervi optici dar; der Sehnerv lässt sich durch dieselbe hindurch verfolgen. 6 Monate nach der Operation: Ptosis, das Auge liegt tiefer als L, ist nach innen und unten gedreht, und schwach beweglich. Cornea unempfindlich. Sehnervenkopf blass, mit verwischten Rändern; überall Pigmentveränderungen nach Art der Retinitis pigmentosa. — 3 weitere Fälle wurden nach gleicher Methode gut operirt.

---

5) **Zwei Fälle von Cysticercus oculi,** von W. Kraisky.

35jährige Köchin; der Cysticercus sass an der unteren Uebergangsfalte. — 30jährige Bäuerin; die Blase sass subretinal in der Gegend der Macula; Operation verweigert; Iridocyclitis.

---

6) **Zahlenbericht der Kiewer Universitäts-Augenklinik, für 15 Jahre, 1883 bis 1897,** von M. Levitski.

34060 neue Kranke, ca. 8 % Trachom, Glaukom 1,3 %. Sehr bedeutend ist die Zahl der grösseren, ambulant ausgeführten Operationen (bis 1893 nur 16 Betten, jetzt 25), 295 Lid-Operationen, darunter 233 mit Schleimhaut-Transplantationen, 71 Schiel-Operationen; 97 Iridectomien; 46 Enucleationen, je 1 Exenteratio orbitae und Empyem-Operation des Sinus frontalis. — Und die Enderfolge? Neuburger.

XIX. Post-Graduate. New York. 1899. December.

1) **Biographische Skizze über den emer. Professor William Thomson** (am Jefferson College in Philadelphia).

---

2) **Ueber Strabismus convergens,** von St. John Roosa, New York.

---

3) **Eine klinische Vorlesung über hysterische Erblindung,** von William Oliver Moore, New York.

2 weibliche und 3 männliche Patienten, im Alter von 15—25 Jahren, theils ein-, theils doppelseitig blind, mit anderweitigen nervösen, bezw. hysterischen Symptomen. Bei einseitiger angeblicher Blindheit wurde durch Prismenprobe constatirt, dass das angeblich blinde Auge auch sah. Die Heilung erfolgte in allen Fällen verhältnissmässig rasch durch Trennung von den Angehörigen und Suggestion verbunden mit Anwendung starker elektrischer Ströme, Narcose und Operation (Canthoplastik) oder einfacher Narcose mit Verband des gesunden Auges.

---

4) **Latentes Schielen,** von Francis Valk, New York.

Verf. empfiehlt gegen latentes Einwärtsschielen die Kräftigung des Externus durch Verkürzung der Sehne dieses Muskels mittelst einer Catgut-Fadenschlinge. (S. Post-Graduate, 1896, Mai.)

---

5) **Klinisch interessante Augenfälle,** von Edward S. Peck, New York.

Ohne Besonderheiten: 2 Fälle von traumatischer Ruptur des Bulbus mit folgender Enucleation; Trachom mit theilweisem, beiderseitigem Symblepharon

beider Lider, sowie bandförmiger und interstitieller Keratitis; angeborener sklerosirter Schichtstar.

6) **Blennorrhoe in der Privatpraxis,** von Frank von Fleet, New York.

Verf. beklagt, dass in der Privatpraxis die Prophylaxe von den Hausärzten häufig nicht gehörig bethätigt wird, ferner, dass die Fälle vom Hausarzt nicht energisch genug behandelt und dem Augenarzt erst überwiesen werden, wenn bereits die Hornhaut afficirt ist.

7) **Fall von kleinzelligem Rundzellen-Sarkom der Orbita und Nebenhöhlen bei einem Kinde; Entfernung; Metastase; Tod,** von A. Edward Davis, New York.

Verf. betont, dass erfahrungsgemäss die Operation dieser Geschwülste nutzlos sei und Recidive nur um so schneller einträten; man solle daher sich darauf beschränken, bei zunehmendem Wachsthum der Geschwulst und fötider Ulceration durch theilweise Entfernung temporäre Erleichterung zu schaffen.

8) **Myopie und myopischer Astigmatismus. Therapeutische Bemerkungen,** von Edgar S. Thomson, New York.

9) **Kurzes Résumé über einige Augen-Verletzungen,** von James R. Nelson, New York.

Ruptur des Auges, Irisprolaps, Austritt der Linsen unter die Bindehaut und operative Entfernung derselben; Heilung mit $S = 1/2$. — Quere Durchtrennung der Hornhaut mit schmutzigem Schlächtermesser; völlige Heilung. — Messerwunde der Hornhaut ($2/3$) bei einem Kinde; trotz Iritis völlige Heilung mit guter Sehschärfe. — Verletzung mit spitzigem Stock, Iriscolobom, traumatische Cataract; Heilung mit $S = 2/3$. — Temporäre Erblindung und intensive Entzündung als Folge eines Blitzes. Der Augengrund zeigte keine Veränderung, dagegen bestand Keratitis und Conjunctivitis, die bald folliculären Charakter annahm, mit stärkster Lichtscheu, Thränenfluss und Erblindung; die Sehkraft kam nach einer Woche wieder, die Lichtscheu bestand noch. Nur ganz allmählich wichen die Erscheinungen unter Ruhe und Dunkelkur; noch Monate lang später, als die Erscheinungen vergangen waren, bestand verringerte Ausdauer beim Lesen.

10) **Oculare Reflexneurosen (abdominale Typen),** von S. W. S. Toms, New York.

Zwei weibliche Patientinnen anfangs der 20er Jahre und ein Mann, 51 Jahre alt, mit vielerlei Klagen über Leibschmerzen, schlechte Verdauung, und Verstopfung verloren ihre Beschwerden, nachdem alle medicamentöse und andere Mittel fruchtlos gewesen waren, erst — durch Tragen entsprechender Cylindergläser von geringer Brechkraft. Alle 3 Patienten waren mehr oder weniger „nervös“.

Neuburger.

XX. Annales de Oftalmologia. Mexico. 1898. Band I. Juli.

1) **Ursachen der Verspätung der Wiederherstellung der Vorderkammer nach Star-Operationen,** von M. Uribe Troncoso, Mexico.

In einem Falle von Extraction verschiedenmaliges Eingehen mit dem Löffel behufs Entfernung der Corticalmassen. Am 3. Tage Pupille rund und schwarz, Wunde vernarbt, vordere Kammer nicht hergestellt. T stark herabgesetzt. Trotz Einträufelung von Atropin bildete sich die Vorderkammer erst 4 Tage später. Iris war oben innen ein wenig in die Schnittwunde eingeklemmt. Verf. betrachtete nicht letzteres als Grund des Fehlens der Vorderkammer, sondern nimmt an, dass durch das intime Anlegen der Iris und Cristaloidea an die, durch das wiederholte Eingehen des Löffels ihres Epithels beraubten Corneahinterfläche der Druckunterschied zwischen Glaskörper und Kammerinhalt beseitigt wird, so dass im ganzen Auge derselbe Druck herrscht. So fehlt der Stimulus zur Absonderung des Kammerwassers und erklärt sich das Fehlen der Vorderkammer auch bei völlig vernarbter Schnittwunde.

---

2) **Star-Operation bei Leprakranken,** von J. Santos Fernandez, Habana.

Wohlgelungene Extraction bei einem Falle von Lepra.

---

3) **Betrachtungen über die neueren Mydriatica,** von Otto Wernicke, Buenos Aires.

Verf. macht speciell auf die grossen Dienste aufmerksam, die uns ein accommodationslähmendes, aber die Pupille nicht beeinflussendes Mittel leisten würde.

August.

1) **Behandlung der Brandwunden der Bindehaut,** von C. Bryant, Omaha (Neb.).

Nach der Abstossung des necrotisirten Gewebes unterminirt Verf. die umliegende Conjunctiva und vernäht die Wunde.

---

2) **Haemorrhagia expulsiva nach Star-Extraction,** von F. Lopez, Mexico.

65jährige, myopische, leicht arteriosklerotische Dame. Leichte Albuminurie. Extraction ohne Iridectomie. Am Nachmittag des Operationstages plötzlich ein sehr starkes, aber schnell vorübergehendes Stichgefühl im operirten Auge. Am 3. Tage Verband leicht mit Blut befleckt. Nach Abnahme des Verbandes findet man den Lappen umgeklappt, Retina und Chorioidea vorgefallen, Skleralkapsel und Umgegend des Auges voll von geronnenem Blut. Enucleation.

September.

1) **Insufficienz der Augenmuskeln und ihre Behandlung,** von Frank S. Milbury, New York.

Verf. erhält gute Resultate mit den von Stevens angegebenen Methoden.

October.

1) **Prismatischer Effect decentrirter, sphärischer Linsen,** von A. Chacon, Mexico.



2) **Fälle von hysterischen Augenstörungen,** von J. Santos Fernandez, Habana.

Unter den 14 Fällen verdient hauptsächlich Erwähnung der neunte. Erblindung durch Atrophie des Sehnerven, hervorgebracht „durch die dauernde Einwirkung des Hysterismus" (?). Jedoch hat die Patientin vor vier Monaten an Influenza, gefolgt von Strabismus, aber ohne Sehstörung, gelitten.

November.

1) **Operative Behandlung der hochgradigen Kurzsichtigkeit,** von M. Uribe Troncoso, Mexico.

21jähriger Myop. Rechtes Auge — 23 D, cyl. — 3 D, 60°, S $^1/_6$. 2malige Discision, 2malige lineare Extraction. Leichte Verwachsung der Iris mit der Narbe. S ohne Corr. $^1/_6$, mit sph. — 1,50 D, cyl. — 1,50 D, 180°, $^1/_3$.

---

2) **Exenteration der Orbita mit Abtragung der Lider,** von J. Santos Fernandez, Habana.

---

3) **Versuche mit Aluminium als künstlichem Glaskörper,** von D. C. Bryant, Omaha (Neb.).

Verf. verwendet mit guten Resultaten, statt der Mules'schen Glaskugeln hohle, gefensterte Kugeln aus Aluminium.

December.

1) **Exenteration der Orbita mit Abtragung der Lider,** von J. Santos Fernandez, Habana.

4 Fälle von dauernder Heilung maligner Orbitalgeschwülste durch genannte Operationsmethode. Nur einmal hat mikroskopische Untersuchung stattgefunden.

---

2) **Behandlung der hochgradigen Kurzsichtigkeit durch Extraction der durchsichtigen Linse,** von A. Alonso, Potosi.

20jähriges Mädchen. Myopie — 20 D beiderseits. Retinochorioidale Veränderungen. Rechtes Auge S $^1/_{10}$ mit — 20 D. Discision, dann Linearextraction, schliesslich Nachstar-Operation. Emmetropie. S $^1/_5$.

1899. Januar.

1) **Notizen über Muskelvorlagerung,** von R. Jocqs, Paris.

---

2) **Retinitis proliferans als Folge von Glaskörperblutung,** von W. Campbell Posey, Philadelphia.

Februar.

1) **Beitrag zum optischen Studium der getrübten Linse,** von B. Demicheri, Montevideo.

---

2) **Senile Hypermetropie,** von J. Santos Fernandes, Habana.

Presbyopie entwickelt sich in Cuba in früherem Lebensalter als in Europa. Gleichzeitig bildet sich auch stets eine leichte Hypermetropie in früher sicher emmetropischen Augen.



3) **Seltne Complication einer Sinusitis frontalis,** von R. Jocqs, Paris.

Hauptsymptom der Sinusitis war Beschränkung der Bulbusbewegung nach oben. Nach Eröffnung des eiterhaltigen Sinus fand man seine untere Wand völlig verschwunden.

März.

1) **Beitrag zum optischen Studium der getrübten Linse,** von L. Demicheri, Montevideo.

---

2) **Behandlung der Wund-Infection nach Augenoperationen,** von Vito Signorino, Palermo.

Verf. empfiehlt Kauterisation der Wundränder und intravenöse Sublimatinjectionen.

---

3) **Poliopia hysterica,** von Otto Wernicke, Buenos Aires.

April.

1) **Beitrag zum optischen Studium der getrübten Linse,** von L. Demicheri, Montevideo.

Nicht zum Referiren geeignet. Der grösste Theil der Arbeit besteht in einer Zusammenfassung der vom Verf. in den letzten 4 Jahren in den Annales d'oculistique veröffentlichten Artikel über die optischen Eigenschaften der getrübten Linse.

---

2) **Beseitigung der Kurzsichtigkeit durch Ausziehung der Linse,** von M. Uribe Troncoso, Mexico.

Operation des linken Auges des unter November 1898 dieses Berichts erwähnten Patienten. Vor der Operation S $^1/_3$ mit — 20 D. Kein As. Nach linearer Extraction der vorher nicht discindirten Linse, kleiner Iridectomie und Nachstar-Operation. S, ohne Glas $^1/_4$, mit cyl. + 2 D, Axe 15°, $^1/_3$.

Mai.

1) **Sympathectomie bei Basedow's Krankheit,** von L. Demicheri und A. Lamas, Montevideo.

24jähriger, seit zehn Monaten leidender Patient. Rechts Elongation, links einige Tage später Exstirpation des Sympath. von oberhalb des Ganglion sup. bis unterhalb des Ganglion inf. Bedeutende Besserung des Allgemeinbefindens, Herzklopfen fast gänzlich verschwunden, Abnahme des Exophthalmus und der Tachycardie. 7 Monate später besteht die Besserung noch. „Sämmtliche Cardinalsymptome substituiren, wenn auch in geringerem Grade, aber ohne Zweifel ist die erhaltene Besserung enorm, ohne sichtbare Nachtheile.“ Nach der Operation stellte sich dauernde Verengerung der linken Pupille und leichte linksseitige Ptosis ein. Das Graefe'sche Symptom ist links verschwunden, rechts bedeutend vermindert.

---

2) **Augenleiden bei Influenza,** von J. J. Gonzalez, Guanajato.

Je ein Fall von Lähmung des R. internus, der Accommodation und von Chorioretinitis bei Influenza-Reconvalescenten.

Juni.

Conjunctivitis pseudomembranosa, von L. A. Alono, Potosi.

Band II. Juli.

1) **Durchblutung der Hornhaut,** von Otto Wernicke, Buenos Aires.

8jähriger Knabe. Faustschlag auf das rechte Auge beim Spielen mit einem 4jährigen Kinde. Starke Anschwellung der Lider und blutige Unterlaufung der Bindehaut. Vorstellung nach 4 Wochen wegen gänzlicher Blindheit und beginnendem Strabismus convergens. Leichte perikeratische Injection. Hornhaut glatt und glänzend. Nur ein peripherer, etwas mehr als 1 mm breiter Ring hat normale Durchsichtigkeit, der Rest ist von einem runden, chocoladenfarbigen, im Centrum etwas helleren und dort leicht durchscheinenden Flecke eingenommen. Der Rand des Fleckes ist scharf, an einigen Stellen gezähnelt, hier und da auf seiner Innenseite von dunkleren, concentrischen Linien begleitet. Vorderkammer sehr tief. Iris, soweit sichtbar, grünlich verfärbt und atrophisch. $T - 1$, $S = 0$.

2) **Bestimmung der Refraction nach den objectiven und subjectiven Methoden,** von M. Uribe Troncoso, Mexico.

3) **Eine neue Form bifocaler Gläser, hergestellt von J. L. Borsch,** von G. C. Harlan, Philadelphia.

Besteht aus einem concav-convexen Meniscus und einer genau hineinpassenden planconvexen Linse, beide aus Crownglas. Zwischen beiden ist in der unteren Hälfte Raum für eine kleine Convexlinse aus Flintglas ausgeschliffen. Bei starken Gläsern ist auch der Meniscus aus Flintglas hergestellt, wodurch die Linse dünner und ihre achromatische und periskopische Wirkung stärker wird.

August.

1) **Bestimmung der Refraction nach den objectiven und subjectiven Methoden,** von M. Uribe Troncoso, Mexico.

2) **Beschreibung eines Fusses für Reid's Ophthalmometer,** von C. A. Oliver, Philadelphia.

September.

1) **Blindheit in Folge von Hämatemesis,** von F. Lopez, Mexico.

45jähriger Mann. Nach einer Kraft-Ueberanstrengung Blut-Erbrechen und Blut in den Fäces, wenige Stunden später Bewusstlosigkeit, welche 5 Tage anhält. Beim Erwachen völlige Blindheit. Beide Papillen weiss, mit leicht verwaschenen Rändern und stark verengerten Gefässen.

2) **Acutes Oedem der Conjunctiva,** von D. M. Velez, Mexico.

3) **Zwei Fälle von Scopolamin-Vergiftung,** von L. Demicheri, Montevideo.

Im zweiten Falle handelte es sich um einen 34jährigen Mann, dem schon seit mehreren Tagen Scopolamin wegen doppelseitiger Iritis ohne Nachtheil eingeträufelt wurde. Um eine starke Erweiterung der Pupillen zu erreichen, that Verf. in jeden Bindehautsack ein kleines Körnchen Scopolamin Merck, liess die Thränenpunkte comprimiren und befahl dem Patienten, keine Schluckbewegungen zu machen. Trotzdem erschien $^1/_4$ Stunde später Schwäche in

Armen und Beinen und Druckgefühl in Nase und Rachen. Kaffee bessert die Symptome. Nach einer weiteren $^1/_2$ Stunde bricht Patient beim Versuche, sich hinzustellen bewusstlos zusammen und muss so nach Hause geschafft werden. Dort kehrt die Besinnung wieder, aber es erscheinen Krämpfe in Armen und Beinen, welche den Rest des Tages anhalten. Am nächsten Tage Alles normal.

October.

1) **Die neuen Theorien des Sehens,** von M. Uribe Troncoso, Mexico.

2) **Therapeutischer Werth der Chinin-Einträuflungen bei Eiterung der Hornhaut,** von J. J. Gonzalez, Guanajuato.

Einträuflung von 1 % Chininsalzlösung beschleunigt die Absorption des Eiters.

XXI. Annali di Ottalmologia di Quaglino, Guaita, Rampoldi. Seit 1899 im Verein mit den Arbeiten der neapolitanischen Augenklinik von Prof. De Vincentiis veröffentlicht. 1899. Fasc. 1.

1) **Anatomischer Befund bei Cysticercus im Glaskörper,** von De Vincentiis.

Verf. beschreibt makroskopisch einen wegen intraoculären Cysticercus enucleïrten Bulbus, in welchem sich neben dem gegenwärtigen Sitze des Wurmes eine von ihm früher bewohnte Cyste befindet. Als erste Alteration supponirt Verf. bei Cysticercus im Glaskörper eine Verflüssigung der nächstliegenden Schichten des letzteren, eine Nekrose desselben durch Colliquation, da der Wurm freie Bewegungen ausübt, auch die ersten Glaskörpertrübungen, welche in der unmittelbaren Umgebung des Wurmes sich bilden, deutlich flottiren. Die sich um diesen formirende Cyste ist meist discontinuirlich, was dem Wurm die Möglichkeit einer Dislocation verschafft. Auch kann die Cyste einreissen, wohl in Folge von Erweichung.

2) **Bakteriologische Untersuchungen über Thränensackleiden,** von Ricchi. (Laborat. von Prof. Guarnieri, Pisa).

Verf. isolirte zahlreiche Mikroorganismen und bespricht darauf Experimente mit Actinomyces albus und Saccharomyces, welche sich ebenfalls in einzelnen Fällen vorfanden. Durch mehrfache Impfung von einem Thiere auf das andere erreichte der erstere starke Virulenz. Die Saccharomyceten erwiesen sich als Saprophyten, die wohl der Umgebung entstammten. In dem Falle, wo Verf. Actinomyces fand, hatten sich noch keine Dacryolithen gebildet, wohl weil die Infection frisch war und daher die Zeit nicht hinreichte zur Verkalkung. Er fand nur Filamente und Sporen, aber Gasperini (1896, Annali d'Igiene) hat nachgewiesen, dass man bei Rindern aus diesen filamentösen Formen die charakteristischen Körner des Actinomyces züchtet, so dass die Frage der Identität entschieden ist. Weder auf Kartoffeln, noch auf andern Nährböden producirte der Actinomyces des Verf.'s Pigment, so dass er als albus charakterisirt wurde, welcher übrigens sehr verbreitet ist.

3) **Eigenthümliches Symblepharon,** von de Berardinis. (Klinik von Prof. de Vincentiis).

Verf. beobachtete eine Membran, welche die intacte Cornea bedeckte und vom convexen Rande des obern und untern Tarsus ausging, also eine Art

Symblepharon darstellte, welches sich während starker Schwellung und Ectropionirung der Lider durch Adhärenz gebildet hatte.

4) **Primäres Syphilom der Conjunctiva,** von demselben.

Beschreibung eines Falles von primärem, syphilitischen Ulcus auf der Conjunctiva des Oberlides. Literaturangabe.

5) **Lymphosarcom der Plica semilunaris,** von de Lieto Vollaro. (Klinik von Prof. de Vincentiis.) Mit 1 Tafel.

In der Plica sind beschrieben Melanosarcom, Angiom, Lymphangiom, teleangiectatisches Sarcom, Dermoid, Lymphosarcom. Letzteres von Piccoli; Verf. beschreibt einen ähnlichen Tumor bei einem 13jährigen Mädchen.

Fasc. 2.

1) **Ein Lymphosarcom der Thränendrüse,** von de Lieto Vollaro.

Bei einem 70jährigen war der Tumor in den letzten Jahren, mit Exophthalmus, Verdrängung des Bulbus und der äusseren Lidhälften nach unten, Ptosis, aus der Orbitalportion der linken Thränendrüse entstanden. Verf. definirt nach mikroskopischer Untersuchung den Tumor nicht als Lymphom, sondern als Lymphosarcom und findet in der von ihm zusammengestellten Literatur keinen analogen Fall. Der von Haltenhoff 1889 veröffentlichte Fall war mehr eine einfache lymphatische Hyperplasie der Thränendrüse. (Berlin beschrieb 1878 ein Lymphosarcom. Ref.)

2) **Die chronische Diplobacillen-Conjunctivitis,** von Bietti.

Morax (1896) und Axenfeld (1896) isolirten zuerst bei gewissen Conjunctivitis-Formen einen pathogenen Diplobacillus. Er verursacht die sog. anguläre Conjunctivitis und lässt sich auf Blutserum (auch der Thiere) unter Zusatz von Pepton, Fleischbrühe, Zucker und Salz nach Löffler züchten. Nicht jede anguläre Conjunctivitis ist durch Diplobacillus bedingt, sondern besonders die Formen, welche beide Lidcommissuren betreffen und nicht nur einfache Hyperämie, sondern mehr ein nässendes Erythem zeigen. Im Secret fand Verf. in 34 Fällen die Diplobacillen, mit oder ohne andere Microorganismen. Die Krankheit kann in jedem Alter, auch bei Neugeborenen auftreten. Verf. bespricht ferner eines Näheren die charakteristischen Merkmale der Reinculturen und empfiehlt als specifisch wirksam für die Therapie Zinksalze.

3) **Symmetrisches Papillom an allen 4 Lidrändern,** von Collucci.

Während papillomatöse Excrescenzen zwischen den Cilien nicht selten sind, fanden sich dieselben im gegenwärtigen sehr seltenen Falle bei einer 75jähr. Frau an der hinteren Kante aller 4 Lidränder als continuirliche Bildung, spitzen Condylomen ähnlich. Patientin litt auch an verrucösen Efflorescenzen an verschiedenen Stellen der Cutis. Die mikroskopische Untersuchung des Lidpapilloms ergab Hyperplasie der Cutispapillen und des Epithels, letzteres besonders in den tieferen Schichten mit schleimiger Entartung. Mit einer Tafel.

4) **Das Collyrium des Benvenuto,** von Finzi.

Verf. hat dieses im Mittelalter berühmte adstringirende Collyrium[1] mit befriedigendem Erfolge in 18 Fällen von Conjunctival-Erkrankungen angewendet.

[1] Aus Tictia = Zink-Oxyd. H.

5) **Elektricität behufs Diagnose des intraoculären Cysticercus,** von de Vincentiis.

In einem Falle, wo die getrübte, abgehobene Retina den Cysticercus nicht mit Gewissheit zu erkennen erlaubte, applicirte Verf. faradischen Strom durch die Schläfe und beobachtete dabei, dass ein bläulicher, gebogener Saum hinter der Netzhautablösung von deren Rande sich zurückzog und ferner, dass hinter der Fläche der abgelösten Netzhaut eine Art Bewegung einer zweiten zarten Wolke stattfand. Der Cysticercus wurde durch Meridianschnitt extrahirt. Verf. empfiehlt die Sclera schichtenweise zu durchtrennen und vor der Incision der Choroidea die Wundränder der Sclera durch eine Schlinge zu fassen, um eventuell Glaskörperverlust sofort zu verhindern.

Fasc. 3—4.

1) **Ein doppelter haploskopischer Perimeter,** von Gaudenzi.

Verf. hat den bereits 1897 angegebenen Apparat modificirt und giebt eine genaue Beschreibung desselben unter Anführung ähnlicher haploskopischer Untersuchungsmethoden aus der Literatur.

---

2) **Chirurgische Kur des essentiellen Blepharospasmus,** von Pes.

In einem Falle von Blepharospasmus fand Sistirung des Spasmus bei Druck auf die Schläfengegend statt, d. h. auf den Schläfenast des Trigeminus, auch bei Compression des N. facialis am foramen stylo-mastoideum, namentlich aber der Nasalgegend am innern Augenwinkel beiderseits. Es wurde daher beiderseits die Resection des Ramus nasalis externus des 1. Trigeminusastes ausgeführt. Subcutan wurde ferner längs des obern Orbitalrandes jederseits eine Metallfadenschlinge mit je 2 Nadeln durch den Musculus frontalis gelegt und dieselbe in den nächsten Tagen immer fester geschnürt, so dass sie die Muskelmasse durchschnitt. Dieselbe wurde am 15. Tage entfernt und soll zur Folge gehabt haben, dass die spasmodischen Contractionen der Musc. frontalis aufhörten. Es blieb als Endresultat nur ein geringer Spasmus nictitans zurück.

In einem 2. Falle, wo Druckpunkte in der temporalen Gegend existirten, wurde die von Graefe (1863 und 1864) empfohlene Resection des temporalen Zweiges des 1. Trigeminusastes beiderseits ohne therapeutisches Resultat gemacht. Daher wurde später die Badal'sche Resection des nasalen Astes und die obige Metallfadenschlinge hinzugefügt. Auch hier blieben nur leichte Contractionen der Lider zurück. Verf. empfiehlt namentlich das Princip, die spastischen Muskeln selbst chirurgisch anzugreifen, worauf das Einlegen der Fadenschlinge beruht.

---

3) **Behandlung des Lidödems bei Milzbrandpustel,** von Sgrosso.

Um die Necrose der Cutis zu verhüten, macht Verf. einen Hautschnitt längs des ganzen Lides, präparirt die Haut nach oben und unten weit zurück und cauterisirt das ödematöse Gewebe energisch mit dem Thermocauterium. Das Lid erscheint sofort bedeutend verdünnt, der Schorf stösst sich nach 5 bis 7 Tagen ab und bei der Vernarbung kehrt die Cutis in ihre normale Lage zurück.

---

4) **Sympathicus und Augendruck,** von Neuschüler.

Die intraoculäre Tension wurde mittelst des Ophthalmotonometers von Fick gemessen, auch monometrisch mittelst des Marey'schen Apparates bestimmt und mittelst Trommel registrirt. Kaninchen und Katzen waren die Versuchs-

thiere, erstere weil bei ihnen der Sympathicus leicht vom Vagus isolirt werden kann, letztere weil ihre tiefe Vorderkammer leichter die Einführung des Manometers gestattet. In Folge von Aether- oder Chloroform-Narcose steigt der intraoculäre Druck und zwar sowohl bei Aspiration des Aethers oder Chloroforms als bei subcutaner Injection des Aethers. Die galvanische Reizung des Sympathicus ergab Erhöhung des intraocularen Drucks während der Narcose. Die Durchschneidung des Sympathicus hat nicht sofort, sondern nach kurzer Zeit Herabsetzung des Augendruckes zur Folge. Zufällig fand Verf. auch, dass Reizung des einen Halssympathicus eine geringe Zunahme des Druckes auch im Auge der andern Seite bewirkt, was z. B. Panas leugnete. Beim Registriren auf der Trommel stellte sich heraus, dass die Herabsetzung der Tension nach Sympathicusdurchschneidung erst nach 5 Minuten beginnt, um nach etwa 40 Minuten langsam ihr Maximum zu erreichen. Ophthalmoskopisch constatirte Verf. deutlich beim Kätzchen 4 Tage nach der Exstirpation des obersten Halsganglion arterielle und venöse Gefässdilatation in der Retina. Reizung des Halssympathicus ergiebt bei ophthalmoskopischer Beobachtung eine nur mit grosser Aufmerksamkeit wahrnehmbare Verengerung der Arterien, während das Kaliber der Venen sich nicht ändert. Die mikroskopische Untersuchung ergab starke Gefässerweiterung in der Choroidea nach Sympathicusdurchschneidung. War die Kammer eröffnet worden, so traten auch Blutungen in die Choroidea hinzu.

---

5) **Kur des Keratoconus**, von Sgrosso.

Verf. hatte mit der Galvanocaustik vorzügliche Resultate. Er recapitulirt alle gegen Keratoconus angewandten Kur- und Operationsmethoden.

---

6) **Ueber intraoculären Cysticercus**, von de Berardinis.

Verf. untersuchte 5 Bulbi mit Cysticercus anatomisch. Die den Parasiten umgebende Cyste war in einem sehr charakteristischen Falle aus 2 Lagen zusammengesetzt. Die äussere viel dickere bestand aus einer Schicht fibrillären Bindegewebes mit grossen verlängerten Zellen, runden Infiltrationszellen und Gefässen, und aus einer inneren, dünnen, zelligen Lage, welche einem Plattenepithel ähnelte, aber in der That endothelial war. In diesem Stratum zeigten sich nahe der Höhlenoberfläche in Folge Zerfalls der Kerne und des Protoplasmas Hohlräume sowie Riesenzellen, dazwischen ein bindegewebiges Maschennetz. Die 2. Lage, welche dem Parasiten unmittelbar anlag, bestand aus einem Fibrinnetz ohne Zellenelemente und wurde vom Verf. in keinem andern Falle gefunden. In einigen Fällen wurden 2 Cysten, in denen der Wurm successiv gelebt hatte, gefunden. In 4 Fällen fand sich Granulationsexsudat in der Cyste, nur in 1 Falle purulentes Exsudat, während andere Autoren nur von purulentem Exsudat sprechen.

Sympathische Ophthalmie durch Cysticercus ist bisher nicht direct beobachtet worden. In dem Falle von Jacobson handelte es sich nur um sympathische Reizung und in dem Falle von Pincus trat die sympathische Entzündung erst in Folge der Star-Operation mit consecutiver Wundinfection auf.

---

7) **Ein nach Trigeminus-Durchschneidung persistirender Reflex**, von Neuschüler. (Aus Prof. J. Munk's Laboratorium.)

Nach vollständiger, post mortem controlirter Durchschneidung des Trigeminus oder des Ganglion Gasseri fand sich bei 2 von 6 Kaninchen das innere

Drittel des obern Lidrandes der operirten Seite noch sensibel und zwar löste Berührung der Oberfläche den Reflex des Lidschlages und Vorschieben der Nickhaut aus, während die tiefern Theile auf Nadelstich unempfindlich waren. Bei einem der 2 Kaninchen fand sich überdies Verringerung der Sensibilität derselben kleinen Zone am zweiten Auge.

Fasc. 5.

1) Beitrag zur Genese der Teratome der Cornea und Conjunctiva, von Gallenga.

Verf. bekämpft die Ansicht von v. Duyse, dass die Dermoide aus Amnios-Adhärenzen hervorgehen, da letztere absolut nicht das embryologische Material zur Entwicklung solcher Tumoren in sich tragen. Die häufigste Art der Entstehung ist Adhärenz und folgende Abschnürung eines Theiles des Lidrandes. Am innern Augenwinkel kann auch Adhärenz der Membrana nictitans am Bulbus zu Grunde liegen, doch beschränkt Verf. diese seine Vermuthung jetzt auf die Entstehung der sog. gemischten Teratome. Er beschreibt darauf einen Fall von gemischtem Teratom am obern äussern Theile des Bulbus, wo der Tumor Fett, glatte Muskelfasern, einen Knochenkern und Acini der Thränendrüse enthielt: Ectopie der Thränendrüse. Ein zweiter ähnlicher Fall zeigte Thränendrüsen-Elemente und einen Knorpelkern. Verf. beobachtete auch Coincidenz von oculärem Teratom mit präauriculärem, sowie mit Teratomen am Halse, welche auf Anomalie des 2. oder 3. Kiemenbogens zurückzuführen waren.

Die sog. gemischten Teratome sitzen auf der Cornea oder dem Limbus oder der Conjunctiva bulbi und zwar im letztern Falle auf der temporalen Hälfte und häufig zwischen der Insertion des R. superior und externus oder in der obern Uebergangsfalte. Ausser den genannten Elementen können sie auch quergestreifte Muskeln, Nervenstämme enthalten, ferner sind Krause'sche Drüsen gefunden worden. Das Bindegewebsstroma ist theils lax, theils dichter, fibrös, an der Oberfläche des Tumors mitunter kleinzellig infiltrirt in Folge von secundären Reizungen. Knorpelkerne sind meist hyalin, Schweigger beobachtete (1860) Netzknorpel. Für die Genese der Drüsenelemente in den Teratomen sind embryologische Untersuchungen maassgebend. Die Lidspalte schliesst sich durch Vereinigung der Lidränder nach dem 3. Monate und ist alsdann der Conjunctivalsack von einer doppelten Schicht Epithelzellen ausgekleidet, einer oberflächlichen, Plattenepithel, und einer tiefen, Cylinderepithel. Aus letzterem gehen die Drüsen der Conjunctiva nach Kölliker hervor. Schon vor dem 3. Monate beginnt im obern äussern Conjunctivalsack die erste Anlage der Thränendrüse in Form eines massiven Zellencylinders hervorzutreten, welcher sich am Ende in vier Aeste theilt, deren jeder mehrere birnenförmige Fortsätze trägt. Durch weitere Theilung und Verästelung entsteht erst nach der Hauptdrüse und erst nach Schluss der Lidspalte bilden sich die Krause'schen und noch später die Ciaccio'schen Drüsen. Die sich entwickelnden Verästelungen der Thränendrüsenanlage können nun Anomalien aufweisen, gegen die knorplige Orbitalwand wachsen, von welcher ein kleines Stück umwuchert und somit abgetrennt werden kann. In diesem Stück können auch inzwischen entwickelte Muskelfasern, Fettgewebe u. s. w. eingeschlossen werden. Diese Genese bietet grössere Wahrscheinlichkeit als die Annahme, dass die Knorpelkerne der congenitalen Tumoren aus dem bindegewebigen Stroma hervorgehen, oder dass (Talko) sie aus der Anlage des Tarsus stammen, da dieser ja nicht von

cartilaginöser Natur ist. Die Drüsenmassen können auch nicht aus der Lidportion der Thränendrüse abstammen (Talko), da diese sich erst später entwickelt, ebenso wie auch die Entwicklung des Tarsus der Lider einer spätern Periode angehört. Die Ossification der besprochenen Knorpelkerne ist darauf eine weitere Entwicklung im Teratom. Verf. erblickt also in den Thränendrüsenläppchen den constituirenden Theil der gemischten Teratome, da überdies dieselben am constantesten darin vorkommen, auch die Hauptmasse des Volumen ausmachen. In einzelnen Fällen kann auch das Drüsengewebe im Tumor degeneriren und durch fibröses Bindegewebe substituirt werden (Gunn 1889), so dass solche Tumoren als einfache Chondrome oder Fibrochondrome beschrieben wurden. — In ähnlicher Weise wie die Thränendrüse kann die erste Anlage der Krause'schen Drüsen sich abweichend gestalten, zu Ectopie der letzteren und so zu Teratomen führen, welche diese Drüsen nebst glatten Muskelfasern, Fett enthalten und Schleimhautoberfläche darbieten. — Die Bildung des Lidcoloboms und der wahren Dermoide muss in den 2. Monat des intrauterinen Lebens fallen, wo die Anlage des Lidringes hervortritt. Hingegen muss die Bildung der gemischten Teratome zwischen dem 3. und 4. Monate geschehen, wo die Thränendrüse sich differenzirt.

Verf. kommt endlich auf die seltenen gemischten Teratome zu sprechen welche Cutisüberzug mit Haaren u. s. w. statt Schleimhautoberfläche haben (Dor, Vassana, Wallembrg, Nobbe). Die Genese dieser Tumoren ist so zu denken, dass während der Lidbildung durch Adhärenz eines Theiles der Lidrandportion der Grund zu einem wahren Dermoid gelegt wird, dadurch auch die Entwicklung der Thränendrüse gestört und so die eigenthümliche Zusammensetzung des Tumors eingeleitet wird. Ebenso können auch wahre Dermoide Krause'sche Drüsen enthalten; diese Tumoren entstehen zunächst durch Adhärenz des Lidrandes und die in ihnen enthaltenen embryonalen Keime der Krause'schen Drüsen bilden sich erst später zu letzteren aus. Sie sitzen immer in der Gegend des äussern Lidwinkels und es ist bisher noch kein Dermoid des Limbus im Besitze Krause'scher Drüsen gefunden worden.

---

2) Peronin, ein neues locales Anästheticum, von Bufalini (Florenz).

Abgesehen von Holocaïn, dessen therapeutische Anwendung fast aufgegeben (?) ist, und von den Aethanen und ihren Derivaten, welche mittelst eines andern Mechanismus wirken, classificiren sich die heut bekannten localen Anästhetica in 2 Gruppen: in Digitalis-Glukoside und Benzolderivate. Unter den Digitalis-Glukosiden wirken anästhetisch Helleboreïn, Strophantin, Erythropheïn, nicht anästhetisch hingegen Digitalin, Digitoxin, Scillain, Convallamarin u. s. w.

Von grösserer Wichtigkeit sind die Benzolderivate, bei denen mit aller Wahrscheinlichkeit die örtliche anästhesirende Wirkung dem Radical Benzoil zukommt. Dahin gehört Tropacocaïn, die Orthoforme, die Eucaine und Cocaïn, das chemisch sehr dem Eucain A ähnelt. Vinci hat hierüber eine interessante Abhandlung geschrieben (Annali di Farmacoterapia, 1899). Peronin ist nun auch hier anzureihen, da es der Benzoläther des Morphins ist, in welch letzterem der H des Hydroxyls durch das Radical $C_6H_5.CH_2$ ersetzt ist. Nach Pierart (1899) beschleunigt Peronin zunächst die Respiration, alsbald folgt aber starke Verlangsamung. Der arterielle Druck wird plötzlich herabgesetzt, dann aber wieder fast normal, bei toxischen Dosen erfolgt Tod unter Diastole des Herzens. Wenige Tropfen einer 1—2 % Lösung des Peronins hydrochl. Merck anästhesiren Conjunctivalsack und Cornea des Kaninchens, und zwar für viele Stunden,

selbst am folgenden Tage ist noch leichte Anästhesie nachweisbar. Dabei beobachtete Verf. nie Hyperämie der Conjunctiva, noch irgend welche Modification der Pupille, auch nie schädliche Wirkung auf das Cornealepithel.

---

3) **Wirkung des Peronins auf das Auge,** von Guaita.

Bei 20—25° löst sich Peron. hydrochl. nur bis 1 % in Wasser. Diese Lösung, welche vollkommen neutral reagirt, wurde am menschlichen Auge experimentirt. Sie bewirkt zunächst heftiges Brennen, das aber nach 1 Minute verschwindet. Sofort tritt auch Hyperämie der Conjunctiva bulbi ein, die nach 3—4 Minuten ihr Maximum erreicht, darauf 10 Minuten stationär bleibt, um nun langsam abzunehmen und nach 2—3 Stunden zu verschwinden. Sie beruht auf vorübergehender Lähmung der vasomotorischen Nervenendigungen. Wenige Minuten nach der Einträufelung beginnt starkes Thränen. Diese Thränen werden allmählich dicker, schleimartig. Nach 5 oder 6 Minuten lässt das Thränen nach und hört nach 15 Minuten auf. In geringerem Grade thränt auch das 2. Auge, welches nicht mit Peronin behandelt wurde. 3 Minuten nach der Instillation entsteht Oedem der Conjunctiva bulbi und zwar zuerst innen, dann aussen, unten und schliesslich oben, und diese seröse Chemose dehnt sich auch bis zur Uebergangsfalte aus, bleibt unten immer stärker als oben. Mitunter schwellen sogar die Lidränder leicht an. Dieses Oedem erreicht seinen Höhepunkt nach 15—20 Minuten, bleibt etwa 1/2 Stunde stationär und verschwindet nach 3—6, ja 14 Stunden. Die Sensibilität der Cornea wurde vom Verf. nach Krückmann's Methode (Graefe's Archiv Bd. 41) untersucht. Schon nach 1 Minute ist sie verringert, nach 3 Minuten bereits maximal. Mitunter ist eine 2. Instillation nöthig, um vollkommene Anästhesie der Cornea zu erzielen. Diese ist alsdann tiefer und dauerhafter als mit 3 % Cocaïn. Nie tritt Epithelabstossung oder Infiltration der Cornea ein, wie mitunter bei Cocaïn. Nach 9—10 Minuten kehrt die Sensibilität der Cornea wieder und nach 12 bis 15 Minuten ist dieselbe wieder normal. Keine Beeinflussung der Pupille, der Accommodation, der Bulbus-Tension. Es findet eine auffällige Gewöhnung an das Peronin statt, so dass bei einer 2. Instillation 1—5 Tage später die Injection, das Thränen, die Chemose bedeutend geringer auftraten, auch die Anästhesie war weniger markirt, obwohl hier der Unterschied nicht so auffallend war. Beim Kaninchen erfolgt wohl darum keine Affection der Conjunctiva noch Thränen, weil die Bulbusconjunctiva geringe Oberfläche hat und gespannt ist bei geringer Beweglichkeit des Bulbus und weil das Auge des Kaninchens überhaupt schwer und wenig thränt. Bei Thieren mit entwickelterer Conjunctiva, z. B. Hunden, bewirkt die Instillation Brennen, Thränen, Injection der Conjunctiva. Die Anästhesie dauert länger als beim Menschen. Chemose tritt nicht immer auf (2 Hunde von 3), nach 15 Stunden waren alle Symptome verschwunden. Bei einer 2. Instillation nach 2 Tagen war die Reaction bedeutend geringer, so dass das Oedem bereits nach 2 Stunden verschwand. Die durch Peronin gesetzte Gefässdilatation lässt sich nicht durch die constringirende Wirkung des Cocaïns aufheben. Verf. schliesst, dass Peronin wegen seiner Reizwirkungen nicht das Cocaïn ersetzen könne, höchstens bei Enucleatio bulbi anwendbar sei, wo die Chemose der Ausführung der Tenotomien eher förderlich sei.

Fasc. 6.

1) **Temporäre Craniectomie bei Tumor cerebri,** von Lorenzi.

Bei einem 22jährigen Mädchen bestanden nach einer im 12. Jahre erlittenen Contusion der rechten Parietalgegend seit 5 Jahren Symptome von Hirntumor, namentlich heftige Cephalea, epileptiforme Anfälle, und vollständige Amaurose in Folge von Stauungspapille mit nachfolgender Atrophia optica. Nach den Symptomen konnte man schliessen, dass die Rinde des Fusses der Frontalwindungen und der Regio rolandica rechts der Sitz des Leidens war und Verf. entschloss sich daher, daselbst mittelst osteoplastischen Lappens (Chalot, Wagner) eine breite, fast das ganze Os parietale und einen kleinen Theil der Schläfenbeinschuppe begreifende Bresche anzulegen. Was die cranio-cerebrale Topographie anbelangt, so hielt sich Verf. in der Ausführung der Operation an die von Dantona (Milano, Vallardi) festgestellten Cardiallinien, welche mittelst Arg. nitr. auf die rasirte Kopfhaut gezeichnet wurden. Die Blutung bei Anlegung des hufeisenförmigen Schnittes in den Weichtheilen war sehr bedeutend und das Gewicht der vielen applicirten Péan'schen Pincetten drohte den Lappen vom unterliegenden Knochen abzureissen, weshalb vorläufig Fäden eingelegt wurden, um die Pincetten abzunehmen. Der Knochen wurde mittelst kleiner, besonders construirter Säge im Grunde des Schnittes durchbrochen, durch Sonde ringsum vorsichtig constatirt, dass der Knochen vollkommen getrennt war, mittelst Hebels der Knochen emporgehoben und so an seiner Basis fracturirt. Dura mater wurde ebenfalls hufeisenförmig eingeschnitten, einige Millimeter vom Knochenrande entfernt, um sie nachher nähen zu können. Es fanden sich 2 Granulationstumoren von Haselnussgrösse, welche die Corticalsubstanz des Gehirns etwas usurirt hatten, im mittleren Theile der Regio Rolandica. Dieselben zerbröckelten bei der Entfernung. Eine mikroskopische Untersuchung fand nicht statt. Patientin wurde von dem quälenden Kopfschmerz und den Convulsionen vollständig befreit, ja es stellte sich Lichtschein auf beiden Augen wieder her, trotz 5jähriger Amaurose.

---

2) **Blutegel an der Schläfegegend bei Hyperämie des vordern Bulbusabschnittes,** von Baquis.

In einem Falle von Iritis rheumatica mit Synizesis bestand nach der Iridectomie Hyphaema und fortdauernde Entzündung. Während der Application von Blutegeln an die Schläfe verschwand das Hyphaema in 20 Minuten. Offenbar wird durch diese Therapie der Lymphstrom aus der Vorderkammer nach den Filtrationswegen beschleunigt.

---

3) **Syphilitischer Primäraffect auf der Conjunctiva palpebrae,** von Astengo.

Verf. giebt die Literatur der Erkrankungsform, die zuerst von Ricord erwähnt wurde und beschreibt einen Fall, wo im rechten Unterlide eines 21jähr. Seemannes unter Schwellung und eitriger Secretion 4 Knötchen zu palpiren waren und in der Uebergangsfalte ein speckiges Geschwür sichtbar war. Etwa 4 Wochen nach Beginn der Erkrankung trat Roseola am Körper und Drüseninduration auf.

---

4) **Gumma des Ciliarkörpers,** von de Lieto Vollaro. (Klinik von de Vincentiis.)

Die secundär-syphilitischen, flachen Condylome oder Papeln sind wie in der Iris, so im Ciliarkörper von den Gummen zu unterscheiden. Bei irregulärer,

maligner Syphilis können auch in demselben Bulbus gleichzeitig secundäre und tertiäre Processe sich manifestiren, wie Gallenga (Congress 1896) nachwies. Verf. beschreibt 7 neue Fälle, in denen neben genauer klinischer Beobachtung auch die anatomische Untersuchung der enucleïrten Bulbi gemacht wurde. 1. 20jähriger, vor 8 Monaten inficirt, im obern vordern Scleralabschnitt des rechten Auges eine starke, graurothe, mit kleinen gelben Fleckchen durchsetzte Prominenz, die bis an den Aequator bulbi reicht. Ganze Vorderkammer von gelbweissem Exsudat ausgefüllt. T + 1. Amaurose. Anatomischer Befund: Sclera im Bereich der Ectasie durchbrochen, Cornea zum Theil mit in die Wucherung gezogen, zeigt theils kleinzellige Infiltration, theils in der obern Peripherie Invasion von grösseren platten Zellen, die sich stärker als Leukocyten färben, oft Karyokinose zeigen, und endothelialer Natur sind. In der neoplastischen Granulations-Tumormasse bemerkt man gefässlose Inselchen, an deren Peripherie einfache mononucleäre Leukocyten mit zwischenlagernden Fibrillen und engen Gefässen mit verdickter Intima sich befinden. Gegen das nekrotische Centrum der Herde hin treten in wachsender Menge endotheliale Elemente auf, glatte, runde oder polygonale Zellen mit kleinem Kern und fein granulirtem Protoplasma. In dieser Zone giebt es nur spärliche Gefässe. Die necrotischen Centra sind zweierlei Art, entweder aus Detritus mit wenigen fettig degenerirten, endothelialen Zellen, oder aus fast hyaliner Substanz bestehend. Wenige Riesenzellen sind in der Wucherung nachweisbar. Die Retina zeigt ausgedehnte Ablösung von der Choroidea durch fibrinöses Exsudat. 2. Gumma corp. ciliare in dem seit 20 Jahren durch Trauma erblindeten linken Auge, $2^1/_2$ Monate nach syphilitischer Infection. Auf der Conjunctiva palpebrarum beider Augen mehrere kleine syphilitische Geschwüre, sowie gelbliche Infiltrationsherde. Der histologische Befund ist im Wesentlichen derselbe wie im ersten Falle. Dasselbe gilt vom 3. und 4. Bulbus. Fortsetzung folgt.

---

5) **Pigmentation des Augenhintergrundes**, von Scimemi.

Verf. beschreibt mehrere Fälle atypischer Retinitis pigmentosa. 1. 57jährige. Seit 8 Jahren S geringer. In jedem Auge haben sich zahlreiche sternförmige Pigmentfleckchen längs dem Verlaufe der Hauptretinalvenen gebildet, sie stellen etwa 2 ziemlich geschlossene Kreise dar, welche temporal bezw. nasal sich gemäss der Gefässausstrahlung an die Papille anschliessen. Das Pigment bedeckt zum Theil die Gefässe. Retinalperipherie frei von Pigment. Farbenperception normal, S sehr herabgesetzt, Gesichtsfeld zeigt ein dicht am Fixationspunkte liegendes Ringscotom, hat übrigens normale periphere Grenzen auch für Farben. Keine Hemeralopie.

2. 52jähriger, S. verringerte sich seit seinem 12. Jahre. Eltern blutsverwandt. Gesichtsfeld hat peripher normale Grenzen, bei schwacher Beleuchtung etwas concentrisch eingeengt, es besteht ein absolutes Ringscotom. Keine Hemeralopie. Papille leicht trüb, Mac. lutea ist in jedem Auge von einem bis 2 P breiten Kranze sternförmiger Pigmentfleckchen umgeben, welche längs der Hauptvenenstämme gruppirt sind und diese zum Theil bedecken. Im übrigen Hintergrunde nur wenige Pigmentstippchen, auch wenige weissliche Exsudatfleckchen. Patient ist syphilitisch.

3. 26jähriger mit Lues congenita. Jedes Auge hat stark herabgesetzte S. Gesichtsfeld peripher normal auch für Farben, pericentrales Ringscotom bei schwacher Beleuchtung nachweisbar. Keine Hemeralopie. Hintergrund zeigt zahllose kleine, grauweisse Fleckchen, die an der Mac. lutea noch dichter ge-

drängt sind, nur sehr vereinzelte Pigmentfleckchen. Papille etwas trüb. Im Laufe einiger Jahre bildete sich mehr Pigment, welches zum Theil die Gefässe bedeckte.

4. Aehnlicher Fall mit zahllosen schiefergrauen Herden im ganzen Hintergrunde, ausserdem grossen atrophischen Chorioiditisherden und Pigmentschollen an der Macula lutea. Es besteht unvollständiges Ringscotom, welches höchstens bis 30° peripher reicht. Das Ringscotom ist überhaupt häufiger bei syphilitischer Chorioiditis, als bei der Retinitis pigmentosa und die dabei zu Grunde liegenden Alterationen interessiren vor Allem die Chorioidea und nur secundär und in geringerem Grade die Retina. In dieser ist namentlich die Opticusfaserschicht intact, welche eben die Perception jenseits des Ringscotoms vermittelt.

5. Fall von Choroiditis syphilitica mit zahlreichen kleinen, hellen und grossen, pigmentirten Herden, unvollständiges Ringscotom, Hemeralopie. Beide letztere Symptome, sowie die hellen Exsudatplaques wurden durch Hg-Kur zum Verschwinden gebracht.

6. Die von Hirschberg bei Lues congenita betonten weisslichen Retinalfleckchen sah Verf. auch bei wahrer Retinitis pigmentosa mit concentrischer Gesichtsfeld-Verengerung, Hemeralopie, Atrophie der Retina, charakteristischer Pigmentation längs der Gefässe in einem wahrscheinlich Syphilitischen, welcher erst seit seinem 30. Lebensjahre an Sehschwäche litt. Er plaidirt dafür, dass Retinitis pigmentosa sowohl wenn congenital wie erworben auf Syphilis, nicht auf Blutsverwandtschaft der Eltern beruhe. Peschel.

XXII. Archivio di Ottalmologia von Angelucci. Jahrg. VI. 1899. Fasc. 7. Januar.

1) Acute Neuritis optica in Folge von harnsaurer Diathese, von Angelucci.

Verf. unterscheidet eine Form mit Papillitis und eine Neuritis retrobulbaris. Beide können mit centralem Scotome oder mit peripheren Gesichtseinschränkung einhergehen. Das Natrium quadriuricum ist die physiologische Verbindung, in welcher die Harnsäure gelöst circulirt und eliminirt wird. Sie präcipitirt als Biurat. Beide Urate nehmen in heisser Lösung Wasser auf und verwandeln sich in eine gallertige Modification, welche leichter löslich ist. Wenn im Blute das Quadriurat überhand nimmt, so wird es allmählich zu Biurat, bleibt als solches in gelatinösem Zustande in Lösung, kann noch, aber schwer, eliminirt werden, und präcipitirt allmählich krystallinisch. Dieser Umwandlungsprocess wird durch Natronsalze begünstigt, weshalb die Präcipitation der Harnsäure fast exclusiv im Bindegewebe von Statten geht, welches am natronreichsten ist und vor Allem in den von Synovia befruchteten und dem oberflächlichen kälteren Bindesubstanzen. Nach Haig und Cornwall (1898) bleibt das Quadriurat nur dann in Lösung im Blute, wenn die normalen Phosphate demselben hinreichende Alkalinität verleihen. Wenn diese aber in Tripel- oder saure Phosphate sich verwandeln, so präcipitirt Biurat. Die Erkältung verringert auch die Alkalinität des Blutes, indem sie die Transpiration unterdrückt, welche die Säuren eliminirt.

Das Auge ist der Perfrigeration sehr ausgesetzt, weshalb rheumatische Iritis und Erkrankung der peribulbären Gewebe häufig ist. Dafür, dass auch die Neuritis optica durch Urate hervorgerufen wird, sprechen auch die Versuche von Kolisch. Derselbe erzeugte durch fortgesetzte kleine Dosen von alloxurischen Basen (täglich 1 cg Hypoxanthin durch 2—3 Monate) bei

Kaninchen und Meerschweinchen eine Art Cirrhose der Nieren, ähnlich der bei Bleivergiftung. Er ist daher überzeugt, dass die bei Gicht vorkommende Nierencirrhose auf Intoxication zurückzuführen ist. Ebstein (1898) fand in einem Falle von Muskelatrophie (Deltoides, Biceps u. s. w.) gichtische Neuritis. Was die Entstehung der Neuritis retrobulbaris anbetrifft, so hält sich Verf. an die Ansicht von Hock (1883), dass dieselbe von rheumatischer Periostitis des Canalis opticus herrühre. Diese pflanze sich durch das Zinn'sche Ligamentum auf die Opticusscheiden fort, daher der Schmerz bei Bewegung des Bulbus und Druck. Sind die peripheren Opticusschichten in der Nähe des Canalis opticus betheiligt, so manifestirt sich periphere Gesichtsfeldbeschränkung; sind die Scheiden näher am Bulbus afficirt und wird dort die temporale Partie des Opticusquerschnittes in die Entzündung gezogen, so entsteht centrales Scotom. Auch Leber spricht von rheumatischer Neuritis durch Periostitis des Foramen orbitale.

---

2) **Retinitis proliferans durch Malaria,** von Tornabene. (Klinik von Prof. Angelucci.)

Bei einem Malariakranken war in Folge starker recidivirender Hämorrhagien der Retina Ablösung dieser in beiden Augen erfolgt. Darauf bildete sich Retinitis proliferans aus. Nach Leber und Wecker entsteht diese durch Organisation der Blutextravasate und beginnt im Glaskörper, welcher mit der Retina Verwachsung eingeht. Retinalhämorrhagien sind häufig sowohl in den Fieberanfällen der Malaria, als besonders in der Malaria-Kachexie. Da durch die Krankheit die rothen Blutkörperchen alterirt werden und dadurch Thrombosen vorkommen, so erklären sich die Hämorrhagien der Retina, deren Arterien Endarterien sind. Ueberhaupt ist Maleria eine specifisch hämorrhagische Krankheit. Hämorrhagien aber sind die Conditio sine qua non (?) der Retinitis proliferans.

Fasc. 8. Februar.

1) **Der Iriswinkel bei der Accommodation,** von Alessandro (Messina).

Verf. untersuchte mittelst der Gefriermethode und Fixirung in Formol atropinisirte und eserinisirte Affenaugen. In den letzteren fand er die Vorderkammer enger, die Iris bei verengter Pupille nach vorn convex, den Iriswinkel vergrössert und stark abgerundet, den Durchschnitt des Schlemm'schen Canals rund, das Ligamentum pectinatum mit ausgebreiteten, weiten Maschen, das Dreieck des Corpus ciliare und des Musculus ciliare derart nach vorn gezogen, dass die hintere Kammer fast aufgehoben war. Die vordere Seite dieses Dreiecks gewann an Länge und war mehr nach vorn gewandt, die beiden andern nach hinten ziehenden Seiten waren verkürzt und fast gleichlang. Der corneale Winkel des Dreiecks behielt seinen Platz, den er im Ruhezustande einnimmt, der choroideale war nach vorn gezogen, der hyaloide nach vorn und innen dislocirt. Der Suprachoroidealraum von Schwalbe war deutlich ausgesprochen. Im atropinisirten Auge war die Vorderkammer tiefer, die Iris platt in der Lage einer Sehne zum Cornealbogen, der Iriswinkel spitz und leicht abgerundet, der Durchschnitt des Schlemm'schen Canals oval, das Lig. pect. wie ein Fächer zusammengelegt, das vom Corpus ciliare gebildete Dreieck hatte seine vordere Seite weniger entschieden nach vorn gewandt, seine sclerale Seite war länger als die hyaloide. Der Suprachoroidealraum fehlte.

---

2) **Ueber sympathische Ophthalmie,** von Angelucci.

Polemisches gegen Axenfeld's kritische Bemerkungen in: „Ergebnisse der Allg. Path., Bericht 1895—1896".

3) **Zur Star-Operation,** von demselben.

Verf. empfiehlt zur Fixation des Bulbus Fassen des Sehnenendes des Rectus superior mittelst breiter Fixationspincette (s. 1898).

4) **Die rudimentären Stigmate der aquirirten Lues,** von Antonelli.

Hierher gehören Atrophie des Pigmentepithels, Pigmenthypertrophie im Hintergrunde des Auges, ebenso Hypo- und Hyperchromie der Cutis, auch beide vereinigt vorkommend, Spuren von Neuritis optica, von Chorio-Retinitis.

Fasc. 9—10.

1) **Die Distanz zwischen Papille und Macula lutea bei Ametropie,** von Volpe (Palermo). Dissertation.

2) **Dermoid des Auges,** von Lodato.

Beschreibung eines Falles von reinem Dermoid an der Corneoscleralgrenze. Das Auge des neugeborenen Mädchens zeigte ausserdem Hornhautflecke, eine iritische Exsudatmembran in der Pupille, leichten Mikrophthalmus, weshalb Verf. meint, dass eine intrauterine Entzündung die Ursache der Anomalie sei. Mikroskopisch fand sich im Epithel des Tumors Keratohyalin und colloide Degeneration. Ersteres entstand nachweisbar im Zellenprotoplasma, während letztere in manchen Zellen vom Protoplasma, in anderen vom Kerne ausging.

3) **Behandlung der Panophthalmitis,** von Signorino.

Ferri (1898) sah durch Entleerung des Eiters und intraoculäre Calomelinjection Besserung. Es ist sehr fraglich, ob letztere der Entleerung oder der Injection zuzuschreiben ist. Verf. giebt eclatante Erfolge aus der Klinik von Angelucci an vermittelst intravenöser Sublimat-Injectionen. Es wurden an 3 oder mehr aufeinander folgenden Tagen je 8—12 mg Sublimat (in Lösung 2 pro Mille), selten 2 Mal am Tage injicirt. Ein Fall von Panophthalmitis heilte schneller als gewöhnlich und mit Erhaltung der Form des Augapfels. Eine purulente Iritis nach Cataract-Extraction bei einem Diabetiker heilte unter 10 intravenösen Sublimat-Injectionen, welche innerhalb 10 Tagen gemacht wurden, mit S = $^1/_{20}$. Wenn die Cornea bei der Panophthalmitis durch die Eiterung bereits zerstört wird, so macht Angelucci die Exenteration, nähte auch in einem Falle eine Seidenkugel von 8 mm Durchmesser in den Bulbus ein.

Fasc. 11—12.

1) **Die Operationen von Mules und Belt,** von Angelucci.

Nach Evisceration des Bulbus nähte Verf. in den Scleralsack eine hohle Silberkugel von 12—7 mm Durchmesser, oder eine Seidenkugel von 10 bis 7 mm ein. Wenn eine grössere Kugel ausgestossen wurde, ersetzte er sie sofort durch eine kleinere. Alle Kugeln wurden ausgestossen, spätestens in 44 Tagen. Die Reaction schien dem Grade ihrer Heftigkeit nach von dem Processe abzuhängen, welcher die Exenteration erheischte; bei chronischer Cyclitis war sie am längsten (9 Tage), bei Panophthalmitis, Phthisis incipiens

am geringsten. Die Einführung der zweiten Kugel hatte nie Erneuerung der Reaction zur Folge. Eine grössere Silberkugel hat den Nachtheil, dass sie sehr beweglich ist, namentlich bei jeder Palpation, keine Adhärenzen eingeht und vor Allem die Entwicklung von Granulationen direct verhindert. Eine Silberkugel von 7 mm hingegen lässt, wenn sie herausgedrängt wird, einen mit Granulationen fast ausgefüllten Scleralsack zurück. Die Seidenkugeln werden öfters von Granulationen durchwachsen und sind daher weniger beweglich. Auch Lymphdrüse vom Hunde wurde eingenäht, nekrotisirt aber. Die Belt'sche Operation (Einnähen einer Kugel nach Enucleation) gab dem Verf. in 4 Fällen stets das Endresultat der Ausstossung der Kugel. Die Reaction bei der Mules'schen Operation ist bei kleineren Kugeln geringer, nie sah Verf. Gefahr von sympathischer Ophthalmie. Er hält die Einkapselung der Kugeln für unmöglich, findet, dass die Granulationen sich immer vom Grunde der Scleralkapsel aus bilden und allmählich den Fremdkörper nach vorn drängen, aber dass eben dadurch der letztere den Vortheil bietet, dass der Stumpf mit Granulationen ausgefüllt und so voluminöser wird. Um diesen Zweck zu erreichen, empfiehlt Verf. stets die Einheilung einer kleineren (7 mm) Kugel. Die Belt'sche Operation hält Verf. für hoffnungslos.

---

2) Untersuchungen über die Chinin-Amaurose, von de Bono.

de Schweinitz fand bei Thieren nach Chinin-Injectionen einzelne Bündel des N. opticus atrophisch, was aber nicht die totale Amaurose erklärt. Nur ausnahmsweise fand er Thrombose der Centralvene, welche zur Erklärung der seltenen Fälle totaler, bleibender Amaurose herangezogen werden kann. Verf. fand auch bei Hunden, welche schnell der Injection unterlagen, Thromben in den Venen der Opticusscheiden, konnte aber in diesen Fällen acuter Vergiftung keine Alteration von Opticusfasern constatiren. Die Ischämie allein, welche Verf. übrigens auch in der Choroidea aber in geringerem Grade als in der Retina antraf, kann die acute Amaurose nicht erklären. Verf. fand bei Hunden, welche durch subcutane Chinin-Injectionen innerhalb 2 Stunden erblindet waren, die retinalen Ganglienzellen wie überhaupt alle retinalen Elemente histologisch normal. Auch die grossen Pyramidenzellen der Grosshirnrinde haben ihre mehr spindelförmigen Chromatinschollen in normaler Weise reihenartig angeordnet. Die Ganglienzellen der Grosshirnrinde hingegen zeigen bereits nach 2 Stunden verkleinerte Chromatinschollen unter Verdrängung des Kernes nach der Peripherie und darauf vollständige Chromatolysis. In den retinalen Ganglienzellen untersuchte Verf. auch den achromatischen Theil vermittelst Hämatoxylin Delafield und fand keine Alteration. In den Ganglienzellen der Hirnrinde konnte er auch mittelst Golgi-Cajal's Methode varicöse Atrophie der Protoplasmafortsätze nachweisen. Verf. bezieht die acute Chininamaurose nicht auf die beschriebenen centralen Veränderungen, da eben dieselben bei vielen andern Vergiftungen vorkommen, welche ohne Amaurose verlaufen. Sie erklären eher den Rausch, Schwindel, Betäubung. Ursache der Amaurose ist vielmehr die functionelle Läsion der neuroepithelialen Elemente der Retina.

---

3) Traumatische purulente Tenonitis, von Capolongo.

O'Ferrall beschrieb zuerst die Tenonitis. Die acute seröse Form wurde darauf durch verschiedene Beobachter festgestellt, die chronische seröse Form wird z. B. von Wecker geleugnet. Ebenso wird die suppurative Form von

Einigen nur als secundär (nach Panophthalmitis, Phlegmone orbitae), von Andren sowohl als partielle wie diffuse primäre Tenonitis anerkannt. Verf. beschreibt einen Fall, welcher durch Stoss gegen einen Weinreben-Ast verursacht war. Es bestand entzündliches Oedem der Lider, Exophthalmus von 3—4 mm, Bewegungen des Bulbus nach allen Seiten beschränkt und sehr schmerzhaft. Conjunctiva bulbi rings um die Cornea chemotisch, hart, dunkelroth; auf der Insertionsstelle des Rectus internus und externus sah man je eine erbsengrosse Erhebung mit durchschimmerndem Eiter. Auf der innern Blase begann die Conjunctiva von der Oberfläche her zu ulceriren. Durch Druck liess sich der Bulbus zurückdrängen, wobei hingegen an den Orbitalrändern ringsum die Weichtheile um so stärker hervortraten. Dies ist nach Sgrosso für die Differentialdiagnose zwischen Tenonitis und Orbitalzellgewebs-Entzündung wichtig. Nach Incision der zwei Eiterblasen konnte eine Sonde im Tenon'schen Raume bis zum N. opticus vordringen, ferner entleerte sich eine zu der einen Oeffnung eingespritzte Formollösung aus der zweiten, bewirkte überdies durch ihr Volumen momentan Exophthalmus. Das oben erwähnte Geschwür der Conjunctiva vertiefte sich im weitern Verlaufe, perforirte die Sclera, führte zu Austreibung der Linse und Schrumpfung des Augapfels.

---

4) **Ueber Neuritis optica als Initialsymptom der Sclerosis disseminata und über Nystagmus,** von de Bono.

Neuritis optica ist öfters im Verlauf der Sclerosis disseminata beschrieben worden. Der vom Verf. referirte Fall hat das Eigenthümliche, dass die Krankheit mit einer acuten Neuritis optica bilateralis einsetzte. Er findet in diesem Falle auch, dass der aufgetretene Nystagmus mit der Besserung des centralen Scotoms fast verschwand und vermuthet, dass der Nystagmus bei Sclerosis diss. durch das Scotoma centrale bedingt werde.

Jahrgang VII. Fasc. 1—2. Juli—August.

1) **Untersuchungen über die Pupillenbewegung,** von Angelucci.

In einem historischen Ueberblicke deutet Verf. auf die vielfachen Widersprüche zwischen den einzelnen Forschern hin. (Die Angaben von Mislawski (1887) über das Ganglion Gasseri citirt Verf. gerade in verkehrtem Sinne.) Mit den physiologischen Versuchen sollen Untersuchungen über die trophischen Veränderungen der Augengewebe in Folge der Nervendurchschneidungen Hand in Hand gehen. Verf. beobachtete, dass nach Abtragung des Ganglion cervicale sup. bei neugeborenen Hunden meist bei dem Schwinden der Atresie der Lider Trübung der Cornea gefunden wird, die nach wenigen Tagen sich wieder aufhellt. Die Cornea bleibt in ihrer Entwicklung zurück. Nach einigen Monaten zeigt die Uvea einfache Atrophie und Sclerose des Gewebes, auch bei neugeborenen Kaninchen und erwachsenen Katzen, die ebenso operirt wurden. Bei den Hunden namentlich sah er in der Iris grosse sclerotische Herde. Die Gefässe haben verdickte Wandungen, verengertes Lumen. Der vordere Uvealabschnitt scheint stärker zu leiden als der hintere. Die Retina ist nicht alterirt. In den ersten Stunden nach Abtragung des Ganglion cervicale sup. erweitern sich Arterien und Venen in dem betreffenden Auge, Verf. sah perivasculäres Oedem um die Arterien der Iris. Nach Trigeminusdurchschneidung bei Kaninchen (auf dem Felsenbein) fand er nach 2 Tagen Cornea normal, Gefässe der Uvea verengert, mit un-

regelmässigen Umrissen, die Kerne ihrer Muscularis dünner, schlecht färbbar, die Adventitia mehr homogen, weniger von der Umgebung differenzirbar, ihre Kerne schlecht färbbar, zwischen den Pigmentzellen der Uvea unregelmässige Lücken, die Iris verdünnt, ihre Zellen geschrumpft, die Ciliarfortsätze verdünnt, auf der Vorderfläche der Iris hier und da Coagula. Bei Hunden durchschnitt er den Ram. ophth. oder exstirpirte das Ganglion Gasseri und fand nach 12—24 Stunden trotz Vernähung der Lidspalte Epitheltrübung und Abschilferung auf der Cornea, Epithelzellen geschwollen, auch proliferirt oder necrotisch, die entblössten Cornealtheile retrahirt; ihre Lamellen verdünnt, stärker färbbar; die Irisgefässe verengt bei Verdickung der Wandungen, periarterielles Oedem, Gewebe der Iris und der Processus ciliares geschrumpft. Alles dies sind Folgen der Verletzung der Vasomotoren und zwar hat Läsion der Vasodilatatoren viel schwerere Folgen für die Ernährung der Gewebe, als Läsion der Vasoconstrictoren, weil bei weiterem Gefässlumen der Flüssigkeitsaustausch immer leichter sein dürfte. In diesem Sinne erklärt Verf. auch den Schutz, welchen Abtragung des obersten Halsganglions nach Bernard gegen Keratitis neuroparalytica bis zu einem gewissen Grade gewährt. Er fand nämlich die Gefässe der Iris weniger eng als im Falle der blossen Läsion des Ganglion Gasseri.

Verf. sah in Folge von Trigeminusdurchschneidung bei Hunden und Kaninchen stärkere Gefäss-Verengerung und consecutive schwerere Ernährungsstörungen im vorderen, als im hinteren Theile der Uvea.

---

2) Eine Elektromagnet-Operation, von Ferri.

Verf. glaubt, dass Dixon 1858 zuerst den Magneten zur Splitter-Operation aus dem Glaskörper benutzte, während Hirschberg's Arbeiten uns eines Besseren belehren. Er extrahirte 1 Tag nach der Verletzung einen Eisensplitter von 4 zu 1 mm aus dem Glaskörper unter 4maligem Eingehen mit dem Elektromagneten in einen 7 mm langen Meridionalschnitt. Fingerzählen auf $^1/_5$ m. Cataracta traumatica in Folge der Verletzung, sowie Glaskörperblutungen.

---

3) Die Nerven der regenerirten Cornea von Triton, von Capellini. (Klinik des Prof. Dr. Gallenga.) Mit 6 Abbildungen.

Bonnet (1779) beobachtete zuerst die Regeneration des Auges der Tritonen nach partieller Abtragung. Verf. trug erwachsenen Tritonen etwa $^2/_3$ des Bulbus ab. Nach 7 Monaten war das Auge wieder hergestellt, seine Grösse etwa $^3/_4$ bis $^4/_5$ des andern normalen, Cornea leicht getrübt, stellenweise etwas dünner als die normale. Die regenerirte Linse, welche nach Colucci sich aus dem Epithel der hintern Fläche des Pupillenrandes der regenerirten Iris entwickelt, war leicht unregelmässig. Was die Cornealnerven anbetrifft, so dringen nach 7 Monaten am Rande etwa im halben Umkreise der Hornhaut wenige grössere Aeste gegen das Cornealcentrum vor und bilden in grossen Maschen den Plexus fundamentalis. In dessen Knoten sieht man Bindegewebskerne der Scheiden. Von den Knoten gehen viele kleine Aeste ab, welche einen secundären Plexus bilden, auch gegen den Theil der Cornea ziehen, welcher von der Peripherie her weniger versorgt ist, und mit knopfförmiger Anschwellung endigen. Sie haben unregelmässige Varicositäten als Ausdruck der allmählichen Knospung bei der Regeneratien. Auch gehen

Rami perforantes unter das Epithel, wo sie in Fibrillen sich theilen, die nur wenig sich unter einander verflechten, so dass kein eigentlicher Plexus subepithelialis besteht. Von da steigen Fädchen gegen die Epithelzellen auf. Die treppenförmigen Fasern mit rechtwinkliger Abzweigung, die in der normalen Cornea des Triton sehr viel vertreten sind, kommen in der regenerirten nach 7 Monaten selten vor. 8 Monate nach der Operation sieht man in einem viel grösseren Umfange der Peripherie der Cornea Nerven eindringen, aber es bleibt doch etwa noch $^1/_4$ der Peripherie ohne Nerven und zwar ist dies der zuletzt regenerirte Theil der Cornea, welcher auch relativ dünner ist. Doch reichen daselbst die aus den Ciliarnerven in die Sclera hervorgesprossten Stämme bereits bis an den Cornealrand. Auch ist nach 8 Monaten der subepitheliale Plexus besser ausgesprochen und sind die treppenförmigen Fasern reichlicher entwickelt.

---

4) **Alterationen der Thränendrüse nach Durchschneidung des Nervus lacrymalis,** von Lodato. Mit Abbildungen.

Der N. lacrymalis wurde nach der Methode von Herzenstein (1868) bei 6 Hunden resecirt. Sofort nach der Durchschneidung tritt Hypersecretion ein, die Herzenstein paralytisch nannte. Dieselbe verringert sich aber in den nächsten Tagen, und man bemerkt alsdann einen Unterschied zwischen beiden Augen nur insofern, als bei Reizung der Nasenschleimhaut die normale Seite eine stärkere Vermehrung der Thränensecretion zeigt. Nach etwa 25 Tagen ist das Auge der operirten Seite weniger feucht, nach 2—3 Monaten tritt auch bei Reizung der Nasenschleimhaut keine verstärkte Thränensecretion daselbst auf.

Bereits 1 Tag nach der Durchschneidung sind die Drüsenzellen gequollen, ihr Protoplasma trübe, auch die Gefässwände und das Bindegewebe ödematös, Nach 5 Tagen färben sich die Drüsenzellenkerne und die Kerne der Gefässwände schwer, die Drüsenzellen verschmelzen mehr und mehr. Nach etwa 14 Tagen ist bereits partielle Necrose der letzteren eingetreten, so dass manche Acini wie grosse trübe Protoplasma-Schollen aussehen. Die Kerne stehen nicht mehr an der Basis der Zellen, sondern sind unregelmässig zerstreut. Die Gefässe sind stark verengt. Nach 32 Tagen fand sich molecularer Zerfall lacunenweise, wenige Kerne sind übrig geblieben. Nach 4 Monaten fand Verf. die Drüse verkleinert, zum grössten Theile aus Bindegewebe mit wenigen Kernen bestehend, aber eigenthümlicher Weise keine Spur jungen Bindegewebes, keine Gefässneubildung, so dass das vorhandene Bindegewebe als das ursprüngliche Gerüst der Drüse aufzufassen war. Die Ueberreste der verkleinerten Acini zeigten geschrumpfte Kerne, die Gefässwände waren nicht mehr geschwollen, ihre Muskelkerne wenig färbbar.

Die trübe Schwellung der Drüsenzellen in den ersten Tagen erinnert sehr an die von Reichel (1879) beschriebenen, nach Pilocarpin-Injectionen in functioneller Activität befindlichen Drüsen-Epithelien. Die später erfolgende Beschränkung der Thränensecretion ist nicht Folge der Nervendurchschneidung, sondern der Gewebsalteration. Die Gefässlumina sind nur anfangs verengt in Folge des Oedems, später verschwindet dieses, aber die Muscularis wird gelähmt, wie die schwache Kernfärbung und die oft dreieckige, nicht mehr runde Querschnitt-Form der Gefässe zeigt.

Fasc. 3—4. September—October.

1) **Untersuchungen über die Pupillenbewegung,** von Angelucci. (Fortsetzung.)

Verf. fand, dass unmittelbar nach Exstirpation des Ganglion cervicale supremum die Reflexdilatation der Pupille in Folge von Reizung sensibler Nerven oder der Hirnrinde nicht erfolgt, was er auf das Eintreten von Ernährungsstörung in der Uvea bezieht. Vom zweiten Tage ab erfolgt jedoch die Reflexdilatation. Frank erhielt irrthümlich durch Hirnwindenreizung Miosis, weil er zu starke Ströme anwandte, welche die Hirnbasis reizten. Littauer konnte nach Sympathicusdurchschneidung keine Dilatation der Irisgefässe finden. Verf. aber beobachtete mit dem Mikroskop dieselbe unzweifelhaft. Er constatirte auch die Unabhängigkeit der Miosis von Gefässdilatation der Iris. Wenn er zugleich mit Exstirpation des obersten Sympathicusganglion die gleichseitige Carotis unterband, so folgte Miosis, die Gefässe der Conjunctiva aber wurden nicht hyperämisch und das Mikroskop zeigte starke Verengerung der Irisarterien, geringere Verengerung der Venen. Faradisirung des vordersten Oculomotoriuskernes (nach Abtragung des vorderen Vierhügels) bewirkte Miosis derselben Seite. Verf. fand oberflächliche Reizung des hintern Vierhügels ohne Einfluss auf die Pupille, während oberflächliche Reizung der vorderen $^3/_4$ des vordern Vierhügels ihm Miosis ergab; wurde die Nadel einige Millimeter tiefer eingesenkt, so erfolgte hingegen Mydriasis und Bewegungen des Augapfels, des Kopfes und der Gliedmaassen. Reizung der hinteren Portion des vordern Vierhügels vermittelte Mydriasis. Der hintere Vierhügel ergab nur bei tiefem Einstossen der Reizungsnadel Mydriasis und Augenbewegungen, und denselben Effect erhielt Verf. auch nach Abtragung des Hügels, d. h. er erfolgt durch Stromschleifen, durch Reizung entfernterer Gehirntheile. Verf. eruirte ferner, dass bei Reizung einige Millimeter vor dem vordern Vierhügel die Miosis auf der entgegengesetzten Seite sich stärker kundgiebt, als auf dem gleichseitigen Auge. Bei Affen erhielt Verf. nach intracranieller Durchschneidung des N. oculomot. Mydriasis, welche weder durch Atropin, noch durch Reizung des Ischiadicus im Geringsten zunahm. Er schliesst, dass die von Rüte und Donders gefundene Steigerung der paralytischen Mydriasis durch Atropin auf incomplete Oculomotoriuslähmung hinweise, also der Schluss dieser Autoren unrichtig sei. Um nach Oculomotorius-Durchschneidung Miosis durch Eserin zu erzielen, musste Verf. bis $1^1/_2$ Stunden lang einträufeln, worauf hochgradige Miosis erfolgte. Er erklärt daher die Beobachtung von Littauer, dass Eserin nicht mehr wirke, für falsch. — Bei einem Hunde heilten die zwei Stümpfe des intracraniell durchschnittenen N. oculomotorius wieder zusammen, und die Function des Nerven stellte sich von der 5. Woche an theilweise wieder her. Verf. erhielt durch Reizung des Anfangstheiles des Stammes des Oculomotorius, wie Andere, keine Miosis, sondern erst vom Sinus cavernosus ab, wo der Oculomotorius mit dem Sympathicus und Trigeminus anastomosirt und wo wohl durch Stromschleifen die Miosis erzeugt wird. Ein Fall gab den positiven Beweis der Herrschaft des Oculomotorius über den Sphinkter, indem nach Abreissung des Nerven am Sinus cavernosus vorübergehende spastische Miosis eintrat in Folge der Reizung des Stammes. Die durch Oculomotorius-Durchschneidung und gleichzeitige Exstirpation des Ganglion cerv. superius eintretende mittlere Mydriasis wurde weder durch Licht, noch durch Ischiadicus-Reizung, noch durch Asphyxie beeinflusst, auch nicht bei Reflexsteigerung durch Strychnin. Dies beweist, dass der Trige-

minusbahn sicherlich keine pupillendilatatorische Fasern zukommen, wie Balogh, Vulpian u. s. w. behaupteten. Dass der Trigeminus auch keine verengernden Fasern enthält, wurde weiter durch folgendes Experiment erwiesen. Die Pupille zeigte, wenn nach Oculomotorius-Durchschneidung Atropinisation des Auges und Exstirpation des obersten Halsganglions der 1. Ast des Trigeminus durchschnitten wurde, keine Zunahme der Mydriasis. Mit der Keratitis neuroparalytica und den andern Gewebsveränderungen in der Uvea tritt alsbald die sog. stabile Miosis (Waller, Bernard) auf.

In den ersten Momenten nach Exstirpation des Ganglion cervic. sup. besteht eine Hemmungswirkung auf die Reflexdilatation der Pupille. Die Durchschneidung des 1. Trigeminusastes hatte in einem Falle, wo 2 Tage vorher das oberste Halsganglion exstirpirt worden war, die momentane Reizwirkung spastischer Miosis zur Folge. Bei demselben Hunde war die Mydriasis in Folge Ischiadicusreizung, Beschattung und heftigen Schreckes geringer auf der operirten, als auf der gesunden Seite. Auch die Hirnrinden-Reizung ergab beim Hunde (sulcus cruciatus) unmittelbar nach der Exstirpation des obersten Halsganglions keine Pupillendilatation, wohl aber an den folgenden Tagen. Dass die reflectorische Pupillendilatation auf dem Wege des Oculomotorius-Stammes geschieht, bewies Verf. durch folgenden Versuch: Einem Hunde wurde der Ramus ophthalmicus durchschnitten, die Hirnrinde am Sulcus cruciatus zerstört, das oberste Halsganglion exstirpirt. Die hierdurch stark miotische Pupille wurde durch Ischiadicus-Reizung mydriatisch, ebenso durch Asphyxie.

---

2) Conjunctivitis pseudomembranacea, von Malfi.

Referirt 3 Fälle von Diphtheritis conj., welche durch Serumtherapie prompt geheilt wurden. Pseudomembranen können auch durch Streptococcus, Pneumococcus, Gonococcus, Bacillus Weeks, selten durch Pneumobacillus Friedländer und Bacillus coli entstehen. Das antidiphtherische Serum ist in diesen Fällen unwirksam.

---

3) Panophthalmitis durch Autoinfection mit Diplokokken, von Malfi.

In Folge von Erkältung trat bei einem 9jährigen Knaben purulente Panophthalmitis eines Auges ein. Es wurde Diplococcus Fränkel durch Kulturen nachgewiesen; derselbe war eminent virulent für Kaninchen und Meerschweinchen.

---

4) Monoculares Sehen in der Malerei, von Magnani.

Polemisches gegen Fenoaltea. Verf. bezieht die in den Gemälden von D'Asaro und Guercino vorkommenden perspectivischen Fehler nicht auf das monoculare Sehen dieser Maler, sondern auf mangelhafte Technik.

Fasc. 5—6. November—December.

1) Ein Fall von Epitheliom des Limbus, von Bialetti.

Ferri exstirpirte den Tumor, es folgte locales Recidiv, welches 3 Monate später operirt wurde. Weiterer Verlauf unbekannt.

---

2) Anatomische und bakteriologische Untersuchungen über Trachom, von Addario. Mit einer Tafel.

Verf. bespricht sowohl das Stützgewebe, wie die Zellen der Trachomknoten. Wesentlich ist es für das Verständniss des trachomatösen Processes,

die kleinsten Initialwucherungen zu untersuchen. Verf. kommt zu dem Resultat, dass diese von Lymphfollikeln sich nicht unterscheiden, wohl aber eine specifische Weiterentwicklung durchmachen. Er weist daher auch die Ansicht zurück, dass es sich um eine tumorartige Neubildung handle. Die Follikel gehen partieller Necrose entgegen und entleeren sich durch Platzen meist nach aussen, worauf Vernarbung erfolgt.

3) Ueber das Verhalten der Thränendrüse und der Thränen zu Mikroorganismen, von de Bono und Frisco.

1. Die Thränen üben eine leichte, antibakterielle Wirkung insofern aus, als sie die Entwicklung der verschiedensten Mikroorganismen in den ersten Stunden etwas hemmen.

2. Die Virulenz des Bacillus coli, typhi und des diphtherischen Toxins wird durch Thränen herabgesetzt, so dass die inoculirten Thiere am Leben bleiben. Die Virulenz des Bac. tuberculosis, anthracis (nebst Sporen) wird gar nicht, die des Staphylococcus aureus sehr wenig verringert. Für das diphtherische Toxin ist wenigstens ein Contact von 6 Stunden erforderlich; es scheint, dass die Thränen das Toxin chemisch verändern.

3. Was die Elimination von Mikroorganismen durch die Thränendrüse anbetrifft, so wurde nach subcutaner oder intravenöser Einimpfung von Culturen des Karbunkelbacillus, des B. prodigiosus und des Pneumococcus nie Elimination dieser Bakterien durch die Thränen beobachtet. Ebenso negativ war das Resultat, wenn 3 Tage vor der Injection der Culturen der Nervus lacrymalis durchschnitten wurde, worauf für einige Tage starke Thränenabsonderung eintrat (paralytische Secretion). Der einzige Fall, in welchem einige Anthraxbacillen durch die Thränen eliminirt wurden, war der folgende: bei 4 Kaninchen wurde der Halssympathicus durchschnitten und nach 2 Tagen, während welcher Zeit starke Thränenabsonderung stattfand, Anthraxcultur inoculirt. 30—72 Stunden nachher konnten aus den secernirten Thränen einige Culturen von Anthraxbacillen gewonnen werden.

4. Verhalten der Mikroorganismen in der Thränendrüse.

Bei den mit Karbunkel inficirten Thieren fanden sich mitunter in der Nähe von Bacillen Drüsenzellen der Thränendrüse etwas alterirt, indem ihr Protoplasma getrübt war. Diese Bacillen aber waren öfter durch helle Zwischenlinien in kurze, den Kokken ähnliche Stücke zerlegt, und es fanden sich auch derartige Körnchen gruppenweise vereinigt. Dieselben waren aus dem Zerfall von Bacillen hervorgegangen und wurden auch im Protoplasma einzelner Drüsenzellen beobachtet. Die Bacillen waren leichter, als sonst durch absoluten Alkohol zu entfärben, weshalb Verff. rathen, diesen zu vermeiden.

Auch in den Thränendrüsen der durch Pneumococcus getödteten Kaninchen fanden sich Kokken, die sich durch leichte Entfärbbarkeit auszeichneten, und mitunter zu kleineren Körnchen zerfallen waren. Aehnlicher Zerfall der Bacillen ist bereits bei Tuberculose beobachtet worden, sowie auch für Pneumokokken und Anthraxbacillen beschrieben. Die Verff. constatirten ferner, dass die in der Thränendrüse befindlichen Mikroorganismen geringere Affinität für die Anilinfarben zeigen, dagegen leicht mit Kernfarben sich färben und mit Eosin. Experimentell wurde auch nachgewiesen, dass die in der Thränendrüse enthaltenen Anthraxbacillen weniger virulent sind, indem sie den Tod von Meerschweinchen, denen solche Thränendrüse verendeter Kaninchen eingeimpft wurde, erst nach $1^1/_2$ bis 5 Tagen herbeiführten.

Betreffs der Elimination von Bakterien durch Drüsen giebt es 2 Theorien, entweder dass dieselben die Gefässwände oder das Drüsenparenchym selbst angreifen. Verff. sahen nach Durchschneidung des N. lacrymalis Entartung des Drüsenparenchym. Die Drüsenzellen wurden schwer färbbar, das Protoplasma wurde trüb und verschwand zum Theil, in einzelnen Acini waren die Zellen zerfallen und blieben nur schwach gefärbte Kerne zurück. In der Umgebung trat kleinzellige Infiltration hinzu auch mit Gefässneubildung. Trotz dieser Erkrankung des Drüsenparenchym fand keine Elimination von Bakterien durch die Thränen statt, wohl aber nach Durchschneidung des Halssympathicus. Hierbei beobachteten die Verff. zahlreiche Bacillen in den periacinösen Lymphgefässen und in den Capillaren. Biedl und Krause (1898) schlossen aus ihren Untersuchungen über Elimination der Mikroorganismen durch die Drüsen, dass die Drüsen, welche enge Beziehung zu den Blutgefässen haben (Nieren mit den Glomeruli und der Bowman'schen Kapsel, Leber), und deren Function und somit Hyperämie intermittent ist, den Bakterien Durchgang gestatten, vielleicht in Folge der Beschleunigung des Blutstromes, während die Drüsen mit constanter Function und immer stetigem Blutstrome (Speicheldrüsen, Pancreas u. s. w.) nicht Bakterien eliminiren. Die Verff. stimmen dieser Theorie bei, insofern durch Halssympathicus-Durchschneidung die Blutgefässe der Thränendrüse sich erweitern, eine temporäre Hyperämie eintritt, welche den Durchtritt von Bakterien gestattet. Die Arbeit enthält reichliche Literaturangaben.

---

4) **Untersuchungen über die Pupillenbewegung,** von Angelucci. (Fortsetzung.)

Resumé der anatomischen Befunde über den Dilatator iridis, wobei Verf. für Nichtexistenz desselben spricht. Darauf folgt eine Zusammenstellung der neueren Forschungen über den Bau und die Function des Ganglion ciliare.

Peschel.

Bibliographie.

1) **Pemphigus und essentielle Schrumpfung der Bindehaut,** von Franke. Vortrag, gehalten im ärztlichen Verein zu Hamburg. Sitzung vom 18. October 1898. (Nach einem Referat der Deutschen med. Wochenschrift vom 19. Mai 1898.) Verf. hat 4 Fälle von sog. Pemphigus conjunctivae selbst beobachtet und 90 aus der Literatur zusammengestellt. Man theilt sie ein in solche mit acutem und solche mit chronischem Verlauf, ferner in solche mit und solche ohne Betheiligung der Haut. In den vom Verf. beobachteten Fällen bestand sog. Pemphigus des Mundes und Halses, aber keine Hautaffection. Verf. sieht den Pemphigus conjunctivae als eine Krankheit sui generis an, auch in den Fällen, die sich bei einem wirklichen Hautpemphigus fanden, und schlägt vor, das Krankheitsbild als Bindehautschrumpfung mit Blasenbildung zu bezeichnen.

Fehr.

2) **Ein Fall von erworbener und vererbter Ptosis palpebrarum,** von Dr. Max Münden in Hamburg. (Deutsche med. Wochenschr. 1898. Nr. 10.) Es handelt sich um den merkwürdigen Fall, dass eine Ptosis, die nach heftigem Gemüthsaffect und krampfartigem Schliessen der Augen, bei Kentern eines Kahnes, dauernd erworben wurde, sich durch 3 Generationen vererbt hat. Verf. sah nur die 2. Generation, einen 55jähr. Herrn. Es

bestand hier eine isolirte Lähmung des Oculomotorius im Gebiet des Zweiges für den Levater palpebrarum. Verf. nimmt an, dass der Schreck das Centrum für den betreffenden Oculomotoriuszweig vernichtet und sich dieser Ausfall dann weiter vererbt hat. Fehr.

3) A further contribution to the study of malarial eye affections, by Major M. T. Yarr. (Aus der Section für Tropenkrankheiten. Brit. med. Journal. 1899. 9. September.) Verf. ergänzt seine Beschreibung der Malaria-Augenleiden auf dem letztjährigen Jahrescongress. Er unterscheidet 3 Arten von Conjunctivitis: 1. die intermittirende Augenentzündung, wie sie von Griesinger geschildert worden ist, die in Hyperämie, Lichtscheu, verengter Pupille, Lidschwellung sich hauptsächlich ausspricht. Kein neuralgischer Schmerz, aber ein gewisses Unbehagen setzt entweder während oder an Stelle des acuten Fieberanfalls ein. Merkwürdiger Weise ist fast immer das linke Auge befallen. Es ist durch die sorgfältigen Beobachtungen eines Morton, Strack, Raynaud und de Schweinitz ausser Zweifel gestellt, dass es sich dabei um einen eignen Krankheitsprocess handelt, wenn nicht schon die einzig wirksame Chinintherapie dies bewiese. Die meisten Fälle werden aus Algier und Amerika berichtet, in China scheint ihm die Krankheit, nach 4jährigem Aufenthalt zu urtheilen, nicht bekannt zu sein. 2. Conjunctivale Injection auch Neuralgie des Trigeminus, mit heftigen Schmerzen bei verhältnissmässig leichter Hyperämie der Bindehaut. 3. Epidemische Conjunctivitis, aus Südcarolina berichtet, wahrscheinlich aber zufällig accidentell aufgetreten. Auch Xerosis wird im Zusammenhang mit Malaria beschrieben, beruht aber wohl nur auf der allgemeinen Schwächung der Constitution. — Von den Keratitiden rechnet Verf. hierzu: 1. die Keratitis dendritica, namentlich durch Kipps wiederholte Veröffentlichungen bekannt, und von ihm nicht weniger als 120 Mal festgestellt. Sie beginnt meist im Verlauf oder nach einem Anfall und heilt sehr schnell durch Chinin. 2. Die Keratitis profunda, die zuerst Lévrier behandelte. Sie charakterisirt sich durch eine diffuse centrale Trübung, die unter der Lupe wie ein Schneeflockenlager sich ausnimmt. 3. Die Keratitis vesicularis. Sie ist etwa 13 Mal beschrieben worden. — Die Fälle von Iritis sind nicht sehr zahlreich und ihr Zusammenhang mit Malaria nicht allemal mit zwingenden Gründen bewiesen. Es ist behauptet worden, dass in einzelnen Fällen das gleichzeitige Auftreten von Abscessen an Zehen und Arm für den pyaemischen Charakter der Iritis spräche. Indessen ist das Auftreten von Abscessen in der Reconvalescenz nach Malaria gar nicht ungewöhnlich. Von den publicirten Cataract-Erkrankungen bei Intermittens, wie sie von Bagot bei zwei Mulattenkindern beobachtet worden sind, lässt Verf. einen causalen Zusammenhang nicht gelten. Accommodationsstörungen, die mit der Behandlung des Fiebers schwanden, sind von Manhaert, Bull und Manson beschrieben worden, von letzterem ein Fall mit einseitiger Erkrankung. Peltesohn.

4) The treatment of malarial fevers by the inunction of creosote, by A. O. Fitzgerald. (Brit. med. Journ. 1899. 15. Juli.) Verf. ist, einer Anregung Roger's folgend, zur Anwendung von creosothaltigem Olivenöl bei Malaria-Erkrankungen geschritten, und rühmt dessen Einreibungen in die Haut, namentlich bei jugendlichen Patienten, ausserordentlich günstige Erfolge nach. Selbst bei sehr schweren Fällen verlässt er sich auf deren Wirkungen. Das Verfahren wirkt schnell, nachhaltig und sicher. Er giebt eine Uebersicht über behandelte Fälle. Peltesohn.

5) Ueber Mitbewegungs-Phänomene, von Dr. Berthold Beer. (Wiener med. Blätter. 1899, 1.) Verf. fand eine constante Synergie der Kau-

muskeln und Zungenmuskeln mit den Bulbusmuskeln, indem bei Seitwärts-Bewegungen der Augen die Kaumuskeln derselben Seite sich stärker contrahiren und die Zunge nach derselben Seite abweicht. Umgekehrt gehen die Augen nur wenig mit den willkürlichen Kau- und Zungenmuskeln mit. Willkürlich herbeigeführter Strabismus liess sich durch Vorstrecken der Zunge leicht steigern, andererseits aber bei bestehendem Strabismus mit stereoskopischen Uebungen leichter die Verschmelzung beider Bilder erreichen. Bei zwei Fällen von Abducenslähmungen zeigte sich das Phänomen der Mitbewegung erheblich gesteigert. Auch die Hals- und Nackenmuskeln, der weiche Gaumen, die obere Schlundmuskulatur liessen Mitbewegungen erkennen. Der gesammte locomotorische Apparat schliesslich zeigt sich insofern beeinflusst, als beim Gehen mit geschlossenen Augen von der geraden Richtung abgewichen wird. Verf. leitet auch manche schmerzhafte Sensationen in der Dammgegend, z. B. bei raschem Fahren um eine Ecke und unveränderter Körperhaltung von der synergetischen Wirkung der Augenmuskeln auf die Beckenmuskulatur ab. Peltesohn.

6) Pseudo-Ptosis durch Hautschlaffheit, von Prof. Wicherkiewicz. (Now. lekarskie. 1898, 10.) Verf. behandelt eine 80jährige Frau, die durch Schlaffheit der vielfach gefalteten Augenlider den Bulbus nicht frei zum Sehen halten konnte. Hob man die Falten nach oben, so blieben die Lider eine Zeit lang gehoben, senkten sich dann aber wieder bald, so dass die Pat. den Kopf nach hinten neigen musste, um etwas zu sehen. Cocaïn in 2 % Lösung wirkte etwa 1 Stunde hindurch auf den Müller'schen Muskel und führt eine Lidspalten-Erweiterung herbei. Diese Blepharochalasis war durch mehrfache Entzündungen mit Oedem der Lider hervorgerufen worden. Peltesohn.

7) The cerebral lesions in a case of complete acquired colour-blindness, by George Mackay and J. C. Dunlop. (Scottish Med. and Surgical Journ. 1899. December.) Die Verff. beschreiben den Sectionsbefund bei einem Falle von vollständiger erworbener Farbenblindheit mit Erhaltung einer Zone für den blossen Formsinn. [Der einzige, bisher veröffentliche, ähnliche Fall mit Autopsie stammt von Verrey (Arch. d'ophthalm. 1888). Bei ihm handelte es sich um eine Hemiachromatopsie.] Der Pat. war 62 Jahre alt und litt an Magenkrebs. Die Augenstörung trat plötzlich ein und wurde bereits an demselben Tage als vollständige Farben-Erblindung constatirt. Aus der Gesichtsfeldmessung ging hervor, dass es sich um eine doppelseitige homonyme Hemianopsie handelt mit stärkerer Heranziehung der linken Seite. Das Sehvermögen hob sich später wieder etwas, dagegen blieb die Farbenperception dauernd und vollständig aufgehoben bis zu seinem 5 Monate darauf nach einer rechtsseitigen Hemiplegie erfolgenden Tode. Bei der Section fanden sich die Sehnerven intact. Beide Occipital-Lappen zeigten atrophische Partieen: Atrophie des hinteren Theils der Temporo-Occipitalwindungen beiderseits, mit ausgedehnterer Zerstörung des Gewebes auf der rechten Seite. Dagegen hatte die Atrophie der linken Seite sich mehr in die Tiefe erstreckt und eine kleine Partie der grauen Substanz der Fissura calcarina ergriffen. Beiderseits war der untere Rand der Sehstrahlen afficirt. Der Process selbst wurde auf eine hyaline Degeneration der Adventitia der Gefässe in letzter Linie zurückgeführt. — Verrey hatte den Schluss gezogen, dass das Centrum für den Farbensinn in dem untersten Theile des Occipitallappens, wahrscheinlich in der hinteren Partie des Gyrus lingualis und fusiformis gesucht werden müsse. Die vorliegenden Läsionen, die einen noch kleineren Umfang haben, verlegen die Localisation noch eine Stufe weiter. Jedenfalls scheint der Fall, wenn man ein besonderes Centrum für den Farbensinn

annehmen soll, die Grausubstanz des Gyrus fusiformis dafür in Anspruch zu nehmen. Der Fall spricht weiter auch dafür, dass die Störung des Farbensinnes, als des empfindlichsten Theiles der Perceptionsmittel, nicht nur am ehesten auftritt, sondern auch zu allerletzt sich wiederherstellt. Peltesohn.

8) Exstirpation of the lachrymal sac and gland, by Dr. C. R. Holmes, Cincinnati. (Arch. ophthalmol. 1899. Bd. XXXVIII, Nr. 1). Verf. beschreibt unter Anwendung recht anschaulicher schematischer Zeichnungen und photographischer Bilder die Anatomie der Thränenorgane und die Technik ihrer Exstirpation. Er hat die Operation in jedem Alter, von 5—84 Jahren, 3 Mal auf beiden Seiten, gemacht; im Ganzen 17 Mal den Thränensack und 13 Mal die Thränendrüse entfernt. Fast immer erreichte er prima intentio. Seine Indicationen lauten sehr weitgehend: 1. in allen Fällen von Cataract- oder Glaucom-Operationen, wo keine Zeit zum Abwarten ist, oder andere Behandlungsmethoden im Stiche gelassen haben; 2. wo die Zeit oder Umstände es nicht gestatten, bei der Sondenbehandlung zu bleiben; 3. überhaupt, wo die conservative Behandlung längere Zeit hindurch versagt hat. Peltesohn.

9) Beiträge zu den Gesichts-Täuschungen (Hallucinationen, Illusionen u. s. w.) bei Erkrankungen des Sehorgans, von Prof. Uhthoff. (Monatsschrift für Psych. u. Neurolog. 1899. Bd. V, Heft 4.) Verf. beschreibt 9 Fälle eigener Beobachtung, wo es auf Grundlage von Erkrankungen des Seh-Apparates zu Gesichts-Hallucinationen kam. 3 gehören davon zu den peripheren intraocularen Erkrankungen des Auges mit entoptischer Wahrnehmbarkeit der dadurch gesetzten Sehstörungen, je 1 resultirte aus einer Erkrankung der retrobulbären optischen Leitungsbahnen, bezw. aus völliger Erblindung durch tabische Opticus-Atrophie, 3 gehörten in das Capitel der hemianopischen Störungen; der letzte war durch doppelseitige Netzhaut-Ablösung erblindet. Verf. hält die peripherischen Augenveränderungen, die zu entoptischen Wahrnehmungen führen (positive Skotome, Glaskörper-Trübungen u. s. w.), für besonders geeignet, Gesichts-Täuschungen auszulösen. Andrerseits warnt er aber davor, jede pathologische Veränderung der Art für ätiologisch bedeutsam in dieser Beziehung anzusehen. Eine retrobulbäre und intracranielle Erkrankung der optischen Leitungsbahnen ist weniger häufig die Veranlassung, vielleicht kommt bei ihnen überhaupt nur mehr eine Fernwirkung des Krankheitsherdes auf die centrale Sehsphäre in Betracht. Ebenso ist es mit den Fällen von völliger Erblindung, wo der ätiologische Zusammenhang keineswegs unzweifelhaft ist. — Stets wurden die Hallucinationen von den Kranken vor sich in den Raum projicirt, auch da, wo es sich nur um elementare Licht-Empfindungen handelte. Ob dabei eine Accommodation auf die Hallucination stattfindet, bleibt noch unaufgeklärt, vielleicht, dass dafür die Skiaskopie ein Hülfsmittel wird. Einseitige Hallucinationen sieht Verf. als sicher an, relativ häufig liegt dabei eine periphere Augenveränderung vor. Bei allen seinen Fällen war der Inhalt der Gesichts-Hallucinationen unabhängig von den Gedanken und Vorstellungen des Kranken, also auch nicht willkürlich hervorzurufen. Mit einer einzigen Ausnahme hatten die Patienten durchweg das Bewusstsein von der Nichtrealität ihrer Hallucinationen und konnten sie zum Theil ganz genau von ähnlichen reellen Objecten unterscheiden. Die hemianopischen Hallucinationen, die schon häufiger beschrieben sind und bisweilen irrthümlich als einseitige veröffentlicht wurden, bilden sich in der Regel auf der Seite des Gesichtsfeld-Defectes, gelegentlich aber auch in der entgegengesetzten. Es scheint die linke Seite häufiger befallen zu sein als die rechte. Die hemianopischen Hallucinationen erscheinen aber nicht zur Hälfte, sondern als ganze Objecte, Personen u. s. w. Hallucinationen im Sinne einer Hemianopsia

superior und inferior scheinen, wenn man von einem Falle Hoche's absieht, nicht vorzukommen. Ein ausführliches Litteraturverzeichniss bis zum Jahre 1838 und 1513 zurück, erhöht den Werth der sehr interessanten kritischen Bemerkungen des Verf.'s. Peltesohn.

10) Pseudo-Trachom, durch Pflanzenhärchen veranlasst, von Prof. Schmidt-Rimpler. (Med. Gesellsch. zu Göttingen. Sitzungs-Ber. vom 2. März 1899.) Ein 14jähriger Junge erkrankte an einem Krankheitsbilde, das vom Trachom sich nur dadurch unterschied, dass es sich um ganz unscheinbare Veränderungen, Papillarwucherung neben Follikeln, handelte. Nach längerem Bestande auf dem einen Auge erkrankte auch das andere. Man sah aus einzelnen Knötchen und Papillen kleine blonde Härchen hervorragen, die sich zum Theil ausziehen liessen. Die erkrankte Bindehaut fühlte sich beim Herüberstreichen wie eine zarte Bürste an. Die Vermuthung, dass es sich um Raupenhaare handeln mochte, wurde durch das Mikroskop nicht bestätigt. Es wurde festgestellt, dass es sich wahrscheinlich um die im Innern der Hagebutten enthaltenen Härchen, vielleicht auch von anderen Ackerpflanzen stammende Fasern handelte. Die Härchen fanden sich, wo sie makroskopisch nicht sichtbar waren, doch mikroskopisch in den meisten Knötchen. Sie fanden sich in runden Anhäufungen lymphoider Zellen eingebettet, die ganz wie Trachomfollikel aussehen. Damit ist den tuberculösen und syphilitischen Conjunctivitiden, die ein Trachom vortäuschen können, eine weitere Knotenbildung unter dem Bilde des Pseudo-Trachoms hinzugesellt. Peltesohn.

11) Ungewöhnlich starker Exophthalmus in Folge acuter ausgedehnter Orbital-Periostitis, von Prof. Schmidt-Rimpler. (Ebenda.) Es handelt sich um einen colossalen, durch feste Infiltration des Orbitalgewebes bedingten Exophthalmus. Wochen lang lag der Bulbus vor den Lidern, die Cornea ging an Xerose zu Grunde. Das Orbitaldach war in grosser Ausdehnung rauh und vom Periost entblösst, ebenso der Augenhöhlenboden unten aussen. Doch brachten mehrfache Incisionen nur Spuren von Eiter. Erst nach Monaten war das Auge wieder beweglich und annähernd zu schliessen. Die Cornea war leukomatös und der Opticus anscheinend durch den Krankheitsprocess atrophisch geworden. Peltesohn.

12) „Springende Pupillen" in einem Falle von cerebraler Kinderlähmungen, nebst einigen Bemerkungen über deren prognostische Bedeutung bei normaler Lichtreaction, von W. Koenig. (Berliner Gesellsch. für Psych. u. Nervenkrankh. 1899. 13. März.) Verf. berichtet über einen Fall von cerebraler Paraparese mit Athetose und neuritischer Atrophie der Optici, bei welchem seit $1^1/_4$ Jahren springende Mydriasis bei normaler Pupillenreaction beobachtet wurde. Es wird abzuwarten sein, ob sich im Laufe der Jahre Pupillenstarre entwickeln wird. Verf. verfügt über 11 solche Fälle von Pupillenstarre oder -Trägheit. Die frühere Anschauung, dass die springende Mydriasis nur bei Dementia paralytica und Tabes anzutreffen sei, ist seit den Veröffentlichungen von Pelizaeus jedenfalls richtig zu stellen, insofern man sie auch bei einfacher Neurasthenie gesehen hat, wo auch nach 17 Jahren[1] kein Zeichen eines organischen Nervenleidens hinzugetreten ist. Immerhin behält das Symptom seine prognostisch ernste Bedeutung. Zu unterscheiden hiervon sei die „Pseudo-springende Mydriasis" bei abwechselnd starker und schwacher Beleuchtung ungleicher Pupillen, vorzüglich bei einseitiger Pupillenstarre. Peltesohn.

[1] Abwarten. H.

13) **Ein Beitrag zur Lehre von den Beziehungen zwischen Lage und Function im Bereiche der motorischen Region der Grosshirnrinde, mit specieller Rücksicht auf das Rindenfeld des Orbicularis oculi, von Dr. Ziehen.** (Arch. f. Anatom. u. Phys. 1899. Physiol. Abtheil. S. 158.) Die Frage, ob die im vergleichend-anatomischem Sinne homologen Rindenpartien auch homologe physiologische Functionen besitzen, wird vom Verf. auf Grund seiner Untersuchungen, speciell des Centrums des Orbicularis oculi, verneint, da die Orbicularíscentra bei den verschiedenen Thieren keineswegs an anatomisch gleichwerthigen Hirnrindenstellen gelegen sind. Vielmehr hat eine, von den niederen Säugethieren zu den höheren aufsteigend, frontal fortschreitende Verschiebung jenes Centrums statt, welche durch die höhere Entwickelung der Sehsphäre, der Vorderbeinregion und des sensorischen und motorischen Sprachgebietes bedingt sein dürfte. Peltesohn.

14) **Neuritis optica als Complication bei Erkrankungen des Nervensystems, von Dr. Schuster und Dr. Kurt Mendel.** (Neurolog. Centralbl. 1899, Nr. 22 u. 23). Die Verff. beschreiben einen echten Tabesfall mit neuritischer Opticus-Atrophie. Die Neuritis optica war während des Krankheitsverlaufes beobachtet worden und wird von ihnen, analog Bernhardt und Pick, als Zeichen einer complicirenden syphilitischen Hirn-Erkrankung aufgefasst. Weiter werden 2 Fälle von Polyneuritis mit Sehnerven-Entzündung geschildert und 2 Fälle von durch die Autopsie bestätigter Myelitis. Letztere beide gleichen einander darin, dass die Augensymptome den Erscheinungen der Rückenmarks-Erkrankungen vorangingen, 12 bezw. 18 Tage. In dem einen Falle wurde der Anfang der Neuritis augenärztlicherseits als retro-bulbär festgestellt, was mit den von anderen Autoren schon ausgesprochenen Ansichten übereinstimmt. Es liegt nahe, für die Neuritis optica im Verein mit der Erkrankung anderer Hirnnerven, eine Veränderung der Meningen an der Basis vorauszusetzen. Das trifft aber für die secirten Myelitisfälle nicht zu. Es ist für diese eine selbständige Erkrankung der Sehnerven anzunehmen, der wahrscheinlich einen Locus minoris resistentiae darstellt. Es ist für die Praxis wichtig, feszuhalten, dass Neuritis optica mit anderen Symptomen des Nervensystems und sogar Hirnsymptomen vorkommen kann, ohne dass gerade Meningitis oder Hirntumor diagnosticirt werden muss. Peltesohn.

15) **Eine Methode, die Augenbewegungen direct zu untersuchen (Ophthalmographie), von Prof. Orschansky.** (Centralbl. f. Physiologie. 1899. Nr. 24.) Dem Verf. ist es gelungen, vermittelst eines sehr sinnreich construirten Apparates, der nach der Analogie des künstlichen Auges zwischen den Lidern angebracht wird und ein Fenster für die Pupille hat, die Bewegungen des Bulbus durch einen Schreibhebel graphisch zu fixiren. Die in dieser vorläufigen Mittheilung gegebene Construction des Apparates ist im Originale nachzulesen. Peltesohn.

16) **Ueber die centrale Innervation der Augenmuskeln, von Prof. Silex.** (Nach gemeinschaftlich mit Dr. R. du Bois-Reymond ausgeführten Untersuchungen. Heidelberger Congress. 1898.) Im Anschluss an einen Fall, wo einem Trauma des Kopfes ein Nystagmus horizontalis des linken Auges gefolgt war, bespricht Verf. die zuerst von Fritsch und Hitzig 1874 angeregte Frage über die Centren für die Augenbewegungen und die von ihm selber gefundenen Resultate einer experimentellen Nachprüfung des Hitzig'schen Centrums beim Hunde. Er resumirt sich dahin, dass das Hitzig'sche Centrum ein Augenbewegungscentrum ist, und zwar höchstwahrscheinlich für die willkür-

lichen Bewegungen, während die anderen beiden gefundenen Centren in der Sehsphäre und Nackenregion nur associative seien. Die betreffende Partie entspreche einem Theile des Gyrus supramarginalis. Vorzugsweise diene das Hitzig'sche Centrum wohl dem Abducens und Obliquus super. Bei Thieren, die 3 Wochen und länger nach der Exstirpation getödtet wurden, liess sich bei der Untersuchung nach Marchi eine Faserdegeneration nach der andern Seite, nach dem Thalamus opt., der Capsula intern., dem Corpus genicul., dem Pes pedunculi und den Vierhügeln erkennen. Peltesohn.

17) Hirn-Erkrankung, Stauungspapille, Trepanation. Zwei Demonstrationen von Dr. Saenger im Hamburger ärztl. Verein. (Neurolog. Centralbl. 1899. Nr. 23.) Verf. demonstrirt ein Hirnpräparat von einer 47jähr. Pat., bei der wegen eines Kleinhirntumors mit fortschreitenden Stauungspapillen eine Trepanation über der linken Kleinhirnhemisphäre gemacht und die Trepanationsstelle Wochen lang offen gehalten worden war. Der Erfolg war vollständiges Zurückgehen der Stauungspapillen und wesentliche Besserung des Sehvermögens und bis zu dem $^3/_4$ Jahr später erfolgenden Tode Nachlassen der überaus heftigen Hirndruck-Erscheinungen. Der linksseitige Conjunctival- und Cornealreflex waren im letzten Halbjahre herabgesetzt und die associirten Augenbewegungen gehemmt. — Ein 18jähriger Mann mit unoperablem Hirntumor des Kleinhirns wurde mit Rücksicht auf die quälenden Hirndruck-Erscheinungen und die zunehmenden Stauungspapillen und Erblindung über dem linken Kleinhirn trepanirt und hatte seitdem — es wurde 3 Wochen lang die Cerebrospinal-Flüssigkeit in den Verband entleert — nie wieder Erbrechen oder nennenswerthe Kopfschmerzen; das Sehvermögen, welches bis auf Finger auf geringe Entfernung gesunken war, hob sich wieder soweit, dass Pat. wieder lesen kann, und das früher sehr erhebliche Taumeln schwand bis auf ganz geringes Schwanken beim Gehen. Peltesohn.

18) Pathological report on the eyes of Dr. Hirsch's patient with amaurotic idiocy, by Ward A. Holden. (Journ. of nerv. and mental disease. 1898. July.) Bei dem seiner Zeit von Hirsch publicirten Falle mit amaurotischer Idiotie ergaben sich Zellveränderungen in der Netzhaut, die denen der Ganglienzellen des Gehirns sehr ähneln. Die Zellen der Macula lutea zeigten sich vergrössert und kugelförmig. Die Nissl'schen Körper in ihnen waren vollständig geschwunden und nur ein zartes Netzwerk im Zell-Leibe war zu sehen. Der Kern war in der Mitte der Zelle deutlich wahrnehmbar. Der Opticus bot Zeichen einfacher Degeneration. Diese Zellveränderungen hatten anscheinend die ophthalmoskopischen Erscheinungen, einen grauweisser Fleck von 2 P Breite mit rothem Centrum, in der Gegend der Macula bedingt. Peltesohn.

19) Ueber ein Hirnrindencentrum für einseitige, contralaterale Pupillenverengerung (beim Kaninchen), von Dr. J. Piltz. (Neurol. Centralbl. 1889. Nr. 19.) Verf. konnte auf der Grosshirn-Oberfläche an der Grenze von Occipital- und Parietaltheil nahe der Mittellinie ein Feld nachweisen, dessen Reizung Pupillenverengerung der andern Seite zur Folge hat. Der Versuch gelang bei 8 Kaninchen unzweifelhaft 4 Mal. Die Reizungen durften immer nur sehr kurze Zeit andauern, weil sehr rasch eine Ermüdung der Stelle eintrat, so dass auch häufige Wiederholungen mit kurzen Pausen das Phänomen nicht mehr auslösten. Nie wurde eine Reaction auch der andern Pupille bemerkt, wie ja auch unter normalen Verhältnissen beim Kaninchen mit getrennten Gesichtsfeldern die consensuelle Lichtreaction der Pupillen fehlt. Eine Abbildung enthält zum besseren Verständnisse die Reizzone im Bereiche der Abgrenzungslinie zwischen Parietal- und Occipitaltheil. Peltesohn.

20) Doppelseitige, periodisch exacerbirende Augenmuskellähmung mit auffallenden Schwankungen in der Innervation der oberen Augenlider, von Prof. v. Bechterew. (Deutsche Zeitschrift für Nervenheilk. 1898. XIII.) Ein 20jähriges gesundes Mädchen erkrankte nach einem heftigen Stosse gegen den Schädel an Diplopie, Parese des linken M. rect. sup., leichter Ptosis, besonders links, Schwäche des linken Rect. intern. Nach einigen Wochen nahm die Ptosis und Parese des Superior zu, und trat Schwäche beider Externi hinzu. Nach einem Jahre beinahe völliges Schwinden sämmtlicher Lähmungserscheinungen, später Wiederkehr derselben. Zugleich bestand Hyperästhesie der ganzen Körperoberfläche und leichte Steigerung der Sehnen- und Hautreflexe. Die Ptosis ist oft längere Zeit geschwunden, tritt aber sofort ein, sobald die Aufmerksamkeit darauf gerichtet wird. Verf., der Lues und Hysterie mit Bestimmtheit ausschliesst, glaubt an einen entzündlichen Process entweder im Gebiete beider Oculomotoriuskerne oder der weichen Hirnhaut an der Austrittsstelle beider Nerven. Quecksilberpräparate mit und ohne Jodkali hatten noch den besten Erfolg. Peltesohn.

21) Ueber ein bisher nicht beschriebenes Pupillen-Phänomen, von Dr. A. Westphal. (Neurol. Centralbl. 1899. Nr. 4.) Verf. stellte fest, dass bei dem Versuche, den Orbicularis oculi energisch zuzukneifen, eine Verengerung der Pupille des betreffenden Auges eintritt. Diese Beobachtung ist bei lichtstarrer Pupille oder träger, nicht verengter Pupille am ehesten zu machen; sie gilt aber auch für gut reagirende Pupillen. Das Phänomen trat unabhängig von der Reaction der Pupille bei Convergenz und Accommodation ein, ob diese nun prompt, träge oder gar nicht nachweisbar war. Möglicher Weise sind bei dieser Erscheinung Veränderungen des Blutgehaltes der Iris mitbetheiligt, die durch einen beim Zusammenkneifen der Lider auf den Bulbus ausgeübten Druck mechanisch zu Stande kommen. Jeder Blutzufluss zur Iris hat ja nach den Lehrbüchern der Physiologie eine Verengerung der Pupille zur Folge. Indessen selbst bei stärkerem Drucke auf den Bulbus gelingt es nicht, eine Pupillenveränderung herbeizuführen, während sie beim Zukneifen der Lider sofort deutlich eintritt. Deshalb muss die Pupillenverengerung bei energischem Lidschlusse als eine Mitbewegung angesehen werden, ähnlich der Drehung des Bulbus nach oben und aussen, die gleichfalls beim festen Lidschlusse erfolgt. Peltesohn.

22) Ueber neue Pupillen-Phänomene, von Dr. J. Piltz. (Neurol. Centralbl. 1899. Nr. 6.) Unabhängig von dem Verfasser des vorstehenden Artikels hat Verf. die ganz gleichen Beobachtungen gemacht, die übrigens, wie Verf. nachträglich selber feststellen konnte, schon lange vor ihnen Wundt 1880 und Gifford 1896 genau beschrieben haben. Verf. unterscheidet aber zwei Erscheinungen bei diesem Phänomen: einmal das erste Symptom — nach energischem Schliessen beider Augen — und das zweite Symptom — bei Behinderung des intendirten Augenschliessens durch Auseinanderhalten der Lider mit den Fingern. Ersteres fällt meistens mit lichtstarren oder trägen Pupillen zusammen, kann aber auch gelegentlich bei guter Lichtreaction constatirt werden. Das zweite kann häufiger bei prompt reagirenden Pupillen gesehen werden, wenngleich es in der Mehrzahl auch gleichzeitig mit gestörter Lichtreaction zusammenfällt. Im Gegensatz zu Westphal, der das Symptom bei Gesunden nicht constatirte, konnte Verf. dasselbe bei 35 % der Gesunden finden. Bei einem blinden Tabiker mit Opticusatrophie und lichtstarren Pupillen, verengte sich die Pupille des einen Auges schon beim einfachen Blinzeln des anderen Auges, — also eine consensuelle Orbicularisreaction der Pupille; beim Blinzeln mit

beiden Augen, ohne festen Lidschluss, trat das oben geschilderte Pupillen-Phänomen sehr deutlich ein. — Wendete Verf. Homatropin an, so war das Phänomen der Verengerung nach einer halben Stunde, wo die Pupillen auf Accommodation nicht mehr reagirten, noch ganz deutlich; nach $2^1/_2$ Stunden nur noch spurenweise angedeutet. Bei einer Pat. mit langjähriger Oculomotoriuslähmung der linken Seite verengte sich die Pupille dieser Seite bei der Intention des durch die Lähmung unmöglichen Blickes nach oben und beim Augenschluss. Es scheint danach eine Mitbewegung durch gleichzeitigen Reiz des Oculomotoriuscentrums für den Sphincter pupillae nicht so ohne Weiteres plausibel; viel eher könnten Druckschwankungen durch stärkere Blutfüllung der Iris dabei eine Rolle spielen. Verf. nimmt für sich die Entdeckung seines ersten Symptoms in Anspruch, während Wundt und Gifford nur das zweite beschrieben haben.

Peltesohn.

23) Ueber die Wirkungsweise der Mydriatica und Miotica, von P. Schultz. (Archiv für Anat. u. Physiol. 1898. Physiol. Abth.) Atropin lähmt nur die Nerven-Endigungen im Sphincter iridis, ausserdem wirkt es hemmend (nicht lähmend) auf das Ganglion ciliare. — Cocaïn reizt die Endigungen der pupillären Sympathicusfasern und lähmt auch in stärkerer Lösung die Endigungen der Nn. ciliar. brev. Wenn vorher durch eine halbseitige intracranielle Durchschneidung des Trigeminus eine Miosis erzeugt wird, so bewirkt Cocaïn gleichwohl eine Mydriasis, gleich der anderen intacten Seite, weil die mit durchschnittenen peripheren Sympathicusfasern, welche den Dilatator pupillae innerviren, in ihren Endigungen vom Cocaïn gleichwohl gereizt werden. — Physostigmin wirkt auf die Endigungen der Nn. ciliar. brev. reizend, nicht auf den Sphincter selber. Ebenso, ja noch stärker das Muscarin. Beide sind also echte Antagonisten des Atropins. — Bei Ophthalmoplegia interna und externa, wo Physostigmin noch wirksam ist, kann hiernach die Erkrankung der Verengererbahn nur bis zum Ganglion ciliare fortgeschritten sein und ist das von dort beginnende sympathische Endneuron intact. Peltesohn.

24) Ueber das Verhalten der Pupille und einiger Reflexe am Auge im Säuglings- und frühen Kindesalter, von Dr. Herm. Pfister. (Archiv f. Kinderheilk. 1899. Bd. XXVI.) Verf. hat mehr als 300 Kinder untersucht. Er hält es noch nicht für sichergestellt, dass beim Neugeborenen und namentlich Frühgeborenen die Pupillenreaction schon prompt vorhanden sei. Z. B. fehlte die Lichtreaction bei einem 2wöchentlichen Kinde, bis sie erst nach mehrmaligem Vorschieben der Augenlider auftrat; bei einem 8—10tägigen frühgeborenen Kinde konnte nur ein Mal deutlich consensuelle Lichtreaction beobachtet werden, dann nicht wieder. Die Pupillenweiten zeigten ein allmähliches Ansteigen von 1,5 mm im Mittel während des ersten Monats bis 3,2 mm im 7.—12. Lebensjahre, und zwar bei beiden Geschlechtern gleichmässig. Die Grösse der Lichtreaction zeigt eine so regelmässige Beziehung nicht. Die mittlere Reactionsamplitude zeigt sich merkwürdiger Weise bei Mädchen grösser als bei Knaben. Hippus wurde nur 3 Mal festgestellt, 1 Mal bei einem Kinde von 2 Wochen als Vorläufer einer hämorrhagischen Encephalitis. Der Cornealreflex war fast immer vorhanden; der Blinzelreflex fehlt im 1. Monat in der Regel, im 2. Monat war er bisweilen, im 3. fast stets vorhanden, und später ausnahmslos. Die Pupillen-Erweiterung bei starken Hautreizen, der Moeli'sche sensible Reflex konnte im 1. Monat niemals sicher, im 2. Monat ein einziges Mal, vom 3.—6. Monat schon häufiger nachgewiesen werden. In späteren Monaten

blieb er in der Hälfte der Fälle aus. Ein acustischer Reflex konnte nur in wenigen Fällen, von der 10. Lebenswoche aber mit Sicherheit festgestellt werden.

Peltesohn.

25) Ueber einige Störungen im Oculomotoriusgebiete nach Masern, von Dr. Dreisch. (Münchener med. Wochenschrift. 1898. Nr. 20.) Analog den bei Diphtherie und andren Infectionskrankheiten vorkommenden Accommodations- und Augenmuskelparesen konnte Verf. in 3 Maserfällen vorübergehende Störungen im Gebiete des Oculomotorius beobachten. Er supponirt dafür eine entzündliche Reizung durch die Stoffwechselproducte des noch unbekannten Masern-Bacillus.

Peltesohn.

26) The ophthalmic joint disease of children, by S. J. Ross. (Brit. med. Journ. 1899. Febr. 4.) Verf. beobachtete bei einem 5tägigen Kinde mit bakteriologisch festgestellter Blennorrhoe beider Augen während der Behandlung einen Erguss in beide Kniegelenke. 3 Wochen nach dem Aufhören der Ophthalmie waren auch diese wieder völlig geheilt.

Peltesohn.

27) Das Wesen der sog. Fuchs'schen Atrophie im Sehnerven, von Prof. Greef. (Berliner Gesellsch. f. Psych. u. Nervenkrankh. 1899. 8. Mai.) Verf. hält die von Fuchs 1885 beschriebene peripherische Atrophie des Sehnerven, die man bei allen Menschen, ja schon bei Neugeborenen finden könne, gar nicht für pathologisch. Der Sehnerv unterscheide sich von den andern peripheren Nerven dadurch, dass sich in ihm ein dichtes Neuroglia-Netz finde, und es handle sich bei dem von Fuchs im Uebrigen durchaus richtig beschriebenen Befunde lediglich um einen normalen Neuroglia-Mantel, nicht um eine Atrophie.

Peltesohn.

28) Behandlung der Basedow'schen Krankheit mittels Resection des Halssympathicus, von Dr. Abadie. (Société de Biologie. 1899. 4. fevr.) Verf. hat einen Fall von Basedow durch Resection des Halssympathicus andauernd geheilt, ohne dass Ausfalls-Erscheinungen beobachtet wurden.

Peltesohn.

29) Ueber das Lidphänomen der Pupille (Galassi), von Dr. Giovanni Mingazzini. (Neurol. Centralbl. 1899. Nr. 11.) Verf. nimmt die Priorität des von Westphal und Piltz wieder entdeckten neuen Pupillen-Phänomens für den verstorbenen italienischen Neuropathologen Galassi in Anspruch, der dasselbe schon 1887 zum Gegenstande zweier casuistischer Mittheilungen machte und auch vom klinischen Standpunkte aus studirte und durch einen Sectionsbefund vervollständigte. Er fand in dem einen Falle, wo das von ihm so benannte Lidphänomen der Pupille bei gleichzeitiger vollständiger Lähmung des Oculomotorius mit Ausnahme des Rect. internus in übertrienener Weise vorhanden war, den Oculomotorius-Stamm in seiner extraduralen Portion stark verdickt und viele seiner Nervenfasern verschwunden oder atrophisch. Deshalb glaubte er, in solchen Fällen durch das Lidphänomen unter Umständen eine peripherische Paralyse von einer centralen unterscheiden zu können. Galassi erklärte das Phänomen als eine Mitbewegung, wie Westphal; und glaubte nicht an einen Einfluss der mechanischen Hyperämie auf den Sphincter. Er war versucht, das Vorhandensein des Pupillen-Phänomens für den Anfang einer Besserung zu nehmen, insofern die Pupillarfasern des Oculomotorius zwar für gewöhnliche Reize noch nicht, wohl aber für den intensiveren Willensimpuls bei der associativen Bewegung leitungsfähig gedacht werden könnte, wie es ähnlich bei Neuritiden andrer Art nach dem Ueberschreiten ihres Höhepunktes der Fall ist.

Peltesohn.

30) **Weitere Mittheilungen über Vorstellungsreflexe der Pupillen**, von Dr. J. Piltz. (Neurol. Centralbl. 1899. Nr. 11.) Verf. hat im Anschluss an seine ersten Beobachtungen über Aufmerksamkeits-Reflexe (Neurol. Centralbl. 1899. Nr. 1) weitere Versuche angestellt, die ihm bestätigten, dass es psychisch bedingte, associative Pupillenbewegungen giebt, und zwar: A. Wirkung der Lenkung der Aufmerksamkeit auf helle oder dunkle, seitlich von der Blickrichtung befindliche Gegenstände (Hirnrindenreflexe, Aufmerksamkeitsreflexe). I. Verengerung der Pupille, wenn die Objecte hell, II. Erweiterung, wenn sie dunkel waren. B. Wirkung von blossen Vorstellungen (Vorstellungsreflexe). III. Verengerung bei einer Lichtvorstellung. IV. Erweiterung bei Vorstellung eines dunklen Objectes. Peltesohn.

31) **Experimentelle Untersuchungen über die Sehbahnen des Goldkarpfens** (Cyprius auratus), von Dr. Karl Krause. (Arch. f. mikroskop. Anatom. u. Entwickelungsgesch. 1898. Bd. LI.) Verf. fand mit Hülfe der Weigert'schen Markscheidenfärbung und Marchi'scher und Nissl'scher Methode, dass der N. opticus verschiedene Faserarten enthält: 1. die Fibrae oculares stammen aus Zellen und Netzhaut und atrophiren nach der Enucleation. Sie endigen zum geringeren Theile vielleicht im Corp. genicul. laterale, zum grössten Theile sicher als äussere und innere Markfaserschicht im Grau des Tectum opticum; 2. die Fibrae tectales, welche aus dieser Partie, namentlich aus den dorsal zwischen den beiden Opticusfaserschichten liegenden Zellen stammen. Sie sind als relativ dünnes, geschlossenes Bündel bis in das Chiasma zu verfolgen. Peltesohn.

32) **Chlorosis and retinopapillitis**, by H. M. Bannister. (Journ. of nerv. and ment. diseases. 1898. p. 874.) Verf., der solcher Fälle in kurzer Zeit 3 gesehen hat, glaubt, dass gar nicht so selten bei Chlorose, bezw. Anämie Sehnerven-Entzündungen vorkommen und neigt zu der Ansicht französischer Autoren, dass die Neuritis optica, als Theil-Erscheinung cerebraler Reizung, auf einer Auto-Intoxication des Körpers beruhe. Peltesohn.

33) **Ein Fall von erworbener und vererbter Ptosis palpebrarum**, von Dr. Max Münden. (Deutsche med. Wochenschr. 1899. Nr. 10.) Verf. beschreibt eine Lähmung beider Mm. levat. palpebr., welche 3 Mal vererbt und zuerst auf einem psychischen Eindrucke erworben wurde, als die Pat. beim Kentern eines Kahnes in der Todesangst die Lider krampfhaft geschlossen hatte. Verf. nimmt an, dass der Schreck das Centrum für den betreffenden Oculomotoriuszweig vernichtet hat, und sieht in dieser Beobachtung eine Stütze der Darwin'schen Theorie. (Vgl. oben S. 487 Nr. 2.) Peltesohn.

34) **Die Beziehungen des Sympathicus zur Basedow'schen Krankheit**, von Dr. A. Dastre. (Société de Biolog. de Paris. 1899. 4. Février.) Bisher hatte man kein sonderliches Vertrauen in die Sympathicus-Theorie beim Morbus Basedowii, weil ein Theil seiner Symptome nur durch eine vasomotorische Reizung, ein andrer nur vom Gesichtspunkte einer vasomotorischen Lähmung zu erklären war, und man nicht gut bei einer Läsion des Sympathicus beiderlei Wirkungen voraussetzen konnte. Nach Verf. und Morat aber stellt die Sympathicus einen Nervencomplex dar, der sich aus gefässverengernden und -erweiternden Fasern zusammensetzt. Man könnte also sehr wohl durch einen einzigen Reiz beide Folgen zeitigen. Für den Morbus Basedowii kommt der obere Abschnitt des Brusttheiles des Sympathicus in Betracht. Reizt man hier, so bewirkt man Exophthalmus, Pulsbeschleunigung, Congestion der Thyreoidea u. s. w., also den gesammten Symptomencomplex der Krankheit. Eine Durch-

schneidung des Grenzstranges am Halse müsste daher sämmtliche Reizsymptome beseitigen. In der That berichtet Abadie über ein solches operatives Heilresultat.

Peltesohn.

35) A case of membranous conjunctivitis treated by antidiphterial serum, by A. D. McQueen. (Brit. med. Journ. 1899. Dec. 30.) Verf. behandelte bei einem 8 Monate alten Kinde eine klinisch als croupöse Conjunctivitis imponirende, durch den bakteriologischen Befund aber als echte Diphtherie erkannte Augen-Entzündung mit sichtbarem Erfolge mittels Antidiphtherie-Serum. Ein ähnlicher Fall, der ihm vor Jahren begegnete, hatte, da kein Serum injicirt wurde, zur Zerstörung des Auges geführt. Peltesohn.

36) Concussion of the retinae, by Sydney Stephenson. (Brit. med. Journ. 1900. January.) Verf. beschreibt einen Fall von Commotio retinae bei einem 11jähr. Patienten. Derselbe bot den typischen Befund. Bemerkenswerth war die niedrige Tension, die noch nach 4 Tagen fortbestand. Nach 3 Wochen wurden noch feine radiäre Streifen um den gelben Fleck herum bemerkt.

Peltesohn.

37) Ueber Vorstellungsreflexe der Pupille bei Blinden, von Dr. J. Piltz. (Neurol. Centralbl. 1899. Nr. 16.) Im Anschluss an die Untersuchungen Gesunder setzte Verf. seine Experimente über die Vorstellungsreflexe der Pupillen bei Blinden fort und kam zu folgenden analogen Ergebnissen: I. Die bei seitlicher Beleuchtung lichtstarren Pupillen der Blinden erweisen sich oft bei centraler (axialer) Beleuchtung als reactionsfähig. Daraus folgt: a) dass die Pupillarfasern sich hauptsächlich in der Macula lutea und in ihrer Nähe vorfinden; b) dass dieselben auch bei total Erblindeten, deren Sehfasern schon längst gänzlich degenerirt sind, ungestört bestehen bleiben können. II. Die Pupillen Erblindeter verengern sich bei einer Lichtvorstellung. III. Sie erweitern sich bei Vorstellung eines dunklen Gegenstandes. (Beides auch nach Atrophie der Retina!) Es schien, dass die Intensität und Qualität der einzelnen Vorstellungen, die bald wohlbewusst, isolirt und einheitlich, bald nur flüchtig und oberflächlich gelangen, auch eine entsprechende Amplitude der Pupillenveränderung zur Folge haben. Wenn diese bisher noch offen zu lassende Schlussfolgerung sich als zutreffend erweisen sollte, wäre man auf dem Wege, durch die Beobachtung der Pupillen eine neue psycho-physische Methode der Analyse einer bestimmten Reihe psychischer Vorgänge zu gewinnen. Lebhaft denkende Personen mit der Fähigkeit, ihre Aufmerksamkeit zu concentriren, zeigen viel deutlichere Pupillen-Vorstellungsreflexe als Kinder oder zerstreute, unklare und unbestimmt denkende Personen. Beiläufig gehört zur Nachprüfung der Versuche Uebung beim Untersuchten sowohl wie beim Beobachter.

Peltesohn.

38) Das Neuron des Ganglion ciliare und die Centra der Pupillenbewegungen. Experimentelle Studie, von Dr. Allessandro Marina. (Deutsche Zeitschr. f. Nervenheilk. 1899. XIV.) Verf. knüpft an die Ergebnisse seiner vergleichenden klinischen Studie über die Augenmuskel-Lähmungen aus dem Jahre 1895 an, in deren letzten Capitel er die Frage der Pupillenreaction erörterte und die Vermuthung aussprach, dass das Centrum der Pupillenverengerung im Ganglion ciliare zu suchen sei. Dieser Frage suchte Verf. durch zahlreiche Experimente an Hunden und Affen näherzutreten, nachdem ihn die wichtigsten Literatur-Auszüge gelehrt hatten, wie verschieden und auseinandergehend die Ansichten der Autoren über die Natur und die Verbindungen des Ganglion ciliare bisher noch sind. Es stellt sich heraus, dass die

Exenteratio bulbi und die Neurectomia opticociliaris bei Hunden eine vollständige Degeneration das Ciliarganglion zur Folge hat, dass aber eine Degeneration der Zellen des Oculomotoriuskerns nicht eintritt. In einigen Fällen verrieth eine leichte Degeneration einiger Zellen, dass ein Zusammenhang zwischen Ciliarnerven und dem Ganglion Gasseri, sowie in einem Falle auch mit dem obersten Halsganglion existirt. Bei den Affen fand sich eine tiefe Degeneration sämmtlicher Zellen des Ciliarganglions, des Ganglion Ciliare in einem bestimmten Zellgebiete, sowie einiger Theile des obersten Halsganglions. Die Bernheimer'schen Kerne zeigten keine besonders ausgesprochene Alteration. In der Centralregion des Oculomotorius so wenig wie in seinem Stamme fanden sich wirklich degenerirte Zellen, während die Ciliarnerven degenerirt waren. Verf. hält es für unzweifelhaft, soweit die Affen in Betracht kommen, dass ein Theil der Ciliarfasern aus dem Ganglion Gasseri entspringt. Ferner fand er in Uebereinstimmung mit Langley, dass sich bei Affen das Ganglion ciliare zum Nicotin, was die Pupillenverengerung anbetrifft, wie ein sympathisches Ganglion verhält. Deshalb sei anzunehmen, dass dasselbe nur wenige spinale und zahlreiche sympathische Zellen enthält und thatsächlich als ein Centrum der Pupillenbewegungen gelten könne. Ein Literaturverzeichnis ist der Arbeit angehängt. Peltesohne.

39) **Das Verhalten des Rückenmarks bei reflectorischer Pupillenstarre,** von Dr. Gustav Wolff. (Archiv f. Psych. u. Nervenkrankh. 1899. Bd. 32.) Verf. fand bei seinen Untersuchungen an dem Materiale der Würzburger Irrenklinik in den Fällen, wo die Pupillen keine oder träge Lichtreaction zeigten, bei erhaltenem Patellarreflexe, regelmässig Degeneration der Hinterstränge des Halsmarks. Wo der Patellarreflex ebenfalls erloschen war, zeigte sich das ganze Rückenmark in den Hintersträngen degenerirt. Umgekehrt waren, wo nur die Patellarreflexe fehlten, die Pupillen aber prompt reagirten, die Hinterstränge im Halsmarke intact und und die Degeneration erstreckte sich nur bis zum mittleren Brustmarke. Deshalb sieht Verf. in den Hintersträngen des oberen Halsmarks den Sitz für die reflectorische Pupillenstarre.

Peltesohn.

40) **Ueber die Entstehung der Stauungspapille und eine neue Erklärung derselben,** von Dr. J. Deyl. (Wiener klin. Rundschau. 1899. 11. 12. u. 14.—17.) Die Stauungspapille entsteht in Folge der Compression der Vena centralis retinae an oder schon vor ihrer Durchtrittsstelle durch die äussere Opticusscheide, welch' letztere durch den Hydrops intervaginalis (event. durch Blut-Extravasate) ampullenartig von dem in der Piascheide eingeschlossenen Sehnervenstrange abgedrängt wird. Durch die hierdurch entstandene Spannung der Duralscheide wird die Centralvene eingeknickt und mehr oder weniger, jedoch nur so weit eingeschnürt, dass deren Kreislauf zwar nicht ganz unterbrochen, aber theilweise gehemmt wird. Der Hydrops der Scheide selber kann mit der Drucksteigerung im Gehirn oder mit einer Art Verschluss im Foramen opticum erklärt werden, z. B. bei besonderen anatomischen Verhältnissen, bei Hypophysis-Tumoren und Akromegalie u. dgl. So lange die ampullenartige Ausdehnung der Duralscheide die Austrittsstelle der Centralvene aus ihr nicht erreicht, braucht trotz des Hydrops eine Stauungspapille nicht einzutreten. Wenn sich der Hydrops auf irgend eine Weise entleert hat, collabirt die äussere Scheide, der Druck auf die Vene hört auf, und die Stauungspapille geht zurück. Venencompression kann auch ohne Hydrops durch wuchernde tuberculöse und syphilitische Granulationen, durch retrobulbäre neuritische Entzündung, locale Blut-Ergüsse, partielle Thrombosen und Geschwülste eintreten. Die Theorie einer primären Entzündung des Sehnervens durch die von den Tumoren produ-

cirten toxischen Stoffe ist nicht haltbar, weil man sich dieselben bei Aneurysmen und Osteomen nicht vorstellen kann; weil oft die Kernvermehrung im hinteren Theile des Opticus, den doch die toxischen Substanzen dort zuerst inficiren müssten, fehlt; weil die Kernvermehrung, wo sie vorhanden, mit der thatsächlich entzündlichen Infiltration des Sehnerven leicht im Einklang zu bringen ist, da bei der wahren Neuritis die Sehschärfe und das Gesichtsfeld hochgradig gestört sind, während sie bei der Stauungspapille lange normal bleiben können; endlich weil die Kernvermehrung als Folge der Stauung des venösen Blutes hinreichend erklärt ist. — Zum Schluss giebt Verf. an, in der künstlichen, schnellenden Pulsation der Papillar-Arterien ein differentialdiagnostisches Symptom zwischen Stauungspapille bei Hirntumoren und jener bei Nierenkrankheit. Dasselbe sei nur bei ersterer vorhanden. Peltesohn.

41) Retrobulbar neuritis ard facial palsy, by G. E. de Schweinitz. (Journ. of nerv. and mental disease. 1899. S. 263.) Verf. beobachtete bei zwei Mädchen von 20—30 Jahren 2 Jahre nach einer fast vollständig geheilten peripherischen Facialisparalyse eine typische retrobulbäre Neuritis, die lediglich auf eine Erkältung zurückzuführen war. Therapeutisch half allerdings Jodkali, Quecksilber und Strychnin. Verf. setzt die Facialislähmung und die Neuritis optica in eine Parallele, dort eine Neuritis im Canalis Fallopii, hier eine solche im Canalis opticus. Peltesohn.

42) Zur Anatomie der Sehnerven-Atrophie bei Erkrankungen des Centralnervensystems, von Dr. A. Elschnig. (Wiener klin. Wochenschrift. 1899. Nr. 11.) Mittels der Marchi'schen Methode untersuchte Verf. 4 Fälle partieller Sehnerven-Atrophie: 1. bei Hirnrückenmarks-Sklerose fand er acuten Markscheiden-Zerfall mit Erhaltenbleiben der anatomischen und functionellen Integrität der Axencylinder als charakteristischen Unterschied gegen alle andren bekannten Entzündungsprozesse des Sehnerven. Es handelte sich um acute, interstitielle Neuritis in verschiedenen zeitlichen Stadien und unabhängig von anatomischer und physiologischer Zusammengehörigkeit der Faserbündel fleckweise vertheilt. Also ein ganz analoger Process, wie er dem Grundleiden bei der multiplen Sklerose entspricht. 2. Bei Tabes fand sich völlige Atrophie der Nervenfasern und Ganglienzellenschicht der Netzhaut, Reduction des ganzen Opticusstammes, Wucherung des gliösen Gewebes im intraocularen Theile, partieller Nervenfaserschwund im übrigen, am meisten im distalen Ende, Schwund der feineren Ausläufer der Bindegewebssepten, welche selbst etwas verdickt sind, und Verdickung und Sklerose der Gefässwandungen. 3. und 4. Druck-Atrophie der Sehnerven durch ein Rundzellensarcom der Hypophysis, bezw. der Keilbeinhöhle. Hier in der Hauptsache circumscripte Degenerationserscheinungen. Peltesohn.

43) Plexiform neuroma of eyelids with ptosis: Excision: Ptosis relieved by Panas' plastic operation, by M. Parker. (Brit. med. Journ. 1899. June 17.) Ein an multiplen, über die ganze Körperoberfläche verstreuten Neuromknoten leidender, 45jähr. Mann hatte seit ca. 20 Jahren eine Schwellung seines linken Oberlides beobachtet. Die mit der zunehmenden Schwellung des Lides einhergehende Ptosis wurde durch mehrfache Operationen und zuletzt nach dem Panas'schen Verfahren soweit gebessert, dass das Auge nicht mehr verdeckt blieb, dabei aber ein fester Lidspaltenschluss möglich war.

Peltesohn.

44) On the eye complications of the acute specific fevers, by Percy Flemming. (Brit. med. Journ. 1899. April 29.) Verf. bespricht aus-

führlich die Augen-Erkrankungen bei Masern, Keuchhusten, Mumps, Typhoid, Diphtherie, Influenza, Variola, Varicellen und Erysipelas, ohne neue Gedanken zu bringen. Peltesohn.

45) Trachoma and Race, by Major M. T. Yarr. (British med. Journ. 1899. 6. Mai.) Verf. hält entgegen den noch zuletzt durch die eingehenden Forschungen Hirschberg's und Kirchner's sicher gestellten Anschauung über den Einfluss des Klimas und die eigenartige geographische Vertheilung beim Trachom die Trachomfrage im Wesentlichen für eine Rassenfrage. Alle andern Einflüsse, wie Elend, Schmutz, Noth, ungesunde Wohnung u. s. w. träten gegenüber der Rasse in den Hintergrund. Auch das Klima käme erst, und zwar erst in weitem Abstande, in zweiter Reihe in Betracht. Absolute Immunität scheint bei den eingeborenen Stämmen der Canadier zu bestehen, ebenso bei den Cris und Santeux de Manitoba, welche in nächster Umgebung der russischen Mennoniten leben, die ihrerseits sehr empfänglich sind. Indianerstämme in den Vereinigten Staaten sind keineswegs immun, wie die Canadischen Indianer. Relativ immun verhalten sich Vollblut-Neger, wie die von Senegambien, Guinea und West-Afrika. Nach Burnett sollen sie in Amerika fast völlig immun sein, da er in 20 Jahren nur 6 zweifelhafte Fälle gesehen hat. Auf Cuba verhalten sich die drei Rassen, Neger, Weisse, Mongolen wie 1 : 4 : 7. Nach Hirschberg sind die Singalesen relativ fest gegen die Krankheit. Unter den empfänglichen Weissen stehen obenan die Juden, Polen, Italiener und Irländer. An erster Stelle überhaupt stehen Chinesen und Japaner, von welchen 78 % (nach Hirschberg im südlichen China), bezw. 75 % (?) (nach Minoshita in Tokio) der Augenkranken Trachom zeigen. In Java erkranken die Chinesen viel leichter als die Malayen. — Die meteorologischen Einflüsse kommen nach Verf. erst in zweiter Linie, und nur da in Betracht, wo überhaupt Empfänglichkeit für das Trachom besteht. In Bezug auf den günstigen Einfluss des Höhenklimas seien die Ansichten der Forscher ziemlich einig, doch liessen sich auch hiervon zahlreiche und auffallende Abweichungen feststellen, wie Beobachtungen von Collins, Burnett, Viger, van Millingen lehrten. Peltesohn.

46) On the removal of a fragment of steel from the retina with the electromagnet, by Simeon Snell. (Brit. Med. Journ. 1899. 11. Februar.) Verf. neigt, nachdem ihm die Extraction eines in die Netzhaut eingebetteten Stahlsplitters mit Erhaltung übernormaler Sehschärfe neuerdings gelungen ist, — ein gleicher Fall ist in den Transactions of the Ophthalm. Society 1898 von ihm beschrieben, — mehr als bisher dazu, solche festliegenden Fremdkörper zu entfernen. Er warnt aber immerhin vor zu unüberlegtem Vorgehen; man müsse bedenken, dass die Fixation oder Einbettung des Eisens für die Extraction Schwierigkeiten biete, wenn man nicht sehr genau localisiren könne, um mit der Magnetspitze direct auf den Fremdkörper zu treffen. Peltesohn.

47) Aesthetic colour-sense in Children. (Brit. Med. Journ. 1899. 11. Nov. Nach der Zeitschr. f. pädagog. Psychologie. 1809.) Dr. Aars hat Kindern eine Reihe von farbigen Ringen, zu je zweien, nach einander unter Innehaltung grösserer Pausen, vorgelegt, und sie mussten angeben, welche Farben sie bevorzugten. 4 Knaben und 4 Mädchen wurden geprüft, deren Alter zwischen 4 und 7 Jahren lag. Von 191 bestimmten Antworten fielen 55 zu Gunsten von Blau, 46 für Grün und je 45 für Roth und Gelb aus. Bei den Knaben standen Blau und Gelb auf einer Stufe mit 29 Mal, Roth

mit 22, Grün mit 16 Voten; die Mädchen bevorzugten Grün mit 30, dann Blau mit 26, Roth mit 23 und Gelb mit 16 Voten. Bei paarweiser Gegenüberstellung der Ringe überwogen weiter die Zusammenstellungen mit Blau. Im Allgemeinen wirkte nicht so sehr der Glanz, wie die Intensität der Farben anreizend. Peltesohn.

48) A treatise of unripe cataract, by William A. M. Keown. (Nach Brit. Med. Journ. 1899. 11. März.) Verf.'s Methode ist bekannt. Sie besteht hauptsächlich in der Ausspülung der Rindensubstanz durch Eingiessungen in die Linsenkapsel oder Vorderkammer. Er giebt, was die Antisepsis betrifft, der Chinosollösung (1 : 4000) den Vorzug vor allen anderen, für die Injection selber kommt nur die sterilisirte Kochsalzlösung in Betracht. Für die Einspritzung hat Verf. eine ganze Reihe verschieden geformter Ansatzstücke construirt. Peltesohn.

49) A case of ophthalmoplegia externa and paralysis of both facial nerves, by H. Sinigar and Dr. Beevor. (Brit. Med. Journ. 1899. 15. Juli.) S. beschreibt die Krankengeschichte eines 49jährigen Malers mit oben genannten Affectionen. Es bestand vollständige Lähmung beiderseits der Faciales, Oculomotorii (mit Ausnahme des Sphincter), Trochleares, Abducentes, und unvollkommene der Acustici, Accessorii und Hypoglossi, und handelt sich allem Anscheine nach um keine (?) centrale Erkrankung in Pons und Medulla, sondern um eine peripherische Neuritis der motorischen Nerven, vielleicht auf alkoholischer Basis, vielleicht durch Erkältung. Peltesohn.

50) The ophthalmial joint disease of infants, by Dr. Clement Lucas. (Brit. Med. J. 1899. 28. Jan. Vgl. oben Nr. 26.) Verf., der schon im Jahre 1885 drei Fälle von blennorrhoischer Gelenk-Entzündung bei Neugeborenen beschrieben hat, die er für secundäre Folgen der Augenblennorrhoe erklärte, betont neuerdings diesen Zusammenhang, welchen er ganz analog der Gonitis der Erwachsenen auffasst. Unzweifelhaft ist die Arthritis sehr selten, aber sie wäre es vielleicht nicht, wenn man mehr an diesen Causalnexus dächte. Die Prognose ist im Allgemeinen günstig zu stellen, da in der Regel Heilung erzielt wird; doch kommen gelegentlich wie bei Erwachsenen Vereiterungen der Gelenke vor. In zwei solchen Fällen fand sich bakteriologisch eine Mischinfection von Gonokokken mit Strepto- bezw. Staphylokokken. Nach Barker dürfte das bei der gonorrhoischen Synovitis die Regel sein. Peltesohn.

51) A colour blind myopic railway servant, by W. M. Beaumont. (Brit. Med. Journ. 1899. 27. Mai.) Zum Capitel der Reformbedürftigkeit der englischen Untersuchungsbehörden für Eisenbahn- und Marinebeamte liefert der vom Verf. erzählte Vorfall eine Illustration. Ein Signalwärter mit Myopie und angeborener Farbenblindheit war, obwohl „etwas nicht ganz in Ordnung zu sein schiene", bei der Untersuchung passirt, und erhielt den Rath, sich behandeln zu lassen, da er sonst bei der nächsten Prüfung in 5 Jahren am Ende zurückgewiesen werden würde. Ein Commentar ist da freilich nicht nöthig! Peltesohn.

52) Sight tests in the mercantile marine. (Ebenda). Aus dem Jahresbericht des Board of Trade von 1898 geht hervor, dass die zahlreichen Angriffe, die die ärztliche Gesellschaft fortgesetzt gegen die Lässigkeit der Behörde alljährlich von Neuem erhebt, nur zu gerechtfertigt erscheinen. Von 4103 Candidaten wurden wegen Sehstörung 23, wegen Farbenblindheit 34 zurückgewiesen. Einer der letzteren appellirte und passirte darauf die Prü-

fung nach 18 Tagen. Im Jahre 1896 wurden von 12 Zurückgewiesenen nachträglich 5 von der revidirenden Instanz doch eingestellt. Wie viele mögen da zu Unrecht refusirt worden sein, die sich zu einem Protest nicht entschliessen konnten! So lange nicht Sachverständige zu einer Prüfung herangezogen werden, wird sich das wohl noch oft wiederholen.

Peltesohn.

53) Coloboma sclero-chorioideae, von Dr. F. Mannhardt, Hamburg. (S. A., Hamb. Kr. H. Mitth.) Aus seinen Untersuchungen an drei Augen schliesst Verf., dass das Colobom durch einen verhinderten Schluss des Sklero-Chorioidealringes (der Chorioidea und des inneren Blattes der Sklera) im Bereiche der fötalen Augenspalte zu Stande kommt. Die Ursache ist eine mechanische, die primäre Augenblase wird innerhalb des Coloboms durch den inneren Augendruck oder Senkung gegen die äussere Skleralwand gedrängt und mit dieser wegen zu geringer Widerstandsfähigkeit cystoid ausgebuchtet. Entzündliche Vorgänge kann Verf. bei den von ihm untersuchten Augen bestimmt ausschliessen. Spiro.

54) Ueber die Wirkung des Tropococaïns in Bezug auf Anästhesirung der Cornea und Conjunctiva, von Dr. Hilbert, Sensburg. (Ophth. Klinik.) Verf. zieht das Tropococaïn dem Cocaïn vor, da es bei gleich guter Betäubung nicht auf die Pupille wirkt, weniger giftig, dabei antiseptisch ist. Einer Lösung von 0,5 : 10,0 empfiehlt er 0,1 Natr. chlor. zuzusetzen, um die Nerbenwirkung der Gefässerweiterung und Röthung der Bindehaut zu verringern. Spiro.

55) Ueber die Aetiologie der Retinitis pigmentosa. Mit besonderer Berücksichtigung der Heredität und der Consanguinität der Eltern, von L. Herrlinger. (In.-Diss. Tübingen 1899.) Verf. stellt 92 Fälle von Retinitis pigmentosa aus der Tübinger Klinik zusammen. In 30 Fällen = 32,5 % bestand Blutsverwandtschaft der Eltern, in 10 dieser Fälle kam auch hereditäre Belastung in Betracht. In weiteren 45 Fällen waren hereditäre Belastung vorhanden; in 1 Falle litt Pat. an Epilepsie, in 3 Fällen waren Infections-Krankheiten überwunden, in 13 Fällen fehlte jeder ätiologische Anhalt, doch ist Verf. geneigt, auch diese der Heredität aufzubürden. Ausserdem wurden 2 Fälle beobachtet, in denen Syphilis zu Grunde lag, und zwar je einmal acquirirte und congenitale. Spiro.

56) Trois cas de tumeur orbitaire chez l'enfant, par M. Valude. (Annales de médecine et de chirurgie infantiles. 1898. Progrès médical. 1899. Nr. 2.) Die Zusammenstellung dieser drei Fälle ist insofern interessant, als dieselben die gleichen Symptome aufwiesen, obgleich sie in Bezug auf ihre Natur, ihre Prognose und ihre Malignität durchaus von einander verschieden waren. Der erste Fall war ein Endotheliom der Orbita mit Gliombildung im Auge selbst; der zweite war ein Sarkom der Sehnervenscheide. Der dritte Fall war ein Pseudo-Sarkom (Cyste ohne Höhle). Der letzte Fall, der den andern beiden klinisch sehr ähnlich war, gab doch eine sehr schlechte Prognose. Verf. zieht aus seinen Erfahrungen den Schluss, dass die Diagnose eines Orbitaltumors in Bezug auf seine eigentliche Natur zunächst unmöglich ist, — ausser eine Probepunction, die man nie unversucht lassen soll, giebt ein positives Resultat. Hat man es mit einem festen Tumor zu thun, der ohne Enucleation des Auges nicht mehr zu entfernen ist, so soll man nicht lange zusehen, sondern das Auge und den Orbitalinhalt entfernen. (?) Ancke.

57) L'holocaïne, considérée principalement au point de vue de son influence sur l'épithélium et sur la guérison des plaies perforantes de la cornée, par Dalén. (Nordiskt Mediciskt Arkiv, 1898, ref. im Progr. méd. 1899, Nr. 3.) Nach den Versuchen, welche Verf. anstellte, hat das Holocaïn eine raschere und sicherere anästhesirende Wirkung, als das Cocaïn. Es ist demnach vorzuziehen bei der Entfernung von Fremdkörpern, Cauterisation der Cornea und Aehnlichem. Andrerseits verdient das Cocaïn den Vorzug bei der Extraction und der Iridectomie und zwar wegen seiner blutstillenden Eigenschaften. Ganz abweichend von den Erfahrungen aller anderen Autoren fand Verf., dass das Holocaïn, weit entfernt davon, dem Epithel der Hornhaut ungefährlich zu sein, viel schwerere Zerstörungen anrichtet als das Cocaïn. Es erzeugte auf der Kaninchen-Hornhaut mitunter directe Mortification des Epithels, welches in Fetzen abgestossen wurde, so dass die Hornhaut vollkommen des Epithels beraubt war. Das Cocaïn bringt ja ähnliche Wirkungen zu Stande, jedoch wirkte eine 4 % Cocaïnlösung noch nicht so zersörend, als eine 1 % Holocaïn-Lösung. Die Epithelverluste, wie sie Cocaïn und Holocaïn machen, ersetzen sich übrigens leicht im Verlauf von 24 Stunden. Gelegentlich seiner Versuche stellte Verf. ausserdem fest, dass eine 2 % oder stärkere Lösung von Chinin. muviat. ebenfalls Anästhesie und ebenfalls Epithelverlust hervorrruft. — Eine verlangsamende Wirkung auf die Verheilung von Hornhautwunden, wie sie Mellinger dem Cocaïn nachsagte, kann Verf. weder für dieses, noch für das Holocaïn constatiren.

Ancke.

58) Diphtérie primitive de la conjonctive traitée et guérie par le serum de Roux, par Hennecart et Terrien. (Sitzungsber. der Acad. de méd. vom 26. Dec. 1899, ref. in le Progr. méd. 1899. Nr. 52.) In dem Fall der Verff. wurde die Heilung erreicht durch gleichzeitige Injection und locale Installation des Diphtherie-Heilserums von Roux. Die Diphtherie der Bindehaut verhält sich also wie andre Diphtherien.

Ancke.

59) Des collyres huileux (Académie de Médecine, 1899 janvier), par M. Scrimi. (Progrès méd. 1899. Nr. 42.) Verf. hat weitere Untersuchungen angestellt mit den von Panas empfohlenen übrigen Lösungen von Duboisin, Homatropin, Mydrin, Tropacocaïn, Eucaïn und Holocaïn. Die Wirkung dieser Alkaloide in öliger Lösung ist entschieden kräftiger, als in der allgemein üblichen wässerigen. Die Einträufelung erzeugt keine Reizerscheinungen, kein Thränen und keinen Lidkrampt. Dabei ist die Asepsis so gut, dass sich die Lösungen mehrere Monate, ohne sich zu verändern, halten. Die spezifische Wirkung der Alkaloide entfaltet sich stärker und rascher, als bei der wässrigen Lösung. Ein einziger Tropfen einer 2 % öligen Cocaïnlösung genügt für vollkommene Anästhesie. Der einzige Nachtheil der öligen Lösungen liegt darin, dass mitunter nachträglich Reizung eintritt in Folge der Anwesenheit freier Fettsäuren. Dieselben müssen vorher mit Alkohol ausgewaschen sein. Ancke.

60) Linsenregeneration beim Menschen? von Prof. K. Baas, Assist. der Univers.-Augenkl. zu Freiburg i. B. Bei einer 62jährigen Pat., die vor 25 Jahren 4 Mal wegen Star und 1 Mal wegen Nachstar discidirt worden war, zeigte sich an dem operirten Auge eine vom Ciliarkörper her bis in die Mitte der Pupille ragende zapfenartige, durchsichtige Bildung, ungefähr einer ausgestülpten Cysticercusblase ähnlich. Verf. ist der Ansicht,

dass es sich dabei nur um eine weitgediehene und eigenartige, durch die besonderen Bedingungen (Glaskörperverflüssigung) veranlasste Crystallwulstbildung handelt und möchte für diese Bildung, die eigentlich den Charakter der Geschwulst aufweist, eine neue Benennung, etwa Lentom, statuiren.

Ancke.

61) Rothe Gläser als Vorbeugungsmittel gegen Seekrankheit, von N. J. Weill, M. D., Pittsburg. (The Philadelphia Med. Journ. 1899. 22. Juli.) Dieses in den Zeitungen in letzter Zeit angepriesene Mittel hat sich dem Verf., der früher stets seekrank wurde, bei seiner letzten Seereise auch nicht bewährt; eine in den ersten Tagen vorhandene scheinbar gute Wirkung verschwand sofort, als das bis dahin gute Wetter umschlug und eine frische Brise die See unruhig machte. Andern Mitreisenden erging es ebenso. Die Wirkung der rothen Gläser, unterstützt von Calomel innerlich, sollte nach einigen darin bestehen, dass nach Epstein Roth die Blutzufuhr zum Gehirn erleichtere; dadurch werde die Seekrankheit, welche in Blutarmuth des Gehirnes bestehe, verhindert. Neuburger.

62) Ophthalmologische Beiträge, von David Webster, New York. (Med. Rec. 1899, 18. November.) Episcleritis mit Kerato-Iritis. Wiederholte Galvanocaustik der episcleralen Schwellung, Atropin, heisse und kalte Umschläge brachten Heilung mit voller Sehschärte. — Tenotomie des Rectus internus zur Erleichterung der Heilung einer unvollständigen Lähmung des Externus. Nachdem elektrische Behandlung während eines Jahres erfolglos geblieben, brachte Tenotomie des Internus die Doppelbilder zum Schwinden; eine Prisma von 2° erleichterte die Fusion, während vor dem ein solches von 27° nöthig gewesen war. — Angeborene Cataract beider Augen, durch Operation beseitigt. Pat. war 37 Jahre alt und hatte ein leidliches Sehvermögen (er war Geistlicher): trotzdem wiederholte Discision und Extraction; Sehschärfe besserte sich erst allmählich. Später Diplopie; Tenotomie des Rectus internus und superior, und Prismenbrille brachten Besserung. Neuburger.

63) Bericht über die Untersuchung betr. die Sehleistungen von Gemeindeschul-Abiturienten; ein Beitrag zur Schularztfrage, von Dr. Max Radziezjewski, Berlin. (Deutsche med. Presse. 1899. 20. September.) Verf. untersuchte, von 1897—1899, 2786 Volks-Schüler bezüglich ihrer Sehschärfe und betont die Nothwendigkeit regelmässiger schulärztlicher Aufsicht in den Schulen. C. Hamburger.

64) Allgemeine Therapie der Augenkrankheiten, von Prof. Dr. C. Horstmann. (Aus dem Lehrbuche der Allgem. Therapie und der therapeutischen Methodik.) Verf. theilt die Allgemeine Therapie der Augenkrankheiten — nach dem Vorschlage Ohlemann's — in fünf Gruppen: die mechanische, thermische, chemische, elektrische und allgemeine Behandlung. Bezüglich der mechanischen Behandlung wird der Hauptwerth auf die Besprechung der Massage[1] gelegt. In dem Capitel „chemisch wirkende Mittel" werden die antiseptischen Flüssigkeiten mit den für's Auge nöthigen Verdünnungen besprochen, ebenso die Mydriatica und Miotica. Den Schluss bildet eine Besprechung der „Verbände und Schutzmittel".

C. Hamburger.

[1] Horstmann führt an, dass dieselbe von Donders (1872) begründet sei. Hirschberg macht jedoch darauf aufmerksam, dass bereits die alten Griechen, u. A. Aëtius (500 n. Chr.), Massage des Auges empfohlen habe.



65) Dr. Schreiber's Augenheilanstalt in Magdeburg unter Leitung von Dr. P. Schreiber (und Dr. Lembeck). Bericht über die in Jahren 1897 und 1898 entwickelte Thätigkeit. Die Anstalt wurde in den beiden Jahren 1897 und 1898 von 2267, bezw. 2426 Patienten besucht. — Ausführlich mitgetheilt wird ein Fall von pulsirendem Exophthalmus bei einem vierjährigen Kinde. Die Protusion des Bulbus betrug 6 mm, gemessen mit einem, ebenfalls in dieser Publication beschriebenen neuen Exophthalmometer, ausserdem bestand vollständige Abducenslähmung dieser Seite. Diagnose: Verletzung der Carotis interna und des Nerv. abducens. — Nach zweijähriger Beobachtung wurde die entsprechende Carotis communis unterbunden, woraufhin sich die Protusion bis auf 2 mm zurückbildete. Die Schielstellung besserte sich nicht und machte operative Hilfe erforderlich.

C. Hamburger.

66) What we can do for cases of squint, by Edward Jackson, Denver. (The Therap. Gaz. 1899. Nr. 11.) Hauptregel bei der Behandlung des Schielens muss sein, jeden Fall individualisirend zu behandeln. Bei beginnendem Schielen muss man versuchen durch Brillen Besserung zu schaffen bei event. bestehender Ametropie (Verf. lässt Kinder von 3 (!) Jahren an schon solche tragen), sodann schafft in geeigneten Fällen Behandlung mit Atropin Besserung (?); nie darf man versäumen, durch Occlusion des fixirenden Auges das schielende zum Fixiren zu veranlassen. Die Operation soll erst nach Erschöpfung der andern Mittel vorgenommen werden. Sehr wichtig ist dann auch die Nachbehandlung, orthoptische Uebungen u. dergl.

Neuburger.

67) Reflex irritation with special reference to eye strain, a factor in nervous and mental disease, by C. A. Drew. (The Med. Rec. 1899. 9. September.) Verf. betont die Wichtigkeit einer augenärztlichen Ausbildung der Irrenärzte und der Berücksichtigung der von Seiten des Auges bei asthenopischen Beschwerden u. dergl. ausgelösten Reflexreizungen.

Neuburger.

68) Headache and eye affections, by S. D. Risley. (Journ. of the Amer. Med. Assoc. 1899. 23. November.) Es ist nothwendig, bei Kopfschmerzen stets die Augen, deren Refraction u. s. w. genau zu untersuchen, da häufig dadurch Kopfschmerzen entstünden. Neuburger.

69) Headaches due to eye strain, by James Cole Hancok, Brooklyn. (Med. Rec. 1899. 4. November.) Hypermetropie, Astigmatismus, Insufficienz der Augenmuskeln, Myopie und sog. accommodative Asthenopie verursachen häufig Störungen des Nervensystems und Kopfschmerzen. Verf. erklärt das Zustandekommen der letzteren durch die aussergewöhnliche Reizung der die inneren und äusseren Augenmuskeln versorgenden Nervencentren, wodurch wiederum eine vasomotorische Reflexwirkung und vermehrte Congestion nach den Meningen hin entsteht. Neuburger.

70) Some points in the symptomatology, pathology and treatment of diseases of the sinuses adjacent and secondary to the orbit, by Charles Stedman Bull, New York. (Med. Rec. 1899. 15. Juli.) Verf. bespricht das Empyem und die Geschwülste des Sinus frontalis, maxillaris, ethmoidalis, sphenoidalis, der Nasenhöhle und deren Behandlung. Zu kurzem Referat nicht geeignet. Bezüglich der malignen Orbitalgeschwülste räth Verf. von einer Operation ab; dieselbe beschleunige nur das Ende durch

wiederholte, in immer kürzeren Zeiträumen auftretende Recidive; nur bei Schmerzen und Verjauchung sollten palliative Eingriffe gemacht werden.

Neuburger.

71) Diabetes mellitus complicated by peripheral neuritis and retinal changes, by Hawthorne. (The Lancet. 1899. 30. November.) Verf. beobachtete eine 67jährige Frau, die über Abnahme der Sehkraft, Doppeltsehen und Schmerzen im rechten Auge klagte. Im Urin fand sich reichlich Zucker. In den letzten 2 Jahren hatte sie im linken Bein schwere Ischias-Anfälle. Die Untersuchung ergab rechtsseitige Abducenslähmung, und im linken Augenhintergrund zwei grössere dreieckige, fächerförmige Herde, mit der Spitze an der Macula gelegen, confluirend aus mehreren gelblich-weissen, glänzenden Flecken; isolirte ähnliche Flecke sassen auch peripher. Die Linse zeigte beiderseits periphere Speichen; gewöhnliche Alters-Cataract. Nach ca. 1 Jahre war die Lähmung rechts verschwunden, die Veränderungen links waren dagegen stärker geworden. Neuburger.

72) Bacteriological diagnosis in all diseases of the conjunctiva and cornea, by J. O. Stillson. (Med. Rec. 1899. 21. October. — Missisippi Valley Med. Assoc.) Verf. hebt die Wichtigkeit der bakteriologischen Diagnose bei allen Hornhaut- und Bindehaut-Erkrankungen hervor. Bei gewissen Hornhautgeschwüren empfiehlt er die Wasser Spülung, um das abgestorbene Epithel wegzuschwemmen und das Geschwür zu reinigen. Dr. S. Reynolds empfiehlt sorgfältige Aetzung des Geschwürsgrundes mit Carbolsäure. Neuburger.

73) Operative treatment of high myopia by removal of the crystalline lens. (Med. Rec. 1899. 28. October. — New York State Med. Assoc.) Ch. S. Bull betont die Wichtigkeit einer erhöhten Fürsorge für die Schulgesundheitspflege, um die Kurzsichtigkeit zu bekämpfen. Sodann bespricht er die Operation der hochgradigen Myopie, ohne jedoch eigene Erfahrungen darüber zu besitzen; er warnt davor, bei stärkeren Veränderungen des Augengrundes zu operiren, da hierbei leicht intraoculare Blutungen entstehen könnten. Neuburger.

74) Ein Fall von intermittirendem Exophthalmus und Pulsation des Auges, von H. A. Koogker und M. E. Mulder. (Zeitschr. f. klin. Med., 36. Bd., S. 335.) Ein 37jähriger Arbeiter mit geringer Atrophie der rechten Gesichtshälfte, Papillenatrophie auf beiden Augen, zeigte am rechten nach unten abweichenden Auge intermittirenden Exophthalmus. Mit jeder Pulswelle tritt dasselbe 1 mm hervor; Compression der rechten Carotis ändert daran kaum etwas, dagegen führt Compression der rechten V. jugularis, allein oder mit der Carotis, zur Cyanose der betreffenden Gesichtshälfte und zum Exophthalmus, während die Pulsation bestehen blieb oder sogar kräftiger wurde. Bücken und starke Exspiration bei geschlossenem Munde hatte ähnliche Wirkung. Die Netzhautgefässe zeigen keine Pulsation. Beigegeben sind vom Auge direct mittelst Marey'scher Trommel aufgenommene Curven. Als Erklärung nehmen die Verff. varicöse Erweiterung der Orbitalvenen an (Pat. hatte über dem ganzen Körper sehr gefässreiche Fibrome), bei einem Defect der knöchernen Orbitalwand, durch welchen hindurch die Gehirnpulsationen auf den Orbitalinhalt übertragen wurden. Neuburger.

75) Conjunctivitis epidemica, von Gerh. Kieseritzky. (St. Petersb. med. Wochenschr. 1899. Nr. 47.) Mehrere Fälle eitriger Conjunctivitis, bei denen Verf. den Koch-Week'schen Bacillus fand; Culturen ge-

langen auf Agar, ein Weiterzüchten nur auf Löffler'schem Serum, auf Agar und Glycerin-Agar, die mit menschlichem Blut bestrichen waren, bei Weiterimpfung in kurzen Pausen, sowie auf Parovarialcysten-Flüssigkeitsagar unter besonderen Maassnahmen. Sodann wird die Literatur von Kamen, Weeks, Morax und Beach, Kartulis, Wilbrandt, Sänger und Stälin besprochen. Neuburger.

76) Chronisches Oedem der Conjunctiva, vergesellschaftet mit Erkrankung des Mittelohrs, von Battén. (The Lancet. 1899. Nr. 14.) 35jähriger Mann mit serösem Oedem der Conjunctiva bulbi links, das jeder Behandlung trotzte. Zufällig wurde im linken Ohr ein bereits durch das Trommelfell durchgewachsener grosser Polyp entdeckt. Nach dessen Entfernung und Verschwinden der Ohrbeschwerden ging auch das Oedem der Conjunctiva zurück, das nach Verf. nur durch das Ohrenleiden bedingt gewesen ist. Neuburger.

77) Ueber die anomale Localisation der Netzhautbilder bei Strabismus alternans, von E. Hering. (Deutsches Arch. f. klin. Med. 1899. Bd. 64.) Die Untersuchungen wurden an einem intelligenten Pat. vorgenommen, der bei beiderseits nahezu normaler Refraction und Sehschärfe Strabismus divergens alternans hatte mit einem Schielwinkel von 26°. Die Frage, ob der Schielende die ihm sichtbaren Dinge richtig localisirt, und ob er dabei wesentlich grössere Fehler macht als der normal Sehende, konnte dahin beantwortet werden, dass Patient die fixirten Dinge ebenso richtig localisirte wie ein normaler Mensch mit einem Auge. Bei solcher Fixirung haben die Augen eine ganz verschiedene Lage, stehen also auch unter dem Einfluss verschiedener Innervation; der Schielende hat gelernt, die durch die Motilitätsstörungen seines Doppelauges nöthig gewordenen Abänderungen der Innervation bei der Localisation des jeweilig von einem oder anderm Auge fixirten Gegenstandes mit einzurechnen. Das Sehen war im vorliegenden Falle wesentlich monocular, ein Auge war das führende, das andre, schielende, das geführte, d. h. die Aufmerksamkeit des Patienten richtete sich nur auf die Netzhautbilder eines Auges; doch können dem Schielenden neben den Bildern des führenden Auges auch solche des schielenden zum Bewusstsein kommen. Eine neue Identität der Netzhautstellen hatte im untersuchten Falle nicht stattgefunden; das Sehen war vielmehr monocular. Die Einzelheiten der Versuche müssen im Original eingesehen werden. Neuburger.

78) Weitere Mittheilungen über operative Erfolge mit der galvanokaustischen Glühnadel, namentlich bei der Kupfernase und gewissen Augenleiden, von Dr. F. Bloebaum, Köln. (Deutsche med. Ztg. 1899. Nr. 97.) Erfolgreiche Anwendung der schon früher (siehe dieses Centralbl. 1897, S. 617 u. 642, 1898, S. 499) beschriebenen Glühnadel in einem Falle von dichtem trachomatösen Pannus (Stichelung und Verödung der Gefässstämme) und einem Falle von Nachstar, der sich erst 8 Jahre nach der Extraction gebildet hatte und ziemlich derb schien. Seitlicher Hornhautschnitt zur Entleerung des Kammerwassers, damit die Membran nach vorne rücke; durch die Schnittwunde wurde die Nadel in die Mitte des Nachstars eingeführt und durch Kreisbewegungen ein rundes Loch gebrannt. Verf. empfiehlt seine Nadel auch zur endooculären Galvanokausis nach van Millingen. Neuburger.

79) Die Beziehungen der Ophthalmologie zu der Gesammtmedicin, von Dr. G. Lewis. (New York. med. Journ. 1899. 15. Juli.) Neuburger.

80) Ueber Affectionen des Thränencanals bei Neugeborenen, von Sidney Stephenson. (Med. Presse und Circ. 1899. 2. August.) Die meist einseitige Atresie des Thränencanals ist bei Neugeborenen ziemlich häufig, wird durch mangelhafte Resorption der normaler Weise während des Fötal-Lebens in den Thränen-Organen befindlichen Substanzen verursacht, und macht nur schwerere Symptome bei Infection, z. B. mit dem nicht seltenen Pneumococcus. Sie ist der Mastitis neonatorum vergleichbar und wird beseitigt durch methodische Compression des Thränensackes oder wenn dies nicht zum Ziel führt, durch Sondirung. Neuburger.

81) Ein Fall von syphilitischer Meningitis · mit temporaler Hemianopsie und vorübergehender totaler Amaurose, von Dr. Ignaz Knotz. (Wiener med. Presse. 1899. Nr. 21 u. 22.) 34jährige Frau erkrankte unter furchtbaren Kopfschmerzen an linksseitiger Hemianopsie (?), dann links völlige Amaurose; das rechte Auge blieb frei; nachdem 8 Tage lang Jodkali genommen wurde, verschwanden die Kopfschmerzen und es stellten sich schwache Lichtempfindungen in der nasalen Gesichtsfeldhälfte links wieder ein; 3 Wochen nach dem Aussetzen der Therapie ging unter Kopfschmerzen die Lichtempfindung links wieder verloren; dann stellte sich rechts gerade wie links auch zuerst temporale Hemianopsie ein, sodann völlige Blindheit. Unter Quecksilber-Jodkalikur wurde nach 8 Tagen die am spätesten erkrankte nasale Gesichtsfeldhälfte rechts wieder frei, dann stellte sich auch in der temporalen Hälfte deutliche, fast gleichzeitig auch in der nasalen Gesichtsfeldhälfte links schwache und zuletzt in der zuerst erkrankten temporalen Gesichtsfeldhälfte links Andeutung einer Lichtempfindung wieder ein. Während rechts die Sehkraft wieder fast normal wurde, ging sie links wieder gänzlich verloren. Neuburger.

82) Zur Excision des Ganglion cervicale superius des Sympathicus beim Glaucom, von Prof. James Moores Ball. (New Yorker med. Journ. 1899. 1. Juli.) Die von Alexander (Edinburgh) vor zehn Jahren zuerst gegen Epilepsie ausgeführte doppelseitige Resection des obersten Ganglion cervicale wurde später auch von Jonnesco gegen Morbus Basedowii und später gegen Glaucom angewendet. Während bei ersteren Erkrankungen alle drei Ganglien exstirpirt werden sollen, genügt bei Glaucom die des obersten, da von ihm allein die sympathischen Augennerven ausgehen. Das Glaucom ist nicht durch eine Erkrankung des obersten Halsganglion bedingt, doch werden durch die Excision die pathologischen Impulse ausgeschaltet, die von der entsprechenden kranken Stelle des Gehirns oder der Medulla oblongata ausgehen und durch Vermittlung der sympathischen Fasern die glaucomatösen Erscheinungen verursachen. Die sowohl bei acutem, als bei chronischem Glaucom indicirte Operation soll auf viererlei Art günstig wirken; durch Beseitigung der Gefässcontractur (Erweiterung der Arterien, Sinken des Blutdruckes und der Extravasation); durch Verringerung der Secretion und dadurch auch des Humor aqueus; durch Beseitigung der Irisreizung und damit der Pupillencontraction, wodurch der Abfluss des Humor aqueus erleichtert wird (?); durch Erschlaffung der circumbulbären glatten Muskelfasern, wodurch die venöse Circulation in den Augenhäuten wieder normal wird. Verf. hat in 2 Fällen mit gutem Erfolg operirt; der Druck nimmt ab, die Schmerzen schwinden, Sehschärfe hebt sich und Gesichtsfeld erweitert sich. 56jähr. Frau mit rechtsseitigem, chronisch irritativen Glaucom und 43jähr. Frau mit linksseitigem Glaucoma simplex; es wurde das Gangl. cervicale superius der betr. Seite exstirpirt. Neuburger.

83) A case of foreign body (piece of steel) in the optic nerve, by Charles A. Oliver, Philadelphia. (Univers. Med. Mag. 1899. März.) Einem 33jährigen Maschinisten war ein Gussstahlsplitter in das linke Auge geflogen; die Sehkraft war erloschen. Einige Stunden nach dem Unfall versuchte Verf. in Narkose durch die ca. 15 mm lange Scleralwunde mit dem Magneten den Fremdkörper zu entfernen; man fühlte am hinteren Augenpol deutlich metallischen Contact, aber der Splitter folgte nicht; die sofort angeschlossene Enucleation ergab, dass das flache, unregelmässige, 0,275 g schwere Stahlstück nur mit einem ganz kleinen Theil in den Glaskörper hineinragte, während es mit seiner Hauptmasse fest im Opticus eingekeilt lag. Neuburger.

84) Description on a new method for the implantation of glass balls into the orbital cavity, by Charl. A. Oliver. (Philadelph. Med. Journ. 1899. 27. Mai.) Der Rectus superior und inferior einerseits, der Rectus externus und internus andererseits werden vor der Enucleation sorgfältig vom Bulbus abgelöst und durch eine direct durch den Muskelbauch gehende Naht die Sehnenenden der beiden Antagonisten über der wasserdichten Glaskugel, welche ca. $^3/_4$ Bulbusgrösse hat und nach der Enucleation an Stelle des Bulbus eingelegt wird, vereinigt; darüber wird die Conjunctiva in einer Horizontalnaht vereinigt. Der Sitz und die Beweglichkeit der Prothese werden dadurch sehr günstig beeinflusst. Neuburger.

85) Ueber die Verwendung der Lidspalten-Erweiterung bei den Augen-Entzündungen der Kinder, von Dr. J. Ettinger, Volontärarzt aus Warschau. (Centralbl. für Kinderheilk. 1899. Heft 3.) Beschreibung des in der Univers.-Augenklinik in Erlangen geübten und von Eversbusch (im Penzoldt-Stintzing'schen Handbuch der Therapie Bd. II, S. 299) genau geschilderten Verfahrens der Lidspalten-Erweiterung. Dieser Eingriff hat sich nach den dort gemachten Erfahrungen sehr bewährt gegen die wiederkehrenden phlyctänulären und scrophulösen Hornhaut-Entzündungen der Kinder, besonders wenn Lidkrampf vorhanden ist. Bezüglich der zum Gelingen wichtigen Einzelheiten, speciell der Naht-Anlegung muss auf das Original verwiesen werden; besonders der Schnitt darf nicht zu klein gemacht werden, die Conjunctiva und äussere Haut müssen sorgfältig vernäht und strengste Asepsie gewahrt werden. Verband wird nicht angelegt, nur mit Boricinsalbe bestrichene Borlintläppchen aufgelegt; die weitere Nachbehandlung ist rein exspectativ; wichtig ist auch die Ruhigstellung der Arme der kleinen Patienten durch Pappärmel, bezw. leichte Armbandagen (siehe Eversbusch a. a. O. Bd. I, S. 552. Neuburger.

86) Jahresbericht des Directoriums des von der böhmischen Sparcasse gegründeten Blinden-Versorgungshauses Francisco-Josephinum in Smichow bei Prag für 1898. Nur Verwaltungsbericht, ohne ophthalmologische Mittheilungen. Neuburger.

87) Ein Fall von Akromegalie, von Dr. W. Stock, Assistenz-Arzt. (Aus der Tübinger Augenklinik. — Württemb. Med. Corr.-Bl. 1899.) 32jährige, früher gesunde Bäuerin, verspürte die ersten Anzeigen der Erkrankung nach ihrer ersten Geburt vor 7 Jahren. Es traten damals Schmerzen an der Wirbelsäule, Schwindel, Kopfschmerz und Schlaflosigkeit ein; die Menses blieben aus. Seit 5 Jahren traten allmählich die für Akromegalie charakteristischen Veränderungen im Gesicht und an den Extremitäten auf.

Die Augen bieten objectiv keine Veränderung; es besteht starker As my und S = $^5/_{24}$. Das Gesichtsfeld dagegen zeigt bitemporale Hemianopie (Scheuklappen-Krankheit); die Diagnose lautet: Tumor an der Hypophyse, und zwar, mit Rücksicht auf die lange Krankheitsdauer, von gutartiger Natur.

Neuburger.

88) Die Anwendung des Holocaïn als Local-Anästheticum bei Augen-, Ohren-, Hals- und Nasen-Operationen, von Dr. J. Gutmann. (New Yorker med. Monatsschr. 1899. März.) Von allen im Laufe der Jahre als Ersatz für das Cocaïn angepriesenen Mitteln hält Verf. allein das Holocaïn für beachtenswerth. Ein Unterschied in der Zeit des Eintretens, der Dauer und Intensität der Anamnese durch Cocaïn und Holocaïn besteht nicht. Bei Fremdkörper-Entfernungen und Schiel-Operationen verdient das Holocaïn wegen des Ausbleibens mancher lästiger Nebenerscheinungen des Cocaïns den Vorzug. Bei Cataract-Operationen mit runder Pupille ist wieder das Cocaïn wegen der Mydriasis vorzuziehen, ebenso bei Iridectomie bei atheromatösen Irisgefässen mit Rücksicht auf die Blutung. Intoxication hat Verf. bei 150 Operationen bis jetzt noch nicht gesehen; doch soll es zu subcutanen Injectionen nicht verwendet werden. Neuburger.

89) On a compound microscope for viewing the eye, by Lucien Howe, M. D., Buffalo. (New York. Med. Journ. 1899. 17. Juni.) Das vom Verf. „Kerato-Iriscope" genannte, von Henry L. de Zerg jun. in Buffalo verfertigte zusammengesetzte Mikroskop zur Betrachtung des vorderen Bulbusabschnittes soll sich gut bewähren. Neuburger.

90) A new model of a small ophthalmoscope, by Walter L. Pyle, M. D., Philadelphia. (Philadelph. med. Journ. 1899. 25. Februar.)

Neuburger.

91) Description of an adjustable bracket for the Reid ophthalmometer, by Charles A. Oliver, M. D., Philadelphia. (Univers. Med. Magazin. 1899. Juli.) Neuburger.

92) Brief report of a case of fibroma of the eyelid. (Painful subcutaneous tubercle of Wood), by Ch. A. Oliver. (Ophth. Record. 1899. Juni.) 40jähr. Syphilitiker, der wegen Abducensparese kam, zeigte am oberen Augenlid ein prominentes, umschriebenes, frei bewegliches Knötchen von fester Consistenz, das vor einer Reihe von Jahren allmählich gewachsen, in den letzten Jahren sich nicht verändert hatte. Auch an andern Körperstellen waren derartige Knötchen zu fühlen, die lange vor der syphilitischen Infection schon bestanden und aller Behandlung getrotzt haben sollen. Auf geringe Reizung schon traten von den Geschwülsten aus paroxysmale Anfälle von ausstrahlenden Schmerzen auf, gefolgt von Taubheit und Reizbarkeit der betroffenen Körperstelle. Anatomisch bestand ein Knötchen aus bogenförmigen Bündeln von derbem Bindegewebe mit einzelnen Blutgefässen.

Neuburger.

93) A brief note on a case of reflex-irritation (urticaria and eye-strain), by Charles A. Oliver, M. D. (Piladelphiaer Med. Journ. 1899. 14. Januar.) 47jährige Frau, die von häufig wiederkehrenden Urticaria-Anfällen, für die sich keine andern Ursachen hatten auffinden lassen, befreit wurde durch Correction ihres Astigmatismus; als ihr einmal irrthümlich ein falsches Glas gegeben wurde, trat sofort wieder Urticaria auf, die Verf. als abhängig von allgemein vasomotorischen Störungen auffasst.

Neuburger.



94) Glaucoma and mastoid inflammation as sequelae of epidemia of influenza (La Grippe), by James A. Spalding, M. D., Portland. Schon Verf.'s Grossvater beobachtete zu Anfang vorigen Jahrhunderts während zweier Influenza-Epidemien in Portland als häufige Folgezustände Erblindung unter schmerzhafter Augenentzündung, sowie schmerzhafte Ohrentzündung mit Eiterung und Tod. Verf. fand in den letzten Influenzaepidemien eine grössere Häufung von Glaucom-Anfällen, als er vordem beobachtet, ebenso von Mittel-Ohrentzündungen mit Entzündung des Warzenfortsatzes. Er führt einige Krankengeschichten an, darunter auch ein hämorrhagisches Glaucom. Neuburger.

95) When and Why shall we operate in insufficiencies of the ocular muscles, by Alexander Duane. (Med. Journ. New-York. 1899. 4., 18. u. 25. Juni.) Neuburger.

96) Hydrophthalmos. — A bibliographic, clinical and pathologic study, by Walter L. Pyle. (Philadelph. Monthly Med. Journ. 1899. April.) Geschichte, klinischer Verlauf, pathologische Anatomie, Diagnose, Prognose und Behandlung des Hydrophthalmus congenitus werden unter Anführung eines selbst beobachteten Falles und Beifügung eines 106 Nummern umfassenden und bis zur Mitte des vorigen Jahrhunderts zurückreichenden Literaturverzeichnisses eingehend erörtert. Zum Referat ungeeignet. Neuburger.

97) Unilateral albuminuric retinitis (?); with report of a case, by Walter L. Pyle. (Philadelph. Med. Journ. 1898. 19. Nov.) Neuburger.

98) Notes on a first series of Ten Thousand eye patients seen in private practice, by Dr. James Spalding, Portland. (Transact. of the Maine Med. Assoc. 1898.) Neuburger.

99) Mein erstes Decennium augenärztlicher Praxis, von Dr. L. Blumenthal, Riga. (St. Petersburg. med. Wochenschr. 1899. Nr. 35.) 7195 Kranke, darunter ca. 34 % chronisches Trachoma. Follicular-Catarrh und Trachom hält Verf. für verschiedene Krankheiten. Bei Blennorrhoea neonatorum hält Verf. an der altbewährten Argentum nitricum-Behandlung fest. In einem Falle von allmählich sich entwickelnder Cataract durch Blitzschlag trat nach 3 Monaten noch ohne sonstige Ursache eine Iritis auf. Bei Iritis sah Verf. gute Erfolge von Blutentziehungen. Bei zwei hereditär syphilitischen Kindern wurde ein Gumma des Ciliarkörpers beobachtet, ferner bei einem 3jährigen Kinde ein Glioma retinae mit frei in die Vorderkammer wuchernden Zellen und Blutgefässen. 8 Fälle acuter Dacryoadenitis. Fast 400 Trichiasis- und Entropium-Operationen, 94 Altersstar-Operationen mit 3 Miss-Erfolgen. Verf. rühmt die Förster'sche Operation zur Reifung des Stares; Operation hochgradiger Myopie hat Verf. 4 Mal gemacht, darunter ein Verlust an Panophthalmie. Manch andere Einzelheiten eignen sich nicht zu kurzem Referat. Neuburger.

100) Protargol bei Augenkrankheiten, von Prof. Edward S. Teck. (Amer. Gynaecol. and Obstetr. Journ. 1869. Nr. 9.) Verf. hat derart günstige Erfolge mit dem Protargol erzielt, dass er es in allen Fällen entzündlicher und irritativer Processe am Auge in 0,5—5 % Lösung anwendet.

101) The value of Protargol in ophthalmology, by C. Zimmermann, M. D., Milwaukee. (Milwaukee Med. Journ. 1899. Dec.) Verf. wandte Protargol in 5—10 % Lösung an bei Conjunctivitis, Trachom, Blennorrhoe und eitriger Dacryo-Cystitis. Bei letzterer war es von sehr guter

Wirkung; eine 10 % Lösung, in den Thränensack gespritzt, verwandelte die eitrige Secretion in wenig Tagen in eine schleimige. Bei Trachom oder chronischer Conjunctivitis von keiner besonderen Wirkung, war das Protargol sehr nutzbringend bei acuter Conjunctivitis mit reichlichem schleimigen Secret. Bei Blennorrhoea neonatorum ist das Argent. nitr. immer noch vorzuziehen; in einem Falle von gonorrhoischer Augen-Entzündung Erwachsener dagegen wirkte Protargol hervorragend günstig. Neuburger.

102) Protargol, ein neues Silberpräparat, von Dr. Emmert in Bern. (Corr.-Bl. f. Schweizer Aerzte. 1899. Nr. 19.) — Verf. sah günstige Wirkungen vom Protargol, das er in 1—3 % Lösung zu Einträufelungen mehrmals täglich, oder zu Umschlägen in 20 % Lösung, davon 1 Kaffeelöffel zu einer Tasse lauwarmen Wasser, oder als 5—20 % Protargol-Vaseline, oder endlich in 5—10 % Lösung für den Thränensack anwandte, nicht nur bei secernirender Conjunctivitis, Schwellungscatarrh und Blennorrhoe, sondern auch bei breiten Phlyctänen, Frühjahrs-Catarrh, Conjunctivitis follicularis, eczematöser und mykotischer Keratitis, Blepharitis ciliaris, Dacryo-Cystoblennorrhoe, Herpes- und Eczempusteln der Lider und des Gesichtes, Erysipel, Verbrennungen, luetischem Eczem und bei Coryza. Neuburger.

103) Zur Frage von der Behandlung der Augenblennorrhoe, von Prof. Ed. Welander, Stockholm. (Arch. f. Derm. u. Syph. 1898. Dec.) Ein Fall von Blennorrh. adultorum wurde mit fleissigem Spülen der Augen und 5 Mal täglich vorgenommener, länger dauernder Pinselung der Conjunctiva mit 2 % Largin-Lösung erfolgreich behandelt. Der Fall zeigte nicht nur, dass Largin gonokokkentödtend wirkt, sondern auch, dass der Bindehautsack von den Thränenabflusswegen immer wieder auf's Neue mit Gonokokken inficirt wird. Da das Largin, um wirksam zu sein, ziemlich lange mit der Schleimhaut in Berührung sein muss, hat sich Verf. kleine Gelatinetabletten, 1 % Largin enthaltend, anfertigen lassen, ungefähr von der Grösse eines Augenlides; dieselben werden unter das Lid geschoben und schmelzen in ca. 15 Minuten. Verf. wandte nur zufällig das Largin an und glaubt mit dem Protargol die gleichen Erfolge erzielt zu haben. Neuburger.

104) Ein Beitrag zur Ophthalmia electrica, von Dr. L. Alexander. (Deutsche med. Wochenschr. 1899. Nr. 47.) 22jähriger Monteur wurde durch Kurzschluss stark geblendet (Stromstärke von 200 Ampère bei hoher Spannung); er konnte unmittelbar nachher fast $^1/_4$ Stunde lang die Augen nicht öffnen, dann bemerkte er ca. $^1/_2$ Stunde lang stark blaue und gelbe Flecke, die sich vor dem Auge hin und her bewegten, sodann nur noch etwas Brennen, Thränen und Gefühl von Trockenheit. Mitten in der Nacht, 12 Stunden nach dem Unfalle, traten heftige Schmerzen, Thränen und Brennen auf; diese Reizerscheinungen dauerten 5—6 Stunden. Als Pat. ca. 28 Stunden nach dem Unfalle ärztliche Behandlung aufsuchte, hatte er nur noch über etwas Brennen, Thränen und Müdigkeit zu klagen; die Sehschärfe war mit entsprechenden Gläsern fast normal; auf dem linken Auge war ein positives centrales Scotom vorhanden, das Pat. auf ein in 20 cm Entfernung gehaltenes Blatt als fast kreisrunde, ca. 2 cm Durchmesser haltende, grünlich-gelbe Scheibe projicirte. Objectiv ist ausser Versengung der Cilien am linken Oberlide nur mässige Injection der Conjunctiva beider Unterlider und des Lidspaltenbezirkes zu constatiren; Hornhaut und sonstiger, auch der ophthalmoskopische Befund normal. Pat. erschien nicht mehr zu weiterer Beobachtung. Verf. bespricht

sodann die einschlägige Casuistik und sonstige Literatur über das in Rede stehende Krankheitsbild und schliesst sich der Erklärung Widmark's an, wonach die ultravioletten Strahlen, an denen das elektrische Licht so reich ist, die Blendungs- und sonstige Reiz-Erscheinungen hervorrufen.

Neuburger.

105) Zur Casuistik der Embolia arteriae centralis retinae, von Otto Görlach. (Inaug.-Dissert. aus der Univ.-Klinik zu Greifswald.) Verf. bespricht die R. Fischer'sche Arbeit über Embolie der Centralarterie und berichtet über 6 Fälle aus der Schirmer'schen Augenklinik.

C. Hamburger.

106) Ueber Cysten in der Bindehaut des Augapfels und der Lider, von Josef Kroll. (Inaug.-Diss. aus der Univ.-Klinik zu Greifswald.) Verf. theilt die Cysten ein in „angeborene", in „spontan entstandene" und in solche „traumatischen Ursprungs" und beschreibt vier Fälle aus der Schirmer'schen Klinik; einmal handelte es sich um eine Cyste der Conjunctiva bulbi unweit der Hornhaut, ein anderes Mal sass die Cyste in einem Pterygium, in zwei andern Fällen hatten sich die Cysten in Narben entwickelt, einmal nach einer Schiel-Operation, das andre Mal nach Abtragung eines Hornhautstaphyloms. C. Hamburger.

107) Zur Casuistik der Pulver-Verletzungen des Auges, von Hans Beyer. (Inaug.-Diss. aus der Univ.-Klinik zu Greifswald.) Verf. berichtet über elf in den letzten 5 Jahren in der Schirmer'schen Augenklinik behandelten Pulver-Verletzungen. Im Ganzen wurden 19 Augen verletzt, davon erblindeten 3; ein Fall wurde wegen Panophthalmie, ein zweiter wegen Infection enucleïrt, ein dritter wurde phthisisch nach Extraction eines grösseren Fremdkörpers aus dem Glaskörper. In 13 Fällen schwankte die Sehkraft zwischen $^1/_{10}$ und $^2/_3$. — Wenn also v. Hippel beobachtet hatte, dass bei Dynamit-Verletzungen in Folge der zahllosen kleinsten Sandpartikelchen (herrührend von dem „im Besatz des Bohrloches befindlichen Sand") die Hornhaut dauernd schwer geschädigt bleibt, so führen selbst schwere, perforirende Pulver-Verletzungen keineswegs immer zu dauernden Sehstörungen oder zum Untergange des Auges. C. Hamburger.

108) Ueber den Gebrauch starker Sublimatlösungen in der Augentherapie, von Dr. Emil Guttmann. Aus der Magnus'schen Augenklinik in Breslau. (Deutsche med. Wochenschr. 1899. Nr. 44.) Verf. berichtet über Erfahrungen mit 3 $^0/_{00}$ (3 : 1000) Sublimatlösung, welche bei Schwellungs-Catarrh, Trachom und chronischer Dakryocystoblennorrhoe eingeträufelt wurde. Er rühmt die Verminderung der Secretion nach Gebrauch des Mittels. In Epitheldefecten der Hornhaut sieht Verf. keine Contraindication. Die subjectiven Beschwerden seien geringe, besonders wenn die zur Herstellung benutzte Stammlösung wässrig und nicht alkoholisch war.

C. Hamburger.

109) Der sog. Xerosebacillus und die ungiftiger Löffler'schen Bacillen, von Dr. Fritz Schanz, Dresden. (Zeitschrift f. Hygiene u. Infectionskrankheiten. 1899. Bd. 32.) Verf. erinnert daran, dass der sog. Xerosebacillus der Erreger der Xerose nicht ist, sondern zu den gewöhnlichsten Bewohnern des Bindehautsackes gehört. Eine Trennung in Diphtherie-, Pseudodiphtherie- und Xerosebacillen sei undurchführbar, es gebe

nur „echte, giftige Diphtheriebacillen" (Löffler) und „ungiftige", und letztere seien mit den Xerosebacillen identisch. C. Hamburger.

110) Ueber die Lage des Centrums der Macula lutea im menschlichen Gehirn, von Prof. Dr. L. Laqueur und Dr. Martin B. Schmidt, Strassburg. Ausführlicher Bericht über einen Fall, der in neurologischer Beziehung grösstes Interesse bietet. Ein 51jähriger Mann, der seit Jahren an chronischer Nephritis und Arteriosklerose leidet, erkrankt plötzlich mit einer Sehstörung: Verlust beider linker Gesichtsfeldhälften (Hemianopia sinistra). Nach 6 Wochen völlige Erblindung; doch wird 2 Monate später festgestellt, dass ein kleinstes centrales Gesichtsfeld beiderseits noch existirt, $1^1/_2$ bis 2^0 ausgedehnt, mit guter Sehschärfe, R = $^2/_5$, L = $^5/_9$. Psychische Functionen normal. — Constanz dieser Erscheinungen bis zum Tode, welcher ein Jahr später erfolgt. Die Section (v. Recklinghausen) ergiebt, dass in beiden Hirnhälften die Sehsphären völlig zerstört sind; namentlich schien es makroskopisch, als ob auch die Gegenden an der Fissura calcarina erweicht seien. Doch ergab die mikroskopische Untersuchung, dass im Grunde der linken Fissura calcarina eine grössere Hirnpartie, Rinde und Mark, vollkommen intact war. Da der Patient bis zum Tode beiderseits central gut gesehen hatte, so lässt dieser Befund keine andre Deutung zu als die, dass an dieser Stelle die Fasern der Macula lutea enden; und da rechts das gesammte Occipitalhirn zerstört war, so ergiebt sich ferner, dass diese Partie der linken Rinde die Macula lutea beider Augen versorgte. Die Verff. erinnern daran, dass in vollkommener Congruenz zu diesem ihren Befunde der Sachs-Förster'sche Fall steht: hier war ebenfalls nur ein kleines centrales Gesichtsfeld vorhanden gewesen, und die anatomische Untersuchung hatte als einzigen Rest der gesammten Sehschärfe ein kleines Gebiet am Boden einer Fissura calcaria nachgewiesen. Da dies Gebiet im Förster-Sachs'schen Falle rechts sass, im Laqueur-Schmidt'schen aber links, „so folgt hieraus, dass in jedem der beiden Hinterhauptslappen ein solches Maculacentrum vorhanden ist." Dieser gesund gebliebene Theil hat die relativ grosse Flächenausdehnung von 200 qm. Da die Macula lutea im Auge nur 3 qmm gross ist, so ergiebt sich, „dass das ihr zugehörige Rindenfeld eine mindestens 60 Mal grössere Flächenausdehnung besitzt." Es liegt nahe, diese grosse Ausdehnung in Beziehung zu setzen zu den zahllosen Associationen zwischen dem centralen Sehen und zahlreichen psychischen Functionen (Entstehen von Freude, Schreck, Scham u. s. w. durch blossen Anblick), indem die zugehörigen Nervenfasern offenbar viel Raum beanspruchen. C. Hamburger.

111) Ueber Cataract und Diabetes, von Otto Zeller. (Inaug.-Dissert. aus der Univ.-Klinik zu Tübingen. 1899.) Bericht über 56 Starkranke mit Zuckerausscheidung. 31 davon waren weiblich, 25 männlich. In 6 Fällen lag Complication mit Retinitis vor, in einem dieser Fälle ausserdem Iritis. — In 42 Fällen wurde die Extraction gemacht; hierbei kam es in einem Falle (2,4 %) zur Vereiterung, in zwei andern zu „erheblicher" Iritis (4,8 %). Verf. sagt zum Schluss: „die Resultate der Operationen sind nicht besonders günstig, vielfach kam es zu Nachstar mit Beeinträchtigung des Sehresultats". C. Hamburger.

112) Ein Beitrag zur Kenntniss der Bewegungen der Thränenflüssigkeit und der Augenlider des Menschen, von Prof. J. Gad. Aus der Festschrift für Adolf Fick (zum siebzigsten Geburtstage) 1898. C. Hamburger.

113) Ueber den Einfluss der Kälte auf die brechenden Medien des Auges, von Prof. J. v. Michel. Auf Grund der bisher vorliegenden Untersuchungen hält Verf. etwa folgende Annahme hinsichtlich der Kälteeinwirkung auf die brechenden Medien des Auges für gerechtfertigt: die Trübung kommt nur an den Geweben zu Stande, welche in hinreichender Menge neben dem Wasser auch Eiweiss enthalten. Sie wird dadurch erzeugt, dass Wasser austritt und dadurch das Licht in andrer Weise gebrochen wird. Eine Aenderung der anatomischen Structur wird durch die Gefriertrübung nicht bedingt. Humor aqueus und Kammerwasser bleiben, weil zu arm an Eiweiss, ungetrübt, Hornhaut und Linse trüben sich. C. Hamburger.

114) Ueber das Bell'sche Phänomen, von Prof. J. v. Michel, Bell hatte 1823 beobachtet, dass mit dem Lidschluss zugleich eine Bewegung der Bulbi nach oben erfolgt. Dieses Phänomen setzt sich zusammen 1. aus einer Contraction der M. orbicularis und 2. aus einer Contraction der Heber des Auges. Zur anatomischen Erklärung dieses Vorganges hatte Negro in Anlehnung an Thierversuche Mendel's verbindende Fasern zwischen Oculomotorius und Facialis angenommen, während Verf. zu der Auffassung gelangt, dass es sich um Associationsvorgänge in der Hirnrinde handelt.

C. Hamburger.

115) Mercuriol. Ein neues Quecksilber-Präparat aus metallischem, nach einer neuen Methode fein vertheilten Quecksilber, von Arvid Blomquist, Stockholm. (Archiv für Dermatologie u. Syphilis. 1899. 48. Bd.) Bericht über Mercuriol, ein neues Quecksilber-Präparat, vom Verf. dargestellt. Die Herstellung geht davon aus, dass Amalgame der Metalle sich sehr leicht in jeden beliebigen indifferenten Stoff fein vertheilen lassen. Verf. empfiehlt das Mercuriol namentlich für die Welander'sche Methode der Inhalation von Quecksilberdämpfen, weil die Verdunstungsfläche bei diesem Präparat in Folge der feinen Vertheilung besonders gross sei.

C. Hamburger.

116) Ueber die Behandlung von Syphilis mit Mercuriol, von Dr. G. Ahmann, Stockholm. (Archiv für Dermatologie u. Syphilis. 1899. 48. Bd.) Verf. kommt zu dem Resultat, dass die Behandlung mit Mercuriol nicht nur therapeutisch zuverlässig, sondern auch sehr reinlich und für den Patienten angenehm sei. C. Hamburger.

117) Zur Structur des Hauthorns (Cornu cutaneum palpebrae), von Dr. A. Natanson. (Ebenda.) Anatomische Untersuchung eines 4,5 mm grossen Hauthornes am oberen Augenlid einer 18jährigen Arbeiterin.

C. Hamburger.

118) VI. Bericht der Augenabtheilung in Olmütz über das Jahr 1899. von Primarius Dr. Eduard Zirm. Es standen 898 Augenkranke in Behandlung, von welchen 845 während des Jahres entlassen wurden, und zwar: 729 geheilt (86,2 %), 63 gebessert (7,5 %), 20 ungeheilt (2,4 %), 33 (3,9 %) wurden abtransferirt. Star-Operationen 159, darunter 105 Lappen-Extractionen. Iridectomien: 67. Gesammtzahl der Operationen: 466. Von den mit Lappenschnitt nach oben operirten 105 Staren älterer Kranker war bei 101 der Erfolg ein günstiger. In 4 Fällen trat Wundeiterung auf.

119) Elephantiasis neuromatodes mit Aneurysma der Orbita, von de Vincentiis. (Lavori della Clinica Ocul. Napoli, Vol. V, S. 65).

Verf. handelt von einem Falle von Pseudo-Elephantiasis und zwar Elephant. neuromatodes des rechten Oberlides. Die Hypertrophie hatte bei dem Manne schon bald nach der Geburt begonnen. Das Lid und der Orbitalinhalt (es bestand auch Aneurysma arteriosovenosum in der Orbita zwischen Art. ophthalmica und Vena ophth. inferior) kamen in Folge von Autopsie zur anatomischen Untersuchung. Es fand sich in der Wandung des aneurysmatischen Sackes eine grosse Zahl Endothel-Perlen, welche durch concentrisches Gruppiren von verlängerten Endothelzellen um eine oder mehrere grössere solche zu Stande gekommen waren. Diese letzteren entarten im Verlaufe allmählich, ihr Kern widerstrebt der Färbung, verschwindet auch, oder bildet sich in eine homogene stark färbbare Masse um und das Zellen-Protoplasma wird ebenfalls homogen, oder wird öfters gestreift, auch circulär, worauf die Zellen ganz verschwinden. Die einhüllenden concentrischen Zellen wandeln sich unter Verschwinden des Kernes in Fasern von homogenem Aussehen um und zwar früher in den innersten Lagen des Conglomerates. Auch giebt es complicirte Perlén, welche bis aus 3 oder 4 kleineren zusammengesetzt sind, und zwar entstehen dieselben so, dass von Anfang der Bildung an mehrere Gruppen sich zusammenfügen oder durch Verschmelzung benachbarter Perlen. Das Aneurysma bestand aus einem fibrösen periostalen Sacke, welcher einerseits mit der Art. ophth., andererseits mit einer grossen Vene in directer Verbindung stand. Der einzige bisher beschriebene ähnliche Fall von Lansdown zeigte eine arterielle Dilatation, in welche eine Vene einmündete, war also dem Wesen nach verschieden. In dem sehr stark verdickten Oberlide waren die normalen Elemente grossentheils zerstört und als interessanter Befund zeigten sich neugebildete Stränge und Bündel. Die Stränge waren in geringerer Zahl vorhanden als die Bündel von Faserzügen, beide drangen von oben her in das Lid herab und zwar ausserhalb der Fascia tarsoorbitalis und vermischten sich unter einander. Die Stränge stellten cylindrische, unregelmässige, bizarre Stämme mit Verzweigungen dar und liessen sich unter dem Dissections-Mikroskop auch auf ganze Strecken mittelst Nadeln herauspräpariren und isoliren. Sie bestanden aus einer bindegewebigen, abziehbaren Membran und einem Inhalt von marklosen und markhaltigen Nervenfasern. Erstere waren in weit überwiegender Zahl, an der Peripherie ausschliesslich vorhanden und bildeten weitmaschige Anastomosen, welche beim Zerzupfen zu Tage traten. Die Bündel von Faserzügen endlich bestanden ausschliesslich aus Remak'schen Nervenfasern. Ein Theil der Lidhaut war tumorartig verdickt, sowie an der Schläfe in Continuität mit dem Augenlide ein separirter Tumor vorhanden war. Beide Bildungen bestanden ebenfalls aus Nervenfasern und zwar fast ausschliesslich aus marklosen. Peschel.

120) Eine blepharoplastische Operation, von demselben. (Ibid. S. 95.) In Folge von Verletzung fehlte das äussere Drittel des Oberlides. Verf. wandte die Methode der Verschiebung des Lides in toto an, indem er die Fascia tarso-orbitale am nasalen Lidende einschnitt und nach aussen zog. Da dies nicht genügte, musste eine Heteroplastik hinzugefügt werden, es wurde ein Hautlappen aus dem Arme eingepflanzt. Die Conjunctiva dieses Lidtheiles war noch vorhanden, nur ectropionirt und dislocirt und konnte zur inneren Deckung des neugebildeten Lidtheiles herbeigezogen werden. Da theilweise Abstossung des Lappens erfolgte, mussten später nochmals heteroplastische Hautstückchen implantirt werden. Peschel.

121) Cyste der Orbita durch Cysticercus, von Piccoli. (Ibid.) Die bisher beobachteten Fälle gehören v. Graefe (1863), Horner (1871),

Fromaget und de Vincentiis. Hirschberg und Sichel beschrieben subcutane Lid-Cysticercen, die nicht als orbitale anzusehen sind. Der blosse Gefässreichthum eines Körpertheiles ist nicht die einzige Ursache, weshalb der Parasit vorzugsweise an gewissen Stellen sich ansiedelt, an anderen hingegen nie gefunden wird (Fett, Knochen). Aus dem durch den Magensaft seiner Chitinhülle beraubten Eie entschlüpft eine etwa $^1/_{33}$ mm grosse Larve, welche selbstständig durch die Intestinal-Wandungen und Gewebe hindurchwandert und sich den für ihre Ernährung passendsten Ort auswählt. Die bei orbitalen Cysticercen gefundene Bindegewebskapsel ist stets von Mandelform, mit sagittalem Längsdurchmesser, ihr tiefer Pol hat sehr dicke und zwar fibröse, ihr vorderer hingegen sehr dünne Wandung, welche aus jungem Granulationsgewebe besteht. Offenbar wächst die Cyste am vorderen Pol, was auch klinisch sich bestätigt, da der Tumor allmählich immer nach vorn prominenter wird. Die Cysticercus-Cyste wächst meist ohne phlogische Erscheinungen, während Echinococcus immer irritative Begleiterscheinungen hat, auch langsamer wächst, ferner stets eine viel dünnere Kapsel hat, weshalb die Fluktuation leichter zu fühlen ist, auch grössere Proportionen als Cysticercus annehmen kann, sodass Exophthalmus und Usur der knöchernen Orbitalwände hinzutritt. — Wenn möglich, soll die Cysticercus-Cyste von der Conjunktiva aus operirt werden, um Narbe zu vermeiden. Peschel.

122) Ptosis-Operation, von de Lieto Vollaro. (Ibid. S. 327.) Verf. giebt einen sehr genauen historischen Ueberblick über die bisher angewandten Methoden und hält sich länger bei der Motais'schen Operation auf. Er constatirt, dass die transplantirte mittlere Portion des Musc. rectus superior nur 3 mm weit aus Sehne, im Uebrigen aus Muskelbauch besteht und dass nach Experimenten an Thieren diese dislocirten Muskelfasern nicht degeneriren. Peschel.

123) Embryologische Untersuchungen über das Auge der Vertebraten, von Tornatola. (Atti d. Ra. Accad. Peloritana, anno XIII.) Mit 7 Tafeln. Verf. bespricht seine Untersuchungen über die Bildung des Glaskörpers. Die Embryonen wurden in Pikrinschwefelsäure nach Kleinenberg oder in einem Gemisch von Pikrin- und Osmiumsäure oder in folgender Sublimatlösung conservirt: Heissconcentrirte Sublimatlösung in Meerwasser, Meerwasser ca. 3, Eisessig 2 Theile. Hierin blieben die Embryonen 15 Minuten bis 2 Stunden, je nach der Grösse, dann wurde der Sublimat in 70° Alkohol mit Jodtinktur während 4—24 Stunden ausgewaschen. Stückfärbung in Borax-Carmin Grenacher. Beim Huhne erscheint erst nach 60 Stunden Incubation der Glaskörper als feines fibrilläres Maschennetz, das mit den Retinalzellen in Verbindung steht. Es besteht somit keine Hyaloidea, sondern der Glaskörper ist in directem Contact mit der Retina. Dasselbe ist auch bei Embryonen der Säugethiere der Fall. Im Glaskörper der Hühner, welcher gefässlos ist, findet man nie Mesodermzellen, sondern diese werden zur Bildung des Pecten verwendet. Die primäre Augenblase befindet sich bei Hühnern wie bei Säugethieren in directem Contact mit dem Ectoderm, ohne dass eine Mesodermschicht sich dazwischen schiebt. Dieses Verhalten besteht auch noch, wenn die Linse durch Invagination sich bildet. Verf. bestreitet, dass die Entstehung der secundären Augenblase auf mechanischen Druck der in Bildung begriffenen Linse zurückzuführen sei, da mitunter vor der Verdickung des Ectoderms die distale Platte der primären Augenblase sich verdickt, auch weil während jener Bildungsphase die Linse nicht immer

in Contact mit der primären Augenblase sich befindet. Bei gewissen Fischen ohne Linse bildet sich ebenfalls die secundäre Augenblase, auch entsteht die Depression der primären Augenblase öfters vor der Entwickelung der Linse. Dass einzelne Autoren eine Mesodermschicht zwischen primärer Augenblase und Ectoderm fanden, erklärt Verf. so, dass auf dem Gipfel der Augenblase dieselbe nicht, wohl aber an den seitlichen Theilen existirt, und zwar schiebt sich beim Huhne das Mesoderm über etwa $^1/_3$, bei Säugethieren über etwa $^3/_4$ der primären Augenblase. Die in die secundäre Augenblase einwandernden Mesodermzellen bilden durchaus keine Umhüllung der Linse, noch werden sie zur Formation des Glaskörpers verwandt, sondern entwickeln sich zu den zahlreichen Gefässen. Dies geschieht nach den Abbildungen des Verfassers in der Weise, dass dieselben sich stark vergrössern, verschiedene unter sich anastomosirende Ausläufer bekommen. So bilden sich Stränge und wahre Endothelröhren. Nach Vollendung der Gefässbildung finden sich im Glaskörperraume keine Mesodermzellen mehr. Die Blutkörperchen sollen nach dem Verf. sich nicht aus denselben Mesodermzellen bilden, sondern aus den grosskernigen Merocyten. Der Glaskörper gehört nach des Verf. Anschauung zu den „Secretions-Geweben“, von denen Hensen, Emery, auch Ficalbi sprechen. Er findet eine Stütze seiner Theorie darin, dass Carrière 1885 in der Retina der Gasteropoden 2 Arten Zellen constatirte, Stäbchenzellen, die den Sehact vermitteln, und Secretionszellen, welche die gelatinösen Binnenmedien des Auges liefern, die nur bei einigen Species deutlich in Glaskörper und Linse geschieden sind. Grenacher fand dasselbe bei Heteropoden und Cephalopoden, und nannte die Secretionszellen Emplemzellen und ihr Product Emplem. Kleinenberg wies bei den Alciopoden nach, dass der Glaskörper von einer sehr grossen Retinalzelle abzuleiten ist, welche mitten unter den Sehzellen liegt und welche er „einzellige Glaskörperdrüse“ nannte.

Peschel.

124) Das Trachom in den Schulen, von Gallenga. (Società Med. Chir. di Parma, 3. XII. 1899.) Verf. schlägt die Einrichtung von separaten städtischen Schulen für trachomatöse Kinder vor und betont die Nothwendigkeit, Maassregeln gegen die Weiterverbreitung des Trachoms in der Stadt zu ergreifen. Er weist dabei auch auf die therapeutische und moralische Wirksamkeit der geistigen Ausbildung Trachomatöser hin, welche nicht ohne Schulbildung gelassen werden sollen. Gallenga.

125) Der Bacillus des Sebum Meibomianum, von Pes. (Accad. Med. di Torino, Juni 1899.) Verf. glaubt, dass dieser Bacillus, welchen er mit dem Xerosebacillus für identisch hält, stark pathogene Wirkung habe. Er soll auch mit dem Koch-Weeks'schen Bacillus identisch sein, welcher unter gewissen Umständen für die Conjunctiva pathogen wird. Verf. hält ferner die morphologischen, culturellen und Färbungs-Charactere für unzureichend, um die Klebs-Löffler'schen von den pseudodiphtherischen Bacillen zu unterscheiden. Gallenga.

126) Operation des Epicanthus, von Pes. (Ibid.) Reymond schlug vor, eine verticale Incision der Cutis vor und hinter der Hautduplicatur zu machen, diese zu unterminiren und dann die äusseren Wundränder der 2 Incisionen durch Metallnähte unter der Brücke zusammenzuziehen. (R. wandte diese Methode seit 1881 in der Klinik an. Ref.) Als zweite Methode wird Exstirpation eines elliptischen Hautlappens auf beiden Seiten

der Falte mit nachfolgenden Suturen empfohlen. Mitunter sind beide Methoden zu combiniren. Gallenga.

127) Diplokokken- und Streptokokken-Infection durch pseudomembranöse Conjunctivitis, von Pes. (Ibid.) Zwei Kinder, welche an Diphth. Conj. litten, starben an allgemeiner Infection, das eine durch Diplococcus, das zweite durch Streptokokken. Untersuchung des Blutes gab positive Resultate. Gallenga.

128) Ueber die Secundär-Contractur nach Paralyse der Augenmuskeln, von Gaudenzi. (Ibid. Juni 99.) Die Contractur soll nicht muskulären Ursprungs sein, sondern unter dem Einflusse des gleichzeitigen Sehens beider Augen entstehen, indem die Convergenz alterirt ist und ein gegenseitiges constantes Stellungs-Verhältniss erstrebt wird, wie es für die Bildung des neuen Systems binocularer Perceptionen nöthig ist.

Gallenga.

129) Ein Fall von Hemianopsie, von Gaudenzi. (Ibid.) Bei einem syphilitischen Alkoholiker trat wahrscheinlich Erweichung der Hirnrinde ein. In der rechten Hälfte des Gesichtsfeldes beider Augen fand sich innerhalb der Grenzen der normalen Empfindlichkeit für Weiss Hemiachromatopsie und eine ganz elementare Wahrnehmung der Formen. Dieser Zustand kann bei oberflächlicher Untersuchung für einfache Hemianopsie gehalten werden. Retinalreize in jenen Bezirken lösten normale Reflexe aus. Verf. geht nicht auf die Erklärung dieser Beobachtung ein. Gallenga.

130) Primitives Melanosarcom der Lidhaut, von Gaudenzi. (Ibid.) Bei einer 74jährigen war der die Lider des r. Auges interessirende Tumor aus einem Naevus entstanden. Exstirpation, Blepharoplastik nach Fricke, Heilung. Mikroskopisch fand sich Spindel-Zellensarcom von stellenweise alveolärem Bau. Gallenga.

131) Gliom der Retina. (Ibid.) Aus seinen nach verschiedenen Methoden ausgeführten Untersuchungen kommt Verf. zum Schlusse, dass die neuen Versuche mit Chromsilber-Imprägnation die von Golgi und Manfredi gewonnenen Resultate über die Elemente im Zwischenkörner-Stratum und in der inneren Körnerschicht nicht dementiren können. Gallenga.

132) Ueber die Palpebral-Reaction der Pupille, von Mingazzini. (Società Lancissana di Roma, Mai 1899.) Verf. vindicirt Galassi (1887) die Beschreibung dieses Symptoms, welches unter dem Namen Westphal und Pilz geht. Galassi schon war der Ansicht, dass es sich um ein Phänomen functioneller Association und Synergie handele. Gallenga.

133) Epitheliom der Cornea, von Parisotti. (Accad. Med. di Roma, April 1899.) Bei einem 45jährigen hatte sich aus einer traumatisch entstandenen Corneal-Narbe ohne Betheiligung des Limbus ein primitives Corneal-Epitheliom von papillärer Form gebildet. Vorzeigung von Präparaten.

Gallenga.

134) Lepra des Auges, von Albertotti. (Assoc. Med.-Chir. di Modena, Mai 1899.) Vorstellung eines Bauers aus der Provinz Emilia mit charakteristischer Lepra, welche auch bakteriologisch und histologisch nachgewiesen wurde. Die Gegend ist vollkommen immun, auch liess sich anderweitige Infection nicht nachweisen. Gallenga.

135) Primärer Thränendrüsen-Tumor, von Pes. (Accad. Med. Torino, Juni 1899.) Der einem 7jährigen Kinde exstirpirte Tumor stellte sich als Angiosarcom heraus. Kein Recidiv. Gallenga.

136) Die äusseren Glieder der Sehzellen der menschlichen Retina, von Pes. (Ibid.) Es soll sich um ein noch nicht beschriebenes System modificirter Zellen handeln, welches in der menschlichen Retina zwischen der Limitans externa und dem Pigment-Epithel liegt. Die konischen Zellen sollen mit der Basis an der Limitans sitzen und mit der Spitze in die Pigment-Epithelzellen eindringen, und sollen die Bestimmung haben, in ihrem Innern die äusseren Verlängerungen der Sehzellen aufzunehmen. Bisher wurden sie als Theile der letzteren aufgefasst. Gallenga.

137) Das elastische Gewebe der Choroidea des Menschen, von Pes. (Ibid.) Verf. bestreitet, dass das elastische Gewebe der Choroidea specielle Lagen bilde, findet, dass dasselbe continuirlich ist, sich nach allen Richtungen hin verflicht und unter der Choriocapillaris ein ganz feines Netz darstellt, welchem die Vitrea adhärirt. Gallenga.

138) Ueber den Ursprung des Glaskörpers, von Cavini. (Acc. med. di Torino, Juli 1899.) Verf. machte an Embryonen von Vögeln, Fischen, Reptilien, Säugethieren Untersuchungen, um die neuen Befunde zu controliren. Er bringt speciell die Schilderung der Bildung des Glaskörpers von Mus decumanus. Er constatirte hier ein Stratum von Mesoderm zwischen dem distalen Theile der Augenblase und der Linse. Der Glaskörper beginnt erst zu erscheinen, wenn Mesodermzellen in die Augenspalte eingedrungen sind. Sein Aussehen ist je nach der Art der Fixations-Flüssigkeit verschieden und in gut gelungenen Präparaten sieht man sehr dünne Fäserchen von den Zellen ausgehen, welche sich mit den Fibrillen des Corp. vitreum vereinigen. Der Körper und Kern dieser Zellen verschwindet allmählich und es bleibt nur ein feines Netzwerk als Glaskörper zurück. Verf. hält es nicht für richtig, dass der Glaskörper Secretions-Product von Retinalzellen sei.
Gallenga.

139) Ueber Vernarbung von Epithelial-Wunden der Cornea, von Montalcini. (Ibid. Dec. 1899.) Das Epithel regenerirt sich durch indirecte Kerntheilung und durch Gleiten der Elemente von den Rändern der Wunde gegen diese. Das Gleiten kommt durch das Gesetz des Gleichgewichts zu Stande. Wenn die Membr. Bowman getrennt ist, so ist durch ihre Retraction die Ortsveränderung der Epithelzellen erleichtert. Auch die Abnahme des intraoculären Druckes mittelst einer Paracentese wirkt ähnlich. Nach dem Tode kann jenes Gleiten nicht mehr stattfinden wegen Coagulation der die Zellen verbindenden Substanz und wegen Rigidität der Membrana Bowman.
Gallenga.

140) Choroiditis suppurativa, Abscess des Chiasma, Meningitis cerebrospinalis, von Pes. (Ibid. Dec. 1899.) 52jährige hatte an Keratohypopium gelitten und war mit Leucoma totale geheilt. Nach 3 Jahren Panophthalmitis mit lethalem Ausgang in wenigen Tagen. Bei der Autopsie fand sich Canalisation des N. opticus, Abscess im Chiasma, diffuse eitrige Meningitis. Culturen des Glaskörpers ergaben Staphylococcus, solche des Abscesses im Chiasma und der Meningen Streptoc. pyogenes. Verf. glaubt, dass der Process des Keratohypopiums sich wieder angefacht und auf die Choroidea verbreitet habe. Gallenga.

141) Modification der Chloroform-Maske von Esmarch, von Valenti. (Policlinico, 24. April 1899.) Durch Verkürzung des oberen Theiles und Anbringen eines Griffes unten hat Verf. die Maske für Augen-Operationen passender gemacht, indem das Operationsfeld freier bleibt.

Gallenga.

142) Pilocarpin-Injectionen bei Netzhaut-Ablösung, von Morano. (Policlinico, August 1899.) Besserung in einem Falle bei hochgradiger Myopie und Heilung einer Ablösung, welche im Verlaufe eines acuten Gelenk-Rheumatismus durch exsudative Chloroiditis entstanden war.

Gallenga.

143) Hereditäre congenitale Aniridie, von Carra. (Policlinico, Dec. 1899.) 41jährige mit completer bilateraler Aniridie und Cataracta, die theils im Cortex strahlenförmig, theils polaris ant. war, bewegliche Glaskörperflocken, Nystagmus, $V = {}^1/_{12}$. Ein Sohn hat ebenfalls congenitale Aniridie.

Gallenga.

144) Keratitis punctata superficialis Fuchs, von Bellinzona. (Società med. Pavia, Febr. 1899.) Nach genauer Berücksichtigung der bisherigen Publicationen beschreibt Verf. 3 Fälle aus der Klinik in Pavia. Alle drei betrafen Weiber von 16 bis 39 Jahren in schlechtem Ernährungszustande, in 2 Fällen bestanden vorher Entzündungen im vorderen Abschnitte der Uvea. Stets war die Affection monoculär. Wegen der günstigen Wirkung der Miotica glaubt Verf., dass es sich um Lymphstase handle.

Gallenga.

145) Beitrag zur Semiologie der Pupille, von Marimò. (Parma, Rivista sperimentale di freniatria 1899.) Untersuchungen an 400 gesunden Kindern und vielen Kranken (Hysterie, Neurasthenie, Neuralgien, Neuritis, Hirntumor- und -hämorrhagie, Meningitis, Syphilis cerebralis, Syringomyelie, Chorea etc.). Bei Gesunden reagiren die Pupillen wenig auf Schmerz-Empfindung. Häufig sind Pupillar-Anomalien bei Krankheiten des Verdauungs-Systems und bei Intoxicationen. Bei Hysterie und Neurasthenie besteht oft Pupillen-Dilatation ohne Unterschied zwischen den beiden Augen und bei erhaltenen Reactionen. Bei Neuralgien konnte Verf. das Zeichen von Seligmüller, einseitige Mydriasis der betreffenden Seite, nicht bestätigen. Complicirte Anomalien finden sich bei Tumor cerebri und Meningitis tuberculosa; bei Apoplexie oft Miosis; Ungleichheit der Pupillen bei Poliomyelitis, Syphilis cerebralis, Mydriasis oft bei Chorea; bei Epilepsie Starrheit der Pupillen während des Anfalles, mitunter mit Miosis, in den Intervallen vorwiegend Mydriasis.

Gallenga.

146) Der oculo-pupillare Reflex, von Stefani und Nordera. (Ibid. Fasc. 3—4.) Dieser Reflex äussert sich bei Reizung der Cornea, der Conjunctiva und weniger deutlich der dem Auge benachbarten Theile, er fehlt bei Reizung anderer Regionen. Bei Berührung der Cornea oder Conjunctiva erweitern sich beide Pupillen, kehren aber sofort in ihren früheren Zustand zurück, wie bei Reizung sensibler Nerven im Allgemeinen. Wenn nun aber die Reizung fortdauert, so tritt der in Rede stehende oculo-pupillare Reflex in Scene, die Pupillen gehen einer leichten progressiven Erweiterung entgegen und nach dieser erfolgt innerhalb nicht constanter Zeit, gewöhnlich nach 2 Minuten eine deutliche Verengerung von ebenfalls variabler, aber meist längerer Dauer. Mit dem Aufhören des Reizes kehren die Pupillen

zu ihrer anfänglichen Weite zurück. Alle diese Veränderungen geschehen bilateral. Von den 2 Phasen, der Dilatation und Constriction ist die letztere die eigentlich charakteristische. Um die erste Phase zu beobachten, ist intensives Licht (Sonnenlicht) nützlich, für die zweite Phase schwaches Licht, z. B. zwei Kerzen in gewisser Höhe über dem Kopf des zu Untersuchenden. Bei Thieren gelingt das Experiment nicht gut. Die Verff. halten diese Untersuchung bei Krankheiten des Nerven-Systems und Psychosen für angezeigt.

Gallenga.

147) Extraction der Linse mittelst Zonulotomie, von Gradenigo. (Istit. Veneto di Scienze. Vol. 57.) Verf. berichtet von guten Resultaten seiner Methode, welche in einem grossen Cornealschnitte besteht, nach vorgängiger Präparation eines langen und breiten Conjunctival-Lappens, in welchen eine Fadenschlinge behufs Naht nach beendeter Extraction eingelegt wird. Darauf wird das vordere Blatt der Zonula mit besonderem Instrumente von der Form eines modificirten Cystotoms gespalten und die Linse durch Druck auf den Bulbus unter Leitung eines ringförmigen Löffels entbunden.

Gallenga.

148) Ein neues Augen-Tonometer, von Gradenigo. (Ibid. December 1899.) Dasselbe besteht in einer Waage mit Stativ. Die Waage besteht aus einem hohlen Glascylinder von 44 mm Länge und vom Durchmesser der menschlichen Cornea. In der Axe dieses Cylinders läuft ein Glasstäbchen von 2 mm, welches durch zwei Glasdiaphragmen in seiner Lage erhalten wird. Das eine Ende dieses Stäbchens ist frei, leicht convex und sehr glatt, das andere setzt sich in einen Metallstab fort, welcher um einige Centimeter den Cylinder überragt und den Teller der Waage trägt, auf welchen Gewichte von 1—20 gr gelegt werden können. Am Metallstabe ist etwa in halber Höhe ein articulirter Zeiger angebracht, welcher mittelst einer einfachen Multiplicator-Vorrichtung auf einem Gradbogen jede Stellungs-Veränderung des Glasstäbchens längs der Axe des Cylinders anzeigt. Das Stativ ist wie eine Probirbrille gestaltet, wird auf den Nasenrücken applicirt und stützt sich auf die Schläfe. Dasselbe placirt vor jedes Auge einen Ring, auf welchen bei Rückenlage des Patienten der Tonometer aufgesetzt wird. Die Lider des cocaïnisirten Auges werden durch Blepharostat geöffnet. Im normalen Auge bewirkt das Auflegen von 10 gr eine Verschiebung des Zeigers um 2°, bei pathologischen Zuständen treten entsprechende Veränderungen ein.

Gallenga.

149) Pincette zur Untersuchung der oberen Uebergangsfalte, von de Agostini. (Bollet. Assoc. Sanit. Milanese. Decbr. 1899.) Es ist eine gefensterte Pincette, mittelst welcher das Lid umgestülpt wird.

Gallenga.

150) Blennorrhoe der Conjunctiva und ihre Mikroorganismen bei neugeborenen Kaninchen und Hunden, von Collica-Accordino. (Policlinico di Roma. 1899.) Behufs Controle der Beobachtungen von Heller (1896) stellte Verf. Impfungen an neugeborenen Thieren mit blennorrhoischem Eiter, mit Culturen von Gonokokken und anderer aus jenem Eiter gewonnenen Mikroorganismen an. Nach der Uebertragung wurden die Lider durch Kautschuk-Lösung verschlossen. Resultate negativ. Bei neugeborenen Hunden erzeugte jedoch Verf. nach derselben Methode in 5 von 20 Experimenten eitrige Conjunctivitis (er nennt sie Blennorhoe von mittlerer Intensität), und

zwar einmal durch Pneumococcus, einmal durch blennorrhoischen Eiter, dreimal durch Staphylococcus aureus. So bestätigt er die Entwickelung eitriger Conjunctivitis durch reine oder mit anderen Keimen vermischte Staphylokokken.

Gallenga.

151) Congenitale Paralyse des Musc. rectus externus, von Querenghi. (Tribuna Medica, Dec. 1899.) 17jähriger hatte paralytische Deviation der Augen seit seiner Geburt. Strabismuswinkel rechtes Auge 2^0, linkes Auge 20^0. Beiderseits wurde Muskelvorlagerung gemacht. Beide Recti externi waren sehr dünn. Es wurde Resection eines Stückes und Naht ausgeführt. Resultate für die seitlichen Bewegungen gut, es fehlte jedoch die Convergenz.

Gallenga.

152) Mikroskopische Untersuchung über Alters-Veränderungen der Vasa centralia retinae nebst einem Beitrag zur Kenntniss der Concremente des Opticus und seiner Scheiden und einer kurzen Betrachtung über die von Fuchs beschriebene periphere Sehnerven-Atrophie, von J. Jacob Streiff. (Inaug.-Diss. [1899] aus der Züricher Univ.-Augenklinik des Herrn Prof. Dr. O. Haab.) Anatomische Untersuchung[1] der Netzhautgefässe in drei Fällen: bei einem 60jährigen Manne fanden sich die Gefässe fast völlig normal, bei einem 90jährigen Manne und einer 83jährigen Frau waren senile Veränderungen zu finden; es bestand „Endo-Sklerose mit hyaliner Degeneration“. Die Arterien-Lichtungen schienen verengert, die der Venen erweitert. Bezüglich der von Fuchs sog. peripheren Sehnerven-Atrophie vertritt Verf. die Meinung, dass es sich nicht um Atrophie, sondern um einen Neuroglia-Mantel rings um die Faserzüge des Sehnerven handle.

C. Hamburger.

---

[1] Ueber das Klinische vergl. Central-Bl. f. pr. A. H.

Uebersicht der Literatur der Augenheilkunde im Jahre 1899.

I. Allgemeines, Lehrbücher, Statistik.

Andreae, J., Die Verletzungen des Sehorgans mit Kalk und ähnlichen Substanzen. Leipzig. 1899. W. Engelmann. — Bach, L., Die ekcematösen scrophulösen Augenerkrankungen. Sammlung zwangloser Abhandlungen aus dem Gebiete der Augenheilkunde. Herausg. v. A. Vossius III, Heft 1, Halle a. S., 1899. — Berger, A. M., Die Ophthalmologie (liber de oculo) der Petruss Hispanus. München, J. F. Lehmann, 1899. — Bernheimer, St., Die Wurzelgebiete der Augennerven. Graefe-Saemisch, Handb. der ges. Augenheilk. 15. Lief. I. Theil, I. Bd., VI. Cap., Bogen 1—2. — Bickerton, T. St., Colour blindness and defective sight in the mercantil marine. Brit. med. J. 1899. Nr. 2021. p. 770. — Birnbacher, A., Die pathologische Histologie des menschlichen Auges. Leipzig. Veit & Comp. 1899. — Blumenthal, L., Mein erstes Decennium augenärztlicher Praxis. St. Petersburg. med. W. 1899. Nr. 35 u. 36. — Borthen, Lyder, Die Lepra des Auges. Klinische Studien mit pathologisch-anatomischen Untersuchungen von N. P. Lie. Leipzig, 1899. W. Engelmann. — Chodin, A. W., Praktische Ophthalmologie. Handbuch für Studirende und Aerzte. 5. verbesserte Aufl. mit 203 Abbildungen im Texte und 6 Tafeln ophthalmoskopischer Bilder. Kiew, 1899. — Cohn, Hermann, Die Sehleistung von 50 000 Schulkindern. Breslau, 1899. Schottländer. — Die Breslauer Taubstummenanstalt, eine Schule mit nur einem kurzsichtigen Kinde. Wochenschr. f. Ther. u. Hyg. des Auges III. Nr. 9. — Avertissement des Oculisten Mende in Breslau im Jahre 1791. — Elschnig, A., Normale Anatomie des Sehnerveneintrittes. Zusammenstellung ophthalmoskopischer und anatomischer Befunde. Augenärztliche Unterrichtstafeln, herausg. von H. Magnus. Heft XVI. Breslau 1899. — Fick, A. E., Gesundheitspflege des Auges. Graefe-Saemisch. Handb. f. Augenheilk. 11.—14. Lief. — Die Blindheit. Ibid. — Flemming, Percy. An adress of the eye complications of the acute specific fevres. Brit. med. J. 1899, p. 103. — Fukala, V., Die Refractionslehre im Alterthum. Ein Beitrag zur Geschichte der Refraction auf Grund bisher unbekannt gebliebener literarischer Funde. Arch. f. A. XXXIX, p. 49. — Weitere Beiträge zur Refractionslehre der Alten. Theorien griechischer Gelehrter über das Sehen und die Farbenlehre. Ibid. p. 209. — Goertz, R., V. Jahresbericht über die Augenheilanstalt in Landshut. Jahrg. 1898. — s'Gravenhage. Vereeniging. Inrichting voor ooglijders IX. Jaarsverdag 1898. — Guillery. Bemerkungen über Sehschärfe und Schiessausbildung. Deutsche militärärztl. Zeitschr. 1899. — Haab, O., Atlas der äusseren Erkrankungen des Auges nebst Grundriss der Pathologie und Therapie desselben. Mit 76 farbigen und 6 schwarzen Abbildungen nach Originalen des Malers Johann Fink. Lehmann's med. Handatlanten Bd. XVIII. München 1899. — Helfreich, W., Einige Rathschläge für das Verhalten des praktischen Arztes bei Untersuchungen und Begutachtung von Augenunfällen. Die ärztl. Praxis XII, Nr. 1. — Hirsch, J., Die gichtischen Augen-Erkrankungen. Sammlung zwangloser Abhandlungen aus dem Gebiete der Augenheilkunde. Herausgeg. von A. Vossius III, Heft 2, Halle a. S. 1899. — Hirschberg, J., Geschichte der Augenheilkunde. Graefe-Saemisch. Handbuch d. ges. Augenheilkunde II. Bd. XII. Cap. XXIII. (Lief. 4—7). — Hobby, C. M., Historical sketches. Amer. J. of Oph. XVI. Nr. 9.

p. 261. — Hoor, K., Die Augenuntersuchung des Eisenbahnpersonals. Wiener med. W. 1899. Nr. 3. — Januszkiewicz, M., Ueber die Thätigkeit der fliegenden Augencolonne in Ortrolenka. Medycyna. 1899. Nr. 40 u. 41. — Kirilow, N., Bericht der privaten Augenklinik für zwei Jahre. Wjest. Oft. XVI. 2. p. 156. — Koslowski, M., Bericht über die Augenheilanstalt von Popow in Kiew im Jahre 1897. Ibid. 1. p. 28. — Koster, Die Entwicklung der Ophthalmologie in den Niederlanden. Zeitschr. f. Augenh. II. 2. p. 109. — Kraemer, A., Die thierischen Schmarotzer des Auges. Graefe-Saemisch, Handbuch d. ges. Augenheilk. Lief. 9. — Kyle, J., An oculist experience in the army. Amer. J. of Oph. XVI. 5. p. 156. — Lewitzky, M., Kurzer Bericht über die 15jährige Thätigkeit der Augenklink der Kiewschen Universität. Wjest. Oft. XVI. 4—5. p. 369. — Machek, E., Bericht über die Wirksamkeit der Augenabtheilung des galizischen Landes-Krankenhauses in Lemberg für 1892—1898. Lemberg 1899. — Magavly. Mittheilungen aus der St. Petersburger Augenheilanstalt. Heft VI. Jubiläums-Ausgabe zur 75. Jahresfeier seit Eröffnung der Anstalt. St. Petersburg u. Leipzig. 1899. — Mellinger, Karl, Augenheilanstalt in Basel. XXXV. Jahresbericht vom 1. Jan. 1898 bis 31. Dec. 1898. Basel. 1899. — Menzies, J. Acworth. The vision of school children. Brit. med. J. 1899. Nr. 1985. p. 77. — Mullen, J., The percentage of color blindness to normal color vision computed from 308, 919 cases. Oph. Rec. VIII. 7. p. 332. — Nussbaum, M., Entwicklungsgeschichte des menschlichen Auges. Graefe-Saemisch, Handbuch der ges. Augenheilkunde I. II. Cap. 7. — Panas, Ph., Leçons de Clinique ophtalmologique professées à l'hôtel-Dieu. Recueilliées et publiées par Dr. A. Castan. Paris 1899. Masson & Comp. — Pergens, E., Leonhard Fuchs' alle Krankheyt der augen (1539) neu herausgegeben. C. f. pr. A. XXIII. S. 197 u. 231. — Bemerkungen zu Fukala's Refractionslehre im Alterthum. Arch. f. A. XXXIX. 4. S. 378. — Les fragments ophtalmologiques de Mesne l'ancien chez Rhazes. Ann. d'Ocul. CXXII. p. 348. — Pfalz. Reelle und eventuelle Unfallfolgen. Zeitschr. f. Augenheilk. II. S. 516. — Roth, A., Sehproben nach Snellen's Princip. Berlin 1899. Otto Enslin. — Rotterdam. Vereeniging tot het verleenen van hulp aan minvermogende ooglijders voor Zuid-Holland. Dri en dertigste Verslag loopende over het jaar 1898. — Salzmann, M., Durchschnitt durch das menschliche Auge. Augenärztliche Unterrichtstafeln für den akademischen und Selbstunterricht. Herausgeg. von H. Magnus. Heft XVIII. Breslau 1899. J. U. Kern's Verlag. — Schanz, Fritz, Die Bakterien des Auges. Augenärztliche Unterrichtstafeln. Heft XVII. Breslau 1899. — Schmidt-Rimpler, H., Die Krankheiten des Auges in ihren Beziehungen zur innern Medicin. Handbuch der prakt. Med. von W. Ebstein u. F. Schwalbe. Stuttgart 1899. F. Enke. — Schubert, P., Ueber Steilschrift und Schrägschrift. Festschr. zur 24. Vers. des deutschen Vereins f. öffentl. Gesundheitspflege in Nürnberg 1899. — Schulek, W., Ungarische Beiträge zur Augenheilkunde. II. Band. Leipzig u. Wien 1900. F. Deuticke. — de Schweinitz, G. E., An ophthalmic clinic at the Jefferson med. College Hospital. Ther. Gaz. XV. 4. p. 217. — de Schweinitz, G. E. and Randall, Alex. B., An american text-book of diseases of the Eye, Ear and Throat. Philadelphia 1899. W. R. Saunders. — Sirotkin, W. Bericht über die private Augenheilanstalt Mieleke's. — Skrebitzki, A., Zur Blindenfürsorge in Russland. Philantropie und Bureaukratie. Berlin 1899. C. Berg. — Snellen, H. sen., De oogheelkundige verpleging in Nederland gedurende de laatste 50 jaren. (De Zickenverpleging in de laatste 50 jaren.) Nederlandsch Tijdsch. voor Geneeskunde. Juli 1899. — Talko. Einige Be-

merkungen über die fliegenden Abtheilungen von Oculisten. Czasopismo Tekarskie in Lodz. 1899. Jan. — Oculistcolonne in Luchedniow bei Kielce. Warszawska Gaceta 1899. Nr. 201. — Terson, A., Notes sur l'oculistique ancienne. Arch. d'Opht. XIX. 6. p. 337. — Utrecht. Oogheelkundige Verslagen en Bijbladen nitgeven met het jaarverlag van het Nederlandsch Gasthuis voor ooglijders. Nr. 40. Utrecht 1899. — Wagenmann, A., Die neue grossherzogliche Augenheilanstalt in Jena. Weimar 1899. — Wicherkiewicz. Die fliegenden Abtheilungen bei dem ophthalm. Institut in Warschau. Postep okul. 1899. April. — Widmark, J., Mittheilungen aus der Augenklinik des Carolinischen Medico-chirurgischen Instituts in Stockholm. 2. Heft. Jena 1899. — Wilbrand, H. und Sänger, A., Die Neurologie des Auges. I. Bd. 1. Abth. Wiesbaden. Bergmann. 1899. — Zürich, Paracelsus. Neues Privatkrankenhaus und Augenheilanstalt in Zürich. Einsiedeln. 1899. Benziger.

II. Allgemeine Pathologie und Therapie, Path. Anatomie.

Addario, C., Versuche über das Eindringen gelöster Substanzen durch Diffusion in die vordere Augenkammer, nach Injection unter die Bindehaut. Arch. f. O. XLIX. 2. S. 362. — Ueber den Nachweis von Quecksilberchlorid im Humor aqueus nach Injection unter die Bindehaut. Experimentelle Untersuchungen. Ibid. S. 375. — Allport, Frank. A case of microphthalmic eye, with large coloboma of choroid. Oph. Rec. VIII. 10. p. 513. — Angelucci. Ricerche sul mecanismo del movimento pupillare studiato anche nell' uomo a mezzo dell' ablazione del ganglio cervicale superiore. Arch. di Ottalm. VIII. 3—4. p. 81. — Axenfeld. Bemerkungen zur operativen und medicamentösen Therapie an hochgradig vorgetriebenen Augen. Klin. Mon.-Bl. f. A. XXXVII. S. 61. — Bajardi. Sulla penetrazione del mercurio nei liquidi endoculars mediante applicazioni locali di präparati mercuriali. Sitzungsber. d. Ital. Ophthalmologen-Congress, Turin, 1898. — Barkan, A., A further contribution to the extraction of particles of steel or iron with Haab's large electromagnet. Arch. of Oph. XXVIII. 3. p. 282. — Bates, W. H., The use of the extract of the suprarenal capsule in disease of the eye. Ibid. p. 293. — Bäck, S., Erwiderung auf die „Bemerkungen zu der Arbeit des Herrn Dr. S. Bäck: Experimentell-histologische Untersuchungen über Contusio bulbi" des Herrn Dr. Denig. Arch. f. O. XLIX. 2. p. 470. — Bellilowski, W., Beitrag, betreffend den Einfluss des weiblichen Genitalsystems auf Erkrankungen des Sehorgans. Wjest. Oft. XVI. 4—5. p. 338. — Bietti, A., Anatomische Untersuchungen über die Regeneration der Ciliarnerven nach der Neurectomia optico-ciliaris beim. Menschen. Arch. f. O. XLIX. 1. S. 190. — Bourgeois. Diagnostic des paralysies des muscles de l'oeil. Rec. d'Opht. 1899. Nr. 3. p. 159. — Amputation du segment antérieur de l'oeil. Ses indications. Ibid. Nr. 4. p. 214. — Bullot et Sor. De l'influence exercée par l'épithélium de la cornée sur l'endothélium et le tissu cornéen de l'oeil transplanté. Acad. royale de méd. de Belgique. Arch. d'Opht. XIX. p. 681. — Burri, Roman. Wirkung subconjunctivaler Kochsalzinjectionen bei Chorioiditis in Macula. Zeitschr. f. Augenh. I. S. 21. — Cluzet, M. J., Nouveau procédé de détermination du degré d'amétropie. Arch. d'Opht. XIX. Nr. 8. p. 492. — Coover, D., The use of egg membrane inophthalmic surgery. Oph. Rec. VIII. 5. p. 222. — Denig. Bemerkungen zu der Arbeit des Herrn Dr. S. Bäck: „Experimentell-histologische Untertersuchungen über Contusio bulbi". Arch. f. O. XLVII.

p. 678. — Dixon, H. L., Zur Photographie mikroskopischer Augenpräparate. N. Y. eye and ear Inf. Rep. 1899. Jan. — Duane, A., The nomenclature of the ocular movements. Oph. Rec. VIII. 2. p. 71. — Dunn, Burton, L., Eye strain in its relation to the vertical centration of lenses. Arch. of Oph. XXVIII. 5. p. 488. — van Duyse. Contribution à l'étude du cryptophtalmos. Libre jubilaire dédié à Charles van Bambeke à l'occasion du 70ines anniversaire de sa naissance. Bruxelles. 1899. — De l'anophtalmie congénitale. Arch. d'Opht. XIX. 7. p. 142. — Fage. Injections et lavages antiseptiques de la chambre anterieure. Ibid. p. 436. — Faveau de Courmelles. Les rayons X en optique et en ophtalmologie. Rec. d'Opht 1899. Nr. 1. p. 5. — Fridenberg, Percy. The detection of simulated monocular blindness. Oph. Rec. VIII. 1. p. 10. — Galezowski. Bacteriologie conjonctivale. Rec. d'Opht. 1899. Nr. 9. — Gelpke. Bacterium septatum und dessen Beziehungen zur Gruppe der Diphtheriebakterien (B. diphtheriae [Klebs-Löffler], B. pseudodiphtheriticum [Löffler] und B. xerosis). Karlsruhe 1899. Nemnich. — Goldzieher, W., Therapie der Augenkrankheiten. Zweite völlig umgearbeitete Aufl. 1. Hälfte. Leipzig. 1899. Veit & Comp. — de Gonzáles, José. Nota aceria del valor terapeutico de las instalaciones de quinina en las affectiones suppuritivas del segmento anteriore del ojo. Ann. di Ottalm. II. 4. p. 105. — Gradle, H., Diagnostic significance of one-sided amblyopia with out ophthalmoscopic lesions. Oph. Rec. VIII. 4. p. 181. — Guillery. Ueber den Einfluss von Giften auf den Bewegungsapparat der Augen. Arch. f. d. ges. Phys. Bd. 77. S. 321/404. — Gullstrandt, A., Ueber die Bedeutung der Dioptrie. Arch. f. O. XLIX. p. 46. — Guttmann, E., Ueber den Gebrauch starker Sublimatlösungen in der Augentherapie. Deutsche med. W. 1899. Therapeut. Beilage Nr. 11. — Günzburg, J., Zur Frage der Sutur-Anlegung an perforirenden Augapfelwunden. Wjest. Oft. XVI. 1. p. 7. — Hasselmann, O., Pathologisch-anatomische Beiträge zur Kenntniss der Geschwülste des Auges. In.-Diss. Marburg 1899. — Hauenschild, W., Ueber Antisepsis und Asepsis bei Bulbus-Operationen, nebst kurzen Bemerkungen zur Nachbehandlung Staroperirter. Zeitschr. f. Augenheilk. I. S. 227. — Heine. Autoophthalmoskopie im umgekehrten Bilde. C. f. pr. A. XXIII. S. 332. — Helborn, J., Beitrag zur Frage der Naphthalinwirkung auf das Auge. Zeitschr. f. Augenheilk. II. — Hertel, E., Die Wirkung der kalten und warmen Umschläge auf die Temperatur des Auges. Arch. f. O. XLIX. S. 125. — Hilbert, R., Fötale Entzündungsproducte auf dem einen Auge, Colobombildung und Amblyopie auf dem andern Auge eines jungen Menschen. Klin. Mon.-Bl. XXXVII. S. 122. — Hirschberg, J., Die Magnet-Operation in der Augenheilkunde. Leipzig 1899. Veit & Comp. C. f. pr. A. XXIII. S. 151. — Hoffmann, R., Ueber das Vorkommen und die Bedeutung des Koch-Weeks'schen Bacillus. Zeitschr. f. Hygiene u. Infectionskrankh. XXXIII. S. 109. — Hoor, K., Ueber die baktericide und Tiefenwirkung des Argentamins. C. f. pr. A. XXIII. S. 225. — Hoppe. Fötale eitrige Entzündung als Ursache des congenitalen Mikrophthalmus und Anophthalmus. Arch. f. A. XXXIX. 3. S. 201. — Argyrosis. Klinisch-anatomische Untersuchung. Arch. f. O. XLVIII. p. 660. — Horstmann, C., Allgemeine Therapie der Augenkrankheiten. Lehrb. d. allg. Therapie. 1899. — Howe, L., Clinical measurements of pupillary reaction. Amer. J. of Oph. XVI. 10. p. 289. — Huizinga, J. G., Necessity for knowing the range of accommodation. Oph. Rec. VIII. 4. p. 163. — Jackson. Use of direct sunlight in the examination of the eyes. Oph. Rev. 1899. Nr. 212. p. 251. — Jänner, J., Ueber Augenverbände. Allg. med. Zeitung. 1899. Nr. 8 u. 9. —

Jensen, E., Einige Augenuntersuchungen bei alten Individuen. Hospitaltidende 42. Nr. 26. — Ischreyt, G., Kritische Bemerkungen zu Herrn Prof. W. Koster's Aufsatz: Beiträge zur Tonometrie und Manometrie des Auges. Arch. f. O. XLVIII. S. 694. — Knapp, H., Klinische Erfahrungen mit dem starken (Haab'schen) Elektro-Magneten. Arch. f. A. XL. S. 223. — On the injection of a weck sterile salt solution into collapsed eyes. Arch. of Opht. XXVIII. 3. p. 308. — Köster, W., Klinisch-statistischer Bericht über 773 Enucleationen des Augapfels. In.-Diss. Tübingen. 1899. — Kröger, A., Die Prüfung der Sehschärfe bei Verdacht auf Simulation. St. Petersburger med. W. 1899. Nr. 3. — Krückmann, E., Die pathologischen Veränderungen des retinalen Pigmentepithels. Arch. f. O. XLVIII. S. 237. — Landolt, H., Ueber die Verwendung des Nebennierenextractes in der Augenheilkunde. C. f. pr. A. XXIII. S. 321. — Leber, Th. und Addario, C., Angeborene Panophthalmitis mit Bacillenbefund bei einer Ziege, nebst Bemerkungen über fötale Augen-Entzündungen und Bildungsanomalien des Auges im Allgemeinen. Arch. f. O. XLIX. S. 192. — Liebrecht. Ueber das Wesen der Pupillen-Erscheinungen und ihre diagnostische Bedeutung. Deutsche med. W. 1899. Nr. 25 u. 26. — Lobanow, S., Ueber die Bedeutung der nicht pathogenen Bakterien in der Infectionspathologie des Auges. 1. Theil. Wjest. Oft. XVI. 2. p. 111. — Ueber den Einfluss der Temperatur von Flüssigkeiten auf ihre Aufsaugung aus dem Conjunctivalsack. Wratch 1899. Nr. 35. — Majewski, C. V., Ueber corrigirende Wirkung des Hydrodiaskops Lohnstein's in Fällen von Keratoconus und unregelmässigem Astigmatismus. Klin. Mon.-Bl. f. A. XXXVII. S. 162. — Mazza. Una nuova applicazione de nitrato d'argento. XV. Italien. Ophtalmologen-Congress. Turin. 1898. — v. Michel, J., Beiträge zur Onkologie des Auges. Festschrift d. phys.-med. Ges. Würzburg. 1899. S. 147. — v. Millingen. Ueber endo-oculare Galvanocausis. C. f. pr. A. XXIII. S. 161. — Mohilla, K., Mittheilungen über die offene Wundbehandlung nach Augenoperationen. Ibid. S. 353. — Morax, V., Bemerkungen zum Artikel der Herren Weichselbaum und Müller: „Ueber den Koch-Week'schen Bacillus der acuten Conjunctivitis". Arch. f. O. XLVII. S. 662. — Neunhöfer. Ueber subconjunctivale Injectionen. Med. Corr.-Bl. f. d. Württemberger ärztl. Landesverein. 1899. Nr. 45. — Neuschüler. Influenza della narcosi sulla tensione oculare. Bullet. d'ocul. 1899. Nr. 16. — Neustätter, Otto. Ueber die erleichterte objective Refractionsbestimmung der Skiaskopie und deren praktische Ausführung mittelst eines verbesserten Skiaskops unter Verwerthung der gewöhnlichen Brillenkastengläser. Münch. med. W. 1899. Nr. 3. — Nuel et Benoit. De l'absorption de l'humeur acqueuses dans l'oeil humain. Bull. de la Soc. Belge d'Opht. 1899. Nr. 6. p. 7. — de Obarrio, Pedro. Su di un nuovo metodo di autoftalmoscopia. Pavia 1899. — Oertzen. Ueber das Vorkommen von Pneumokokken auf der normalen menschlichen Bindehaut. Klin. Mon.-Bl. f. A. XXXVII. S. 432. — Oliver, Ch., The value of repeated and differently placed exposures to the Roentgen ray in determining the location of foreign bodies in and about the eyeball. Ann. of Oph. VI. 4. 1899. — Nouveau procédé d'implantation de boules de verre dans l'orbite. Ann. d'Ocul. CXXII. 1. p. 54. — Beschreibung einer neuen Methode der Einsetzung von Glaskugeln in die Augenhöhle. Philad. med. J. 1899. Mai 27. — Percival. Relation between visual acuity and effeciency. Oph. Rev. 1899. p. 211. — Pergens, E., Die Blutentziehung und die Revulsion in der Augenheilkunde. Klin. Mon.-Bl. f. A. XXXVII. S. 191. — Ueber Vorgänge in der Netzhaut bei farbiger Beleuchtung gleicher Intensität. Zeitschr. f. Augenh. II. — Pes. Note

batteriologiche sul bacillo del sebo Meibomiano (Reymond-Collonatti) in rapporto alle affezioni congiuntivale e sue affinitta biologiche col bacillo di Klebs-Löffler. Sitzungsber. d. XV. Ital. Ophthalmologen-Congress. Turin. 1898. — Piesbergen. Beiträge zur Vibrationsmassage des Auges. C. f. pr. A. XXIII. S. 33. — Pyle, Walter. A simple device for combined examination of the anterior portion of the eyeball and retinoscopy. Oph. Rec. VIII. 2. p. 77. — Hydrophthalmos. Ann. of Oph. VIII. 3. p. 279. — Ricchi, G., Richerche batteridlogiche e brevi considerazioni cliniche sopra alcuni casi di tumor lacrimale. Ann. di Ottalm. XXVIII. 1. — Saterlee, R., The present status of refraction. Oph. Rec. VII. 1. p. 17. — Schanz, Fritz. Der sog. Xerosebacillus und die ungiftigen Löffler'schen Bacillen. Zeitschr. f. Hyg. u. Infectionskrankh. XXXII. S. 185. — Schanz, J., Ueber die diphtherischen Bindehautentzündungen. Zeitschr. f. Augenheilk. II. — v. Sicherer, Otto. Untersuchungen über die Sterilisation der chinesischen Tusche zur Tätowirung der Hornhaut. Arch. f. A. XXXIX. S. 22. — Siegrist, A., Die Gefahren der Ligatur der grossen Halsschlagader für das menschliche Auge. Corr.-Bl. f. Schweizer Aerzte. 1899. Nr. 22. — Signorino, Vito. Acerea del mejor tratamiento de la infection consecutiva à las heridas quirurgicas del ojo. Ann. de Oftalm. I. 9. p. 228. — Smith, Priestley. Mobility and position of the artificial eye. Oph. Rev. 1899. Nr. 211. p. 121. — Stephenson, Sidnay and Walsh, David. A note on X-rays and colour blindness. Lancet 1899. p. 1290. — Stillson, Hamilton. Some experiments with the giant magnet. Oph. Rec. VIII. 3. p. 109. — Stoewer. Ueber die Wirkung pathogener Hefen am Kaninchenauge. Arch. f. O. XLIX. S. 178. — Sulzer. Quelques remarques sur la mesure de l'acruité visuelle. Ann. d'Ocul. CXXI. p. 443. — Tscherning. La surcorrection accommodative de l'aberration de sphéricité de l'oeil. Journ. de phys. et de pathol. 1899. Nr. 2. — Ulry, E. et Frézals, M., Récherches expérimentelles sur la pénétration dans l'oeil des collyres aqueus d'iodure de potassium. Arch. d'Opht. XIX. 1. p. 2. — Rôle de la cornée dans l'absorption des collyres. Ibid. 3. p. 159. — Valude, G., Action bactéricide des carmes. Ann. d'Ocul. CXXII. 3. p. 168. — Walter, O., Beitrag zur offenen Wundbehandlung nach Augen-Operationen. Arch. f. A. XXXIX. S. 263. — Weiss, L. und Klingelhöfer, W., Welchen Werth hat die Röntgen-Photographie für den Nachweis von Fremdkörpern im Augeninnern? Ibid. 4. S. 375. — Zimmermann, W., Ueber einen Fall von Resection des Ganglion cervicale supremum sympatici. Clin. ophth. 1899. Nr. 14.

III. Medicamente, Instrumente.

Bronner, A., The use of homatropine in some cases of muscular asthenopie. Brit. med. J. 1899. Nr. 2021. p. 765. — Bufalini. La peronina nuovo anestetico locale. Ann. di Ottalm. XXVIII. 5. p. 548. — Bull. The stereoscope as a text for efficiency of the ocular muscles. Oph. Rev. 1899. Nr. 215. p. 247. — Dasselbe. Brit. med. J. 1899. Nr. 2021. p. 776. — Carter, R. Burdenel. On acoine as a local anaesthetic in subconjunctival injections. The Lancet. 1899. Oct. 29. — Chacon, Augustin. Efecto prismatico procido por la descentracion de las lentes esféricas. Anales de Oftalm. Tomo I. 4. p. 77. — Cluzet, M. J., Nouveau procédé de détermination du degré d'amétropie. Arch. d'Opht. XIX. Nr. 8. p. 492. — Culbertton, L. R., Pyoktanin. Oph. Rec. VIII. 5. p. 224. — Czapski, S., Binoculares Corneal-

mikroskop. Arch. f. O. XLIX. S. 229. — Dalén, A., Ueber das Holocaïn und dessen Einwirkung auf das Hornhautepithel und auf die Heilung perforirender Hornhautschnitte. Mitth. a. d. Augenklinik des Carolinischen Medico-chirurgischen Instituts zu Stockholm, herausgeg. von J. Widmark. Heft 2. — Demicheri, L., Dos casos de intoxicacion par la escopolamina. Ann. de Ottalm. II. 3. p. 69. — Derby, Hasket. Holocaïn in ophthalmic surgery; its superiority over cocaïne; its therapeutic value. Arch. of Ophth. XXVIII. Nr. 1. — Dixon, G. Bl., On photographing macroscopical eye specimens. N. Y. eye and ear Inf. Rep. VII. p. 20. — Eaton, F. B., Two new instruments for measuring the monocular field of fixation. Oph. Rec. VIII. 8. p. 395. — Emmert. Protargol, ein neues Silberpräparat. Corr.-Bl. f. Schweizer Aerzte. 1899. Nr. 19. — Falta, Marczel. Largin in der Augenheilkunde. C. f. pr. A. XXIII. S. 46. — Finzi, A. A., Il collirio die Benevenuto nella pratica oculare. Ann. di Ottalm. XXVIII. 2. p. 174. — v. Fragstein u. Kempner. Pupillenreactions-Prüfer. Klin. Mon.-Bl. f. A. XXXVII. S. 243. — Gardener, C. R., Is orsboform always safe in Keratitis. Oph. Rec. VIII. 11. p. 570. — Guaita, L., Azione della peronina sull' occhio umano. Ann. di Ottalm. XXVIII. 5. p. 554. — Gullstrand. Ueber die Bedeutung der Dioptrie. Arch. f. O. XLIX. 1. p. 46. — Guttmann, J., The use of Holocaïne as a local anaesthetic in eye, ear, note and throat operations. N. Y. med. J. LXIX. 24. p. 248. — Hallauer, Otto. Ueber das Rothwerden des Eserins. Zeitschr. f. A. I. S. 364. — Hilbert, Richard. Ueber die Wirkung des Tropocaïns in Bezug auf Anästhesirung der Cornea und Conjunctiva. Tübingen. 1899. J. Pietzcker. — Hinselwood, J., The use of Euphthalmin: a new mydriatic. Brit. med. J. 1899. Nr. 2021. p. 774. — Hirschberg, J., Zur Holocaïnfrage. C. f. pr. A. XXIII. S. 181. — Howe, L., On a compound microscope for viewing the eye. N. Y. med. J. LXIX. Nr. 24. p. 857. — Jackson, E., The mydriatic action and value of euphthalmin. Oph. Rec. VIII. 7. p. 344. — The dioptric eye, an explanation. Ann. of Oph. VIII. 3. p. 357. — Jacovidès, G. J., Une pince à chalazion. Arch. d'Opht. XIX. 3. p. 196. — Jenkins, Norburne. Cylindrical transposition. Oph. Rec. VIII. 1. p. 15. — Lenses for the treatment of Amblyopia. Ann. of Oph. VIII. 1. p. 14. — Jennings, J. E., Skiascope; 1899 model. Amer. J. of Oph. XVI. 3. p. 79. — Johnson, W. B., Description of a portative electromagnet, an original devise, to be used in connection with any incandescent electric-light current for the removal of pieces of steel from the interiors ot the eyeball. Arch. of Opht. XXVIII. 3. p. 249. — Katz, R. A., Ein Perimeter zur Untersuchung der Empfindlichkeit des Auges gegen aufeinander folgende Lichtempfindungen und die diagnostische Bedeutung solcher Untersuchungen bei Sehnervenleiden. Wratch. 1899. Nr. 31. — Knapp, H., Note on the use of Holocaïn. Arch. of Opht. XXVIII. 3. p. 315. — Note on the use of Euphthalmin. Ibid. p. 313. — Koster, W., Ein neuer Sperrelevateur. Zeitschr. f. Augenh. I. S. 260. — Landolt, E., Nouveau optotypes pour la determination de l'acuite visuelle. Arch. d'Opht. XIX. 8. p. 465. — Ueber die Verwendung des Nebennieren-Extractes in der Augenheilkunde. C. f. pr. A. XXIII. S. 321. — Langle, A., Ein neuer Apparat zur Bestimmung des regelmässigen Astigmatismus. Ibid. S. 360. — Leprince. Polymètre oculaire. Ann. d'Ocul. CXXII. p. 357. — Linde, Max. Haab's oder Hirschberg's Elektromagnet? C. f. pr. A. XXIII. S. 1. — Maddox, E. E., On finding the axes of cylindrical lenses. Oph. Rev. 1899. Nr. 207. p. 1. — Mazzali. Sull' uso del protargolo in Ottalmologia. Sitzungsber. d. XV. Ital. Ophthalmologen-Congress. Turin 1898. — Messmer, Adolf. Einige

Erfahrungen über Protargol-Anwendung in der Augenheilkunde. C. f. pr. A. XXIII. S. 10. — Mitchell, S., A convenient apparatus for testing the color sense. Oph. Rec. VIII. 2. p. 445. — Murphy, F. G., A new skiaskope. Amer. J. of Oph. XVI. 3. p. 86. — The cosmetic effect of spectacles and eye-glasses. Ann. of Oph. VIII. 1. p. 20. — Neustätter, O., Eine doppelseitig verwendbare Lidpincette mit Klammerschluss. Klin. Mon.-Bl. f. A. XXXVII. S. 103. — A new optometer-skiascope for the subjective and objective determination of refraction, milading astigmatism, and the direction of its meridian. Treatment III. Nr. 8. — de Obarrio, P., A water sween for ophthalmogists. Amer. J. of Oph. XVI. p. 198. — Olivier, Ch., Breve déscription de un soporte ajustable para el oftalmómetro de Reid. Ann. di Ottalm. II. 2. — Description of a new method for the implantation of glass balls into the orbital cavity. Philadelphia med. J. 1899. May. — Parisotti. Nouveau périmètre enregistreur. Rec. d'Opht. 1899. Nr. 5. p. 385. — Dasselbe. Ann. d'Ocul. CXXII. 2. p. 130. — Pergens, E., Ueber Argentamin. C. f. pr. A. XXIII. S. 313. — Pflüger, E., Neues Refractionsophthalmoskop. Illustr. Monatsschr. d. ärztl. Polytechn. 1899. — Praun. Ueber die Anwendung des Protargols in der Augenheilkunde. C. f. pr. A. XXIII. S. 129 u. 170. — Pretori, H., Ueber die Behandlung einiger Augenkrankheiten mit Largin. Wochenschr. f. Ther. u. Hyg. d. Auges. II. Nr. 44. — Randolph, Robert. A communication upon acoin. A new local anaesthetic. Oph. Rec. VIII. 8. p. 401. — Roure. Un nouveau blépharostat. Ann. d'Ocul. CXXI. 1. p. 36. — Rudin, W., Ptyoktaminum coeruleum als diagnostisches und therapeutisches Mittel in der Augenheilkunde. Wjest. Oft. XVI. 3. p. 308. — Schiötz, M., Appareil prismatique. Ann. d'Ocul. CXXI. 1. p. 21. — Schröder, Th., Ueber Schutzbrillen der Arbeiter. Wjest. Oft. XVI. 3. p. 308. — Schultz, H., Die älteren und neueren Mydriatica und Anaesthetica in der Augenheilkunde. Arch. f. A. XLIX. S. 125. — Scrini. Récherches complémentaires sur les collyres huileux. Arch. d'Opht. XIX. 1. p. 20. — Selenkowsky, J. W.. Zur Verbesserung unserer gelben Salbe. Wratch. 1899. Nr. 15. — Snellen, H., Gläserne Augapfel als oculare Prothesen. Klin. Mon.-Bl. f. A. XXXVII. S. 71. — Suchannek. Erfahrungen mit Vasogenpräparaten. Ther. Monatsbl. 1899. Juli. — Tarutins, K., Ueber die Wirkung des Holocaïns auf das Auge. Wjest. Oft. XVI. 3. p. 308. — Thorner, W., Ein neuer stabiler Augenspiegel mit reflexlosem Bild. Zeitschrift f. Psych. u. Physiol. d. Sinnesorgane. XX. S. 294. — Triepel, H., Weitere Mittheilungen über Decentriren bisphärischer Linsen. Arch. f. O. XLIX. 2. S. 432. — Ulry, E. et Fregals, M., Des collyres aqueux de salicylate de sonde. Arch. d'Opht. XIX. 2. p. 90. — Veasey, Clarence. A note on the employment of solutions of Toluidin-Blue in external inflammatory diseases of the eye. Ther. Gaz. XXIII. p. 586. — Weber, H., Ueber die Wirksamkeit des Protargols in einem Falle von Blennorrhoe beim Erwachsenen. Wochenschr. f. Ther. u. Hyg. d. Auges. II. Nr. 42. — Wicherkiewicz, B., Observations on the use of protargol in diseases of the eye. Amer. J. of Oph. XVI. 1. p. 9. — Wolff, H., Ueber die Operation zur Erzielung der Beweglichkeit künstlicher Augen und deren Ersatz durch eine neue Prothese von besonderer Form. Arch. f. A. XXXIX. S. 95. — Wolffberg. Lymphstauung im Auge durch Dionin, eine neue physiologisch und therapeutisch bemerkenswerthe Beobachtung. Wochenschr. f. Ther. u. Hyg. d. Auges II. Nr. 1.

IV. Anatomie.

Ballovitz, C., Zur Kenntniss der Hornhautzellen der Menschen und der Wirbelthiere. Arch. f. O. XLIX. 1. S. 8. — Bardelli. Sulla distribuzione e terminazione dei nervi nel tratto uveale. Sitzungsber. des XV. ital. Ophthalm.-Congress. Turin 1898. — Bernheimer, St., Der rein anatomische Nachweis der ungekreuzten Sehnervenfasern beim Menschen. Arch. f. A. XL. 2. S. 155. — Colburn, E., Further observations concerning the check ligament. Oph. Rec. VIII. 3. p. 124. — Collins, Treacher. A note in the elastic tissues of the eyeball, as shom by the sactions, stained with acid cocaïn. Oph. Hosp. Rep. XV. 1. p. 31. — Dimmer, F., Zur Lehre von den Sehnervenbahnen. Arch. f. O. XLVIII. 3. S. 473. — Dötsch, A., Anatomische Untersuchung eines Falles von Mikrophthalmus congenitus bilateralis. Ibid. XLIX. S. 59. — Gifford, H., Note on the normal opacities of the cornea. Oph. Rec. VIII. 3. p. 133. — Hamburger, C., Erwiderung auf Levinsohn's Arbeit: „Zur Frage der ständigen freien Communication zwischen vorderer und hinterer Augenkammer. Klin. Mon.-Bl. f. A. XXXVII. S. 144. — Ischreyt, G., Anatomische und physikalische Untersuchungen der Rindersklera. Arch. f. O. XLIX. 2. S. 384. — Ueber den Faserbündelverlauf in der Lederhaut des Menschen. Ibid. XLVIII. 3. S. 506. — v. Kölliker. Neue Beobachtungen zur Anatomie des Chiasma opticum. Festschr. d. Phys.-med. Ges. Würzburg. 1899. — Koster, W., Zur Untersuchung der Elasticität der Sklera. Arch. f. O. XLIX. 2. S. 44. — Krückmann, E., Anatomisches über die Pigmentepithelzellen der Retina. Ibid. XLVII. S. 644. — Lobanow, S., Ueber die Grösse der Augenspalte bei Tschuwaschen und Tartaren. Wjest. Oft. XVI. 2. S. 121. — Smirnow. Zum Baue der Chorioides propria des erwachsenen Menschen (Stratum elasticum supracapillare). Arch. f. O. XLVII. S. 451. — Terrien, F., Mode d'insertion des fibres zonulaires sur le cristallin et rapport de ces fibres entre elles. Arch. d'Opht. XIX. 4. p. 250.

V. Physiologie.

Abelsdorff, G., Ein unbeachtet gebliebenes Augensymptom bei der Kältestarre der Frösche. Centralbl. f. Phys. XIII. Nr. 4. — Alessandro. Modificazioni del tessuto dell' angolo irideo nell' accommodazione. Contributo sperimentale alla fisiologia del M. ciliare. Arch. di Ottalm. VI. 8. p. 253. — Asher, L., Monoculares und binoculares Blickfeld eines Emmetropten. Arch. f. O. XLIX. S. 427. — Bach, L., Zur Lehre von den Augenmuskellähmungen und den Störungen der Pupillenbewegung. Ibid. XLVII. S. 551. — Barrett, James. Do suammals accommodate? Oph. Rev. 1899. Nr. 203. p. 255. — Bernheimer, St., Experimentelle Studien zur Kenntniss der Bahnen der synergischen Augenbewegungen beim Affen und der Beziehung der Vierhügel zu denselben. Sitzungsber. d. Akad. d. Wissensch. in Wien, naturw.-mathem. Classe. CVIII. 1899. 3. Mai. — Chalmers, Prentice. Evolution of the lines of the sight. Lancet. p. 1629. — Cluzet, M. J., Nouvelle explication du phénomène de l'ombre pupillaire. Arch. d'Opht. XIX. 3. p. 187. — Fumagalli. Sulla fine anatomia della terza palpebra. Sitzungsber. d. XV. ital. Ophthalm.-Congr. Turin. 1898. — Golowin, S. S., Untersuchungen über das specifische Gewicht des Kammerwassers. Arch. f. O. XLIX. 1. S. 27. — Guillery. Messende Untersuchungen über den Formensinn. Arch. f. d. ges. Phys. Bd. 75.

— Hansell, H. F., Physiologische Variationen in der Grösse des Mariotte'schen blinden Fleckes. Amer. J. of Oph. Nr. 30. 1899. — Heine, L., Linsenschlottern und Linsenzittern. Arch. f. O. XLVII. S. 662. — Hertel, H., Ueber die Folgen der Exstirpation des Ganglion cervicale supremum bei jungen Thieren. Arch. f. O. XLIX. 2. S. 430. — Hilbert, R., Ueber eine subjective Lichterscheinung und ihre Beziehung zum Flimmerskotom bezw. zur Hemicranie. C. f. pr. A. XXIII. S. 77. — Jaesche, O., Zum Binocularsehen. Arch. f. A. XXXIX. S. 188. — Koster, W., Das Sinken der Linse nach der tiefsten Stelle im Auge am Ende der starken Accommodationsanregung. C. f. pr. A. XXIII. S. 72. — Krückmann. Physiologisches über die Pigmentepithelzellen der Retina. Arch. f. O. XLIX. S. 1. — Levinsohn, G., Zur Frage der ständigen freien Communication zwischen vorderer und hinterer Augenkammer. Klin. Mon.-Bl. f. A. XXXVII. S. 52. — v. Michel. Ueber den Einfluss der Kälte auf die brechenden Medien des Auges. Beitr. z. Physiol. Festschr. zum 70. Geburtst. d. Hrn. Geh.-R. Prof. A. Fick. — Minor, J., Inverted retinal images and inversion of the fields of vision. N. Y. med. J. LXIX. 7. p. 232. — Neuschüler. La perception de la couleur et l'acuité visuelle pour les caractères colorées sur fond gris variable. Arch. d'Opht. XIX. p. 519. — Norton, C. E., Das Sehen des capillären Kreislaufes in der eignen Netzhaut. Journ. of the Amer. med. Assoc. 1899. 15. Juli. — Orschansky. Eine Methode, die Augenbewegungen direct zu untersuchen (Ophthalmographie). Centralbl. f. Physiologie. XII. Nr. 24. — Ovio. Sui movimenti pupillari. Sitzungsber. d. XV. ital. Ophthalm.-Congr. Turin. 1898. — Pergens, Ed., Ueber Vorgänge in der Netzhaut bei farbiger Beleuchtung gleicher Intensität. Zeitschr. f. Augenheilk. II. — Renaut. Fonctionalité retinienne et voie des impressions lumineuses. Rev. génér. d'Opht. XVIII. Nr 3. — Ritter, C., Zur Entwicklungsgeschichte der Linse des Frosches. Arch. f. A. XXXVIII. S. 354. — Sachs, M. u. Wlassak, R., Die optische Localisation der Medianebene. Zeitschr. f. Psych. u. Phys. d. Sinnesorg. XX. S. 23. — Salzmann, M., Das Sehen in Zertrennungskreisen und die scheinbare Accommodation der Aphakischen insbesondere. Arch. f. O. XLIX. 1. S. 168. — Samogloff. Zur Kenntniss der nachlaufenden Bilder. Zeittschr. f. Psych. u. Phys. d. Sinnesorg. XX. 2—3. S. 118. — Schenk, F., Die Innervation der Iris. Arch. f. Physiol. LXXV. 1—2. S. 110. — Schoute, G. J., Wahrnehmung mit einem einzelnen Zapfen der Netzhaut. Zeitschr. f. Psych. u. Phys. d. Sinnesorg. XIX. 4. S. 251. — Simon, R., Ueber die Wahrnehmung von Helligkeitsunterschieden. Ibid. XXI. 6. S. 433. — Smith, Priestley. On accommodation in the rabbit. Oph. Rev. 1899. Nr. 204. p. 287. — Thorner, W., Ein neuer stabiler Augenspiegel mit reflexlosem Bilde. Zeitschr. f. Psych. u. Phys. d. Sinnesorg. XX. 4/5. S. 294. — Tscherning. Theory of accommodation. Oph. Rev. 1899. Nr. 210. p. 91. — Türck, S., Untersuchungen über die Entstehung des phys. Netzhautvenenpulses. Arch. f. O. XLVIII. 3. S. 513. — Vervoort, H., Die Reaction der Pupille bei der Accommodation, der Convergenz und bei der Beleuchtung verschiedener grosser Flächen der Retina mit einer constanten Lichtmenge. Ibid. XLIX. 2. 341. — Witasek, St., Ueber die Natur der geometrisch-optischen Täuschungen. Zeitschr. f. Psych. u. Physiol. d. Sinnesorgane. XIX. 2—3. S. 86 u. 174.

VI. Farben.

Erwin, A. E., Acute colour blindness. Oph. Rec. VIII. 1. p. 4. — Hilbert, R., Zur Kenntniss der pathologischen Farbenempfindungen. Memorab. XLII. 3. p. 137. — v. Kries, J., Ueber die anomalen trichromatischen Farbensysteme. Zeitschr. f. Psych. u. Phys. d. Sinnesorg. XIX. 1. S. 63. — Pötsch, Anna. Ueber Farbenvorstellungen Blinder. Ibid. S. 47.

VII. Refractions- und Accommodations-Anomalien.

Alonso, A., Tratamiento de la miopia fuerte por la extraction del cristalino transparente. Ann. de Oft. I. 6. p. 147. — Bajardi. Sull' estrazione del cristallino trasparente nella miopia di alto grado. XV. ital. Ophthalm.-Congress. Turin 1898. — Variazioni che subisce l'indice di rifrazione dell' acqueo in varii stati patologi dell' occhio e per sonotamento ripetuti della camere anteriore. Ibid. — Botwinnik. Ueber die Veränderungen des Astigmatismus unter einigen physikalischen und physiologischen Einflüssen. Arch. f. A. XXXIX. 4. S. 336. — Burnett, S., Astigmatism acquired by a change in the curvature of the cornea. Amer. J. of Oph. XVI. 2. p. 54. — Carter, Robert Brudenell. A case of operation for extreme myopia. Lancet. 1899. p. 87. — Cross. On the operative treatment of myopia. Ibid. Juli 1899. — Dobrowolsky, W., Das Verschwinden des Accommodationskrampfes in Folge von Eserinanwendung. Klin. Mon.-Bl. XXXVII. S. 216. — Fischer, F., Operation der Kurzsichtigkeit und Ablösung der Netzhaut. C. f. pr. A. XXIII. S 79. — Frost. The optical effect of the removal of the leus in myopia. Lancet. S. 155. — Fuchs, E., Zur operativen Behandlung hochgradiger Kurzsichtigkeit. Wiener klin. W. 1899. Nr. 6. — Gehrhardt. Bericht über 52 Myopie-Operationen. Inaug.-Diss. Giessen. 1899. — Heine, L., Beiträge zur Anatomie des myopischen Auges. Arch. f. A. XXXVIII. S. 277. — Weitere Beiträge zur Anatomie des myopischen Auges. Ibid. XL. 2. S. 160. — Hertel, E., Ein Beitrag zur Frage der Myopie-Operation. Arch. f. O. XLIX. 2. S. 420. — Hess, C., Arbeiten aus dem Gebiete der Accommodationslehre. Ibid. S. 241. — Bemerkungen zur Accommodationslehre. C. f. pr. A. XXIII. S. 193. — v. Hippel. Ueber die dauernden Erfolge der Myopieoperation. Arch. f. O. XLIX. 2. S. 387. — Hübner. Die operative Behandlung der hochgradigen Kurzsichtigkeit. Samml. zwangl. Abhandl. aus d. Gebiete der Augenheilk. Herausgeg. v. A. Vossius. III. 3. Halle a. S. Marhold 1899. — Jackson, E., Behandlung von Fällen hochgradiger Anisometrie. Journ. of the Amer. med. Assoc. 1899. December. — Katz, R. A., Kopfschmerz bei schwachen Graden von Ametropie. Wratch. 1899. Nr. 26. — Klinkowstein, Romana. Bericht über 50 von Prof. Haab ausgeführte Myopie-Operationen. Inaug.-Diss. Zürich 1899. — Koenig. Traitement chirurgical de la myopie forte par l'extraction du cristallin transparent. Progrès méd. 1899. Nr. 17. p. 257. — Nattini. Osservazioni cliniche ed anatomo-pathologiche intorno alla cura chirurgica della miopia. XV. italien. Ophthalm.-Congress Turin 1898. — Peters. Ueber antosuggerirte Myopie bei Schulkindern. Zeitschr. f. Augenheilk. II. S. 246. — Rogman. Traitement opératoire de la myopie. Ann. d'Ocul. CXXI. 1. p. 1. — Scheffels, O., Concerning the final results of the operative treatment of myopia. Amer. J. of Oph. XVI. 1. p. 11. — Schmidt-Rimpler. Die operative Behandlung hochgradiger Kurzsichtigkeit und ihre

Indicationen. Die Therapie der Gegenwart. 1899. Nr. 4. S. 155. — Schneidemann. Sehr hoher Astigmatismus. Journ. of the Amer. med. Assoc. 1899. Dec. — Troncoso, Uribe. Tratamiento de la miopia por la extraccion immediata del cristalino. Annal. de Oftalm. I. 10. p. 257. — Volpe. La distanza tra macula lutea e papilla del nervo ottico in rapporto con i vizii de Retrazione. Arch. di Ottalm. VI. 9—10. p. 293. — Würdemann, H. v., Operative treatment of high myopia. Amer. J. of Oph. XVI. 4. p. 127. — Zimmermann. Beitrag zur Casuistik der Myopie-Operationen. Ophthalm. Klinik. 1899. Nr. 13.

VIII. Muskeln und Nerven.

Bach, L., Sind die nach Infectionen und Intoxicationen auftretenden Augenmuskel-Lähmungen als periphere oder centrale Lähmungen aufzufassen? Zeitschr. f. Augenheilk. I. S. 548. — Erwiderung auf die Bemerkungen zu L. Bach's Arbeit: „Zur Lehre von den Augenmuskel-Lähmungen u. s. w." des Herrn Dr. St. Bernheimer. Arch. f. O. XLIX. 1. S. 233. — Weitere Untersuchungen über die Kerne der Augenmuskelnerven. Ibid. 2. S. 266. — Bernheimer, St., Bemerkungen zu L. Bach's Arbeit: Zur Lehre von den Augenmuskel-Lähmungen u. s. w. Ibid. 2. S. 463. — du Bois-Reymond, R. und Silex, P., Ueber corticale Reizung der Augenmuskeln. Arch. f. Anat. u. Phys. phys. Abth. 1899. S. 174. — Duane, A., Divergens strabismus cured by correction of myopia. Oph. Rec. VIII. 4. p. 179. — A case of paralysis of divergence: its bearing upon the theory of sqint and hesterophoria. Arch. of Oph. XXVIII. 3. — Kunn, C., Ueber dissociirte Augenmuskel-Lähmungen. Beitr. z. Augenheilk. Heft 41. S. 21. — Fischer, J. H., Neuritis of pregnancy as a cause of ophthalmoplegia. Oph. Rev. 1899. Nr. 205. p. 317. — Gaudenzi. La percezione binoculare nello strabismo concomitante quale criterio per l'intervento terapico. XV. ital. Ophthalm.-Congr. Turin 1898. — Gonin. Ueber ein subconjunctivales Angiofibrom des äusseren Augenmuskels mit hyaliner Degeneration. Arch. f. A. XXXIX. S. 89. — Greene, O. Mitton. Verbesserung des divergenten Strabismus durch eine neue Methode und ein neues Instrument. Oph. Rec. 1899. September. — Jocqs, A., Notas sitre el avance muscular. Anal de Oftalmologia. I. 7. p. 17. — Klein, S., Isolirte, einseitige, traumatische Trochlearis-Lähmung. Wiener med. W. 1899. Nr. 16. — Lans. Over opticus-facialis-reflex met daerly voorkomende refractaire-phase. Ned. Oogheelkundige Bijdragen. Abth. 8. p. 86. — de Micas. Le facteur „tare nerveuse" dans le strabisme. Ann. d'Ocul. CXXI. 2. p. 81. — Oblath, O., Ein Fall von isolirter Nuclearmuskel-Lähmung. Beitr. z. Augenheilk. XXXVII. S. 27. — Panas. Paralysis oculaires motrices d'origine traumatique. Arch. d'Opht. XIX. 11. p. 625. — Plantenga. Recidivirende Oculomotoriusverlamming. Med. Oogheelkundige Bydragen. Abth. 8. p. 42. — Porter, J., Parkinson and Sydney Stephenson. Postdiphteritic paralysie of the ocular muscles. Lancet 1899. p. 159. — Reddingius. Sur une irratibilité exagérée de la convergence et sur le rôle de la divergence. Ann. d'Ocul. CXXI. 2. p. 112. — Antwoord of de voordracht van Dr. v. d. Brugh. Med. Oogheelkundige Bydragen. Abth. 8. p. 55. — Roosa, St. J., The Panas operation for Strabismus. The Post-Graduale for March. 1899. — Ueber convergenten Strabismus. Ibid. December. — Sachs, M., Ueber das Alterniren der Schielenden. Arch. f. O. XLIX. 2. S. 443. — Kann Schielen Schwachsichtigkeit verursachen? Wiener klin. W. 1899. Nr. 25. — Savagne, G. C., Muscular anomalies.

Oph. Rec. VIII. 1. p. 25. — Sul trattamento dello strabismo medianto la tenotomia e l'avanzamento sotto conginutivale del musculo opposto combinati. XV. italien. Ophthalm.-Congress. Turin 1898. — Schimansky, E., Ein Fall von Paralyse des N. abducens in Folge acuter Entzündung des äusseren Gehörganges. Wjest. Oft. XVI. 1. p. 16. — Schnabel. Kleine Beiträge zur Lehre von der Augenmuskel-Lähmung und zur Lehre vom Schielen. Wiener klin. W. 1899. Nr. 20, 22 u.. 31. — Schoute. Bijdrag tot de kennis der rolbewegnijen. Medisch. Weekblad. Bd. VI. p. 604. — Schweigger, C., Zur Technik der Vorlagerung bei Schieloperation. Arch. f. A. XXXIX. p. 109. — Story. Note on the methods of advancing the recti muscles of the eyeball. Oph. Rev. 1899. July. — Trombetta. Contributo clinico sullo cura del nistagmo. XV. italien. Ophthalm.-Congress. Turin. 1898. — Tschermak, A., Ueber anomale Sehrichtungs-Gemeinschaft der Netzhäute bei einem Schielenden. Arch. f. O. XLVII. S. 508. — Türk. Bemerkungen zu einem Falle von Retractionsbewegung des Auges. C. f. pr. A. XXIII. S. 14. — Zuckerkandl und Erben. Zur Physiologie der willkürlichen Bewegungen. II. Ueber Seitenbewegungen des Auges. Wiener klin. W. 1899. Nr. 23. — Zweig, W., Casuistische Beiträge zur Lehre von den angeborenen Beweglichkeitsdefecten der Augen. Beiträge z. Augenh. Heft 41. S. 21.

IX. Umgebung des Auges.

Abadie, M. Ch., Nature et traitement du zona. Arch. d'Opht. XIX. 5. p. 306. — Cohn, W., Ueber Herpes zoster ophthalmicus. Arch. f. A. XXXIX. S. 148. — Pfingst, A., Report of a case of Herpes zoster ophthalmicus. Oph. Rec. VIII. 5. p. 217.

X. Lider.

Ard. T. C., Blepharitis due to Demodex follical. Journ. of the Americ. med. Assoc. XXXIII. Nr. 4. — Baumann, E., Ein Fall von Hauthorn des Augenlides. Inaug.-Diss. Würzburg 1899. — de Bernardinis. Di una speciosa forma di sim blefaron. Ann. di Ottalm. XXVIII. p. 42. — Bistis. Sur un cas de molluscum contagiosum de la paupière inférieure. La clinique ophtbalm. 1899. — Brooks, A. For rem oval of warts of the lid. Oph. Rec. VII. 4. p. 180. — Collins E. Treacher. Case of monilethrix affecting eyelashes and eyebrows. Trans. Oph. Soc. of the U. K. 1898—1899. XIX. p. 1. — Colucci, G., Papilloma simmetrico dell' angolo posteriore dei quattro margini palpebrali. Osservazione clinica ed anatomica. Ann. di Ottalm. XXVIII. 2. p. 166. — Crittchett Anderson. Solid oedema of the eyelids. Trans. Oph. Soc. of the U. K. XIX. p. 7. — Dalbey, J. and Dean, L. W., (Jowa City). A repart of two cases of herpes zoster ophthalmicus, one complicated by glaucoma. Oph. Rec. VIII. 11. p. 572. — Denig. Beitrag zur Aetiologie der angeborenen Trichiasis. Arch. f. A. XL. 1. S. 121. — Droogleever Fortuyn. Ueber krankhafte Mitbewegungen des Oberlides bei Bewegungen des Kiefers und des Augapfels. Dissert. Freiburg i. B. 1899. — van Duyse. Lymphangiome caverneux éléphantiasique de la paupière chez un nouveau né. Arch. d'Opht. XIX. 5. p. 273. — Fischer, E. C., Congenital ptosis with associated movements of lid and jaw. Trans. Oph. Soc. of the U. K. 1898/99.

XIX. p. 5. — Fortunati, A., Una modificazione al processo di Oettingen per la cura della trichiasi totale. Bull. della R. Acc. Med. di Roma. Ann. XXV. p. 3—7. — Geissmar, Richard, Zur Casuistik der congenitalen Liddefecte. Beiträge z. Augenh. XXXVII. S. 1. — Ginsberg, S., Bemerkungen zu der Arbeit des Herrn Dr. R. D. Cohn: „Ueber den Herpes Zoster ophthalmicus". Arch. f. A. XXXIX. 44. S. 381. — Ginsburg, J., Zur Casuistik der Ptosis congenita. Wjest. Oph. XVI. 2. S. 128. — Glanning, Ettinger, A., Fornicoblepharon. Postep. oculist. 1899. März. — de Gonvea. Cure du lupus palpebral par la blepharoplastie. Le Progrès médical. 1899. Nr. 22. — Griffith, J., A case of melanotic sarcoma arising in the retrotarsal field of the upper lid, the sclerotic being tinged brown. The Lancet. Nr. 3963. — Holz, J. C., Ueber Blepharitis und Hypermetropie. Klin. Mon.-Bl. f. A. XXXVII. S. 485. — Jaesche, G., Bemerkungen zu Lidoperationen. St. Petersburger med. W. 1899. Nr. 14. — Ivers, H., Demodex s. Acarus folliculorum und seine Beziehungen zur Lidrand-Entzündung. Deutsche med. W. 1899. Nr. 14. — Iversberg, M., Alopécie syphilitique totale des cils. Arch. méd. de Toulouse. 1898. Juli. — Korkaschwili, G., Ueber Transplantation der Lippenschleimhaut bei Entropium der Lider. Wjest. Oph. 1899. 4—5. — Koster, W., Eine neue Methode der Ptosis-Operation. Zeitschr. f. Augenh. I. S. 543. — Eene methode ter operatie van ptosis. Ned. Tydschrift voor Geneeskunde. 1899. II. S. 853. — Krukenberg. Tuberculose der vorderen Bulbushälfte und der Lider. Demonstration. Rostocker Aerzteverein. Febr. 1899. — Kugel, L., Ueber ein operatives Verfahren zur Heilung der Lidverdickung bei ulceröser Blepharitis. Arch. f. O. XLIX. 2. S. 459. — Kuhnt. Ueber Distichiasis (congenita) vera. Zeitschr. f. Augenh. II. 1. S. 46. — Kuhnt, H., Eine kurze Notiz zur Operation des Epicanthus. Ibid. 1899. II. S. 2. — Lobanow. Die Weite der Lidspalte bei den Eingeborenen. St. Petersburger med. W. 1899. Nr. 35. — Lor. Ptosis congénitale, avec mouvements associés de la paupière et de la machoire. Gazette hebdom. 1899. Nr. 66. — Luniewzki. Ein Fall der primären Hauttuberculose des Lides und der Thränensackgegend bei einem 14jährigen Mädchen. Postemp okulist. 1899. Juli. — Malgat. Note sur l'entropion et le trichiasis consécutif de la paupière inférieure chez le vieillard. Rec. d'Opht. 1899. Nr. 8. p. 455. — Marciszewski. Einige Bemerkungen über die Behandlung der Lidrand-Entzündungen. Kronika Lekarska. 1899. H. 16. — Moauro. Tarso-blefaroplastica marginale. XV. italien. Ophalmol.-Congr. Turin 1898. — Sull' operazione del colomba palpebrale con richianso sul taglio del ligamento sospensore della palpebra. Ibid. — Moulton, H., A case of epithelioma of the eyelid, with microscopical section of the tumor. Amer. J. of Oph. XVI. Nr. 7. p. 201. — Mulder. Blepharitis ciliaris en acurus of demodex folliculorum. Ned. Tydschrift voor Geneeskunde. 1899. II. p. 803. — Münden, Max, Ein Fall von erworbener und vererbter Ptosis palp. Deutsche med. W. 1899. Nr. 10. S. 164. — Natanson, A. (Moskau), Zur Structur des Hauthorns (Cornu cutaneum palpebrae. Arch. f. Dermatol. u. Syphilis. L. 2. S. 203. — Neuschüler und Obario. Opérations plastiques expérimentales des paupières. Rec. d'Opht. 1899. Sept. — Noyes, H., Plastic operation for ectropium of the lower lid, with remarks. N.Y. eye and ear. Inf. Rep. VII. 1. p. 1. — Oliver, Ch., Brief report of a case of fibroma of the eyelid (painful subcutaneous tubercle of wood). Oph. Rec. VIII. Nr. 6. p. 292. — Parisotti, O., Eteroplastica (Epidermizzagione) della palpebra inferiore. Bull. della R. Acc. Med. di Roma Ann. XXV. Fasc. 3—7. — Pes, Orlando, Contribuzione clinica alla cura chirurgica del blefarospasmo essenciale. Clinica

dell' Univ. di Torino. 1898. — Pfister, Jul., Behandlung der eczematösen Augenleiden. Corr.-Bl. f. Schweizer Aerzte. 1899. Nr. 17. — Raehlmann. Ueber Cilien- und Lidrand-Erkrankung (Blepharitis acaria), hervorgerufen durch Haarbalgmilben der Augenwimpern. Klin. Mon.-Bl. f. A. XXXVII. p. 33. — Ueber die Anheilung transplantirter Lippenscheimhaut an die intermarginale Fläche der Augenlidränder. Beiträge zur path. Anatomie und allg. Pathologie. 26. Bd. 2. — Reber, Wendell, Emphysema of lids following fracture of the inner wall of the orbit from a fist blow. Opht. Rec. VIII. 11. p. 545. — Römer, P., Ueber Lidgangrän. Sammlung zwangloser Abhandlungen aus dem Gebiete der Augenheilkunde. III. 4. Marhold, Halle a. S. 1900. — Roselli, R., Quattro casi di tarsorafia con trapi antazione epidemiche. Bull. della R. Acc. Med. di Roma. XXV. fasc. 3—7. — Blefaroplastica eseguita col Processo Dieffenbach modificato. Considerazioni sulle plasticho della palpebra inferiore. Ibid. — Rushton, Parker, Plexiform neuroma of eyelids with ptosis; excision; ptosis relieved by Panas's plastic operation. Brit. med. J. 1899. p. 1463. — Schaefer, H., Ueber die Trichiasis-Operation mittelst gestielter Läppchen aus der Lidhaut. Inaug.-Diss. 1899. Giessen bei v. Münchow. — Schirmer, O., Die Impferkrankungen des Auges. Sammlung zwangloser Abhandlungen aus dem Gebiete der Augenheilkunde. III. H. 5. Marhold, Halle 1900. — Schmidt--Rimpler. Fett-Hernien der oberen Augenlider. C. f. pr. A. XXIII. S. 297. — Scott, K., Extensive destructive ulceration of the eyelid. The Lancet Nr. 3963. — Sgrosso, P., Sul trattamento chirurgico dell' edemac della pustola maligna delle palpebre. XV. italien. Ophthalmol.-Congr. Turin 1898. — Spicer, W. T. Holmes, Oedema of the lids and conjunctiva associated with an atrophic condition of the skin of the ears and neck. Trans. Oph. Soc. of the U. K. XIX. p. 10. — Standish, Myles, Lymphoma of eyelid. Ann. of Oph. VIII. 1. p. 5. — Steiner, L., Ein Fall von Sarcom des Oberlides. C. f. pr. A. XXIII. p. 43. — Strzeminski, J., Ein Fall von primärer Hauttuberculose des linken oberen Augenlides, des anliegenden Theiles der Nase und des Thränensackes mit spontaner Heilung. Postep okulystyczny. 1899, Febr. — Szili, Aurel, Ueber einen merkwürdigen Fall von Haarbildungen unter der Conjunctiva des Oberlides. Arch. f. O. XLIX. 2. S. 380. — Talko, J., Ein Abscess des oberen Augenlides als Ursache einer Septicopyämie. Postemp okulystyczny. 1899, Jan. — (Lublin.) Beiderseitige Gangrän der Lider und der Augäpfel. Fehlerhafte Entwickelung und Empyem des Sinus frontalis. Ibid. Sept. — Trousseau, A., Traitement de l'éczéma des paupières. Arch. d'Opht. XIX. 2. p. 119. — Vehmeyer. Zur Pathologie und Therapie des Chalazion. Wochenschr. f. Ther. u. Hyg. des Auges. II. Nr. 28. — Velhagen. Ein Fall von Angioma lipomatodes am Auge. (Casuistische Mittheilung.) Klin. Mon.-Bl. f. A. XXXVII. p. 253. — Walsh, David, and Stephenson, Sydney, Notes on a case of „lupus lymphaticus" of the eyeball. Lancet. p. 1562, 1899. — Warschawsky, J., Zur Frage über die Beziehung zwischen Hypermetropie und Blepharitis. Klin. Mon.-Bl. f. A. XXXVII. S. 476. — Wermann, Hendrik Th., Ueber chronisch entzündliche endotheliale Lidgeschwulst. Dissert. Jena 1899. — Werner, Joh., Zur Casuistik des angeborenen Coloboms der unteren Augenlider. Inaug.-Diss. 1900. Tübingen. F. Pietzcker. — Westhoff, C. A. H., Distichasis congenita hereditaria. C. f. pr. A. XXIII. p. 180. — Wicherkiewicz, B., Zur operativen Technik des Ectropion des Unterlids. Beiträge z. Augenh. XXXVII. p. 14. — Eine neue Operationsmethode des Epicanthus. Postemp okulist. 1899, Juli. — Winselmann. Ueber Hypermetropie als Ursache von Blepharitis. (Vorläufige Mit-

theilung.) Klin. Mon.-Bl. f. A. XXXVII. S. 240. — Wintersteiner. Cystadenoma papillare Mollianum ad punctum lacrymale palpebrae inferioris. Arch. f. A. XL. 3. p. 291. — Würdemann, H. V., und Murray, W. R., Serpiginöses Syphilid des Augenlides, der Stirn und äusseren Nase. Oph. Rec. Nov. 1899. VIII. 11. S. 552. — Zumsteeg, H., Drei Fälle von Colobom der oberen Augenlider. Dissert. Tübingen 1899.

XI. Thränenapparat.

Antonelli, A., Traitement des affections lacrymales par les sondes au Protargol. Bull. de la Soc. d'Opht. 1899, avril. — Aronis. L'exstirpation du sac lacrymal. Ann. d'Ocul. CXXI. 3. p. 198. — Axenfeld, Miliare Tuberkel der Glandula lacrymalis bei universeller Miliartuberculose. Arch. f. A. XL. 1. S. 91. — Bettrémieux. Deuxième contribution à l'étude des néoralgies et tics de la face considérés dans leurs rapports avec un état pathologique des voies lacrymales. Arch. d'Opht. XIX. 4. p. 246. — Des néoralgies et des tics de la face dans leurs rapports avec un état pathalogique des voies lacrymales. Gazette hebdom. 1899 Nr. 78 u. Ann. d'Ocul. CXII. p. 873. — Cahn, N., Zur Aetiologie und Therapie der Dacryocysto blennorrhoe. Beiträge z. Augenh. XXXIX. S. 1. — Dalén, Albin. Ein Fall von Carcinom nach Exstirpation des Thränensackes bei einem 24jährigen Individuum. Ibid. XLI. S. 1. — Daxenberger. Thränensack-Eiterung und Siebbein-Empyem. Wochenschr. f. Ther. u. Hyg. d. Auges. 1899. Nr. 23. — Fortunati, A., Il nuovo irrigatore delle vie lacrimali dell Dott. A. Neuschüler. Bulletina della R. Acad. Med. di Roma. XXV. 1898/99. VII. — Fromaget. Larmoiement paroxystique histérique. Ann. d'Ocul. CXXII. 1. p. 61. — Gallenga, C., Ueber die chronische Dacryocystitis beim Rhinosclerom. C. f. pr. A. XXIII. S. 289. — Gourfein, D., Étude expérimentale sur la tuberculose des voies lacrymales. Revue médic. 1899, Nr. 6. — Gunn, Donald. Tubercular disease of interiar of nose, followed by lachrymal abscess on one side and tubercular ulceration of the conjunctiva of the other. Trans. Oph. Soc. of the U. K. 1898/99. XIX. p. 15. — Hertel, E. Beitrag zur pathologischen Anatomie der Thränensack-Erkrankungen. Arch. f. O. XLIX. p. 21. — Holmes, C. R., Exstirpation des Thränensackes und der Thränendrüse Arch. f. A. XXXIX. S. 175. — Jennings, E., Persistent pannus cured as a result of acute dacryocystititis. Amer. J. of Oph. XVI. 5. p. 159. — Kahn. Zur Aetiologie und Behandlung der Leiden der Thränenwege. Wjest. Oph. XVI. 1. p. 1. — Keiper, G., Treatment of diseases of lachrymal duct by cataphoresis. Oph. Rec. VIII. 5. p. 225. — Lange, O., Zur Anatomie und Pathogenese des Dacryops. A. f. O. XLVII. p. 503. — Lodato. Sulle alterazioni della ghiandola lagrimale consecutive al taglio del nervo omonimo. Richerche sperimentali. Arch. di Ottalm. VII. 1, 2. p. 50. — Neustätter. Die Einspritzung in die Thränenwege durch den Thränenpunkt ohne Canülen-Einführung. Arch. f. A. XL. 3. p. 344. — Noyes, H. Lachrymal desease. N. Y. eye and ear. Inf. Rep. VIII. 1. — Pes. Supra un caso di Dacrioadenite acuta bilaterale ucleurso di una blenorrhagia acuta. XV. italien. Ophthalm.-Congr. Turin 1898. — Pröscher, Fr., Ein Fall von primärer Tuberculose der Nase, Thränenleitung und Conjunctiva mit Uebergreifen auf die Lungen. C. f. pr. A. XXIII. S. 303. — Ricchi, C., Ricerche batteriologiche e brevi considerazioni cliniche sopro alcuni casi di tumor lacrimale. Ann. di Ottalm. XXVIII. p. 17. — Rischawy, B., Ueber Nasenerkrankung als Ursache der chronischen Thränenschlauch-Leiden. Wiener

klin. W. 1899. Nr. 11. — Roche-Duvigneau. Dilatation des voies lacrymales chez le foetus et le nouveau-né consécutive à la insperforation de leur orifice antérieur. Conditions anatomiques qui favorisent la daryocystite congénitale. Arch. d'Ophth. XIX. 2. p. 81. — Bemerkungen zur Anatomie und Pathologie der Thränenwege. Ophthalm. Klinik. 1899, Juli. — Rogman. Sur le dacryops. Ann. d'Ocul. CXXI. 6. p. 482. — Rollet. Tuberculose des Thränensackes. Ophthalm. Klinik. III. 22. S. 344. — La tuberculose du sac lacrymal. Clin. opht. 1899, Juli. Nr. 13. — Scheff, G., Ueber die Beziehung der Nasen- zu den Augenkrankheiten mit besonderer Berücksichtigung des Thränen-Nasencanals. Wiener klin. W. 1899. Nr. 22 u. 23. — Sourdille, G., Les tumeurs kystique bénignes de la glande lacrymale (Dacryops). Arch. d'Opht. XIX. 8. 1899. — Strzeminski. Ein Fall von Polypen des Thränensackes. Arch. f. O. XLIX. 2. S. 339. — Polyp des Thränensackes mit histologischer Untersuchung von J. M. Gortein. Wratch 1899. Nr. 29. — Tödten, H., Die Behandlung der Erkrankungen des thränenableitenden Apparates in der II. Hälfte des XIX. Jahrhunderts. Sammelreferat. Zeitschrift f. Augenheilk. II. 454, 561. — Valude. Die baktericide Wirkung der Thränen. Arch. d'Opht. 1899. Nr. 9. — Vollaro, Lieto de. Di un linfosarcoma della glandola lagrimale. Osservazione clinica e anatomica. Ann. di Ottalm. XXVIII. 2. p. 133. — Wingenroth, E., Beiträge zur Behandlung eitriger Augen- und Thränensack-Affectionen mit Protargol. Klin. Mon.-Bl. XXXVII. p. 168. — Woodward, J. H., Epiphora or the watery eye; its complications, etiology and management. Medic. Record. LVI. Nr. 7.

XII. Orbita und Nebenhöhlen.

Angelucci, A., Appunti sulle operazioni di Mules e di Belt. Arch. di Ottalm. 1899. Anno VI. Vol. VI. Fasc. 11, 12. — Ayres, S. C., Traumatischer Enophthalmus. Amer. Journ. of Oph. 1899. XVI. 11. p. 326. — Baudonin und Péchin, Alph., Osteo-périostite orbitaire consécutive a une sinusite maxillaire d'origine dentaire. Etude séméiologique de l'exophtalmie. Progrès med. 1899. Nr. 35. — Beard, Ch., Exophthalmis goitre attended by rapid decrease in myopia occuring in a elderly subject. Amer. J. of Ophthalm. XVI. 2. p. 57. — Böhm. Ein Fall von spontanem Exophthalmus während der Geburt. Die ophthalm. Klinik. 1899. — Bruns, Henry Dickson und Alt, Adolf. A case of spindle-call sarcoma of the orbit. Amer. J. of Opht. 1899. September. — Bryan, J. H., Ueber die Beziehung der Nebenhöhlen zu Augenerkrankungen. Journ. of the Amer. med. Assoc. 1899. 11. Nov. — Bull, Charles, Stedman. Some points in the symptomatology, pathology and treatment of diseases of the sinuses adjacent and secondary of the orbit. N. Y. med. Record. 1899. 15. Juni. — Burnett, Swan. A case of traumatic enophthalmus. Amer. J. of Oph. XVI. Nr. 7. p. 193. — Cahen, Fritz. Strumectomie bei Morbus Basedowii. Münch. med. W. 1899. Nr. 39. — Cant, W. J., Pulsating exophthalmos with visible tumour. Trans. Oph. Soc. of the U. K. XIX. p. 132. — Orbital tumour. Ibid. p. 138. — Capolongo. Tenonite purulenta primaria consecutiva a trauma. Arch. di Ottalm. VI. 11 u. 12. p. 410. — Chevallereau. Exostoses des deux orbites. Ann. d'Ocul. CXII. p. 359. — Collins, Treacher. Enophthalmus. The lancet. Nr. 3963. Brit. med. J. 1899. 30. Sept. — Dagilaiski, W., Ueber Orbitalphlegmone dentalen Ursprunges. Klin. Mon.-Bl. f. A. XXXVII. S. 231. — Davis, A. Edward. Bericht über ein kleinzelliges Rundzellensarcom der Augenhöhle und

benachbarten Sinus bei einem Kinde, Metastase, Erschöpfung, Tod. The Post-Graduale. 1899. December. — Demicheri, L. und Lamas, A., Simpatectomia en el bocio exophthalmico. Ann. de Oftalmologia. I. Nr. 11. p. 273. — Denig, R., Varicose veins in the orbit. Oph. Rec. VIII. 5. p. 226. — Ellinger, A., Ein Fall von Empyem des Sinus frontalis mit operativer Beseitigung der hintern Knochenwand wegen Caries. Zeitschr. f. Augenh. I. S. 174. — Ellis, F. W., Hyperostosis cranii, with the report of a case leading to exophthalmus and blindness. Arch. of Oph. XXVIII. 4. p. 380. — Eschweiler, P., Zur Casuistik des Empyems der Stirnhöhlen. Inaug.-Diss. 1899. Giessen. — Fischer. Enophthalmus traumaticus. C. f. pr. A. XXIII. S. 45. — Fromaget, C., Traumatismes de l'orbite et du globe de l'oeil; fracture de la roûte orbitaire, Paralysie de la troisième paire, Amaurose de l'oeil gauche, fracture du plancher de l'orbite, Paralysie de la troisième paire, Amaurose complète. — Plaie pénétrante de l'oeil par des ciseaux, cataracte traumatique, Iridochoroidite purulente, Injection sousconjonctivale de cyanure de mercure. Guérison. — Plaie pénétrante de l'oeil par une balle de parapluie, Cataracte traumatique. Iridochoroïdite suppurative. Injection sousconjonctivale de cyanure. Guérison. Annales de la Policlinique de Bordeaux. 1900. Nr. 1. p. 1. — Fuchs, E., Zwei Fälle von Echinococcus der Augenhöhle. Wiener klin. W. 1899. Nr. 6. — Gallenga. Contribuzione allo studio dei tumori congeniti dell' orbita (fibrolipoma congenita). Arch. di Oftalm. 1899. VI. 5. — Gayme, L., Essai sur la maladie de Basedow. Paris, F. Alcan, 1899. — Gerhardt. Ein Fall von pulsirendem Exophthalmus. Demonstration in der Gesellsch. d. Charitéärzte. Berlin. 1899. 29. Juni. — Gifford, H., Pulsating exophthalmus from aneurismal varix in the neck. Oph. Rec. VIII. 4. p. 174. — Gilbert et Castaigne. Goître exophthalmique. Le Progrès méd. 1899. Nr. 23. — Golowin, S. S., Operation von Krönlein bei Neubildung am Sehnerven. Wjest. Oft. 1899. Nr. 4—5. — Greenwood, Allen. Acute Tenonitis. Oph. Rec. VIII. 11. p. 566. — Grunert. Eine neue Methode der Plastik nach der Totalaufmeisselung der Stirnhöhle wegen Empyems. Münch. med. W, 1899. Nr. 48. S. 1611. — Guttmann, J., Retrobulbärer Abscess, bedingt durch ein Empyem des Antrum Highmori, ausgehend von cariösen Zähnen; Operation, Genesung. C. f. pr. A. XXIII. S. 299. — Hajek, M., Pathologie und Therapie der entzündlichen Erkrankungen der Nebenhöhlen der Nase. Leipzig u. Wien 1899. Fr. Deuticke. — Hallauer, O., Mucocele des Sinus frontalis. Zeitschr. f. Augenh. 1899. II. 2. — Hartridge, G., Orbital Tumours. Oph. Rev. Nr. 218. p. 331. — Henton, White. Organo-Therapy in exophthalmic goitre. Brit. med. J. 1899. p. 787. — Hirschlaff, W., Zur Pathologie und Klinik des Morbus Basedowii. Zeitschr. f. klin. Med. XXXVI. S. 200. — Hitschmann, R., Fall von Exophthalmus intermittens und ausgebreiteten Phlebektasien im Bereiche der Venae jugulares. Wiener klin. W. 1900. Nr. 3. — Hoffmann, R., Ueber Erkrankungen der Augenhöhle und des Auges im Gefolge von Eiterungen der Nasenhöhle der Nase. Jahresber. d. Ges. f. Natur- u. Heilkunde in Dresden. 1897—1898. S. 6. — Hollmann, Th., Ueber die Entstehung von Orbitalgeschwülsten nach traumatischen Einwirkungen. Inaug.-Diss. Leipzig. 1899. — Hunter, O. W., A case of gumma as the apex of the orbit. N. Y. eye and ear Inf. Rep. VII. Januar. p. 17. — v. Issekutz, L., Echinococcus retrobulbaris Ungar. Beitr. z. Augenh. II. p. 53. — Juler, H., A case of myxo-sarcoma of the orbit. Trans. Oph. Soc. of the U. K. p. 133. — Knapp, A., Ein Fall von chronischem Empyem des Sinus frontalis und Ethmoidalis mit Enophthalmus; Operation, Heilung. Arch.

f. A. XXXIX. S. 112. — **Knapp, Hermann.** Einige seltene Orbitaltumoren. Arch. d'Opht. 1899. Nr. 9. — **Koenig.** Ostéopériostite orbitaire d'origine ethmoidale. La semaine médic. 1899. Nr. 48. — **Kooyker, St. A. u. Mulder, M. E.,** Ein Fall von intermittirendem Exophthalmus mit Pulsation des Auges. Zeitschr. f. klin. Med. XXXVI. S. 335. — **Krohn, Hans.** Ein Fall von Luxatio bulbi. Inaug.-Diss. München. 1899. — **Lawson, Arnold.** A case of traumatic pulsating exophthalmus, ligation of the common carotid artery, partial cure. Oph. Hosp. Rep. XV. p. 40. — **Lefrançois.** Auf Pneumokokken-infection beruhende Orbitalphlegmone bei einem Kinde im Verlaufe einer Influenza. Ophthalm. Klinik. 1899. Nr. 13. — **Lobanow.** Zur Casuistik der Geschwülste des Auges. Cylindrom der Orbita. Wjest. Oft. 1899. Nr. 4—5. — **Mazet.** Périostite tuberculeuse primitive du bord supéroexterne de l'orbite. Rec. d'Opht. 1899. Nr. 6. p. 331. — **Morestin.** Goitre basedowifié. Gaz. des hospit. 1899. Nr. 72. — **Nicoll, J. H.,** Case of Exophthalmic goitre, in which the Thyroid was xcised under Cocaïn. Glasgow. Med. Journ. 1899. Nr. 3. — **Noyes, H.,** Case of Ethmoiditis. N. Y. eye and ear Inf. Rep. VIII. 1. — **Pader.** Etudes sur les rapports du goître exophtalmique et de l'hystérie. Arch. d'Opht. 1899. Nr. 9. — **Pergens.** Plastic operations for contracted eye socket. Trans. Oph. Soc. of the U. K. XIX. p. 247. — **Peters, A.,** Bemerkungen über Erfolge der Nasenbehandlung bei Augenleiden. Zeitschr. f. Augenh. 1899. II. 2. — **Pitres.** Traitement du goitre exophthalmique par les injections d'éther jodoformé dans le parenchyme du corps thyroide. La semaine médic. 1899. Nr. 33. — **Preindlsberger, J.,** Ein Fall von Sarcoma orbitae mit Durchwachsung des Orbitaldaches in die Schädelhöhle. Exstirpation, Heilung. Wiener klin. W. 1899. Nr. 6. — **Ramsay, A.,** Strumous ophthalmia. Edinburgh med. Journ. 1899. VI. Nr. 1. — **Reber, Wendel C.,** Emphysema of the lids following fracture of the inner wall of the orbit from a fist blow. Oph. Rec. VIII. 11. p. 545. — **Reif, E.,** Ein Fall von doppelseitigem, hauptsächlich gekreuztem, pulsirendem Exophthalmus. Beiträge z. Augenh. XXXVIII. S. 25. — **Requier.** Traitement du goître exophtalmique par la voltaïsation stable. Gaz. hebdom. 1899. Nr. 78. — **Rockliffe, W. C. and Hainworth, E. M.,** Penetrating wound of the orbit followed by traumatic meningitis; trephining, recovery. Trans. Oph. Soc. of the U. K. XIX. p. 154. — **Roper, W.,** Ueber die Ursachen des Todes bei Morbus Basedowii und über den acuten Verlauf desselben. Inaug.-Diss. Leipzig. 1899. — **Roure.** Quelques récherches expérimentales sur un nouveau traitement chirurgical de l'exophtalmie. Ann. d'Ocul. CXXI. Juni. — **Santos, Fernandez, J.,** La excenteracion de la orbita y la ablacion de los párpados sus ventajas en algunas neoplasias del ojo. Ann. of Oph. I. 6. p. 141. — **Sattler, R.,** Uncommon expressions of ethmoid sinus disease with its ocular and orbital symptoms. Oph. Rec. VIII. 8. p. 379. — The ocular and orbital symptoms of lesions of the frontalismus. Medical News. 1899. 5. August. — **Scimeni.** Echinococco dell' orbita. XV. italiea. Ophthalmol.-Congr. Turin. 1898. — **Schlodtmann.** Exstirpation retrobulbärer Tumoren mit Erhaltung des Augapfels. Festschrift für A. von Hippel. Halle a. S. 1900. Marhold. — **Schweinitz, G. E. M.,** Fistula of the orbit due to disease of the lacrymal division of the ethmoidal cells; operation and cure. Oph. Rec. VIII. 6. p. 286. — **Sittmann.** Ueber Morbus Basedowii. Berliner klin. W. 1899. Nr. 42. — **Szulislawski, A.,** Ueber Entstehung von Gehirnabscessen nach Orbitalphlegmone. Klin. Mon.-Bl. f. A. XXXVII. S. 289. — **Uhthoff, W.,** Aussergewöhnlicher Fall von Morbus Basedowii mit hochgradigem Exophthalmus und nekrotischem Zerfall beider

Hornhäute. Allg. med. Centr.-Zeit. 1899. Nr. 37. — Fall von syphilitischer Orbitalerkrankung. Ibid. Nr. 45. — Valude. Opération de Krönlein. Gaz. hebdomad. de Méd. et de Chir. 1899. Nr. 62. — L'hétéroplastie orbitaire. La clinique ophthalm. V. Nr. 10. — Vetlesen. Morbus Basedowii, saertig med heusyn til patogenese or behandling. Norsk. Magazin f. Laegevidenskaben. 1899. Nr. 6. — Vieusse. Complications orbitaires de l'empyème des cellules ethmoidales. Rec. d'Opht. 1899. Nr. 3. p. 129. und Nr. 4. p. 202. — Vossius. Ein Fall von Osteom der Keilbeinhohle und des Siebbeins mit Opticusatrophie nebst einem Fall von Opticusatrophie bei einem Nasenpolypen. Die ophthalm. Klinik. 1899. — Weiss, L., Exstirpation eines grossen retrobulbären Tumors nach der Krönlein'schen Operationsmethode mit Erhaltung der Sehkraft und mit guter Stellung und guter Beweglichkeit des Auges. Münch. med. W. 1899. S. 1265. — Wernicke, O., Hydatidenschwirren bei Echinococcus der Orbita. C. f. pr. A. XXIII. S. 304. — Zimmermann. Demonstration eines 6jährigen Jungen, welchem vor ca. neun Monaten ein retrobulbares Cavernum der Orbita operativ entfernt wurde. Ophthalm. Klinik. 1899. Nr. 13.

XIII. Conjunctiva.

Allport, Fr., Ciliated tumor of the conjunctiva. Oph. Rec. 1899. Oct. — Almkoist, J., Ueber die Behandlung einiger Fälle von Augenblennorrhoe mit Largin. Arch. f. Dermatol. u. Syphil. 1899. II. S. 229. — Alonso, Antonio, Algunas consideraciones acerca de las conjunctivitis pseudomembranosus. Ann. di Ottalm. I. Nr. 12. — v. Ammon. Zur Diagnose und Therapie der Augeneiterung der Neugeborenen. Berliner klin. W. 1899. Nr. 42. — Bänziger. Melanosarcom des Limbus conjunctivae. Corr.-Bl. f. Schweizer Aerzte. 1899. Nr. 10. — Baquis. Tuberkulosi della congiuntiva tarsole. XV. italien. Ophthalm.-Congr. Turin 1899. — Batten, Rayner D., Chronic oedema of the conjunctiva associated with disease of the middle ear. The Lancet. 1899. p. 958. — Berl, Victor, Bakterienmassen im Bindehautsack. C. f. pr. A. XXIII. S. 82. — Pseudoleukamische Erkrankung der Bindehaut und des orbitalen Gewebes. Beiträge z. Augenh. XXXVII. S. 32. — de Bernardinis, D., Sifilamo primario della congiuntiva. Ann. di Ottalm. XXVIII. p. 50. — Di una speciosa forma di simblefaron. Ibid. p. 1. — Best. Ueber gutartige cystische Epitheliome der Bindehaut. Beiträge z. Augenh. XXXVII. S. 46. — Bietti, A., Osservazione cliniche e batteriologiche sulla congiuntivite cronica da diplobacillo. Ann. di Ottalm. XXVII. 2. p. 147. — Typische Blennorhoea neonatorum durch Bacterium colicommune. Klin. Mon.-Bl. f. A. XXXVII. S. 311. — Bihler, W., Ueber epitheliale Formen der Pinguecula. Ibid. S. 77. — Bitzos, G., Traitement du trachome tarsostrofie. Ann. d'Ocul. CXXI. 4. p. 253. — Bode, H., Ueber primäre Conjunctival-Tuberculose. Inaug.-Diss. 1899. Tübingen. — Bortkewitsch. Zur Frage der Trachombehandlung. St. Petersburger med. W. 1899. Nr. 40. — Brecht. Casuistische Beiträge zur Bacteriologie der Conjunctivitis. Charité-Annalen. XXIV. S. 376. — Coppez, H., Conjonctivite folliculaire et végétations adénoides du naso-pharynx. Arch. d'Opht. XIX. 1. p. 11. — Etude sur la diphtérie oculaire. Ibid. 10. Oct. 1899. p. 565. — Traitement de la conjonctivite granulaire par l'éléctrolyse combinée au sublimé et au jéquirity. Journ. méd. de Bruxelles. 1899. Nr. 35. — Cramer. Die Augenkatarrhe und die prophylaktische Desinfection der Augen der Neugeborenen. Berliner klin. W. 1899. Nr. 42. — Cross, Richardson,

Plastische Operation für geschrumpften Conjunctivalsack. Trans. Oph. Soc. of the U. K. 1899. — Czermak. Je ein Fall von Pemphigus conjunctivae und von Frühjahrskatarrh. Prager med. W. 1899. Nr. 28. — Darier, A., Ueber die Behandlung der Conjunctiviliden mit verschiedenen Silbersalzen und besonders mit Protargol. Opht. Klin. 1899. Nr. 20. — Kérato-conjunctivite pseudomembraneuse. Guérison par 3 injections de serum antidiphtérique. Clin. opht. 1899. — Demicheri, Z., Actinomycose conjonctivale (granulatious actinomycosiques). Arch. d'Opht. XIX. 2. p. 102. — Conjunctival actinomycosis in South America. The Lancet. Nr. 3963. — Dötsch, A., Anatomische und bakteriologische Untersuchungen über infantile Xerosis und Keratomalacie, sowie Bemerkungen über die Verhornung des Bindehaut- und Hornhaut-Epithels. Arch. f. O. XLIX. 2. S. 405. — Duane, A., Angio-neurotic oedema of the conjunctiva. Oph. Rec. VIII. 4. p. 178. — Eagleston, S. P., Bericht über einen Fall von zufälliger Impfung des Augapfels mit Lymphe. Ibid. Juli 1899. — Egis. Ein Fall von Conjunctivitis crouposa. St. Petersburger med. W. 1899. Nr. 40. — Ellet, E. C., A case of chancre of the conjunctiva. Oph. Rec. VIII. Nr. 6. — Ettinger, J., Ueber die Verwendung der Lidspalten-Erweiterung bei den Augenentzündungen der Rinder. Centralbl. f. Kinderh. 1899. Heft 3. — Beitrag zur Behandlung der Conjunctivitis gonorrhoica adultorum. Postemp. okulist. Sept. 1899. — Eyre, J. W. H., Die Tuberculose der Conjunctiva. Arch. f. A. XL. S. 146. — Falchi, Fr., Angeborene Anomalie der Scleral-Conjunctiva und der Cornea. Ibid. S. 1. — Feuer, N., Meine gegenwärtige Trachombehandlung. C. f. pr. A. XXIII. S. 98 u. 135. — Die operative Behandlung des Trachoms. Ungarische med. Presse. 1899. Nr. 42—43. — van Fleet, Frank, Eitrige Ophthalmie in der Privatpraxis. The Post-Graduate. Dec. 1899. — Fränkel C., Ueber das Vorkommen des Meningococcus intracellularis bei eitrigen Entzündungen der Augenbindehaut. Zeitschr. f. Hyg. u. Infectionskrankh. XXXI. 1899. — Galezowski. Du traitement de la conjonctivité trachomateuse par l'excision du culde-sac conjonctivae. Rec. d'Opht. 1899. Nr. 1. p. 1. — Bactériologie conjonctivale. Ibid. Sept. — Gallenga. Ulter. contribuzione allo studio della gen. dei Terat. corneocongiunct. Ann. di Ottalm. XXVIII. — Goy, Carl, Ueber einen Fall von angeborener Cystenbildung der Bindehaut. Beiträge z. Augenh. XXXIX. S. 12. — Griffith, J., Serous cyst of conjunctive. Trans. Oph. Soc. of the U. K. 1898/99. XIX. p. 12. — Grunert, Carl, Fünf Fälle von Papillom der Conjunctiva. Klin. Mon.-Bl. XXXVII. S. 111. — Hamilton, E., The refraction of trachomatous eyes. Oph. Rec. 1899. Oct. — Hauer, Fr., Ueber Atropin-Conjunctivitis. Ungar. Beitr. z. Augenheilkunde. II. S. 247. — Herbert, M. H., Veränderungen der Conjunctiva durch chronische Entzündung. Brit. med. J. 1899. Nr. 2011. — Heustis, J. W., Osteoma of the conjunctiva. Ann. of Oph. VIII. Nr. 1. p. 18. — Hirschberg, J., Bemerkungen zur Operation und Anatomie der Körnerkrankheit. Berliner klin. W. 1899. Nr. 39. — Hoffmann, Reinhard, Ueber das Vorkommen der Diplobacillen-Conjunctivitis. Arch. f. O. LIIX. S. 638. — Hoppe. Argyrosis klinisch-anatomische Untersuchung. Ibid. S. 660. — Hotz, S. C., Vollständiges Symblepharon des oberen Lides durch Thiersch'sche Transplantationen gebessert. Oph. Rec. Nov. 1899. — Hübner. Zur amyloiden Erkrankung der Bindehaut. Beiträge z. Augenh. XXXVIII. S. 1. — Jackson, Ed., Treatment of acute Conjunctivitis. Medic. Rec. LVI. Nr. 7. — Jameson, P. C., Observations on the prophylaxis of ophthalmia neotratorum. Ibid. 1899. März. — Jamison, H. D., Die Abortiv-Behandlung der gonorrhoischen Conjunctivitis mittelst Kantholyse und Application einer

starken Argentum nitricum-Lösung. Ibid. 1899. IV. S. 10. — Jitta, J., La coloration apparente des vaisseaux sous-conjonctivaux. Ann. d'Ocul. CXXII. p. 328. cf. 1898 Nr. 1070. — Imre, J., Die Anwendung des Argentamins gegen Conjunctival-Leiden. Ungar. Beitr. z. Augenheilk. II. S. 53. — Abschabung der trachomatösen Bindehaut. Orvosi Hetilap Szemescet. 1899. Nr. 2. — Junius. Ueber das Vorkommen der acuten Pneumokokken-Conjunctivitis. Zeitschr. f. Augenh. I. S. 43. — Kamen, B., Zur Aetiologie der epidemischen Bindehaut-Entzündungen. Centralbl. f. Bakteriol. XXV. Nr. 12, 13. — Kast, J., Eine Epidemie von acutem contagiösem Bindehaut-Katarrh. Ibid. Nr. 13. — Kauffmann, E., Weiterer Beitrag zur Bakteriologie der pseudomembranösen Conjunctivitis. Die ophthalm. Klinik. 1899. Nr. 4. — Kessler, M. J., Het trachoom te Samarang. Medisch Weekblad. VI. p. 606. — Koster. Follicular conjunctivitis camed by cocaïn. Oph. Rev. 1899. Nr. 209. p. 59. — Krausse. Ueber infantile Conjunctival-Xerose mit Keratomalacie. Inaug.-Diss. Jena 1899. — Kroll, J., Ueber Cysten in der Bindehaut des Augapfels und der Lider. Inaug.-Diss. Greifswald 1899. — Krukenberg, Fr., Ueber einen neuen, nach Gram sich entfärbenden, semmelförmigen intracellulären Pseudogonococcus auf der menschlichen Conjunctiva. Klin. Mon.-Bl. f. A. XXXVII. S. 271. — Berichtigung zu dieser Arbeit. Ibid. S. 449. — Kuhnt, H., Ueber den Heilwerth der mechanischen Methoden in der Therapie der Conjunctivitis granulosa. Zeitschr. f. A. I. S. 1. — Eine Modification der Anwendungsweise des Expressors bei Conjunctivitis granulosa. Ibid. S. 359. — de Lantshere, J., Beitrag zum Studium der Fremdkörper im Bindehautsack des Auges. Wochenschr. f. Ther. u. Hyg. d. Auges. 1899. Nr. 19. — Lawson, Arn., Frühjahrs-Katarrh. Trans. Oph. Soc. of the U. K. XIX. p. 14. — The value of correcting refraction errors in the treatment of trachoma. The Lancet. Nr. 3963. — Leitner, W., Ulcus conjunctivae. Ung. Beitr. z. Augenh. 1899. I. — Lobanow. Dermoid unter der Conjunctiva. Wjest. Oft. 1899. Nr. 4—5. — Lymphom der Conjunctiva. Ibid. — Malfi. Conjunctivite pseudomembranosa. Arch. di Ottalm. VII. 3—4. p. 125. — Mandonnet. Hypertrophie conjonctivale à localisation speciale dans un cas de conjonctivite printanière. Ann. d'Ocul. CXXI. 4. p. 266. — Mark, J., Klinisch-experimentelle Studien über die sog. Atropin-Conjunctivitis. Ungar. Beitr. z. Augenh. II. S. 223. — Markus, Ch., Ein Fall von Conjunctivitis mit Knötchenbildung, hervorgerufen durch eingedrungene Pflanzenhaare. Zeitschr. f. Augenh. 1899. II. S. 1. — Matthaei. Behandlung der Körnerkrankheit beim Militär. Deutsche militärärztl. Zeitschr. 1899. Nr. 5. — May, Ch. H., Wiederherstellung des Conjunctivalsackes in einem Falle von totalem Symblepharon mit Hilfe Thiersch'scher Hautläppchen. Arch. f. A. XV. 3. S. 358. — Mazza. Argiria della congiuntiva da imbibigione di nitrato d' argento adoperato semplicemento cume tintura dei capelli et dei barba. XV. italien. Ophthalm.-Congr. Turin 1898. — Mock. Calciumcarbid im Bindehautsack. Münchener med. W. 1899. Nr. 35. — van Moll. Existe-t-il une conjonctivite metastique. Arch. d'Opht. 1899. Nr. 8. — Morton, H. M., Punctate hemorrhage into the bulbar and palpebral conjunctiva following the administration of nitrous oxide gas. Oph. Rec. VIII. Nr. 2. p. 79. — Moty. Traitement de la conjonctivite granuleuse par l'acide salicylique. La Presse méd. Belge. 1899. Nr. 45. — Müller, Leopold, Ueber die ägyptischen Augen-Entzündungen. Arch. f. A. XL. S. 13. — Nicolaier, Carl, Ein Pseudotumor der Conjunctiva bulbi. Wochenschr. f. Ther. u. Hyg. d. Auges. II. Nr. 10. — Oertzen. Ueber das Vorkommen von Pneumokokken auf der normalen menschlichen Bindehaut. Klin. Mon.-Bl. f. A. XXXVII. Nov. S. 432. — Otto, Richard, Ueber einen Fall

von chronischem Schleimhaut-Pemphigus der oberen Luftwege und der Conjunctiva bei vorhandenem Diaphragma des Kehlkopfes. St. Petersburger med. W. 1899. Nr. 26. — Peppmüller, E., Ein epibulbärer syphilitischer Pseudotumor von typisch tuberculöser Structur. Arch. f. O. XLIX. 2. S. 303. — Pes, Orlando, Sulla sieroterapia della conjunctiviti pseudomembranose. Clinica ocul. dell' Univ. di Torino. 1899. — Pratt, J. A., Cocaïne conjunctivitis. Journ. of Eye, Ear and Throat diseases. IV. p. 3. — Reynolds. Therapeutics of injectious conjunctivitis. Medical News. 1899. Nr. 1398. — Richter, C., Das epibulbäre Melanosarkom. Corr.-Bl. d. Vereins deutscher Aerzte in Reichenberg u. Umgeb. 1899. Nr. 11. — Roselli, R., Lo iodio nascente nella cura del tracoma. Bull. della R. Acc. Med. di Roma. XXV. p. 3—7. — Sachs, M., Ein Fall von Pemphigus conjunctivae Wiener klin. W. 1899. Nr. 24. — Salva. Hémorrhagies oculaires. Hémorrhagies conjonctivales spontanées. Ann. d'Ocul. CXXI. 3. p. 193. — Sassaparell. Conjunctivitis als Erscheinung der Malaria. St. Petersburger med. W. 1899. Nr. 40. — Schäffer. Ein durch Entstehung, Begleiterscheinungen und Therapie interessanter Fall von Conjunctivitis diphtheritica. Klin. Mon.-Bl. f. A. XXXVII. S. 258. — Schapringer, A., Die angeborene Schürze der Lidbindehaut — eine bisher noch nicht beschriebene typische Missbildung des menschlichen Auges. Zeitschr. f. Augenh. 1899. II. 1. S. 41. — Scheffels, O., Ueber Bindehaut-Transplantation zur Deckung von Hornhaut-Defecten. Ibid. S. 247. — Schlesinger, J., Die Ausbreitung des Trachoms und Follicular-Katarrhs in Breslau während der letzten 32 Jahre. Wochenschr. f. Ther. u. Hyg. d. Auges. 1899. Nr. 42. — Schulte. Behandlung der Augendiphtherie. Ibid. Nr. 2. — Schultz, P., Eine hiesige Badeanstalt — der Infectionsort verschiedener Trachom-Erkrankungen. Berliner klin. W. 1899. Nr. 39. — de Schweinitz, G. E., Concerning certain conjunctival and corneal diseases from the bacteriological standpoint. Oph. Rec. VIII. 2. p. 80. — Silex. Zur Therapie des Frühjahrs-Katarrhs und über die Conjunctivitis beim Heufieber. Die ärztliche Praxis. 1899. Nr. 20. — Spicer, W. T. Holmes, Frühjahrs-Katarrh. Trans. Oph. Soc. of the U. K. XIX. p. 13. — Stillson. Bacteriological diagnosis in all diseases of the conjunctiva and cornea. Medical News. Nr. 1397. — Suyder, W. Hamilton, Traumatic symblepharo-pterygium. Ann. of Oph. VIII. 1. p. 16. — Sweet, W., Jequirity in the treatment of granular conjunctiviti. Ther. Gaz. XXIII. 3. p. 149. — Terson (Père). Conjonctivite granuleuse avec pannus cornéen complet quéri par le jequirity, après insuccès des traitements habituels. Ann. d'Ocul. CXXII. Nov. p. 322. — Velez, D., Un caso de edema agudo da la conjunctiva. Ann. d'Opht. II. 3. p. 67. — de Vollaro, Lieto, Linfosarcoma della plica semilunare. Osservazione clinica ed anatomica. Ann. di Ottalm. XXVIII. 1. p. 58. — Wagner, H., Ein Beitrag zur Frage der Heilserum-Therapie bei der Conjunctivitis diphtherica. Inaug.-Diss. Univ.-Augenkl. Giessen. 1899. — Walter, O., Conjunctivitis folliculosa und Trachom. Arch. f. A. XXXIX. S. 42. — Ueber Dualismus und Unitarismus in der Trachomfrage. Wochenschr. f. Ther. u. Hyg. d. Auges. 1899. Nr. 50. — Weber, Hermann, Ueber die Wirksamkeit des Protargols in einem Falle von Blennorhoe beim Erwachsenen. Ibid. Nr. 42. — de Wecker, L., Ueber die Art und Weise des Zustandekommens von Bindehaut-Entzündungen. Die ophthalm. Klinik. III. 1899. Nr. 4. — Welander. Zur Frage von der Behandlung der Augen-Blennorrhoe. Arch. f. Dermat. u. Syphil. XLVI. Heft 3. — Wheatly, A. W., A case of epithelioma of the conjunctiva. The Lancet. Nr. 3967. — Wicherkiewicz, Einseitig nasal, doppelt Pterygium. Postemp okulist. 1899. Mai. —

Ein Fall von Conjunctival-Diphtherie mit leichtem Verlauf und einige Bemerkungen über die Bedeutung einer baktoriologischen Diagnose der Diphtherie. Ibid. 1899. März. — Wolff, H., Ueber syphilitische Papel der Augapfelschleimhaut. Verhandl. d. Berliner Med. Gesellsch. 1899. XXX. 2. S. 414. — Wolffberg. Ein Fall von gonorrhoischer Conjunctivitis. Wochenschr. f. Ther. u. Hyg. d. Auges. 1899. Nr. 28. — Woods, H., A case of intrauterine gonorrhoecal ophthalmia, with loss of both eyes. Journ. of Eye, Ear and Throas diseases. IV. 1. p. 15. — Yarr, M. M. T., Trachoma and race. Brit. med. J. 1899. Nr. 2001. p. 1086. — Zimmermann, E., Ein Fall von Lymphektasia haemorrhagica conjunctival. Beitr. z. Augenh. XXXVII. S. 19.

XIV. Cornea.

Armaignac. Un cas de régéneration complète de la cornée après un sphacèle total consécutif à une conjunctivite purulente. Le progrès med. 1899. Nr. 22. — Aubineau. Considération sur la kératite phlycténulaire. La fréquence à Brest. Clin. opht. 1899. V. Nr. 17. — Baas, Alb., Ueber die Keratitis dendritica und ihre Beziehungen zum Herpes corneae. Inaug.-Diss. Giessen. 1899. — Baquis. Sulla natura e genesi della varie formazioni jaline della cornea. XV. italien. Ophthalm.-Congr. 1898. — Batten, Raynard D., A case of filancentary Keratitis. Trans. Oph. Soc. of the U. K. 1898 bis 1899. XIX. p. 35. — Baudoin. Les kératites et la pommade jaune dite de Pagenstecher. Clin. opht. 1899. — Bihler, W., Zur Diagnose von Endothelerkrankungen der Hornhaut mittelst Fluoresceïn, insbesondere bei beginnender sympathischer Ophthalmie. Münch. med. W. 1899. Nr. 32. — Birch-Hirschfeld, A., Beitrag zur Kenntniss degenerativer Processe in Hornhautnarben. Arch. f. O. XLIX. 2. S. 328. — v. Blaskovics, J., Die Geschwülste der Hornhaut. Ungar. Beitr. z. Augenh. II. 131. — Bourgeois, A., Nouvelles considérations sur le traitement des ulcères infectieux de la corneée. Le Progrès méd. 1899. Nr. 22. — Bullot und Lor. De l'influence exercée par l'épithélium de la cornée sur l'endothélium et le tissue cornéen de l'oeil transplanté. Arch d'Opht. XIX. S. 681. — Clarke, Ernest. De la réunion des plaies cornéennes et de leur aptitude a s'infecter. Ibid. Nr. 9. — Collins, E. Tr., Unusual form of opacity of cornea. Trans. Oph. Soc. of the U. K. XIX. 30. — Coppez, H., Action de certaines toxines sur la cornée. Gaz. hebd. 1899. p. 1172 und Journ. med de Bruxelles. 1899. Nr. 35. — Critchett, And. Perfectionnement du traitement du Kératocône par le galvano-cautère. Gaz. hebd. 1899. Nr. 72. — Dableau, Pierre. Sur la nature de la cornée pour obvier à quelques accidents survenants après l'extraction de la cataracte. Arch. d'Opht. XIX. Nr. 6. — Demicheri. Papillome de la cornée.* Ibid. Nr. 10. p. 561. — Dianoux. Sur le traitement de l'infiltration de la cornée par les injections d'eau de mer. Gaz. hebd. 1899. Nr. 72. — Diez, W., Beitrag zur Aetiologie der Keratitis parenchymatosa. Zeitschr. f. Augenh. I. S. 435 u. 551. — Dimmer, F., Ueber oberflächliche gittrige Hornhauttrübung. Ibid. II. S. 354. — Donovan, J., Cassaripe in corneal suppuration. Oph. Rec. VIII. 11. S. 554. — Doyne. Recurrent superficial necrosis of the cornea. The Lancet. 1899. Nr. 3974. — Druant et Petit. Un cas d'ulcère serpigineux typique avec examen anatomique. Arch. d'Opht. XIX. Nr. 7. — Eales, H. and Wood, White. Two cases of subconjunctival ruptur of the sclera, with reflexion of the iris without dislocation of the lens and with the subsequent retention of practically normal vision in each case. The Lancet. Nr. 3963. — Ellet,

E. C., A series of malarial keratitis, with a report of the blood examination. Oph. Rec. VIII. 3. p. 115. — Elschnig, A., Keratomalacie bei Bindehautxerose. Wiener med. W. 1899. Nr. 18. — Drusenbildung an der Bowman'schen Membran. Klin. Mon.-Bl. f. A. XXXVII. S. 453. — Epinatiew, G., Ein Fall von vascularisirter Hornhaut nach K. Scott's Operationsmethode. Wjest. Oft. XVI. 2. p. 140. — Ein Fall von beträchtlicher Besserung eines Pannus corneae durch die sog. Scott'sche Operation. St. Petersburger med. W. 1899. Nr. 35. — Flemming, Percy. A case of ophthalmic herpes with hypopyon keratitis. Lancet. 1899. p. 587. — Friedland, F., Zur pathologischen Anatomie der Scleritis. Arch. f. O. XLIII. 2. — Fromaget, C., Syphilis oculaire grave et prévoce; paralysie de la troisième paire et kératite interstitielle. Ann. de Poliklin. de Bordeaux. 1899. Nr. 4. — Gardener, C. R., Is Orthoform always safe in Keratitis. Oph. Rec. VIII. 11. p. 570. — Gifford, H., Ulcus rodens corneae. Klin. Mon.-Bl. f. A. XXXVII. S. 103. — Gonin, J., Un cas de sarcome pigmenté de la cornée. Beitr. zur path. Anatomie u. zur allg. Pathologie. XXIV. — Grandclément. Observation d'une jeune fille atteinte tout à la fois de myxoedème et de kératite parenchymateuse, pour servir à déterminer l'étiologie eu myxoedème et le meilleur mode de traitement de la kératite parenchymateuse. Ann. d'Ocul. 1899. October. — Der heutige Stand der Therapie der Skleritis, mit besonderer Berücksichtigung der Episkleritis und Sklerochorioiditis anterior. Die ophthalm. Klinik. 1899. — Griffith, J. und Blair, C. S., An unusual form of marginal Keratitis. Trans. Oph. Soc. of the U. K. XIX. S. 27. — Haab, O., Die gittrige Keratitis. Zeitschr. f. Augenh. 1899. II. 3. — Haken, M., Das Ulcus corneae serpens und seine Behandlung. Klin. Mon.-Bl. f. A. XXXVII. S. 125. — Hanke, N., Die Nitronaphtalin-Trübung der Hornhaut. Wiener klin. W. 1899. Nr. 27. — Harlan, Geo., Abscission and combined keratectomy. Oph. Rec. VIII. Nr. 6. Hauenschild. Untersuchung über die Einwirkung neuer Antiseptica auf inficirte Hornhautwunden. Arch. f. A. XL. 1. S. 113. — Hillemans. Das Ulcus rodens corneae. Arch. f. A. XL. 1. — v. Hippel, E., Das Geschwür der Hornhauthinterfläche (Ulcus internum corneae). Ein Beitrag zur Kenntniss der angeborenen Hornhauttrübungen, sowie des Megalophthalmus und Hydrophthalmus. Festschrift v. Hippel. Halle a. S. 1900. Marhold. — Holmström, Johan, Einige Versuche mit Wegschaben von Hornhautfleckchen. Hygiea. 1899. LXI. S. 229. — Noch einige Bemerkungen über Schwarzfärbung von Hornhautflecken zum optischen Zwecke. Ibid. Januar. — Hoppe. Eitrige Hornhautentzündung bei Brandenten. Ophthalm. Klinik. 1899. Nr. 14. — Jameson, H. D., Perforating ulcer of cornea; prolapse of iris twelve times; vision normal. Med. Rec. 1899. 22. April. — Jarnatowski, Casimir. Le retard de cicatrisation de la plaie cornéenne chez les opérés de cataracte. Arch. d'Opht. XIX. 7. p. 429. — Jocqus. Lésions cornéennes par affection du trijumeau. Ann. d'Ocul. CXXII. p. 316. — Johnson, J. S., Salpetersäure als Aetzmittel bei Hornhautgeschwüren. Amer. J. of Oph. 1899. XVI. Nr. 7. — Juler, H., Symmetrical sclerosing keratitis. Trans. Oph. Soc. of the U. K. XIX. p. 37. — Kalt. Traitement du kératocône par la blépharoraphie temporaire. Le progrès méd. Nr. 22. — Kelly, B. E., Keratoconus. Oph. Rec. VIII. 11. p. 569. — Ketterl, P., Ueber 2 Fälle von Cilien in der vorderen Augenkammer. Inaug.-Diss. München. 1899. — Klein, S., Zur Aetiologie und sonstigen Kenntniss des Ulcus corneae cum hypopyo. Wiener med. W. 1899. Nr. 16. — Kollock, Ch., The report of a case of keratectomy. Oph. Rec. VIII. 11. p. 544. — Koster, W., Un cas de zona ophthalmique avec

kératite interstitielle sans lésions épitheliales. Ann. d'Ocul. CXXI. 2. p. 96. — Krukenberg, Fr., Weitere Mittheilung über angeborene doppelseitige Melanose der Hornhaut. Klin. Mon.-Bl. f. A. 1899. XXXVII. S. 478. — Beiderseitige angeborene Melanose der Hornhaut. Ibid. S. 254. — Lagrange, F., Des tumeurs primitives de la cornée. Arch. d'Opht. XIX. 4. p. 209. — Lamborelle. Un cas de sarcomatose multiple de la peau. Tumeur épibulbaire. Bull. de la Société Belge d'ophtalm. 1899. Nr. 6. — Lawford. Interstitial Keratitis in aquired syphilis. Lancet. 1899. Nr. 3974. — Ledbetter, S. L., Keratitis herpetica. Amer. J. of Oph. XVI. 3. p. 88. — Lediard, H. A., A case of sloughing of the cornea following rapidly on fracture of the base of the skull with facial paralysis. Trans. Oph. Soc. of the U. K. XIX. p. 32. — Levinsohn, G., Ueber Entfernung von Fremdkörpern aus der Hornhaut. Berliner klin. W. 1899. Nr. 37. — Lundigaard, Ed., Tilfaelde af Hypopyonkeratitis med. Renkultur of Gaer. Hospitalstidende. 1899. Nr. 41. — Majewski, E., Zwei Fälle von Hornhautsarkomen. Postemp. okulist. 1899. Mai. — Mandl, J., Ein Fall von croupöser Pneumonie, complicirt mit Hypopyum-Keratitis. Auffinden des Diplococcus-Fränkel im Hypopyum. Wiener med. W. 1899. Nr. 41. — Manz. Keratitis parenchymatosa mit Demonstration der Fluorescin-Färbung. Münch. med. W. 1899. Nr. 32. — Martin, W. A., Keratitis ulcerativa marginalis. Oph. Rec. VIII. 4. p. 176. — Mazza. Un caso di cheratite filamentosa. XV. italien. Ophthalm.-Congr. Turin. 1898. — Murphy, F. G., Two cases of congenital opacity of the cornea. — Oph. Rec. VIII. 3. p. 114. — Nuel. De l'influence de l'épithélium de la cornée sur l'endothélium et les tissus cornéens de l'oeil transplanté. Acad. de méd. de Belgique. 1899. 27. Mai. — Petit, P., Sur une fornie particulière d'infection cornéenne à type terpigineux. Ann. d'Ocul. CXXI. 3. p. 166. — Reumeaux. Déstruction complète de la cornée par ulcère infectieux. Cicatrisation et guérison rapide avec régéneration de la plus grande partie de la tissu cornéen. Leucome n'occupant qu'un tiers de la cornée. Iridectomie optique. Vision passable. Clin. opht. 1899. — Reymond. Chirurgische Correction ganz kleiner Krümmungsfehler des optischen wichtigen Abschnittes der Hornhaut. Klin. Mon.-Bl. f. A. XXXVII. S. 410. — Rohmer. Un cas de kératite neuro-paralytique syphilitique. Gaz. hebd. 1899. Nr. 46. — Salomonsohn, H., Ueber circuläre Randkeratitis. Deutsche med. W. 1899. Nr. 32. — Schieck, Fr., Beiträge zur pathologischen Anatomie der bandförmigen Hornhauttrübung. Festschrift für A. v. Hippel. Halle a. S. 1900. Marhold. — Schultz, H., Klinische Beiträge zur eitrigen Keratitis. Arch. f. A. XXXIX. S. 26. — Schwarz, F., Ein Fall einer Cilie in der vorderen Kammer. Wiener klin. W. 1899. Nr. 10. — Seydel, F., Ein Beitrag zur Lehre der Keratitis neuroparalytica Arch. f. O. XLIX. S. 142. — Sgrosso, P., Sulla cura del cheratocono. Ulteriore contributo in favore cella galvanocaustica. Ann. di Ottalm. XXVIII. 3, 4. — Sidler-Huguenin. Ein Hülfsmittel zur Entfernung von Fremdkörpern aus der Hornhaut. Corr.-Bl. f. Schweizer Aerzte. 1899. Nr. 20. — Straub. Behandeling der gordelolekken op de cornea (Bandkeratitis). Med. Tijdschr. v. Geneeskunde. 1899. S. 593. — Opneming van fluorescine door corneae zonder opitheel defecten. Ibid. S. 1227. — Terson, A., Fistule congénitale de la cornée. Clin. opht. 1899. V. Nr. 11. — de Wecker, L., Das aseptische Tätowieren der Hornhaut. Arch. f. A. XXXIX. S. 375. — Wernicke, E., Impregnación sanguinea de la cornea. Anales de Oftalm. II. Nr. 1. — Wicherkiewicz, B., Etwas über eine Keratomalacie der Neugeborenen. Post. Okul. 1899. Jan. — Ueber eine Schimmelpilz-Erkrankung der Hornhaut. Arch.

f. A. XL. 4. S. 361. — Bösartige Geschwülste der Hornhaut. Post. Okul. 1899. Mai. — Wokenius, H., Die Therapie des Ulcus corneae serpens. Sammelreferat. Zeitschr. f. A. 1899. II. 3. — Wolffberg. Behandlung des Ulcus corneae serpens. Wochenschr. f. Ther. u. Hyg. d. Auges. 1899. Nr. 14. — Einheilung von Sklera und Cornea eines jungen Sperlings in ein durch Phthisis corneae erblindetes Auge. Ibid. Nr. 47. — Woodward, J., Corneal ulcers. Oph. Rec. VIII. 1. p. 8.

XV. Sclerotica.

Friedland, F., Zur pathologischen Anatomie der Skleritis. Arch. f. O. XLIX. 2. S. 283. — Lodato. Contributo allo studio del dermoide oculare. Arch. di Ottalm. VI. 9—10. p. 310. — Muncaster, S. B., Hernia of the sclerotic. Oph. Rec. VIII. 1. p. 24.

XVI. Vordere Kammer.

Metaxas, Th., Corps étrangers (cils) de la chambre antérieure gauche. Ann. d'Ocul. CXXI. 2. p. 116.

XVII. Linse.

Alt, A., The cure of cataract without operation. Amer. J. of Oph. XVI. 1. p. 1. — On the pathology of cataract, especially in its earliest stages. Ibid. Nr. 2. p. 30. — On anomalies of the epithelial layer of the crystalline lens and anterior polar cataract. Ibid. Nr. 8. p. 225. — Andogski, N., Ueber die Cornealsutur nach Kalt. Wjest. Oft. XVI. 3. p. 230. — Apraxin, S. A., 120 Cataract-Extractionen, ausgeführt in der Landpraxis. Ibid. Nr. 1. p. 20. — Baas, K., Linsenregeneration beim Menschen? Münch. med. W. XLVI. Nr. 48. S. 1609. — Baker, A. R., Ein Fall von Verlust beider Augen durch Blutung der Chorioidea nach Extraction des Altersstars. Ann. of Oph. 1899. October. — Bell, G. H., Uebersicht über die wegen Stares in N. Y. eye and ear Inf. vom 1. October 1897 bis 1. October 1898 ausgeführten Operationen. N. Y. eye and ear Inf. Rep. 1899. Januar. — Chandler, H. B., Kapselstare. Oph. Rec. 1899. September. — Clark, C. F., Astigmatismus nach Starextraction. Ann. of Oph. 1899. October. — Crumb, C. W., A unique point in removing the soft lens-matter from the capsule in an unripe or overripe lens. Amer. J. of Oph. XVI. 3. p. 84. — Demicheri, L., Contribution al estudio optico del cristallino cataratado. Anal. de Oftalm. I. 9. p. 219 u. 10. p. 245. — Denig, R., On the histology and etiology of posterior lenticonus. Oph. Rec. VIII. 4. p. 168. — Dogilaiski, W., Ein Fall von Spontanheilung eines Altersstars. Klin. Mon.-Bl. XXXVII. S. 218. — Driver, W. E., The best vision after cataract exstraction. Amer. J. of Oph. XVI. 4. p. 113. — Fryer, B. E., Profuse haemorrhage subsequent to the extraction of senile cataract. Ibid. Nr. 2. p. 33. — Guende. Du délire consécutif à l'opération de la cataracte. Rec. d'Opht. 1899. Nr. 5. — Gutmann, G., Ueber die operative Behandlung der Cataracta complicata. Arch. f. A. XL. S. 238. — Heinzel, C., Ein Beitrag zur Kenntniss vom feineren Bau der Cataracta zonularis. Arch. f. O. XLVIII. S. 647. — Hess, C., Ueber fötale Rupturen der hinteren Linsenkapsel und über Lenticonus posterior. Zeitschr. f. Augenh. I. S. 427. — Hirschberg, J., Ueber die Operation des sympatischen Weich-

stares. Deutsche med. W. 1899. Nr. 26. S. 417. — Jocqus. Méthode d'opacification rapide et complète du cristallin transparent sans déchirure de la capsule. Clin. opht. Nr. 16. — Johnson, J. S., Intra-ocular hemorrhage subsequent to cataract extraction and iridectomy. Amer. J. of Oph. XVI. 4. p. 102. — Kaempffer, R., Coloboma lentis congenitum. Arch. f. O. XLVIII. S. 558. — Knapp, P., Experimentelle Untersuchungen über das Verfahren „künstliche Cataract zu erzeugen, ohne die vordere Kapsel zu zerreissen". Zeitschr. f. Augenh. II. S. 553. — Kuhnt, H., Erfolgreiche Bekämpfung einer Cornealeiterung (Pneumokokken-Infection) post extractionem. Ibid. XLVII. S. 52. — Ueber Nachstar-Operationen. Ibid. I. S. 151 u. 260. — Levinsohn, G., Beitrag zur Nachstar-Operation. C. f. pr. A. XXIII. S. 207. — Malgat. Chrométéropie avec cataracte dans l'oeil le moins pigmenté. Rec. d'Opht. 1899. Nr. 6. — Marlow, F. W., Spontaneous absorption of senile cataract, with restoration of vision. Dislocation of nucleus and capsule into the anterior chamber. N. Y. med. J. LXIX. 2. p. 48. — McConachie, A. D., Sens displacement treatment. Journ. of Eye, Ear and Throat. Dis. IV. 2. p. 81. — Mühsam, W., Taubheit als Complication der Star-Operation. Deutsche med. W. 1899. Nr. 42. S. 690. — Nattini. Nota clinica ed anatomo-pathologica su di un caso di glaucoma consecutivo ad estrazione di cataratta. XV. italien. Ophthalm.-Congr. Turin. 1898. — Nottage, H. P., Foreign body in lens thirty-two years. Oph. Rec. VII. 2. p. 78. — Nuel, J. P., Etiologie et pathogénie des cataractes polaires antérieures. Arch. d'Opht. XIX. 1. p. 6. — de Obarrio, P., Étude expérimentale sur la cataracte traumatique. Ann. d'Ocul. CXXII. 2. p. 114. — Pansier, P., L'extraction de la cataracte par incision avec lambeau conjunctival adhérent. Ibid. p. 267. — Peretti. Ein Fall von doppelseitiger, gleichsinniger Linsenluxation nach Schädelverletzung. Zeitschr. f. Augenh. II. S. 225. — Randolph, Robert, L., Diabetic cataract with a report of five operations. Oph. Rec. VIII. 4. p. 170. — Ray, J. Morrison. Experiences with operations for secondary capsular membranes. Ibid. Nr. 8. p. 383. — Some of the failures immediate andremote met with after cataract extraction. Amer. J. of Oph. XVI. Nr. 6. p. 161. — Risley. The employement of the Kalt Suture in critical cases of cataract extraction. Therapeutic Gazette. XXIII. p. 377. — Rogman. Sur la pseudo-accommodation dans l'aphakie. Anal. d'Ocul. CXXII. p. 241. — Rohmer. De la suppression du pansement après l'opération de la cataracte. Ibid. CXXI. p. 431. — Saggini. Nouveau procédé d'extraction capsulolenticulaire de la cataracte de professeur Gradenigo. Ibid. CXXII. p. 344. — Schmidt-Rimpler, H., Ueber binoculares, stereoskopisches und körperliches Sehen bei einseitiger Aphakie und einseitiger Sehschärfe unter Berücksichtigung der Unfallgesetzgebung. Wiener med. W. IL. Nr. 43. S. 1975. — Schoute, G. J., Die scheinbare Accommodationsfähigkeit der aphakischen Langaugen. Arch. f. O. XLIX. 2. S. 438. — Stilling, J., Ueber die Operation des Nachstars. C. f. pr. A. XXIII. S. 261. — Terson, A., De l'extraction de la cataracte dans le kératocone. Arch. d'Opht. XIX. 2. p. 125. — Une indication précite de l'extraction de la cataracte molle par la méthode d'aspiration. Ann. d'Ocul. CXXI. 3. p. 161. — Double luxation sousconjunctivale du cristallin. Clin. opht. 1899. Nr. 21. p. 241. — Theobald, Samuel. Bericht über 100 aufeinander folgende Fälle von Star-Extraction. Amer. J. of Oph. 1899. December. — Thilliez, L., Expulsion traumatique des deux cristallins. Clin. opht. 1899. Nr. 21. p. 243. — Thomson, Edgar S., Binocular vision after extraction of senilie cataract of one eye. Arch. of Oph. XXVIII. 6. p. 627. — Trautas. Rétard du

rétablissement de la chambre antérieure chez les opéres de cataracte et son traitement par le massage de la cornée. Bullet. de la Société Belge d'opht. 1899. Nr. 21. p. 244. — Tschuprina, J., Ueber die Linsenluxation bei der Cataract-Operation. Wjest. Oft. XVI. 3. p. 255. — Valude, M. E., Hémorrhagie expulsive après l'extraction de la cataracte, réclinaison du cristallin sur l'autre decl. Ann. d'Ocul. CXXI. 1. p. 33. — Vennemann. Cataracte congénitale polaire antérieure excentrique on paracentrale. Bull. de la Société Belge d'opht. 1899. Nr. 6. p. 20. — Vian. Deux cas d'iritis suppurative survenant après l'extraction de la cataracte et guéris par les frictions mercurielles. Rec. d'Opht. Nr. 6, p. 339. — Westhoff, C. H. A., Un cas de luxation double congénitale du cristallin. Ann. d'Ocul. CXXI. 4. p. 263. — Wettendorfer, F., Weitere Fälle von juvenilem Totalstar in Folge von Tetanie nebst einem Beitrage zur Histologie und Histochemie des Cataracts. Beiträge z. Augenh. XXXVIII. S. 43. — Wicherkiewicz, B., Ueber die kerato-scleralen Fisteln, entstanden nach Star-Operation. Post. Okul. 1899. Januar. — Zeller, O., Ueber Cataract und Diabetes. Inaug.-Diss. Tübingen. 1899.

XVIII. Iris.

Agostino di Lieto volarro. Sulle qomme del corpo ciliare Contribuzione clinica ed anatomica specialmente in rapporto al terziarismo precore (1899). — Bałłaban, T., Ueber den Mechanismus der Entstehung einer Iridocyclitis traumatica. Post. Okul. 1899. April. — Beardsley, L. W., Introversion of the iris. Amer. Journ. of Ophth. XVI. Nr. 10. p. 300. — Bickwell, G. H., Foreign body in the iris. Oph. Rec. VIII. 7. p. 337. — Brixa. Ueber Gumma des Ciliarkörpers und luetische Augenhintergrund-Erkrankungen. Arch. f. O. XLIX. p. 123. — Brown, Heimann, The etrology and importance of iritis. Ann. of Oph. VIII. 2. p. 193. — Dasselbe. Amer. Journ. of Oph. XVI. 3. p. 81. — Brunson, Randolph, Relative Frequenz der Iritis bei Syphilis und Rheumatismus unter 3000 Fällen. Oph. Rec. Nov. 1899. — Fox, G. H., Totale Aniridie: zwei Fälle, der eine traumatich (mit ectopialentis), der andere congenital. Med. Record. 16. Dec. 1899. — Goldzieher, W., Iritis glaucomatosa. C. f. pr. A. XXIII. p. 257. — Griffith, John, A few remarks on the etiolgy and treatment of iritis. Treatment. III. Nr. 8. — Hailes, Clements, The clinical aspect of iritis. Edinb. med. Journ. VI. 1. p. 326. — Hanke, V., Zur Kenntniss der intraocularen Tumoren. Arch. f. O. XLVII. p. 463. — Gummen der Iris und des Ciliarkörpers. Ibid. XLIX. 2. p. 300. — Helleberg, Axel, Ein Fall von Iristumor. Mittheil. a. d. Augenkl. d. Carolin. Medico-chirurg. Instit. zu Stockholm. Heft 2. — Jay, L. T., Foreign body in the iris thirty-two years. Oph. Rec. III. 5. p. 233. — Kirkorow, S., Ein Fall von Iridocyclitis, entstanden nach Malaria. Wjest. Oft. XVI. 1. p. 19. — Lefrançois. Iritis d'origine nasale. Rec. d'Opht. 1899. 3. p. 165. — Lobanow, S. W., Ein Fall vollständiger beiderseitiger angeborener Aniridie. Wratsch 1899. Nr. 27. — Marshall, C. Devereux. Report on an eye having some unusnal congenital peculiaritics. The royal London ophthalmic report. XV. 1. p. 35. — Oblath, O., Ueber spontane Lückenbildung in der Iris. Beiträge z. Augenh. 1899. Heft 41. — Péchin. Iritis bilatérale d'origine palustre. Rec. d'Opht. Nr. 7, p. 390. — Schlipp, R., Ueber einen epithelialen Tumor des Ciliarkörpers. Arch. f. O. XLIX. 2. p. 383. — de Wecker, L., Die Iritomie als Verfahren, die Iris von der Cornea zu

trennen. Klin. Mon.-Bl. f. A. XXXVII. p. 425. — Weill, N. J., Die Einführung von Jodoform in die vordere Augenkammer bei tuberculöser Iritis. Original im Arch. of O. XXVIII. 2, übersetzt dieses Arch. XL. p. 355. — Weiss, L., und Klingelhöffer, W., Ueber das Vorkommen von Iris-Rissen. Arch. f. A. XXXIX. p. 237. — Wilson, F. M., Zwei Fälle von Iridotomie unter wenig Erfolg versprechenden Bedingungen. Arch. f. O. XXVIII. 2, übers. dies. Arch. XL. p. 357. — Wingenroth, E., Ein Fall von Diplocorie des rechten Auges. C. f. pr. A. XXIII. p. 105. — Zirm, E., Schwere Nachblutung nach Iridectomie in Folge von Haemophilie. Ibid. p. 165.

XIX. Chorioidea.

Alt, A., A case of early diagnosis of a chorioidal sarcoma Removal of the eyeball and examination. Amer. Journ. of Oph. XVI. p. 265. — Bistis, J., Ueber zwei Fälle von lepröser Chorio-Retinitis. C. f. pr. A. XXIII. p. 328. — Brunson, Randolph, Uric. acid as a factor in the causation of chorioiditis. Amer. J. of Oph. XVI. 3. p. 81. — Carhart, W., A case of leucosarcoma of the choroid in a child. Oph. Rec. VIII. 1. p. 1. — Jarnotowski. Ein Beitrag zur Iridocyclitis bezw. Phthisis bulbi bei Chorioideal-Sarkom. Arch. f. A. XXXVIII. p. 382. — Levinsohn, G., Ueber Sclerose der Aderhaut mit secundärer Netzhautdegeneration. Ibid. p. 268. — Lopez et Carvallo. Leucosarcome de la chorioïde. Rec. d'Opht. 1899. Nr. 6. p. 321. — Mannhardt, F. Coloboma sclero-chorioideae. Mittheil. a. d. Hamburg. Staatskrankenanstalten. 1899. — Marshall C. Devereux. Sarcoma of the uveal tract. Ophthalm. Hosp. Rep. XV. 1. p. 51. — Mellinger, C. Zur Behandlung der Chorioiditis der Macula. Oph. Klin. 1899. Nr. 10. — Pawel, E., Beitrag zur Lehre von den Chorioideal-Sarcomen. Arch. f. O. XLIX. p. 71. — Rumszewicz. Ein Fall eines irregulären Coloboms der Chorioidea. Post. Okul. 1899. April. — Schieck, J., Ein weiterer Beitrag zur Lehre von den Leuko-Sarkomen der Choriocapillaris. Arch. f. O. XLIX. 2. S. 317. — Schlipp, R., Ueber einen epithelialen Tumor des Ciliarkörpers. Ibid. p. 353. — Silex, P. Rundzellen-Sarkom in einem phthisischen Bulbus bei einem 7jährigen Kinde nebst therapeutischen Bemerkungen. Zeitschr. f. A. I. p. 345. — Zur Frühdiagnose der Chorioideal-Sarkome. Berliner klin. W. 1899. Nr. 32. — Stock, W., Zur Prognose des Sarcoms des Uvealtractus. Oph. Klin. 1899. Nr. 20. — Terrien, F., Sarcome de la choroide compliqué de phtisie du globe oculaire. Arch. d'Opht. XIX. 8. p. 471. — Wagenmann, A., Ein Fall von luetischer Chorioiditis disseminata, combinirt mit Retinitis haemorrhagica an einem Auge. Oph. Klin. 1899. Nr. 2.

XX. Glaskörper.

Chodin, A., Ein seltener Fall von fadenförmiger Bildung im Glaskörper. Wjest. Oft. XVI. 2. p. 142. — Günsburg, Fritz. Ein Fall von in den Glaskörper vordringenden Arterienschlinge. Klin. Mon.-Bl. f. A. XXXVII. S. 173. — Hess. Fett an Stelle von Glaskörper. Verhandl. d. ophthalm. Section d. 71. Versamml. Deutscher Naturforscher u. Aerzte in München. 1899. September. — Kossobudski. Ein Fall von membranöser Bildung im Glaskörper. Wjest. Oft. XVI. 2. p. 145. — Miller, V., Idiopathic recurrens intra-ocular haemorrhages. Oph. Rev. 1899. Nr. 206. p. 27. — Tansley Oscroft. Cyst of the Vitreous. Oph. Rec. VIII. 10. p. 487.

XXI. Sympathische Ophthalmie.

Alt, A., Sympathetica ophthalmia caused by Glioma Retinae. Amer. J. of Oph. XVI. 8. p. 238. — Bach, L., Bemerkungen zur Pathogenese der sympathischen Ophthalmie. Zeitschr. f. Augenh. I. S. 353. — Bickerton, T. H., Cases of 1. Recurrent sympathetic inflammation after enucleation for panophthalmitis. Blindness. Extraction of cataract; recoverry of good vision; and 2. sympathetic ophthalmia three days after enucleation good results. Oph. Rev. 1899. Nr. 202. p. 247. — Cross. Sympathetic irritation. Ibid. Nr. 216. p. 271. — Deutschmann, R., Zur Pathogenese der sympathischen Ophthalmie. C. f. pr. A. XXIII. S. 110. — Gruening, E., A case of corneal wound with prolapse of the iris followed by sympathetic ophthalmia. N. Y. eye and ear Inf. Rep. VII. p. 9. — Marple, W. B., Microscopical examination of a globe with corneal wound and prolapse of the iris, which caused sympathetic ophthalmia in the other eye. Ibid. p. 12. — Richardson, Cross. Ueber die pathologische Bedeutung sympathischer Reizung und ihren Zusammenhang mit sympathischer Ophthalmie. Ophthalm. Section d. British Med. Assoc. zu Portsmouth. 1899. August. — Sattler, Robert. The question of operation on the injured eye in sympathetik ophthalmia. Oph. Rec. VIII. Nr. 7. p. 338. — Schirmer, Otto, Zur Pathegenese der sympathischen Ophthalmie. C. f. pr. A. XXIII. S. 40. — Trousseau, A., Tatonage de la cornée et ophtalmie sympathique. Ann. d'Ocul. CXXI. 3. p. 185. — Velhagen. Kurze Bemerkung zu dem Aufsatz des Herrn Prof. Dr. Deutschmann „Zur Pathogenese der sympathischen Ophthalmie" im Aprilheft dieser Zeitschrift. C. f. pr. A. XXIII. S. 204.

XXII. Glaukom.

Abadie, Ch., Nature et traitement du glaucome. Arch. d'Opht. XIX. 2. p. 94. — Alland. Traitement du glaucome chronique simple par la galvanisation du sympathique cervical. Clin. opht. 1899. Nr. 20. p. 229. — Alt, A., A case of glaucoma chronicum simplex in a girl thirteen yeares of ago evidently induced by the instillation of atropine. Amer. J. of Oph. XVI. Nr. 9. p. 272. — Ayres, S. C., Simple glaucoma in a girl sixteen years of age; Operation; Iridectomy; favorable result. Ibid. Nr. 4. p. 97. — Ball, James, Moores. Remarks on Hydrophthalmus. St. Louis med. and surg. J. LXXVI. 1. p. 20. — Bally, James Moores, Edwind Renand and Willard Barrett. Excision of the right superior cervical ganglion of the sympathic for glaucome, with report of case and review of litterature of the surgery of the cervical ganglion. N. Y. med. J. LXX. 1. p. 17. — Bajardi. La pressione endoarteriosa generale in rapporto con alenno malattie oculari. XV. italien. Ophthalm.-Congr. Turin. 1898. — Berry, G. A., On the treatment of some of the more common eye affections (glaucoma). Edinburgh med. J. V. p. 333. — Bize, L. A., Glaucom nach Supraorbitalneuralgie in Folge von Malaria. N. Y. med. J. 1899. Sept. — Demicheri. Sympathectomie dans le cas de glaucome. Ann. d'Ocul. CXXI. 3. p. 188. — Dolganoff, W., Zur pathologischen Anatomie des Glaucoms. Arch. f. A. XXXIX. S. 127. — Domec. Traitement du glaucome par le massage. Clin. opht. 1899. Nr. 19. p. 221 ff. — Holmström, J., Ein Fall von Migräne, complicirt mit Glaucom nebst einigen Bemerkungen zur Lehre vom Glaucom. Nord. med. Ark. 1899. Nr. 21. — Jatropolous, P., Un cas de glaucome monoculaire avec résection du ganglion cervical supérieur

du grand sympathique. Clin. opht. 1899. Nr. 20. p. 233. — Laqueur, L., Bemerkungen über die Natur des entzündlichen Glaucoms. Arch. f. O. XLVII. S. 631. — Pyle, Walter. Hydrophthalmos. Ann. of Oph. VIII. Nr. 3. p. 279. — Reynolds, Dudley. Acute and chronic Glaucoma. Amer. J. of Oph. XVI. 5. p. 129. — Risley, S. D., Glaucom in einem aphakischen Auge drei Jahre nach der Extraction. Ibid. November. — Rogmann. L'iridectomie dans le traitement du glaucome chronique simple peut-elle être utile? Clin. opht. 1899. Nr. 20. p. 231. — Schüssele, W., Ueber die Beziehungen des primären Glaucoms zu Geschlecht, Lebensalter und Refraction nach dem Material der Klinik. Inaug.-Diss. Tübingen. 1899. — de Schweinitz, G. E., Eine Analyse von 63 mit chronischem Glaucom behafteten Augen mit besonderer Berücksichtigung des Gesichtsfeldes. Ann. of Oph. 1899. October. — Sukar, G. F., Excision des oberen cervicalen, sympathischen Ganglions wegen Glaucoms, mit Bericht über eine Heilung. Oph. Rec. 1899. October. — Terrien, F., Action de la sclérotomie postérieure dans le glaucome. Arch. d'Opht. XIX. 12. S. 691. — de Wecker. Quelle est la théorie, nerveuse on obstructioniste, qui s'adapte le mieux aux observations cliniques du glaucome. Ann. d'Ocul. LXXI. 5. p. 321. — Zimmermann. Un cas de résection du ganglion cervical supérieur du sympathique. Clin. opht. 1899. Nr. 20. p. 232.

XXIII. Netzhaut- und Functionsstörungen.

Bondi, M., Zwei Fälle einer in den Glaskörper vordringenden Arterienschlinge. Klin. Mon.-Bl. f. A. XXXVII. S. 339. — Bull, V. B., Patologiske forandringer af Retinalkarrene. (Pathologische Veränderungen der Retinalgefässe). Tidskr. for den norske Lageforening. 1900. 15. Jan. — Burnett, Swan M., Ein Fall von gehemmter Circulation der Netzhaut mit einer Reihe von Bildern, welche die Veränderungen im Gefässsystem während ihrer Wiederherstellung und die Bildung von neuen Gefässen in der Netzhaut zeigen. Oph. Rec. 1899. December. — Crzellitzer, A., Wie entstehen Ringscotome? Arch. f. A. XL. S. 229. — Druault, A., Un cas de décollement de la rétine suivi de glaucome. Ulcère de la cornée survenu quelques jours avant l'énucléation. Arch. d'Opht. XIX. 11. S. 625. — Gaudenzi. Tre casi di grave ambliopia consecutiva adenchiloblefaro postoperatorio datanto dall' infanzia. XV. italien. Ophthalm.-Congr. Turin. 1898. — Gifford, H., Thrombose oder Embolie der Arteria centralis retinae nach Unterbindung der Halsgefässe. Oph. Rec. 1899. December. — Blindheit durch Trinken von Methylalkohol. Ibid. September. — Hirsch, C., Ein Fall von in den Glaskörper vordringender Gefässschlinge der Netzhautschlagader. Klin. Mon.-Bl. f. A. XXXVII. S. 341. — Holden, W. A., Die Pathologie der nach profusen Blutungen, sowie der nach Einverleibung von Methylalkohol auftretenden Amblyopie nebst Bemerkungen über die Pathogenese der Sehnervenatrophie im Allgemeinen. Arch. f. A. XL. S. 531. — Die Pathologie der experimentellen Chininamblyopie. Ibid. XXXIX. S. 139. — Michel, J. v., Ueber Erkrankungen des Gefässsystems der Arteria und Vena centralis retinae mit besonderer Berücksichtigung der path.-anatom. Veränderungen. Zeitschr. f. Augenh. II. 1899. Juli. — Moulton, H., Ein Fall von Amblyopie in Folge des Gebrauches von Methylalkohol. Oph. Rec. 1899. Juli. — Muntendam. Eengeval van chinine blindheid. Ned. Oogheelk. Bijdragen. VIII. p. 73 — Patillo, R. S., Zwei Fälle von Amaurose durch Methylalkohol durch Einathmung des Dampfes. Oph. Rec. 1899. December. — Pick, E., Beiträge zur Tortuositas vasorum. Arch. f. A. XXXIX. S. 382. — Raehlmann. Ueber relativen

und absoluten Mangel des Farbensinnes. Zeitschr. f. Augenh. II. 1899. Oct. und Nov. — Reick, H., O., Typische diabetische Retinitis. Bericht über zwei Fälle. Ann. of. Oph. 1899. Juli. — Samuel, West. Albuminuric Retinitis. Lancet. 1899. 19. August. — Scimeni. Di una speciale Pigmentazione del fondo dell' archiv. XV. italien. Ophthalm.-Congr. Turin. 1898. — Schrader. Pathogenese und Therapie der spontanen Netzhautablösung. Sammelreferat. Zeitschr. f. Augenheilk. II. 1899. Juli. — Seydel. Zu den Circulationsstörungen der Netzhaut. Ibid. October. — Silex. Beitrag zur Kenntniss einiger seltener Gesichtsanomalien. Ibid. August. — Straub. Blindheid by chininevergiftiging. Nederl. Tydschr. voor Geneeskunde. 1899. S. 744. — Zimmermann, C., Disturbances of circulation in the retina from arteriosclerosis. Arch. of Opht. XXVIII. 4. p. 339.

XXIV. Sehnerv.

Angelucci. Sulla neurite uricemica acuta del nervo ottico. La Clinica Moderna. 1899. 31. Mai. — Baas, K., Die Entstehung der Stauungs-Papille. Sammelreferat. Zeitschr. f. Augenh. II. 1899. August. — Dalén, A., Neuritis optica und Myelitis acuta. Arch. f. O. XXVIII. S. 672. — Germann, Th., Zur Casuistik der Tumoren des Sehnerven. Klin. Mon.-Bl. f. A. XXXIX. p. 319. — Heine, J., Sarkom-Metastase auf der Sehnerven-Papille. Ibid. p. 326. — Higgens, Charles, Notes on a case of unilateral neuritis. Lancet 1899. p. 1083. — de Lapersonne, F., Des névrites optiques liées aux sinusites sphénoidales et aux maladies de l'arrière-cavité des fosses nasales. Arch. d'Opht. XIX. Nr. 9. p. 513. — Mendel, Fr., Ueber Durchtrennung des Sehnerven. Deutsche med. W. 1899. S. 991. — Nettleship. Retrobulbar optic neuritis. The Royal London Ophth. Hosp. Rep. XV. 1. p. 1 — Seggel. Eine geheilte Chiasma-Affection nebst Bemerkungen über die Lage des Sehnerven im Chiasma. Arch. f. A. XL. p. 53. — Weeks, John E., Die Papillitis bei der Gehirngeschwulst. Journ. of the Amer. med. Assoc. 1899. 23. Dec.

XXV. Verletzungen, Fremdkörper, Parasiten.

Alexander, L., Beitrag zur Ophthalmia electrica. Deutsche med. W. 1899. S. 779. — Beyer, H., Zur Casuistik der Pulververletzungen des Auges. Inaug.-Diss. Greifswald. 1899. — Brandenburg, G., Ein Beitrag zu den Zündhütchenverletzungen des Auges. Sammlung zwangl. Abhandlungen. III. 4. Halle n. S. C. Marhold. — Brox, L. D., Amaurosis following the entrance of a well after the use of dynamite. Arch. of Opht. XXVIII. 4. p. 402. — Cramer, E., Beitrag zu dem klinischen Verhalten intraoculärer Eisensplitter. Zeitschr. f. Augenheilk. II. — Delany, J. H., Bullet wound through head with loss of right eye and vision much impaired in left. Arch. of Opht. XXVIII. 3. p. 289. — Eisenhuth, E., Bericht über die bei Contusionsverletzungen des Auges beobachteten Veränderungen des Uvealtractus. Inaug.-Diss. Giessen. 1899. — Fox, W. H., Verletzungen der Augen durch elektr. Lichtstrahl. Journ. of the Amer. med. Assoc. 1899. 7. Oct. — Gallenga. Communicazione di un caso di cisdicerco intraretinico. XV. italien. Ophthalm.-Congr. Turin. 1898. — Gelpke. Zur Casuistik der einseitigen homonymen Hemianopsie corticalen Ursprungs mit eigenartigen Störungen in den sehenden

Gesichtsfeldhälften. Arch. f. Augenh. XXXIX. S. 116. — van Genderen, Start. Teleneuronen in hel netolies van leuciscus rutilus. Nederl. Tydschr. voor Geneesk. II. 1899. — Klingelhöffer. Welchen Werth hat die Röntgenphotographie für den Nachweis von Fremdkörpern im Auge? Arch. f. Augenh. XXXIX. S. 291. — Knapp. Klinische Erfahrungen mit dem starken (Haab'schen) Elektromagneten. Ibid. XL. S. 223. — Kraisky, W., Zwei Fälle von Cysticercuscellulosae im Auge. Wjest. Oft. 1899. 4—5. — May, E., Bericht über die vom Jahre 1890—1898 behandelten Fälle von Kalkverletzungen des Auges. Inaug.-Diss. Giessen. 1899. — Nelson, James R., Vorübergehende Blindheit und heftige Entzündung in Folge von Blitzschlag. The Post-Graduate. 1899. December. — Pfalz. Reelle und eventuelle Unfallfolgen. Zeitschr. f. Augenh. II. 1899. November. — Ribbe, A. B., Die Anwendung des directen 110 Volt starken Beleuchtungsstromes für Elektromagneten. Arch. f. Augenh. XL. S. 355. — Scimeni. Cisticerco subretinico. XV. italien. Ophthalm.-Congr. Turin. 1898. — Snell, Simeon. On the removat of a fragment of steel from the retina with the electro-magnet. Brit. med. J. 1899. p. 335. — Struycken. Ooggiekten in Verband mit neusaan doeningen. Medisch Weekblad. VI. p. 606. — Tornatola. Aneura sulla terapia dello ferite agli occhi per pallini da caccia. XV. italien. Ophthalm.-Congr. Turin. 1898. — Tuyl, A., Een geval van iri deremia traumatica mel luxatio lentis gonder ruptura bulbi. Ned. Tydschrift voor Geneesk. I. 1900. p. 60. — Uhthoff, W., Demonstration zweier bemerkenswerther Fälle von Magnet-Operationen am Auge. Allg. med. Central-Ztg. 1899. Nr. 57. — Ein Fall von einseitiger Blendungs-Retinitis durch elektrisches Bogenlicht mit nachfolgender traumatischer Neurose. Zeitschr. f. Augenh. II. — de Vicentiis. Di un cisticerco nel vitreo. Ann. di Ottalm. XXVIII. 1. — Weissenbach, Fr., Ueber die Verletzungen des Auges durch glühende Metalle, mit besonderer Berücksichtigung der Verletzungen durch glühendes Eisen und Schlacke. Inaug.-Diss. Giessen. 1899. — Wernicke, O. Hydatidenschwirren bei Echinococcus der Orbita. C. f. pr. A. XXIII. S. 304

XXVI. Augenstörungen bei Allgemeinleiden.

Belilowsky. Zur Frage von dem Einfluss der weiblichen Geschlechtssphäre auf Erkrankungen des Sehorgans. Wjest. Oft. 1899. 4—5. — Bihler, W., Ein Fall von Bleiamblyopie. Arch. f. A. XL. S. 274. — Bistes. Ueber zwei Fälle von lepröser Chorioretinitis. C. f. pr. A. XXIII. S. 328. — Bocchi. Ambliopia nicotiana ed alcoolica. XV. italien. Ophthalm.-Congr. Turin. 1898. — Bruner, Wm. E., Septische Thrombose der cavernösen Sinuse. Oph. Rec. 1899. Juli. — Cohn, D., Ueber den Herpes zoster ophthalmicus. Arch. f. Augenh. XXXIX. S. 148. — Dagilaiski, W., Ueber Orbitalphlegmone dentalen Ursprungs. Klin. Mon.-Bl. f. A. XXXVII. S. 231. — Galezowski. Recidive bei syphilitischen Erkrankungen der Augen. Deutsche med. Ztg. 1899. Nr. 71. — Gallenga. Ueber die chronische Dacryocystitis bei Rhinosclerom. C. f. pr. A. XXIII. S. 298. — Geelumyden. Om sueblindhet og solbrandthed. Norsk Magazin for laegevidenskaben. 1899. Nr. 10. Forhandl. — Hansell, H. F. und Spiller, W. G., Zwei Fälle von totaler einseitiger Ophthalmoplegie; in dem einen Falle war eine gekreuzte Hemiplegie mit der Augenlähmung vorhanden. Ann. of Opht. 1899. Juli. — Heilmaier, O., Beitrag zur Frage des Zusammenhanges von Augen- und Nasen-Erkrankungen. Zeitschr. f. Augenh. II. 1899. December. — Hirschl, J., Ueber die sympathische Pupillarreaction

und über die paradoxe Lichtreaction der Pupillen bei der progressiven Paralyse, Wiener klin. W. 1899. Nr. 22. — Koenig, W., Ueber springende Pupillen in einem Falle von cerebraler Rindenlähmung. Deutsche Zeitschr. f. Nervenheilk. Bd. XV. — Meyer, O., Ein Fall von Schwangerschafts-Unterbrechung bei Retinitis albuminurica gravidarum. Zeitschr. f. Augenh. II. 1899. Oct. — Montalcini. Contributo clinico alla conuscenza dell' isterisuro oculare infantile. XV. italien. Ophthalm.-Congr. Turin. 1898. — Moore, Wm. O., Klinische Vorlesung über hysterische Blindheit. The Post Graduate. 1899. December. — Peters, A., Bemerkungen über Erfolge der Nasenbehandlung bei Augenleiden. Zeitschr. f. Augenh. II. — Praun und Pröscher. Ein weiterer Fall von Akromelagie und Untersuchungen über den Stoffwechsel bei dieser Krankheit. Arch. f. O. LVIII. S. 375. — Pröscher. Ein Fall von primärer Tuberculose der Nase, Thränenleitung und Conjunctiva mit Uebergreifen auf die Lungen. C. f. pr. A. XXIII. S. 303. — Rutter, Alfred. Note on ocular paralysis following herpes facialis. Lancet. 1899. p. 299. — Saradeth, J., Ein Fall von puerperaler, metastatischer Panophthalmitis. Münch. med. W. 1899. Nr. 11. — Schwarz, O., Zur hemiopischen Pupillenreaction. Zeitschr. f. Augenh. II. 1899. December. — Seitz, Albert. Abnorme Pupillenreaction bei Meningitis. Med. Rec. 1899. 2. December. — Stock, W., Ein Fall von Akromegalie. Württemb. Med. Corresp.-Blatt. 1899. — Vossius. Ueber die Vererbung von Augenleiden, mit besonderer Berücksichtigung der Neuritis optica in Folge von Heredität und congenitaler Anlage. Sammlung zwangl. Abhandl. III. 6. Halle a. S. C. Marhold. — Waller. Ueber Haut-Augenaffectionen bei Personen, die Hyacinthenzwiebeln bearbeiten. Klin. Mon.-Bl. f. A. XXXVII. S. 480. — Walton, G. L. und Cheney, F. E., Geschwulst der Hypophyse. Boston Med. u. Surg. Journ. 1899. 7. Dec. — Wilbrand, H., Ueber schlaffe, hysterische Ptosis. Arch. f. A. XXXIX. S. 172. — Wintersteiner, H., Beitrag zur Kenntniss der Geburtsverletzungen des Auges. Zeitschr. f. Augenh. II. 1899. Nov. — Ein Fall von Augenmuskelmetastase nach Carcinoma mammae. Klin. Mon.-Bl. f. A. 1899. Sept.




3 2044 103 0
Digitized by Google